G. PATURET

TRAITÉ D'ANATOMIE HUMAINE

TOME III

FASCICULE I

APPAREIL CIRCULATOIRE

(A L'EXCLUSION DES VEINES)

MASSON et Cie

TRAITÉ
D'ANATOMIE HUMAINE

A LA MÊME LIBRAIRIE

TRAITÉ D'ANATOMIE HUMAINE. *Tome I :* OSTÉOLOGIE, ARTHROLOGIE, MYOLOGIE, par G. PATURET. Un volume, avec 588 figures dans le texte.

TRAITÉ D'ANATOMIE HUMAINE. *Tome II :* MEMBRES SUPÉRIEUR ET INFÉRIEUR, par G. PATURET. Un volume, avec 741 figures dans le texte.

TRAITÉ D'ANATOMIE HUMAINE

G. PATURET

Professeur d'Anatomie à la Faculté de Médecine de Clermont-Ferrand
Chirurgien des Hôpitaux

TOME III

FASCICULE I

APPAREIL CIRCULATOIRE

(A L'EXCLUSION DES VEINES)

AVEC 402 FIGURES DANS LE TEXTE

MASSON & Cie, ÉDITEURS
LIBRAIRES DE L'ACADÉMIE DE MÉDECINE
120, Boulevard Saint-Germain, PARIS (VIe)

1958

Le Tome III
est complet en deux fascicules.

Tous droits de traduction, d'adaptation et de reproduction par tous procédés, y compris photographie et microfilms, réservés pour tous pays.

© Masson et Cie, Paris, 1958. *(Printed in France.)*

APPAREIL CIRCULATOIRE

Le sang est destiné à assurer les échanges; il apporte aux tissus les matériaux nutritifs et l'oxygène nécessaires à la vie de ces tissus, en même temps qu'il en revient chargé des produits de déchet et de gaz carbonique (CO^2).

Pour assurer cette importante fonction, le sang circule dans l'organisme grâce à un appareil complexe, l'*appareil circulatoire.*

Celui-ci comprend : 1° un *organe central,* le *cœur,* propulseur du sang; le cœur comprend lui-même deux parties : un *cœur droit* où circule du sang veineux (non oxygéné), et un *cœur gauche* où circule du sang artériel (oxygéné); chacune de ces parties se subdivise à son tour en *deux cavités,* l'*oreillette* et le *ventricule,* qui communiquent entre elles par un orifice valvulé; aux oreillettes aboutissent les veines; des ventricules partent les artères; 2° et un *système de vaisseaux sanguins* qui se ramifient dans tous les organes et les tissus; on les distingue suivant leur calibre, leur constitution et leur structure, et non, d'après les caractères du sang qu'ils véhiculent, en *artères, capillaires* et *veines.*

Le sang est lancé dans l'organisme par les artères; il revient au cœur par les veines; les capillaires, vaisseaux d'une grande finesse, sont interposés entre les artères et les veines.

MARCHE DE LA CIRCULATION SANGUINE. — Chassé du ventricule gauche par la systole ventriculaire, le sang s'engage dans une grosse artère, *l'aorte,* qui le répand dans l'organisme par le système de ses branches; il s'engage dans les capillaires, puis il revient au cœur par l'intermédiaire de deux grosses veines, les *veines caves*; celles-ci déversent le sang dans l'oreillette droite.

Chassé à nouveau de l'oreillette droite par la systole auriculaire, le sang passe dans le ventricule droit, d'où il est lancé dans les poumons par une grosse artère, l'*artère pulmonaire*; au niveau des poumons, il traverse le vaste système capillaire des alvéoles pulmonaires où il subit *l'hématose*; perdant son anhydride carbonique, il se charge d'oxygène; puis il revient au cœur par les *veines pulmonaires* qui le déversent dans l'oreillette gauche, d'où il passe dans le ventricule gauche pour être lancé à nouveau dans l'aorte; ainsi se trouve réalisé le circuit complet de la circulation sanguine.

Le *cœur droit* tient sous sa dépendance la circulation du sang veineux (sang noir non oxygéné) par l'intermédiaire de l'artère pulmonaire et des veines caves auxquelles il faut ajouter les *veines du cœur* qui se jettent dans l'oreillette droite, tandis que le *cœur gauche* tient sous sa dépendance la circulation du sang artériel (sang rouge ou sang oxygéné); un rapide coup d'œil sur la figure 1 montre que le cœur droit est intercalé sur le parcours du sang veineux et ne contient que du sang veineux, alors que le cœur gauche est lui-même intercalé sur le parcours du sang artériel et ne renferme que du sang artériel; ainsi *chaque moitié* du cœur doit être considérée comme une partie spécialisée, hautement différenciée, de l'appareil circulatoire, richement musclée et fortement contractile.

GRANDE ET PETITE CIRCULATION. — On distingue à l'appareil circulatoire *deux circulations,* la grande et la petite circulation, et chacune d'elles présente des caractères anatomiques et physiologiques particuliers qui les opposent en certains points.

1° La ***grande circulation*** ou ***circulation générale*** comprend le ventricule gauche, l'aorte et ses branches, les capillaires de la circulation générale, le système des deux veines caves et l'oreillette droite.

Dans la grande circulation (système cave supérieur) se déverse la lymphe, par l'intermédiaire du canal thoracique à gauche et de la grande veine lymphatique à droite (voy. : *Lymphatiques,* tome VI.)

2° La ***petite circulation*** ou ***circulation pulmonaire*** découverte au XIIIe siècle par Ibn-an-Nafis (1), médecin arabe à Damas, fut décrite pour la première fois d'une façon réellement scientifique en 1553 par Michel Servet (2); elle comprend le ventricule droit, l'artère pulmonaire et ses ramifications, les capillaires pulmonaires, les veines pulmonaires et l'oreillette gauche.

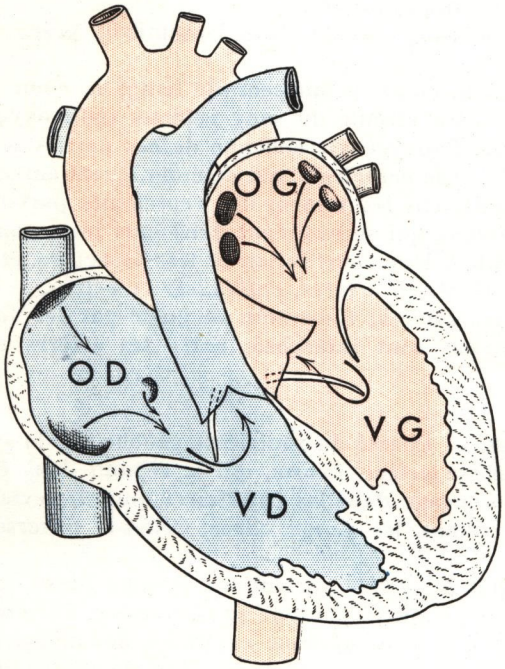

FIG. 1.

Coupe du cœur montrant schématiquement les cavités cardiaques et indiquant la circulation sanguine dans ces dernières et dans les gros vaisseaux.

En rose, cœur gauche (sang artériel); *en bleu,* cœur droit (sang veineux).

Les lettres *OD, OG, VD, VG,* indiquent respectivement les oreillettes et les ventricules droit et gauche.

Le sens du courant sanguin est indiqué par des flèches.

Dans la petite circulation, le sang artériel oxygéné circule dans les veines, alors que le sang veineux non oxygéné (chargé de CO^2) circule dans les artères; c'est l'inverse qui se produit pour la grande circulation.

Il est classique de dire que chacune de ces circulations forme un cercle complet; en réalité, ni anatomiquement, ni physiologiquement, le cercle n'est fermé au niveau du cœur: la circulation sanguine décrit un seul cercle complètement fermé dont l'une des moitiés est veineuse et dont l'autre moitié est artérielle (voy. : fig. 1).

SYSTÈMES PORTES ET CIRCULATION VEINEUSE DU CŒUR. — La totalité du sang veineux de l'organisme ne revient pas au cœur directement par le système des veines

(1) La Bibliothèque Nationale possède le manuscrit d'Ibn-an-Nafis.

(2) Médecin français, naquit en 1509 à Villanueva (Espagne), mourut à Genève en 1555; sur l'ordre de Calvin, il fut condamné comme hérétique pour sa découverte de la circulation pulmonaire et brûlé vif le 26 octobre 1555.

caves; le sang veineux du segment sous-diaphragmatique du tube digestif, du foie, des voies biliaires, du pancréas et de la rate est drainé au foie par une veine, capillarisée à ses deux extrémités, appelée *veine porte,* et de là à la veine cave inférieure par les *veines sus-hépatiques,* l'ensemble constituant la *circulation porte* (voy. : *Veine porte*); d'autre part, la *circulation veineuse du cœur est indépendante de la circulation générale* et elle aboutit directement à l'oreillette droite (voy. : *Veines du cœur*).

En se rapportant à la *qualité* du sang circulant dans le cœur et les vaisseaux, on peut envisager *trois parties* à l'appareil circulatoire : 1° d'une part, le *système artériel de la circulation générale* avec son organe central moteur, le *ventricule gauche* et son réseau de distribution, l'*arbre artériel aortique,* système qui ne renferme que du sang artériel, donc *oxygéné*; 2° et, d'autre part, *deux systèmes portes* (1) où il ne circule que du sang veineux, donc *non oxygéné,* qui sont : *a)* le **système porte pulmonaire** auquel se rattachent les veines caves supérieure et inférieure, les cavités droites du cœur (cœur droit) et l'artère pulmonaire (bien que possédant une structure artérielle, cette artère ne véhicule que du sang veineux chez un sujet normal, c'est donc un « *vaisseau physiologiquement veineux* »); *b)* et le **système porte hépatique** *(veine porte).*

---

(1) Tout système porte est capillarisé à ses deux extrémités.

CŒUR

Le cœur est l'organe central moteur de la circulation sanguine.

Du point de vue anatomique, on peut l'envisager comme schématiquement constitué par quatre cavités : les *deux oreillettes* et les *deux ventricules*; oreillettes et ventricules communiquent respectivement par l'intermédiaire d'un orifice appelé *orifice auriculo-ventriculaire,* et chacun d'eux est pourvu d'un système de fermeture intermittente constitué par des *valvules* (voy. : fig. 1).

Les oreillettes sont séparées par la *cloison interauriculaire*; de même les ventricules par la *cloison interventriculaire.*

Le cœur se partage ainsi en deux parties à peu près semblables qui sont : le *cœur droit,* dans lequel circule le sang veineux, et le *cœur gauche,* dans lequel circule le sang artériel.

Enfin au niveau de chacune des cavités cardiaques s'observent les orifices des gros vaisseaux du cœur (1).

Du point de vue histologique, le cœur est un vaste syncytium parsemé de noyaux dont le protoplasme est pourvu de myofibrilles du type strié; l'unité histologique de l'organe est représentée par la *fibre cardiaque,* dont l'ensemble disposé en *réseau* forme le *myocarde* (2) (voyez, à ce sujet, les *Traités d'Histologie*).

Du point de vue physiologique, le cœur est un muscle creux, strié, à contractions rapides et involontaires, soumis à l'action d'une double innervation extrinsèque, le *pneumogastrique,* X^e^ paire, *nerf cardio-modérateur* (nerf de l'économie) et le *sympathique, nerf cardio-accélérateur* (nerf de la dépense).

Normalement, il se contracte à un rythme régulier de 70 à 75 contractions à la minute; le *rythme cardiaque* est le résultat de la succession régulière des périodes de contraction du cœur appelées *systoles,* suivies de périodes de relâchement ou de repos appelées *diastoles.* Partant de la contraction des oreillettes jusqu'à l'introduction du sang dans le système artériel (aortique et pulmonaire), le *rythme cardiaque* se déroule en *trois temps* et de la façon suivante :

1° Contraction des oreillettes ou *systole auriculaire.*
2° Contraction des ventricules ou *systole ventriculaire.*
3° Période de repos ou *diastole.*

---

(1) Ouvrage à consulter : J. Tandler : *Anatomie des Herzens,* 1913. Gustav Fischer, édit., Iéna (extrait de von Bardeleben, *Handbuch der Anatomie des Menschen*).

(2) Article à consulter : Renaut et Mollart : Le myocarde. *Revue générale d'Histologie,* 1904-1905, fascicule II.

Ces trois temps constituent la *révolution cardiaque,* oreillettes et ventricules se contractant respectivement simultanément.

Au cours de la révolution cardiaque, l'auscultation de la région précordiale permet d'enregistrer *deux bruits* dont la succession doit être normalement régulière : *a)* un *premier bruit,* prolongé et grave, d'intensité maxima au niveau de la pointe du cœur (région apexienne) : c'est le *bruit systolique* qui se produit au début de la systole ventriculaire; il est dû à la fermeture et au claquement simultané des valvules auriculo-ventriculaires (mitrale et tricuspide); *b)* et un *deuxième bruit,* plus bref que le précédent, à timbre aigu, et dont l'intensité maxima est située au niveau de la base du cœur : c'est le *bruit diastolique* qui se produit au début de la diastole; il est dû à l'affrontement et à la fermeture des valvules sigmoïdes aortiques et pulmonaires (onomatopée classique : *toum — ta*).

Ces deux bruits sont séparés par un intervalle très court appelé *petit silence* qui correspond à la systole, et le second bruit est séparé du premier bruit de la révolution suivante par un intervalle plus long appelé *grand silence* qui correspond à la diastole.

Du point de vue mécanique, le cœur véritable « *organe dynamique* » comprend *deux compartiments* : *a)* d'une part, les *deux oreillettes* qui jouent le rôle de réservoirs sanguins; *b)* et, d'autre part, les *deux ventricules* qui, recevant le sang des oreillettes, possèdent la fonction essentielle du cœur; par le vide post-systolique des cavités ventriculaires, ils aspirent le sang des cavités auriculaires dans les ventricules et par leur contraction systolique, ils le refoulent dans les artères (aorte et artère pulmonaire); ainsi le cœur et plus spécialement les ventricules jouent le rôle de *pompe aspirante et foulante.*

La quantité de sang expulsé par chaque *systole ventriculaire* représente le *débit cardiaque systolique,* il est de 70 à 80 centimètres cubes environ.

Le cœur est un muscle puissant, mais il faiblit très rapidement sous l'influence d'un effort prolongé, ce dernier pouvant même entraîner une asystolie suraiguë (cœur forcé), et nous citerons comme exemple celui du coureur de Marathon qui courut de Marathon à Athènes (40 km. 200) et mourut en annonçant la victoire des Athéniens sur les Perses (490 avant J.-C.).

SITUATION. — Le cœur est compris dans un sac fibro-séreux protecteur, le *péricarde.* Avec ce dernier, il est situé à la partie antérieure et inférieure du thorax, dans le médiastin antérieur, où il est compris entre les deux poumons latéralement; en arrière de la paroi sterno-chondro-costale; en avant des organes médiastinaux postérieurs, œsophage et aorte thoracique, qui le séparent de la colonne vertébrale; au-dessus du diaphragme, qui le sépare des viscères abdominaux (lobe gauche du foie et grosse tubérosité de l'estomac) et qui se comporte vis-à-vis du cœur à la manière d'un plan incliné sur lequel il repose *(planum inclinatum)*; et au-dessous des gros vaisseaux qui s'échappent de sa base : crosse de l'aorte, artère pulmonaire et veine cave supérieure.

Dans le médiastin antérieur, le cœur est situé en grande partie à gauche de la ligne médiane, les deux tiers à gauche et un tiers à droite.

FORME. — Envisagé sur un sujet congelé et en place, le cœur présente la *forme* d'une pyramide triangulaire couchée obliquement, dont le sommet, ou *pointe du cœur (apex cordis),* est situé en avant et à gauche, et dont la base correspondant à la face postérieure des deux oreillettes regarde en arrière et à droite (voy. : fig. 3).

DIRECTION ET ORIENTATION. — L'*axe* du cœur qui réunit sa pointe au milieu de sa base est incliné obliquement en avant, à gauche et en bas, mais l'inclinaison sur l'horizontale est toujours très peu marquée, si bien que l'axe du cœur se rapproche beaucoup plus de l'horizontale que de la verticale; toutefois, la radioscopie du cœur montre que la forme de

l'organe et la direction de son axe varient suivant les sujets, ces variations étant subordonnées à la forme et à la configuration du thorax et aussi à la contraction cardiaque, cette dernière faisant varier sensiblement la position de l'axe du cœur.

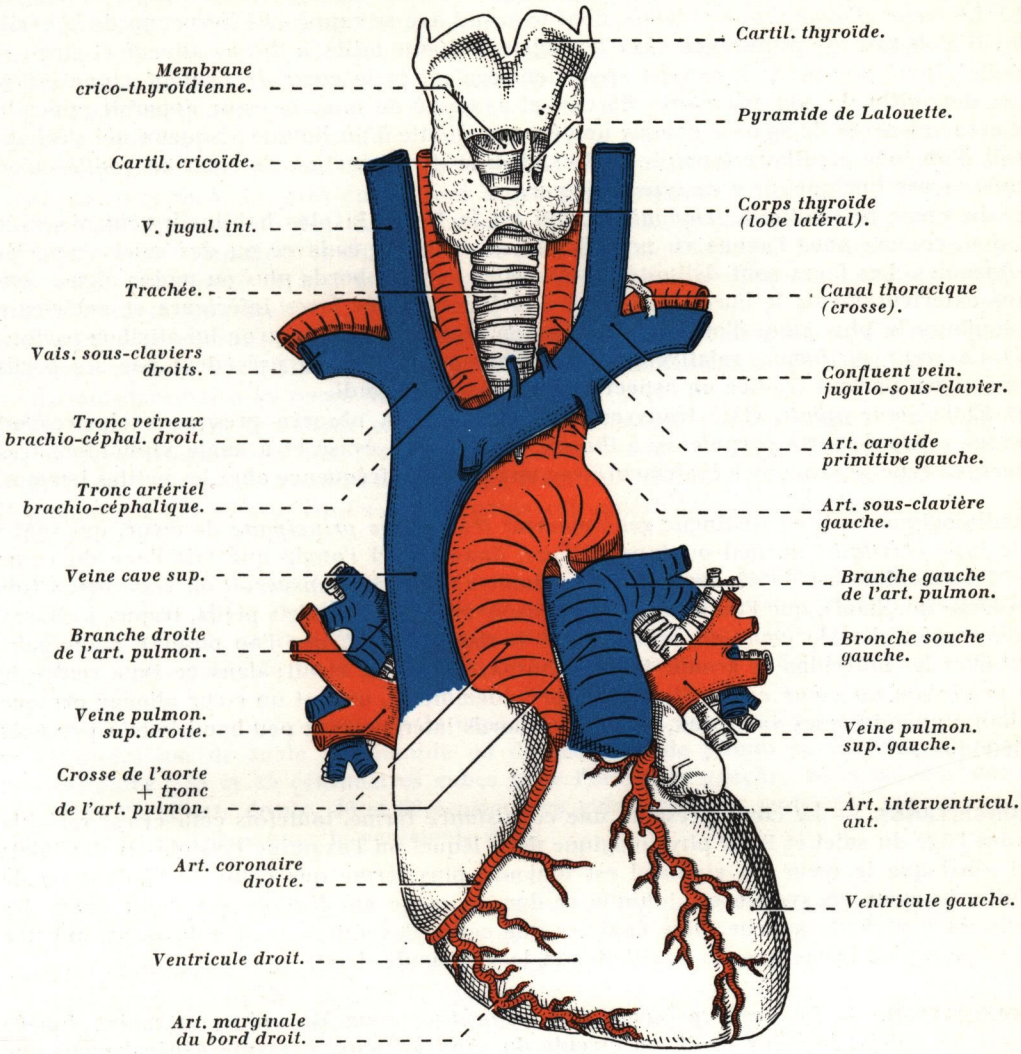

Fig. 2. — *Cœur et gros vaisseaux du thorax et de la base du cou; vue antérieure.*
Les veines pulmonaires inférieures ne sont pas figurées.

VARIATIONS DE FORME DU CŒUR. PRINCIPAUX TYPES DE CŒUR. — Tout en tenant compte de ce que le cœur change obligatoirement de forme au cours des contractions cardiaques, puisque la systole ventriculaire le rend sensiblement conique ou plus exactement lui donne un aspect « *en toupie* », disons qu'il ne présente ni la même forme, ni la même configuration extérieure chez tous les sujets; celles-ci sont en effet variables, d'une part, avec l'*âge* et, d'autre part, avec la *conformation du thorax* (voy. : *Types thoraciques*, tome I).

Laissant de côté les déformations thoraciques et les lésions du cœur (congénitales ou

acquises) qui entraînent invariablement des modifications parfois importantes dans l'aspect extérieur du cœur; nous distinguerons *cinq types principaux* de cœur, à savoir :

a) Le *cœur en boule,* de forme arrondie que l'on observe presque uniquement chez le *nouveau-né* et dans les premières semaines qui suivent la naissance.

b) Le *cœur allongé (type oblong),* dont le grand axe se rapproche beaucoup de la verticale; il s'observe de préférence chez les sujets de haute taille, à thorax allongé et étroit et à angle xiphoïdien petit; à ce type appartient également le *cœur de l'enfant (type infantile)*; dépouillé de son péricarde fibreux et examiné de face, le cœur apparaît appendu aux gros vaisseaux de sa base comme une énorme goutte d'un liquide visqueux qui s'échapperait d'un tube capillaire (compte-goutte), d'où la dénomination de *cœur en goutte* qu'on donne encore quelquefois à ce type de cœur.

c) Le *cœur prismatique, triangulaire,* qui est la forme la plus habituellement observée et aussi, comme nous l'avons vu précédemment, celle du cadavre ou des sujets congelés ou formolés. Les faces sont délimitées entre elles par des bords plus ou moins aigus, convexes extérieurement; le bord droit situé à la jonction des faces inférieure et antérieure est toujours le plus aigu, d'où la dénomination de *margo acutus* qu'on lui attribue parfois.

d) Le *cœur piriforme,* relativement fréquent, qui diffère du précédent par ses bords moins aigus, partant il offre un aspect plus ou moins arrondi.

e) Et le *cœur aplati,* étalé transversalement, que l'on observe presque exclusivement chez les sujets de forte corpulence à thorax large, court, évasé et à angle xiphoïdien très ouvert; ce type se rencontre également avec une certaine fréquence chez les petites femmes.

Radiologiquement, on distingue généralement *trois types principaux* de cœur, qui sont : *a)* le *type classique,* normal ou *type oblique,* dans lequel l'angle que fait l'axe du cœur avec l'horizontale est de 40 degrés en moyenne; *b)* le *type transversal* ou *étalé* (deux fois plus large que haut), que l'on observe le plus souvent chez les sujets petits, trapus, à thorax large, évasé : c'est le *cœur en sabot*; *c)* et le *type vertical,* que l'on observe principalement chez les individus de grande taille à thorax allongé et étroit; dans ce type rentre le *cor pendulum* ou *cœur en goutte* (voyez précédemment), qui est un cœur allongé presque médian, appendu à ses vaisseaux, et dont les bords latéraux sont peu bombés et à peu près symétriques.

CONSISTANCE. — Le cœur présente une *consistance* ferme, toutefois celle-ci est variable suivant l'âge du sujet et l'état physiologique dans lequel on l'examine (systole ou diastole); c'est ainsi que le cœur du vieillard est toujours plus ferme que celui de l'enfant ou de l'adulte, le cœur en systole est tonique et dur, le cœur en diastole est mou; enfin, les parois du ventricule gauche, plus épaisses que celles des autres cavités du cœur, ont une consistance plus ferme que les oreillettes et le ventricule droit.

COLORATION. — Le cœur présente une *coloration* rougeâtre plus ou moins foncée suivant les sujets; le cœur droit, où circule du sang veineux, présente généralement une coloration plus foncée que le cœur gauche.

DIMENSIONS. — Les *dimensions* du cœur sont très variables suivant les sujets; elles sont en moyenne de 10 centimètres pour la *longueur* prise du milieu de l'origine de l'aorte à la pointe du cœur; de 11 centimètres pour la *largeur* prise au niveau du sillon interauriculo-ventriculaire; de 8 centimètres pour la *hauteur* prise de l'origine de l'aorte à la face diaphragmatique du cœur, et de 25 centimètres pour la *circonférence* prise au niveau du sillon interauriculo-ventriculaire.

POIDS ET VOLUME. — Le *poids* et le *volume* du cœur sont en fonction de la croissance du sujet, partant ils augmentent avec l'âge, c'est-à-dire de la naissance à l'âge adulte.

Dépouillé des gros vaisseaux, du péricarde et des caillots qui remplissent ses cavités,

et indépendamment de toute lésion pathologique, le *poids* du cœur est de 25 grammes en moyenne à la naissance; à dix ans, il atteint 100 à 125 grammes; enfin, chez l'adulte, il est plus élevé chez l'homme que chez la femme; il est de 250 grammes en moyenne chez l'homme avec des chiffres extrêmes de 150 et 320 grammes et chez la femme de 225 grammes avec des chiffres extrêmes de 130 et 290 grammes.

Le poids du cœur est sensiblement proportionnel à la taille; de plus, il augmente régulièrement avec la capacité thoracique du sujet (Delmas et Catritsis) (1).

Son *volume* ne paraît pas être en rapport avec le poids du sujet, mais plutôt en rapport avec le travail musculaire, les efforts physiques et la marche auxquels est soumis l'individu; comparable aux muscles striés de la vie de relation, il subit comme eux une *hypertrophie fonctionnelle*; les *gros cœurs* sont à peu près constants chez les athlètes (athlètes entraînés aux épreuves du décathlon), les forts des halles, les sportifs (coureurs cyclistes, coureurs à pied, alpinistes) et d'une manière plus générale chez tous les sujets chez qui le sport a été mal dirigé et mal conditionné (d'où la nécessité d'une éducation physique rationnelle de la jeunesse).

Le cœur augmente de volume pendant la grossesse, mais il diminue après l'accouchement pour revenir à son état normal; ce fait est vraisemblablement dû à l'existence de la circulation placentaire au cours de la gestation.

D'après le *poids* et le *volume du cœur,* on peut distinguer à cet organe, chez l'adulte normal *trois groupes,* qui sont : *a)* les petits cœurs dont le poids oscille entre 130 et 180 grammes; *b)* les cœurs moyens, les plus fréquents, dont le poids varie entre 180 et 275 grammes; *c)* et les gros cœurs dont le poids est supérieur à 275 grammes.

CAPACITÉ. — La *capacité* du cœur sur le vivant nous est forcément inconnue, toutefois la capacité de l'oreillette droite est plus grande que celle de l'oreillette gauche, et celle du ventricule droit légèrement supérieure à celle du ventricule gauche; en somme, la capacité des cavités du cœur droit l'emporte sur celles des cavités correspondantes du cœur gauche.

Sur le cadavre (cœur en diastole), la capacité moyenne des cavités cardiaques mesurée par l'introduction de sable fin humide ou de grenaille de plomb après congélation est comprise entre : 35 et 45 centimètres cubes pour l'oreillette gauche; 40 et 60 centimètres cubes pour l'oreillette droite; 40 et 60 centimètres cubes pour le ventricule gauche; et 50 et 70 centimètres cubes pour le ventricule droit.

LE CŒUR DU NOUVEAU-NÉ. — La *forme* du cœur du nouveau-né est variable; et elle l'est peut-être encore plus que ne l'est celle de l'adulte.

Chez le nouveau-né, l'*axe* du cœur est sensiblement *horizontal* ou tout au moins il se rapproche beaucoup de l'horizontalité; disposition qui résulte de deux causes : d'une part, le niveau élevé du diaphragme et, d'autre part, la présence du thymus qui tend à refouler la base du cœur de haut en bas et d'avant en arrière.

Qu'il ait ou non respiré, le *nouveau-né* possède généralement un cœur aux formes extérieures arrondies *(cœur en boule)*; mais, toutes proportions gardées par rapport à sa cage thoracique, son *volume* est considérable; l'*enfant naît avec un gros cœur* et cet état est dû aux *shunts* que créent entre les circulations artérielle et veineuse du fœtus le trou de *Botal,* d'une part, et le canal artériel d'autre part; le cœur du fœtus à terme subissant de ce fait une dilatation de ses cavités au même titre qu'un *anévrysme artério-veineux*; par la suite, son volume diminue progressivement dans les quinze jours qui suivent la naissance, en raison de l'apparition de la respiration et de la disparition des shunts; puis le cœur

---

(1) Article à consulter : A. Delmas et E. Catritsis : Le poids du cœur. *Comptes rendus de l'Association des Anatomistes,* 1949, p. 176.

augmente de volume et de poids progressivement avec l'âge, la taille et le poids de l'enfant.

A la fin de la première année, le cœur de l'enfant est généralement le *double* de celui qu'il possède à la naissance.

Indice cardio-thoracique de Caffey. — On donne le nom d'*indice cardio-thoracique de Caffey* au rapport numérique qui existe entre les diamètres transversaux du cœur et de la cage thoracique pris au niveau de leurs plus grands diamètres. Ce rapport est en moyenne de 0,55 pendant la première semaine qui suit la naissance; de 0,58 à la fin du deuxième mois et de 0,53 à la fin de la première année (la cage thoracique s'accroît plus rapidement que le cœur).

CONFIGURATION EXTÉRIEURE DU CŒUR

Par sa forme pyramidale triangulaire, le cœur présente trois faces, trois bords, un sommet ou pointe du cœur, et une base qui regarde en arrière, à droite et en haut.

D'après l'orientation du cœur, les trois faces se distinguent en : une face antérieure ou sterno-costale qui regarde en avant, en haut et à droite; une face inférieure ou diaphragmatique, et une face gauche ou pulmonaire qui regarde quelque peu en arrière et à gauche.

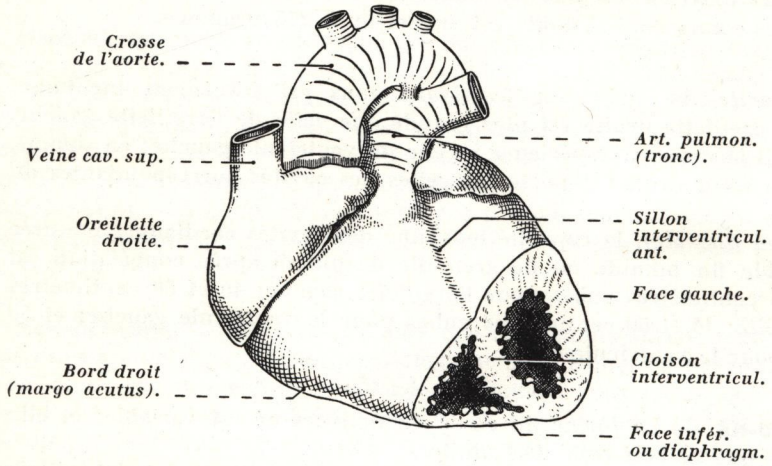

FIG. 3.
Les faces du cœur sur une section frontale des ventricules (schématique).

I. **FACE ANTÉRIEURE OU STERNO-COSTALE.** — La face antérieure ou sterno-costale est assez fortement convexe. Sur un cœur en place, après avoir sectionné à leur émergence l'aorte et l'artère pulmonaire, on peut lui distinguer *trois segments,* à savoir : un segment antéro-inférieur ou ventriculaire, un segment moyen ou artériel, et un segment postéro-supérieur ou auriculaire.

a) Le ***segment antéro-inférieur*** ou ***ventriculaire*** regarde en avant et en haut; il présente une forme triangulaire comprise entre les bords droit et gauche du cœur, mais tandis qu'à droite il est séparé de la face diaphragmatique par un bord net et tranchant, le *bord droit* du cœur ou *margo acutus,* à gauche il se continue sans ligne de démarcation appréciable avec la face gauche du cœur; en haut, il est séparé du segment artériel par un sillon transversal : c'est le *sillon interauriculo-ventriculaire antérieur*; ce sillon est situé à l'union des deux tiers inférieurs et du tiers supérieur de la face antérieure du cœur; il est surtout bien marqué au niveau de ses extrémités droite et gauche, où il est masqué par les auricules qu'il faut soulever pour l'apercevoir; il est interrompu à sa partie moyenne par

l'origine des vaisseaux artériels du cœur : artère pulmonaire et aorte (voy. : fig. 3 et 4).

Le segment ventriculaire est traversé par un sillon longitudinal presque parallèle au bord gauche du cœur : c'est le *sillon interventriculaire antérieur,* toujours très apparent, ce sillon se détache du flanc gauche de l'orifice de l'artère pulmonaire, où il est caché sous l'auriculaire gauche, pour se terminer un peu en dedans de la pointe du cœur; il correspond à la cloison interventriculaire.

Dans ce sillon, comblé en partie par de la graisse, cheminent l'artère interventriculaire

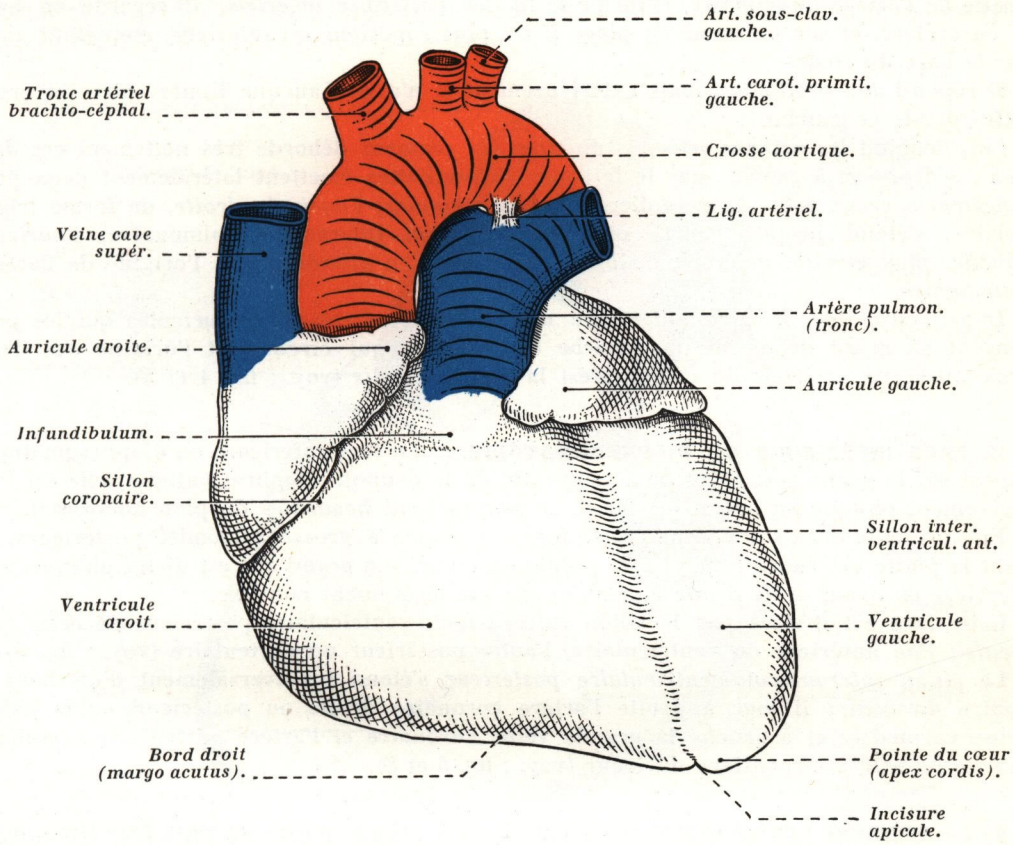

FIG. 4. — *Vue antérieure du cœur et des gros vaisseaux de la base.*

antérieure, la grande veine coronaire, des nerfs et des troncs lymphatiques satellites (voy. : *Vaisseaux du cœur*).

Ce sillon, plus rapproché du bord gauche que du bord droit, divise le segment ventriculaire en *deux parties* très inégales : *a)* l'une, située à gauche, et étroite, appartient au ventricule gauche; *b)* l'autre, située à droite, plus large et plus inclinée que la précédente, regarde en avant, en bas et à droite; elle correspond au ventricule droit.

Par suite de la terminaison du sillon interventriculaire antérieur en dedans de la pointe du cœur, il résulte que cette dernière appartient en totalité au ventricule gauche (voy. : fig. 4 et 5).

b) Le ***segment moyen*** ou ***artériel*** est immédiatement situé au-dessus du sillon interauriculo-ventriculaire antérieur; sur un cœur en place, il regarde en haut et un peu en arrière.

Il répond aux *orifices artériels* du cœur : aorte et artère pulmonaire.

L'orifice de l'artère pulmonaire est situé à gauche et en avant de l'orifice aortique; chacun de ces orifices est pourvu de trois valvules appelées valvules sigmoïdes (voy. : *Orifices du cœur*).

c) Le ***segment postéro-supérieur,*** ou ***auriculaire,*** est lisse et régulier; légèrement concave du fait du passage de la portion ascendante de la crosse de l'aorte et de la branche droite de l'artère pulmonaire, il forme le *lit des vaisseaux artériels*; il regarde en haut et en arrière, et sur un cœur en place il est plus supérieur qu'antérieur, empiétant ainsi sur la base du cœur.

Il répond aux oreillettes, mais extérieurement il n'existe aucune limite entre les oreillettes droite et gauche.

Surplombant les orifices artériels du cœur, ce segment déborde très nettement ces derniers à droite et à gauche, par le fait que les oreillettes émettent latéralement deux prolongements creux à bords irréguliers appelés *auricules*; l'*auricule droite,* de forme triangulaire, s'étend jusqu'à l'aorte ou jusqu'au sillon interaortico-pulmonaire; l'*auricule gauche,* plus étroite, mais plus allongée, recouvre en grande partie l'origine de l'artère pulmonaire.

Dans l'ensemble, la face antérieure des oreillettes et les deux auricules qui les prolongent en avant décrivent une courbe très fermée, qui circonscrit l'origine des deux gros vaisseaux artériels du cœur : c'est la *corona cordis* (voy. : fig. 4 et 8).

II. **FACE INFÉRIEURE OU DIAPHRAGMATIQUE.** — La face inférieure ou diaphragmatique repose sur la partie antérieure de la convexité de la coupole diaphragmatique; elle est très légèrement oblique en bas et en avant, se rapprochant beaucoup du plan horizontal.

Elle présente dans son ensemble une forme ovalaire à grosse extrémité postérieure, et dont la petite extrémité répond à la pointe du cœur; son grand axe est dirigé obliquement d'arrière en avant et de droite à gauche; elle est légèrement convexe.

Cette face est divisée par le sillon interauriculo-ventriculaire postérieur en *deux segments* : l'un antérieur ou ventriculaire, l'autre postérieur ou auriculaire (voy. : fig. 5).

Le *sillon interauriculo-ventriculaire postérieur* s'étend transversalement d'un bord à l'autre du cœur; il loge à droite l'artère coronaire droite ou postérieure et la petite veine coronaire, et à gauche la grande veine coronaire et l'artère auriculo-ventriculaire gauche ou artère circonflexe du cœur (voy. : fig. 5 et 8).

a) Le ***segment ventriculaire*** représente la plus grande partie de cette face (les quatre cinquièmes environ); il est lui-même subdivisé en deux parties inégales par un sillon longitudinal, presque parallèle au bord droit du cœur, appelé *sillon interventriculaire postérieur.* Ce sillon s'étend du point d'abouchement du sinus coronaire à la pointe du cœur, où il se continue avec le sillon interventriculaire antérieur ; à l'égal du sillon homonyme antérieur, il est en partie comblé par de la graisse; il loge des vaisseaux, des nerfs et plus spécialement les vaisseaux interventriculaires postérieurs (voy. : fig. 5 et 6).

La partie située à gauche de ce sillon représente les trois quarts environ du segment ventriculaire; elle appartient au ventricule gauche, tandis que la partie située à droite de ce même sillon, très étroite, appartient au ventricule droit.

Nous remarquerons à ce sujet que le ventricule droit prend une part plus grande que le ventricule gauche à la constitution de la face antérieure du cœur, alors que c'est l'inverse pour la face inférieure, le ventricule gauche prenant une part plus grande à la constitution de cette dernière.

b) Le ***segment auriculaire*** situé au-dessus du sillon interauriculo-ventriculaire postérieur est très restreint; il répond à la partie basse des oreillettes; il est divisé en

deux parties, correspondant chacune aux oreillettes droite et gauche, par un sillon légèrement curviligne à convexité gauche : c'est le *sillon interauriculaire,* seul sillon du cœur qui ne loge pas de vaisseaux (voy. : fig. 8).

Ce segment forme avec la base du cœur un angle presque droit.

III. **FACE GAUCHE OU PULMONAIRE.** — La face gauche ou pulmonaire est beaucoup moins étendue que les autres faces (certains auteurs la décrivent comme un bord); fortement convexe de haut en bas, elle l'est beaucoup moins dans le sens antéro-postérieur; dirigée obliquement, elle regarde en arrière et à gauche.

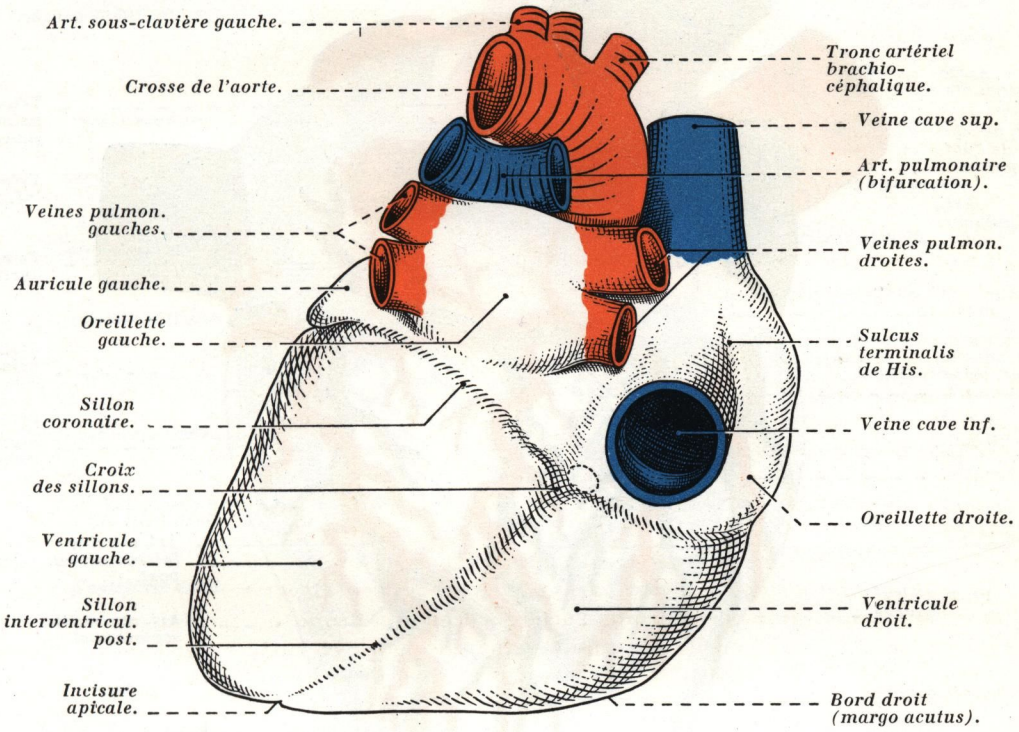

FIG. 5. — *Vue postérieure du cœur et des gros vaisseaux* (face inférieure ou diaphragmatique).

En pointillé : l'abouchement du sinus coronaire dans l'oreillette droite.

Le sillon interauriculo-ventriculaire qui loge la grande veine coronaire, la divise en *deux segments* : l'un antéro-inférieur ou *ventriculaire* correspond au ventricule gauche, l'autre moins étendu, postéro-supérieur ou *auriculaire* correspond à l'oreillette gauche.

IV. **BORDS DU CŒUR.** — Les bords du cœur sont au nombre de *trois,* et ils se distinguent en bord droit, bord supérieur gauche et bord inférieur gauche.

a) Le ***bord droit*** est le plus apparent et le plus caractéristique des trois bords du cœur; mince et arrondi, il résulte de l'union à angle aigu des faces sterno-costale et diaphragmatique de l'organe *(margo acutus)*; couché transversalement sur le diaphragme, il est dirigé obliquement en avant et à gauche; d'aspect irrégulier, il s'étend du flanc

droit de l'embouchure de la veine cave inférieure à la pointe du cœur (voy. : fig. 4 et 5).

Près de ses deux extrémités, ce bord présente *deux encoches* : l'une, postérieure, correspond au sillon interauriculo-ventriculaire qui loge à ce niveau l'artère coronaire droite et la petite veine coronaire; l'autre, antérieure, située un peu en dedans de la pointe, correspond à l'union des sillons interventriculaires antérieur et postérieur; à ce niveau,

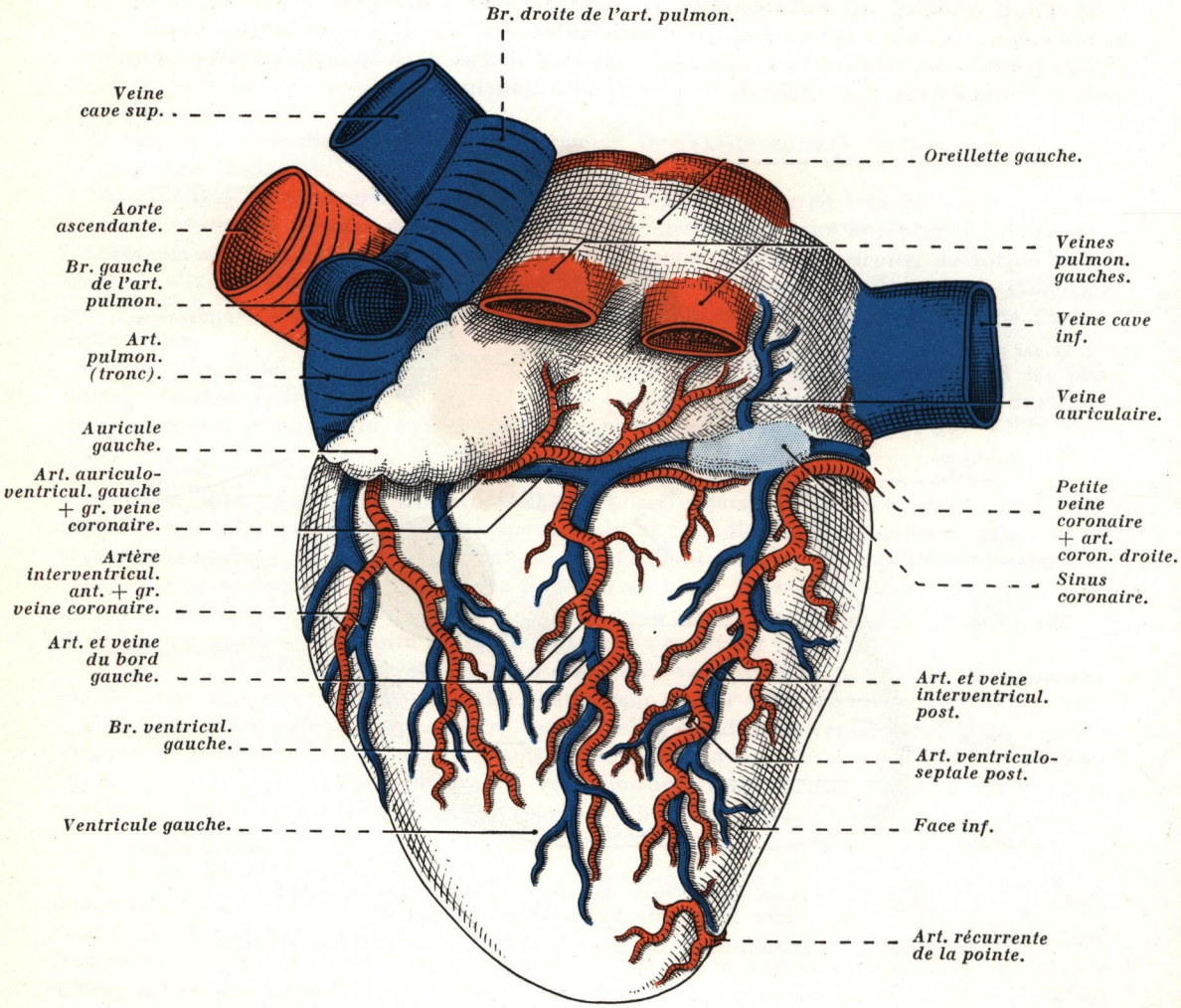

FIG. 6. — *Cœur vu par sa face gauche.*

le segment terminal de l'artère interventriculaire antérieure cravate le bord droit du cœur pour devenir postérieure en se ramifiant (voy. : fig. 6 et 7).

La partie du bord droit du cœur intermédiaire à ces deux encoches est en général légèrement convexe en avant et à droite.

b) Les ***bords inférieur*** et ***supérieur gauches,*** de forme arrondie, obliques en bas, en avant et à gauche, séparent la face gauche du cœur de ses deux autres faces; ils sont peu marqués et toujours moins bien individualisés que ne l'est le bord droit.

Ils correspondent au ventricule et à l'oreillette gauche, et ils sont croisés par le sillon interauriculo-ventriculaire, qui loge la grande veine coronaire et l'artère auriculo-ventriculaire gauche.

V. **POINTE DU CŒUR.** — La pointe du cœur ou *apex cordis* répond au *sommet* de la pyramide cardiaque, elle présente un aspect arrondi, lisse et régulier, elle appartient en totalité au *ventricule gauche*; elle est bordée en dedans par une échancrure curviligne à convexité antérieure et inférieure que nous avons vu être le *sillon interventriculaire* :

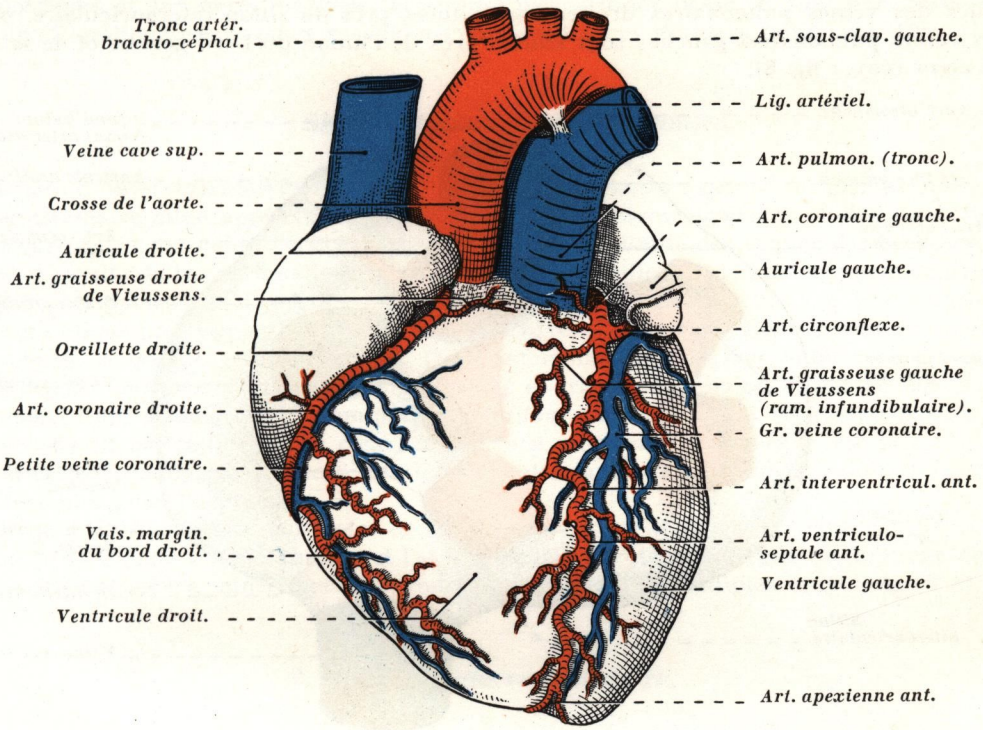

FIG. 7. — *Cœur, gros vaisseaux de la base et vaisseaux coronaires* (vue antérieure). L'auricule gauche est figurée réclinée en dehors pour montrer l'artère coronaire antérieure.

c'est l'*incisure apicale* ou *incisura apicis cordis* (voy. : fig. 4 et 5). Elle regarde à gauche et légèrement en avant et en bas. Elle bat dans le cinquième espace intercostal gauche, un peu en dedans de la ligne mamelonnaire.

VI. **BASE DU CŒUR.** — La base du cœur correspond à la *face postérieure des oreillettes*, toutefois l'oreillette gauche participe beaucoup plus à sa constitution que l'oreillette droite; elle regarde en arrière, en haut et à droite; à peu près plane de haut en bas, elle est au contraire fortement convexe transversalement; en haut, elle ne présente pas de ligne de démarcation bien nette avec le segment auriculaire de la face antérieure du cœur; en bas, par contre, elle forme un angle droit avec la face diaphragmatique du cœur.

Elle est divisée en *deux parties*, correspondant respectivement à chacune des oreillettes, par un sillon peu marqué (parfois à peine apparent), à convexité gauche : c'est le *sillon interauriculaire*. Ce sillon, masqué en grande partie par les veines pulmonaires droites, correspond à la cloison interauriculaire (voy. : fig. 8).

a) La partie située *à droite* du sillon interauriculaire regarde en arrière et à droite, elle répond à l'oreillette droite et présente en haut l'embouchure de la *veine cave supérieure* et en bas, l'embouchure de la *veine cave inférieure* (cette dernière se trouve exactement à l'union de la base et de la face inférieure du cœur); à droite de l'embouchure des veines caves, elle présente un sillon vertical arciforme, légèrement concave à gauche, le *sulcus terminalis de His,* reliquat embryonnaire qui correspond au lieu où l'oreillette primitive droite a absorbé le sinus veineux (voy. : *Développement du cœur*) (voy. fig. 8).

b) La partie située *à gauche* du sillon interauriculaire est franchement postérieure; elle répond à l'oreillette gauche et présente les embouchures des *quatre veines pulmonaires*; celles des veines pulmonaires droites sont situées près du sillon interauriculaire, celles des veines pulmonaires gauches sont situées près de l'union du bord gauche et de la base du cœur (voy. : fig. 8).

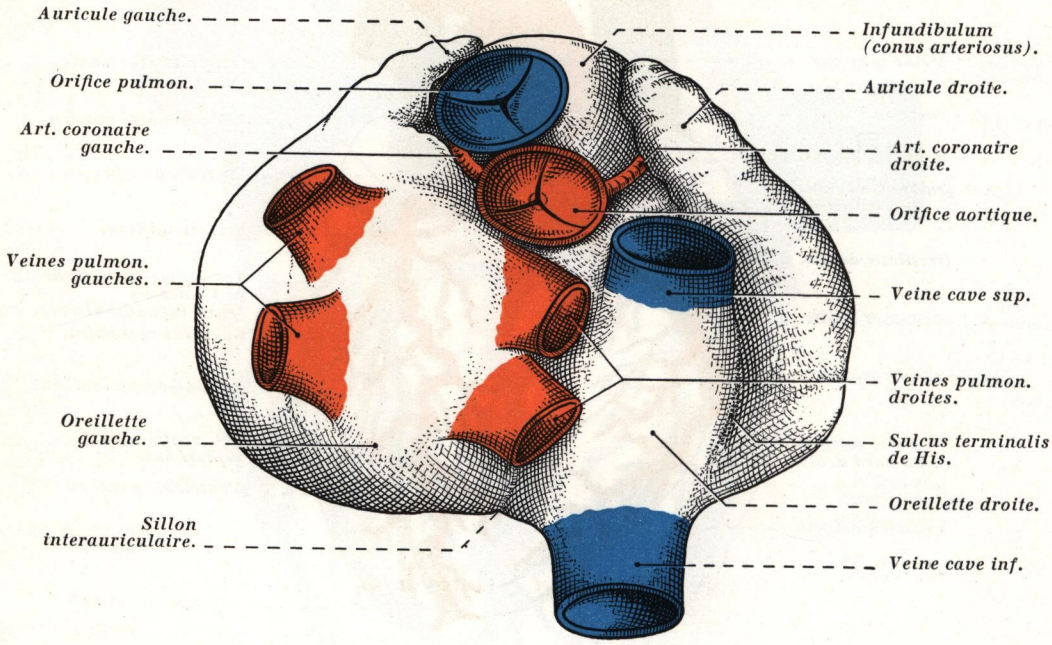

FIG. 8. — *Base du cœur et gros vaisseaux.*

Certaines variations que l'on peut observer dans la terminaison de ces veines donnent parfois un aspect particulier à la face postérieure de l'oreillette gauche; tantôt les veines se terminent directement dans la paroi de l'oreillette, sans modification de calibre au niveau de leur embouchure; tantôt, au contraire, elles présentent une terminaison d'aspect infundibuliforme : c'est l'*oreillette* dite *diverticulaire* (voy. : *Veines pulmonaires*).

Entre les deux groupes de veines pulmonaires, la face postérieure de l'oreillette gauche est légèrement déprimée par le passage de l'œsophage.

Du seul point de vue de la configuration extérieure du cœur, si l'on compare la face postérieure des deux oreillettes, véritable *bloc auriculaire,* on remarque qu'elles s'opposent l'une à l'autre : tandis que l'oreillette gauche présente l'aspect d'un *segment de sphère,* d'où s'échappent quatre prolongements diverticulaires au niveau desquels viennent se terminer les quatre veines pulmonaires, l'oreillette droite, moins convexe, offre l'aspect d'un *manchon* intermédiaire aux deux veines caves (voy. : fig. 8); le *sillon interauriculaire* qui marque extérieurement la ligne de séparation comprise entre les territoires de chaque oreillette est plus virtuel que réel.

SILLONS DU CŒUR

Oreillettes et ventricules sont délimités extérieurement entre eux par des sillons appelés *sillon du cœur* : ce sont le *sillon interauriculo-ventriculaire,* le *sillon interventriculaire* et le *sillon interauriculaire*; à l'exception du sillon interauriculaire, tous les autres sillons offrent comme particularité d'être comblés en partie par de la graisse constituant les *bandes graisseuses* des sillons, et de livrer passage à des vaisseaux sanguins, à des troncs lymphatiques et aux nerfs du cœur; la séreuse péricardique passe en pont par-dessus ces sillons et applique ces organes vasculo-nerveux contre ces derniers (voy. : fig. 12).

1. — *Sillon interauriculo-ventriculaire.*

Le sillon interauriculo-ventriculaire, ou *sillon coronaire (sulcus coronarius),* est un sillon circulaire situé approximativement à l'union du tiers supérieur et des deux tiers inférieurs de la pyramide cardiaque; il correspond à la limite des ventricules et des oreillettes et résulte de la continuation réciproque des deux sillons interauriculo-ventriculaires antérieur et postérieur; il occupe un plan non pas perpendiculaire à l'axe du cœur, mais un peu oblique par rapport à cet axe; élargi au niveau de la face diaphragmatique par le passage de la grande veine coronaire, il est interrompu sur la face antérieure du cœur par l'origine des gros vaisseaux artériels, aorte et artère pulmonaire, et par ce fait, il est incomplet : aussi, malgré la dénomination de *sillon coronaire* qu'on lui donne parfois, il ne circonscrit pas la totalité du cœur; sur la face antérieure du cœur il est peu visible, car il est en grande partie caché par les auricules; aussi le plus souvent doit-on écarter les auricules pour l'apercevoir.

Il loge *à droite,* l'artère coronaire droite ou postérieure et la petite veine coronaire, et *à gauche,* la grande veine coronaire et l'artère auriculo-ventriculaire gauche, branche de la coronaire antérieure, ainsi que des troncs collecteurs lymphatiques (voy. : fig. 6 et 7).

2. — *Sillon interventriculaire.*

Le sillon interventriculaire occupe les faces antérieure et diaphragmatique du cœur; délimitant extérieurement les deux ventricules entre eux, il contourne la pointe du cœur qu'il laisse à sa gauche *(incisure apicale)* et il rejoint à ses extrémités le sillon coronaire.

Il correspond à la cloison interventriculaire et loge de la graisse, des nerfs et des vaisseaux (nerfs coronariens) qui sont : sur la face antérieure du cœur, l'artère interventriculaire antérieure et la grande veine coronaire, et sur la face inférieure l'artère coronaire droite et la veine interventriculaire postérieure (voy. : fig. 6 et 7).

3. — *Sillon interauriculaire.*

Le sillon interauriculaire occupe la face inférieure et la base du cœur. Il s'étend du point d'abouchement de la grande veine coronaire à l'abouchement de la veine cave supérieure; curviligne à convexité gauche, il rase le flanc droit de l'embouchure des veines pulmonaires droites; large, mais peu marqué (toujours peu apparent), il répond à la cloison interauriculaire et délimite extérieurement les deux oreillettes du cœur (voyez précédemment) (voy. : fig. 8).

La face antérieure des oreillettes est dépourvue de sillon.

La jonction des sillons interauriculaire, interventriculaire et coronaire forme un dispositif crucial que nous appellerons la *croix des sillons*; l'embouchure de la grande veine coronaire est située dans le quadrant supérieur droit de cette croix, et elle répond à la face diaphragmatique du cœur (voy. : fig. 5).

VENTRICULES

Les *ventricules* représentent le segment antérieur de la pyramide cardiaque, et l'on peut dire que ce sont eux qui donnent plus spécialement la forme pyramidale au cœur.

On distingue aux ventricules une base, un sommet ou pointe du cœur et trois faces.

Examinée après ablation des oreillettes, la base des deux ventricules correspond aux orifices du cœur, et ceux-ci répondent sur cette base à *deux segments* : *a)* l'un antérieur ou artériel comprend les orifices aortique et pulmonaire; *b)* l'autre postérieur, plus étendu et plus large, correspond aux orifices auriculo-ventriculaires, l'orifice mitral à gauche et l'orifice tricuspidien à droite.

Le sommet répond à la pointe du cœur, et appartient exclusivement au ventricule gauche.

Les trois faces se distinguent comme les faces du cœur en face antérieure ou sterno-costale, en face inférieure ou diaphragmatique et en face gauche ou pulmonaire.

Les faces antérieure et inférieure présentent le *sillon interventriculaire,* dont les extrémités atteignent le sillon coronaire, et nous avons vu qu'il laissait la pointe du cœur à sa gauche; ce sillon loge de la graisse, des vaisseaux et des nerfs, et il répond à la cloison interventriculaire qui sépare les ventricules l'un de l'autre.

Le péricarde séreux revêt toute la surface extérieure des ventricules.

Envisagés séparément, les ventricules présentent une forme et une constitution différentes.

a) Le ***ventricule droit*** présente une forme pyramidale triangulaire avec trois faces : antérieure, inférieure ou diaphragmatique, interne ou septale; l'arête située à l'union des faces antérieure et inférieure correspond au bord droit du cœur ou *margo acutus*; ses parois sont minces.

b) Le ***ventricule gauche,*** plus allongé, plus arrondi et moins étalé transversalement que le ventricule droit, présente une forme conique, et la face gauche, ainsi que la pointe du cœur, lui correspondent en totalité; ses parois ont une épaisseur triple de celle des parois du ventricule droit (voy. : fig. 3).

OREILLETTES ET AURICULES

Les *oreillettes* surmontent les ventricules et constituent le segment postéro-supérieur de la pyramide cardiaque; leur face postérieure forme la *base* du cœur.

Formées de parois peu épaisses, elles ont une consistance qui contraste très nettement avec celle des ventricules.

Au nombre de *deux,* l'une *droite* et l'autre *gauche,* elles affectent dans leur ensemble la forme d'un dôme appliqué sur la base des ventricules; intérieurement, elles sont séparées l'une de l'autre par une cloison dite cloison interauriculaire, qui répond extérieurement sur la face postérieure et inférieure au sillon interauriculaire; enfin, chacune d'elles présente grossièrement une forme cuboïde; en outre, elles possèdent une propriété commune : leurs axes sont dirigés dans le même sens que les courants veineux qu'elles reçoivent, c'est-à-dire verticalement pour l'oreillette droite (veines caves), et horizontalement pour l'oreillette gauche (veines pulmonaires).

Le péricarde séreux revêt la surface extérieure des oreillettes, sauf au niveau de deux bandes étroites, l'une verticale, située à la face postérieure de l'oreillette droite intermédiaire aux deux veines caves, l'autre transversale, située à la face postérieure de l'oreillette gauche intermédiaire aux veines pulmonaires droites et gauches (voy. : fig. 65 et 66). Ces bandes correspondent au *mésocarde postérieur* (voy. : *Péricarde*).

a) L'***oreillette droite*** est fortement convexe en arrière et à droite, son grand diamètre ou *diamètre intercave* est vertical, il s'étend de l'embouchure d'une veine cave à l'autre.

On peut lui considérer *six faces* : une face supérieure, lisse et régulière, répond à l'embouchure de la veine cave supérieure; près de la terminaison de ce vaisseau et en dedans du *sulcus terminalis* (donc à droite) on observe parfois sur l'oreillette, l'existence d'une petite tache jaunâtre *(tache nodo-sinusale)* qui correspond à la moitié supérieure de la portion auriculaire *(superficielle ou sous-épicardique)* du nœud sinusal de Keith et Flack (voy. : *Tissu nodal du cœur*); une face inférieure, étroite, est traversée par la grande veine coronaire; une face septale ou interne, correspond à la cloison interauriculaire; une face antérieure correspond au segment auriculaire de la face antérieure du cœur; une face externe, au niveau de laquelle la base du cœur se continue avec la face antérieure, et une face postérieure qui correspond à l'embouchure de la veine cave inférieure; cette face est divisée en deux parties par un sillon vertical légèrement convexe à droite et situé à droite des deux veines caves : c'est le *sulcus terminalis de His*; la partie située à gauche du sillon, de forme quadrilatère, lisse et unie, est d'origine sinusienne, car elle dérive du sinus veineux; elle forme le *segment intercave de l'oreillette droite*, incorporé à cette dernière au cours du développement du cœur; la partie située à droite du sillon, d'aspect réticulé, pourvue de muscles pectinés, dérive de l'oreillette primitive (voy. : *Développement du cœur*).

L'oreillette droite envoie *deux prolongements* : *a)* l'un, arrondi, de forme semi-lunaire, se détache de la partie inférieure de l'oreillette : c'est l'*appendix auricularis posterior de His*; toutefois celui-ci ne s'observe bien que sur des oreillettes distendues; *b)* l'autre, plus important et plus volumineux, se détache de la partie antéro-supérieure de l'oreillette : c'est l'*auricule* (voy. : fig. 8).

b) L'***oreillette gauche*** présente un aspect sacciforme à grand axe transversal, donc perpendiculaire à l'axe de l'oreillette droite.

On peut également lui considérer *six faces* : une face supérieure, lisse et régulière, qui regarde en haut et en avant; une face inférieure, un peu oblique en bas et en avant; une face postérieure, qui présente trois segments; les deux segments extrêmes répondent à l'embouchure des quatre veines pulmonaires droites et gauches; le segment moyen, légèrement excavé, regarde le médiastin postérieur et répond à l'œsophage par l'intermédiaire du péricarde *(empreinte œsophagienne)*; une face antérieure, qui répond au segment auriculaire de la face antérieure du cœur; une face septale ou interne, correspondant à la cloison interauriculaire, et une face externe qui donne naissance à un prolongement appelé *auricule*.

Auricules.

Les *auricules* sont des prolongements creux antérieurs des oreillettes; richement musclées, elles doivent être considérées comme des réservoirs dynamiques qui amortissent par leur élasticité, leur contractilité, d'une part l'aspiration diastolique des ventricules, et d'autre part, la systole auriculaire.

Elles sont assez irrégulières dans leur forme, et leurs bords sont généralement marqués de sillons ou d'encoches.

a) **L'*auricule droite*** (1) se présente le plus souvent sous l'aspect d'une languette aplatie d'avant en arrière; sa forme est variable suivant les sujets; tantôt elle est triangulaire, à base postérieure et à sommet antérieur effilé; tantôt, au contraire, elle est trapézoïdale. Son grand axe est légèrement oblique d'arrière en avant, de droite à gauche et de bas en haut.

Sa *longueur* est de 4 cm. 1/2 en moyenne et sa *hauteur* de 2 à 2 cm. 1/2.

Sa *face antérieure* est convexe et lisse, et prolonge sans démarcation nette la face externe de l'oreillette droite; sa *face postérieure* ou *axiale,* fortement excavée, s'applique sur la face antérieure de la portion ascendante de la crosse aortique; son *bord inférieur,* plus ou moins festonné, confine en arrière au sillon interauriculo-ventriculaire droit qu'il contribue à délimiter, mais dans le reste de son étendue, il recouvre en partie ce sillon et son

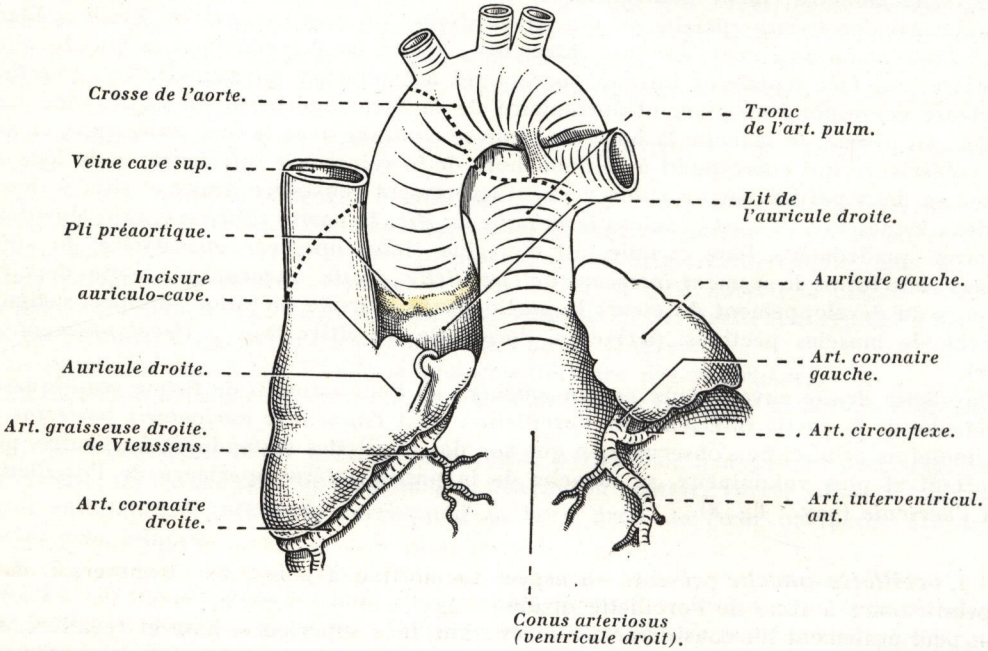

FIG. 9. — *Vue antérieure des auricules; leurs rapports avec les gros vaisseaux de la base du cœur; lit de l'auricule droite et pli préaortique* (en pointillé jaune).
En pointillé noir, ligne de réflexion du péricarde séreux sur les vaisseaux.

contenu; il répond au versant droit de l'infundibulum, à l'artère coronaire droite qui est souvent masquée par l'auricule, et parfois à l'origine de la petite veine coronaire; son *bord supérieur,* libre, est plus ou moins crénelé et offre généralement deux ou trois incisures : parmi celles-ci, l'une souvent très marquée, correspond à la ligne de démarcation entre l'oreillette droite et son auricule, elle est située à la base de l'auricule, en avant de la veine cave supérieure : c'est l'*incisure auriculo-cave* (voy. : fig. 9); ce bord répond au niveau de l'aorte à un pli adipo-péricardique appelé *pli préaortique,* qui le surplombe; son *sommet,* plus ou moins effilé (parfois arrondi), atteint le plus souvent le sillon interaortico-pulmonaire, compris entre les deux troncs artériels : artère pulmonaire et portion ascen-

(1) Article à consulter : J. GRISOLI et P. GUIDONI : Les auricules, recherches d'Anatomie descriptive et topographique. *Travaux du Laboratoire d'Anatomie de la Faculté de Médecine de Marseille,* 1951.

dante de la crosse de l'aorte ou tout au moins la face antérieure de l'aorte; exceptionnellement il recouvre partiellement l'artère pulmonaire (4 p. 100 des cas, Grisoli et Guidoni).

La majeure partie de l'auricule droite est appliquée sur la face antérieure de la portion ascendante de la crosse de l'aorte, où elle répond au *lit de l'auricule droite de Marcacci,* compris entre le *pli préaortique de Concato et Bacelli* (1) en haut et le *pli infundibulaire* en bas (voy. : fig. 9).

b) L'***auricule gauche*** est très différente de la droite comme direction et comme dimension; de plus, il est difficile de lui assigner une forme géométrique régulière. Elle se présente le plus souvent sous l'aspect d'un diverticule en doigt de gant plus ou moins replié sur lui-même, dont l'extrémité libre est assez tourmentée et dont la base d'implantation, relativement fixe, possède une morphologie peu variable (Grisoli et Guidoni).

Dans son ensemble, elle est toujours plus allongée, mais aussi plus étroite que la précédente, souvent aussi plus incurvée et à bords quelque peu découpés et jamais rectilignes; légèrement étranglée à sa base, ce qui lui donne parfois un aspect pédiculé, elle présente le plus souvent la forme d'un S italique couché transversalement (ᔕ); Winslow l'avait comparée à l'oreille pendante d'un chien.

Sa *longueur* est de 3 à 4 centimètres en moyenne; sa *hauteur* à la partie moyenne varie entre 2 et 3 centimètres.

Sa *face antéro-externe,* convexe, est moins régulière que celle du côté droit et souvent mamelonnée; sa *face postéro-interne* ou *axiale,* concave d'avant en arrière, légèrement convexe de haut en bas, embrasse l'artère pulmonaire, et répond à la partie initiale de l'artère coronaire gauche ou antérieure (voy. : fig. 7 et 8); son *bord supérieur* est épais, toujours moins irrégulier que le bord supérieur de l'auricule droite; près de la base d'implantation de l'auricule, ce bord est fréquemment marqué d'une encoche ou d'un sillon qui le sépare de la partie supérieure de l'oreillette gauche; parfois aussi, il présente un diverticule plus ou moins développé *(diverticule auriculaire)*; lorsque l'auricule gauche est très développée, ce bord est très rapproché de la branche gauche de l'artère pulmonaire et de la veine pulmonaire supérieure gauche; la partie antérieure de ce bord répond à un pli adipo-péricardique disposé longitudinalement sur le flanc gauche du tronc de l'artère pulmonaire, et en tout comparable au pli préaortique : c'est le *pli prépulmonaire* (voy. : *Rapports du tronc de l'artère pulmonaire*); il délimite avec la partie la plus supérieure de l'infundibulum le *lit de l'auricule gauche*; son bord inférieur, très irrégulier, crénelé, recouvre le sillon interauriculo-ventriculaire et son contenu (grande veine coronaire et artère circonflexe); son *sommet* (extrémité antérieure), aplati transversalement, est presque toujours recourbé en bas en forme de crochet, plus rarement en haut; parfois même la majeure partie de l'auricule gauche est « *pendante* » sur la face antéro-latérale du ventricule gauche *(auricule du type descendant)*; suivant son développement, il répond plus ou moins à la face antérieure ou antéro-latérale gauche de l'artère pulmonaire (voy. : fig. 4).

La face antérieure des oreillettes et des deux auricules *(corona cordis)* circonscrit une enceinte circulaire de laquelle s'échappent les deux troncs artériels du cœur : aorte et artère pulmonaire; cette enceinte n'est interrompue qu'entre les extrémités libres des auricules, et c'est au niveau de cet intervalle que l'on aperçoit ces deux vaisseaux par leur face antérieure (voy. : fig. 8 et 9).

---

(1) Médecin cardiologue italien (1825-1880), fut professeur de Clinique médicale à Bologne et à Turin.

CAVITÉS CARDIAQUES

Les cavités cardiaques sont au nombre de *quatre* : les *deux oreillettes* et les *deux ventricules*; elles se distinguent en *cavités gauches*, appartenant au cœur gauche, où circule le sang artériel (oxygéné), et en *cavités droites*, appartenant au cœur droit, où circule du sang veineux (non oxygéné).

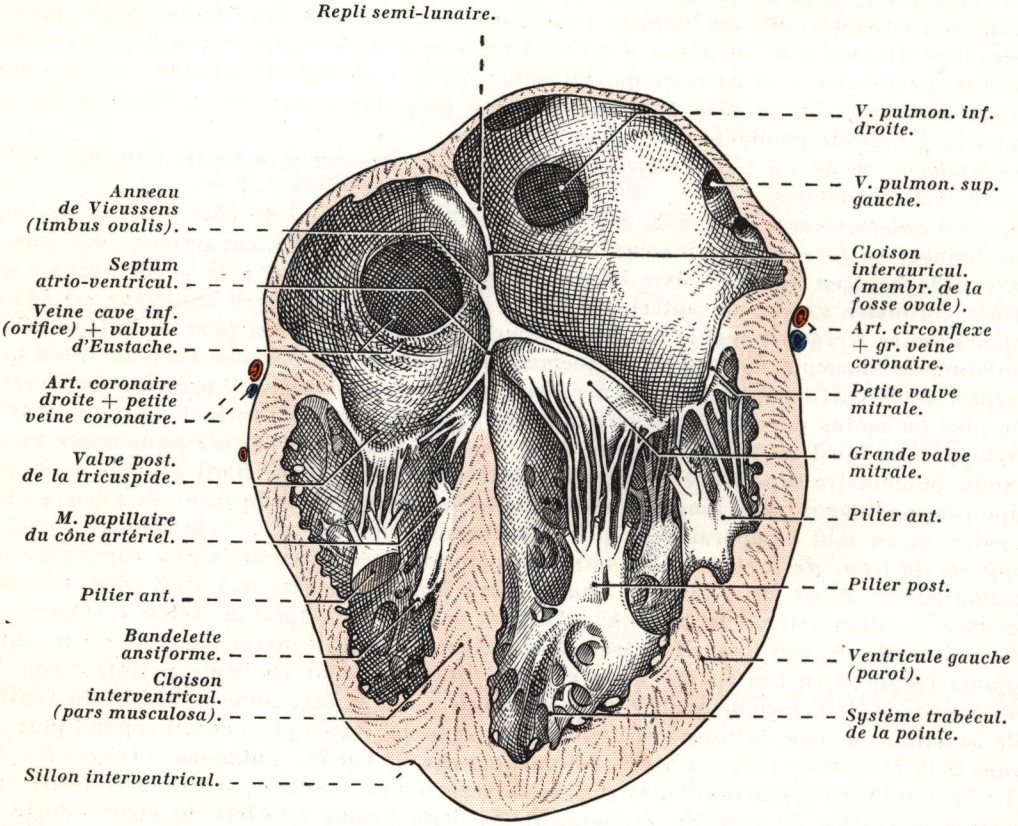

FIG. 10. — *Coupe frontale des cavités cardiaques montrant la diposition des cloisons interauriculaire et interventriculaire, segment postéro-inférieur de la coupe.*

Chaque oreillette communique avec son ventricule correspondant par un orifice dit *orifice auriculo-ventriculaire ;* l'un, annexé au cœur droit, est l'*orifice tricuspidien* ; l'autre, annexé au cœur gauche, est l'*orifice mitral*; chacune de ces cavités se remplit de sang pendant la diastole, se vide pendant la systole.

EN RÉSUMÉ, le cœur est constitué par deux moitiés indépendantes : l'une, la *cavité droite*; l'autre, la *cavité gauche*, séparées entre elles par une cloison, le *septum cordis*, sensible-

ment parallèle à l'axe du cœur et dont l'épaisseur va en augmentant de la base à la pointe du cœur.

Le *septum cordis* est divisé en *trois parties* : *a)* l'une, la *cloison interauriculaire,* est comprise entre les deux oreillettes; *b)* l'autre, la *cloison interventriculaire,* est comprise entre les deux ventricules; *c)* enfin, la troisième partie, très courte et très étroite, intermédiaire entre les deux précédentes, est représentée par le *septum atrio-ventriculaire* (voy. : fig. 10).

I. — CLOISON INTERAURICULAIRE

La cloison interauriculaire est une mince membrane irrégulièrement quadrilatère qui sépare les deux oreillettes; elle semble se continuer en avant avec la cloison interventriculaire, et sur le reste de son poutour elle se continue avec la paroi des oreillettes; son implantation sur les oreillettes répond extérieurement au sillon interauriculaire que présente la face postéro-inférieure de celles-ci.

Elle présente deux faces qui correspondent aux *faces septales* de chaque oreillette, l'une droite, l'autre gauche; elle est orientée avec une obliquité telle que la face droite regarde en avant et à droite, et que la face gauche regarde en arrière et à gauche.

En avant et en bas, sa base d'implantation se perd dans le tissu fibreux qui unit les deux cercles tendineux des orifices auriculo-ventriculaires.

Sur le vivant, elle se déforme alternativement au cours des diastoles et systoles auriculaires successives; sur le cadavre, elle n'est pas régulièrement plane, car elle est concave du côté de l'oreillette droite et convexe du côté de l'oreillette gauche, cette convexité étant plus marquée à la partie antéro-inférieure de la cloison qu'à sa partie postéro-supérieure (voy. : fig. 10).

Son épaisseur varie de 1 à 4 millimètres suivant les points envisagés, elle est en moyenne de 2 mm. 1/2; son épaisseur minima correspond à la fosse ovale.

Face septale de l'oreillette droite.

La face septale de l'oreillette droite apparaît plus étendue que celle de l'oreillette gauche; ce fait tient à la participation du septum atrio-ventriculaire dans la constitution de cette face, de telle sorte qu'une aiguille introduite de droite à gauche à la partie antéro-inférieure de la cloison passe de l'oreillette droite dans le ventricule gauche et non pas d'une oreillette dans l'autre (voy. : fig. 10).

Elle présente à sa partie moyenne une dépression de forme ovalaire au niveau de laquelle la cloison interauriculaire est d'une minceur extrême : c'est la *zone la plus mince du cœur,* on la désigne sous le nom de *fosse ovale* ou *fossa ovalis.* Elle est bordée en haut et en avant par un bourrelet arciforme arrondi, à concavité inférieure, correspondant à un épaississement de la cloison : c'est le *limbe de la fosse ovale (limbus ovalis)* ou *anneau de Vieussens* (1); cet anneau est incomplet du fait qu'il est interrompu à sa partie postéro-inférieure, là où la fosse ovale perd son relief; il présente plutôt la forme d'un croissant dont les deux extrémités sont plus ou moins fermées; son extrémité postérieure s'applique en avant de la saillie du tubercule intercave ou tubercule de Lower (2), tandis que son extrémité antérieure se continue avec la corne antéro-interne de la valvule d'Eustache (voy. fig. 11).

---

(1) Anatomiste français (1641-1715).
(2) Anatomiste anglais (1631-1691).

Dans la partie qui correspond à la fosse ovale, la cloison interauriculaire est formée par une membrane très mince, semi-transparente, la *membrane de la fosse ovale*; dépourvue de fibres musculaires, elle est constituée en grande partie par l'adossement de l'endocarde des deux oreillettes; c'est la *portion membraneuse de la cloison interauriculaire*; entre la membrane et l'anneau de Vieussens, l'enfoncement d'un fin stylet au pourtour du limbe fait apparaître un étroit *sillon* (le plus souvent virtuel), circulaire, de 3 à 4 millimètres

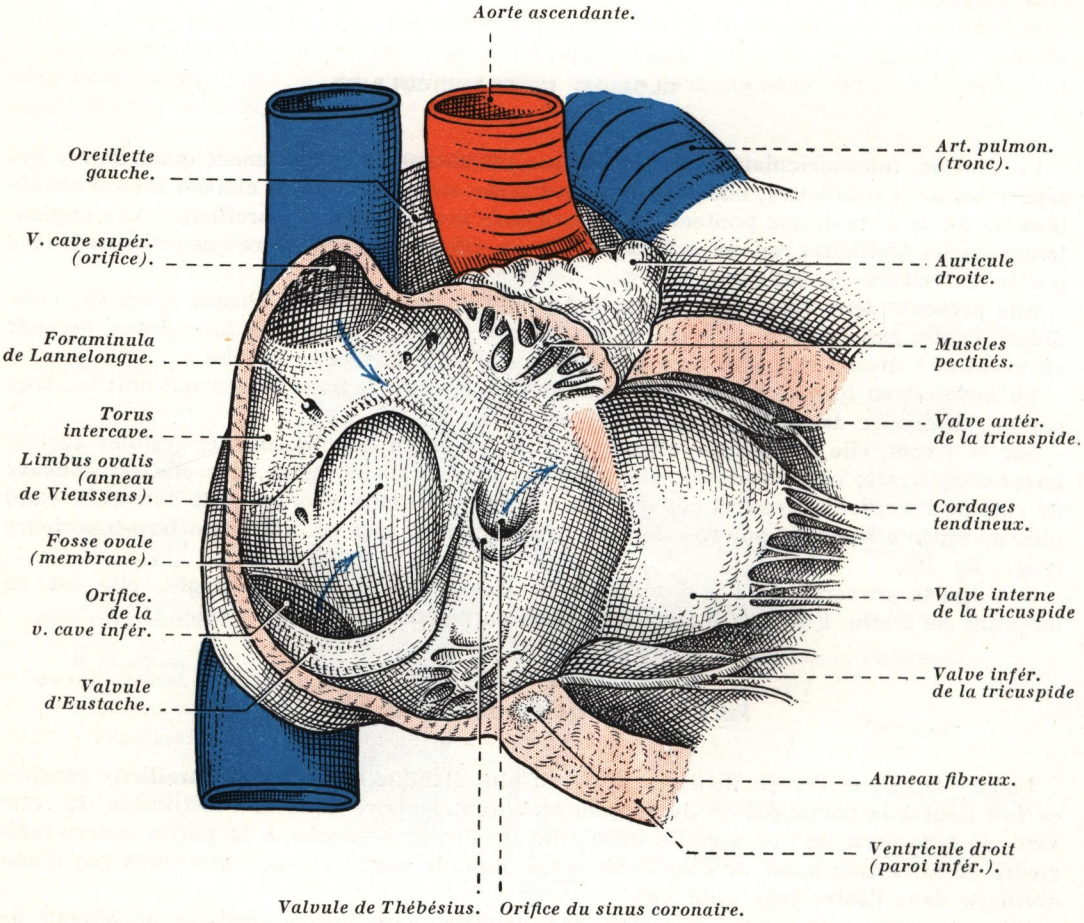

FIG. 11. — *Vue intérieure de l'oreillette droite. Cloison interauriculaire.*
Les flèches bleues indiquent le sens des courants veineux.
En hachures obliques roses, la situation du septum atrio-ventriculaire.

de profondeur; parfois même sur certains cœurs on peut mettre en évidence, à ce niveau, l'existence d'un petit orifice en forme de fente, qui fait communiquer artificiellement les deux oreillettes entre elles : c'est la *fente interauriculaire,* reliquat du trou de Botal du cœur embryonnaire; dans ce cas, la membrane de la fosse ovale devient une véritable valvule interauriculaire *(valvule de la fosse ovale).*

Entre la fosse ovale et l'embouchure de la veine cave supérieure de petits orifices *(foraminula de Lannelongue)* correspondent à des veines auriculaires *(veines de Thébésius)* qui débouchent directement dans la cavité de l'oreillette droite (voy. : fig. 11).

Face septale de l'oreillette gauche.

La face septale de l'oreillette gauche apparaît quelque peu convexe dans la partie qui répond directement à la fosse ovale, cependant elle est légèrement déprimée dans la partie antéro-inférieure de cette zone où elle détermine une petite dépression, la *dépression ovalaire* (voy. : fig. 10 et 21).

En avant et en haut, elle présente un repli en forme de croissant dont la concavité regarde en haut : c'est le *repli semi-lunaire (plica semi-lunaris)*; ce repli correspond à la paroi gauche de la fente interauriculaire, alors que l'anneau de Vieussens correspond à sa paroi droite lorsque cette fente existe.

Immédiatement au-dessus et en avant du repli semi-lunaire, la cloison montre une dépression ou plusieurs petites fossettes à contour irrégulier, vestiges de la *fossette préseptale* (voy. : fig. 22); cette dépression est elle-même bordée en haut par un *repli arqué* (Rouvière).

II. — CLOISON INTERVENTRICULAIRE

La cloison interventriculaire sépare les deux ventricules, elle est à la fois membraneuse et charnue. Elle affecte la forme d'un triangle, dont la base répond aux oreillettes ou, mieux, à la cloison interauriculaire qui semble la continuer, et dont le sommet répond non pas à la pointe du cœur, mais à un point situé un peu à droite de cette pointe; ses bords antérieur et inférieur se perdent sur les parois des ventricules, où ils correspondent extérieurement aux sillons interventriculaires.

Comme la cloison interauriculaire, elle présente deux faces qui correspondent aux *faces septales* de chaque ventricule; ces faces se distinguent en gauche et en droite.

Elle présente à peu près la même obliquité que la cloison interauriculaire, cependant sa face droite est fortement convexe; elle fait saillie dans le ventricule droit, elle regarde en avant, en haut et à droite, alors que sa face gauche est fortement concave et regarde en arrière, en bas et à gauche; de plus, elle est légèrement tordue sur son axe à la manière d'une hélice; enfin, par suite de l'implantation oblique, en bec de flûte de son sommet sur la paroi ventriculaire, sa face gauche est plus étendue en longueur que sa face droite, mais moins étendue en hauteur (c'est l'inverse pour la cloison interauriculaire) (voy. : fig. 10).

Si on l'envisage du point de vue de son épaisseur et de sa constitution, on peut lui distinguer *deux portions* bien distinctes : l'une antéro-inférieure, épaisse et charnue : c'est la *portion musculaire*; l'autre postéro-supérieure, mince et membraneuse : c'est la *portion membraneuse* (voy. : fig. 12).

a) La **portion musculaire** *(pars musculosa)* représente environ les neuf dixièmes de la cloison; elle en occupe donc la plus grande partie; son épaisseur va en augmentant de la base à la pointe des ventricules; elle présente son maximum d'épaisseur à son extrémité antérieure (10 à 12 millimètres environ).

b) La **portion membraneuse,** ou *septum membranaceum (pars membranacea),* est très courte; de forme semi-elliptique, elle s'étend sur une longueur de 10 à 12 millimètres et sur une hauteur de 8 millimètres environ, entre les sigmoïdes aortiques (valvules postérieure et antérieure droite) et la partie musculaire; dirigée dans un plan oblique de haut en bas, d'avant en arrière et de droite à gauche, elle confine au versant postéro-interne du nodule fibreux droit (voy. : fig. 13); de coloration blanchâtre, semi-transparente, son épaisseur est très restreinte et n'excède guère 1 mm. 1/2.

Cette portion présente *deux faces,* l'une gauche et l'autre droite.

Sa *face gauche* répond au ventricule gauche et regarde la grande valve de la mitrale; lisse et unie, elle se continue sans ligne de démarcation avec la face gauche du septum

atrio-ventriculaire; elle offre, à ce niveau, une légère dépression sous-jacente aux valvules sigmoïdes aortiques : c'est la *fossette sous-sigmoïdienne* (voy. : fig. 18).

Sa *face droite* répond au ventricule droit; immédiatement sous-jacente à l'insertion de la valve interne de la tricuspide, elle est en grande partie masquée par cette valve, à tel point que, vue par la cavité ventriculaire droite, il faut sectionner cette valve pour apercevoir plus aisément la *pars membranacea* (voy. : fig. 15).

Elle est constituée par une faible lame fibro-élastique dépourvue de fibres musculaires, d'où la différence de coloration avec le reste de la cloison; elle est naturellement tapissée par l'endocarde sur ses deux faces : c'est le point faible de la cloison, l'*undefended space* des anatomistes anglais.

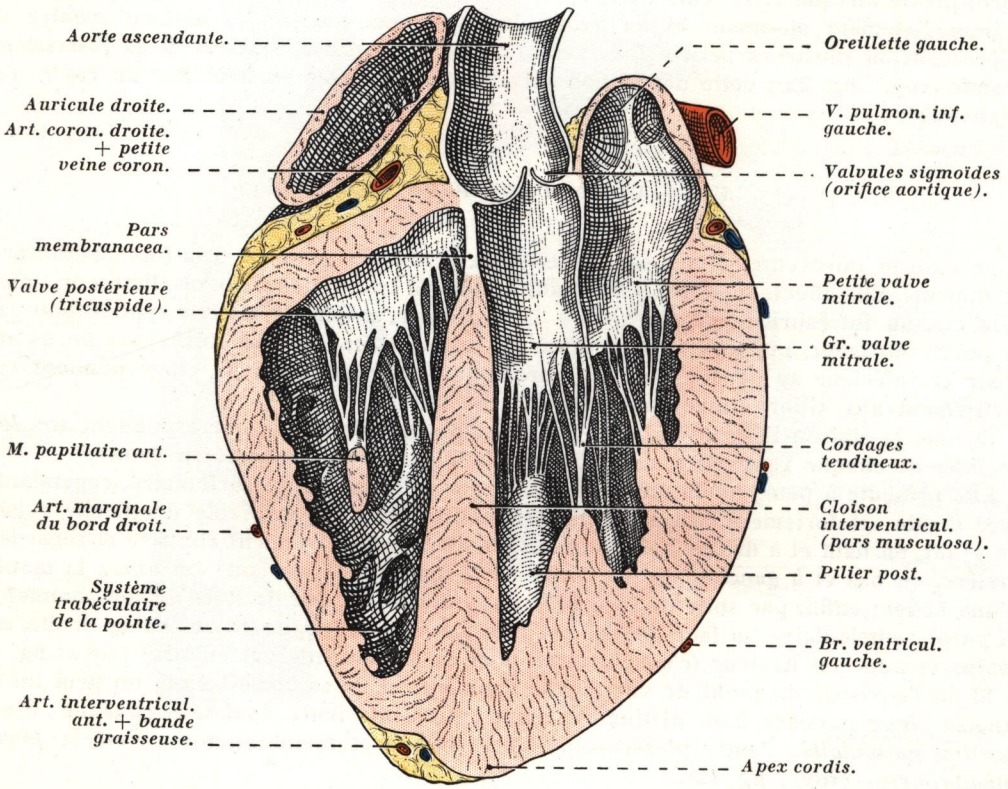

FIG. 12. — *Coupe frontale du cœur intéressant les deux ventricules, la cloison interventriculaire et l'orifice mitral; segment postérieur de la coupe.*

Embryologiquement, ces deux portions de la cloison interventriculaire sont d'origines différentes, et tandis que la *pars musculosa* dérive exclusivement du *septum inferius de His (septum ventriculi)*, la *pars membranacea* tire son origine du *septum intermedium* (voy. : *Développement du cœur*).

III. — SEPTUM ATRIO-VENTRICULAIRE

Le septum atrio-ventriculaire est une courte portion du *septum cordis* comprise entre la cloison interauriculaire en arrière et la *pars membranacea* en avant. De forme ovalaire à grand axe sensiblement vertical, sa largeur diminue cependant progressivement

d'arrière en avant; elle est disposée dans un plan oblique de haut en bas, d'arrière en avant et de gauche à droite (voy. : fig. 10); son diamètre antéro-postérieur est de 5 millimètres en moyenne dans sa plus grande largeur; son épaisseur est identique à celle de la *pars membranacea.*

On peut lui distinguer *deux faces* lisses et unies, l'une gauche, l'autre droite.

La *face gauche* ou *ventriculaire* répond au ventricule gauche, mais elle est masquée en grande partie par l'insertion de la grande valve de la mitrale dont elle regarde la face septale.

La *face droite* ou *auriculaire* est libre et répond à la cavité auriculaire droite. La valve interne de la tricuspide s'insère, à l'union du septum atrio-ventriculaire, avec la portion membraneuse de la cloison interventriculaire; en conséquence, cette région du *septum cordis* répond à la partie interne de l'orifice tricuspidien (voy. : fig. 10).

Par suite de sa situation et de ses rapports avec les cavités du cœur, le septum atrio-ventriculaire représente donc la *portion interauriculo-ventriculaire du septum cordis,* aussi rappelons qu'une aiguille enfoncée transversalement de droite à gauche dans la partie antéro-inférieure de l'oreillette droite, au-dessus et en arrière de la valvule tricuspide, pénètre directement dans le ventricule gauche (voy. : fig. 10). Embryologiquement, il dérive du *septum intermedium de His* (voy. : *Développement du cœur*).

En résumé, on constate qu'il existe sur le *septum cordis* à la jonction des quatre cavités du cœur et au niveau de la base d'implantation de la grande valve de la mitrale, d'une part, et de la valve interne ou septale de la tricuspide, d'autre part, une région cruciale, membraneuse, dont l'ensemble constitue le *carrefour septal de Condorelli* (voy. : fig. 10).

*
**

VENTRICULES

Caractères communs aux deux ventricules. — Les ventricules sont situés en avant et au-dessous des oreillettes; chacune des cavités ventriculaires présente l'aspect d'un entonnoir dont l'évasement correspond à la partie postérieure du ventricule.

On leur distingue des parois, une base postérieure et supérieure, et un sommet tourné vers la pointe du cœur.

Séparés entre eux par la *cloison interventriculaire,* leurs axes tendus entre leur sommet et le centre des orifices auriculo-ventriculaires ne sont pas parallèles; ils divergent d'avant en arrière et se rejoignent vers la pointe du cœur; tous les deux sont obliques en bas, en avant et à gauche.

La *base* présente pour chaque ventricule deux orifices, l'un très large, arrondi ou légèrement ovalaire : c'est l'*orifice auriculo-ventriculaire,* par lequel l'oreillette communique avec son ventricule correspondant; l'autre, également circulaire, mais de dimension moins grande : c'est l'*orifice artériel,* par l'intermédiaire duquel le sang passe des ventricules dans les gros troncs artériels de la base du cœur (voy. : fig. 1).

Ces orifices sont pourvus d'un dispositif valvulaire, suffisant à l'état normal, qui s'oppose aussi au retour de la colonne sanguine.

La surface intérieure des parois ventriculaires est fort irrégulière; elle présente en effet un grand nombre de saillies, de bourrelets et de prolongements musculaires; certains d'entre eux, disposés sans ordre, enchevêtrés les uns par rapport aux autres, donnent un aspect réticulaire ou trabéculaire à la paroi; on désigne ces formations anatomiques sous le nom de *colonnes charnues* du cœur.

Colonnes charnues du cœur. — On distingue *trois variétés* de colonnes charnues, que l'on classe en colonnes charnues de premier, de deuxième et de troisième ordre, suivant leur développement, l'étendue de leur relief et leurs connexions avec la paroi ventriculaire.

a) Les *colonnes charnues de premier ordre*, encore désignées sous les noms de *piliers du cœur* ou de *muscles papillaires*, sont des saillies coniques ou cylindro-coniques dont la base s'implante sur la paroi et dont le sommet, quelque peu arrondi, libre dans la cavité ventriculaire, donne insertion aux *cordages tendineux* des valvules auriculo-ventriculaires.

b) Les *colonnes charnues de deuxième ordre* sont constituées par des bandes musculaires plus ou moins en relief sur la paroi ventriculaire; libres dans leur partie moyenne, elles sont fixées par leurs deux extrémités à la paroi ventriculaire; elles sont surtout abon-

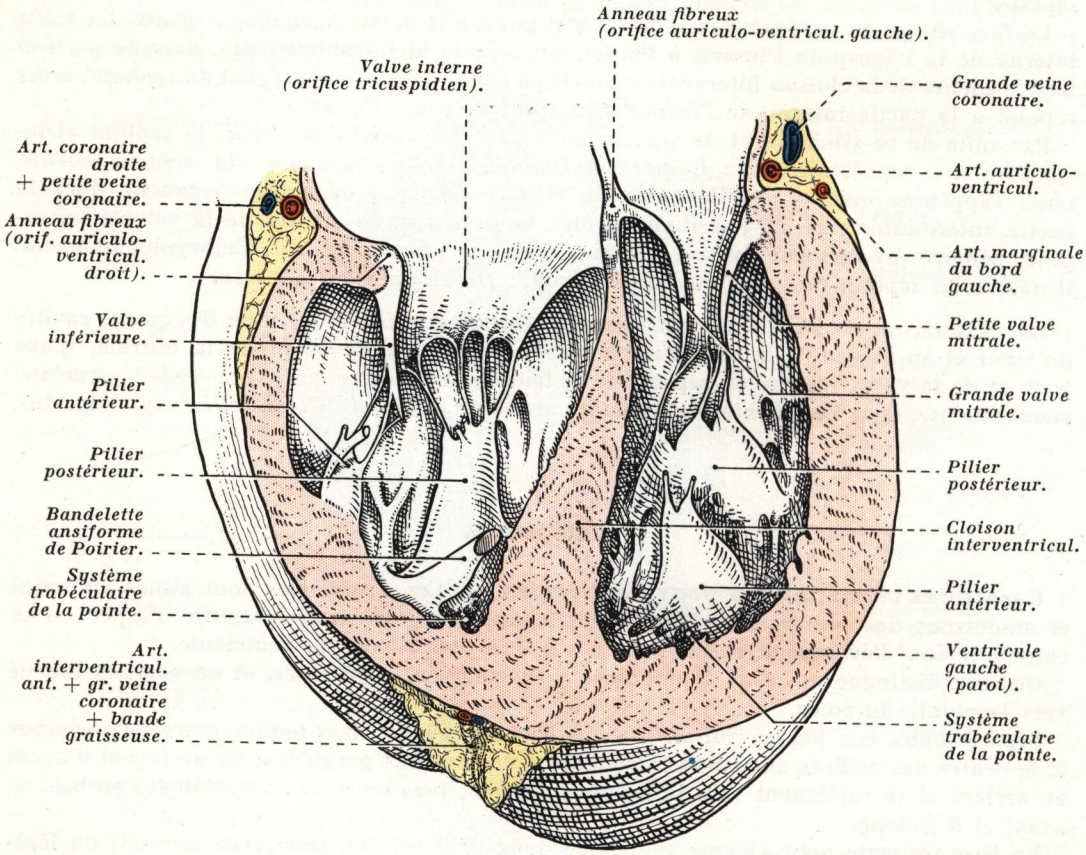

FIG. 13. — *Cavités ventriculaires du cœur vues sur une coupe transversale passant par la partie moyenne de orifices auriculo-ventriculaires, montrant en outre la situation des anneaux fibreux de ces orifices; segment postéro-inférieur de la coupe.*

dantes au sommet des ventricules où elles forment un véritable système caverneux; le *faisceau arqué de Testut* du ventricule droit en est un exemple des plus typiques.

c) Les *colonnes charnues de troisième ordre* sont adhérentes sur toute leur étendue à la paroi du ventricule; formées par des bourrelets charnus, elles présentent l'aspect d'une côte de velours plus ou moins en relief sur la paroi; elles sont le plus souvent imbriquées entre elles, aussi paraissent-elles sculptées sans ordre et irrégulièrement dans la paroi ventriculaire.

Elles sont inégalement réparties sur les parois des ventricules, car si elles sont nombreuses dans la moitié antérieure des ventricules et plus spécialement abondantes au niveau de la pointe, on peut dire qu'elles sont très rares dans la moitié postérieure des ventri-

cules, c'est-à-dire dans la paroi qui correspond aux valvules des orifices auriculo-ventriculaires.

La partie qui correspond au *sommet* des ventricules est occupée par de nombreuses colonnes charnues de deuxième et de troisième ordre; où celles-ci forment le *système caverneux* ou *trabéculaire de la pointe* (voy. : fig. 13 et 15).

Les colonnes charnues du cœur sont des reliquats embryonnaires au cours du développement du myocarde; elles représentent les vestiges de la partie profonde du système caverneux trabéculaire du muscle cardiaque embryonnaire.

Faux cordages des cavités ventriculaires. — On désigne sous ce nom de minces cordages fibreux, arrondis ou aplatis, isolés de la paroi ventriculaire, qui sont généralement tendus d'un pilier aux trabécules de la pointe du ventricule; leur longueur et leur nombre dans chaque ventricule sont des plus variables, mais on ne les observe qu'à la partie la plus inférieure de la cavité ventriculaire.

Du point de vue structural, et c'est là leur principal caractère : *a)* les uns sont exclusivement *tendineux* et d'aspect blanc nacré, ils correspondent à une transformation fibreuse du système trabéculaire de la pointe au même titre que les cordages annexés aux valvules auriculo-ventriculaires; *b)* les autres sont *musculaires* et contiennent soit des fibres musculaires ventriculaires erratiques, soit des fibres du faisceau de His mélangées à des fibres ventriculaires ordinaires; ces derniers présentent toujours une coloration plus claire que la masse charnue des piliers ou que les formations trabéculaires de la pointe; ils n'ont rien de commun avec les cordages tendineux valvulaires et il faut les considérer comme des voies de passage aberrantes des fibres hissiennes allant, par une voie détournée, des branches du faisceau de His aux piliers.

Caractères différentiels des deux ventricules. — Les deux ventricules offrent des caractères d'opposition qui sont importants à retenir et qui ont trait : *a)* à l'*épaisseur* de leur paroi; *b)* à la forme de leur cavité; *c)* à la *direction* de leurs axes; *d)* et à leur *système valvulaire.*

Le ventricule gauche, annexé à la grande circulation (circulation générale), effectue un travail plus considérable que le ventricule droit, annexé à la petite circulation (circulation pulmonaire); ses parois sont beaucoup plus épaisses que celles du ventricule droit et cela dans le rapport de trois à un; il faut voir dans cette différence d'épaisseur une adaptation fonctionnelle au rôle mécanique différent des ventricules gauche et droit.

L'épaisseur des parois du ventricule droit est de 5 millimètres en moyenne, tandis que celle des parois du ventricule gauche varie entre 13 et 16 millimètres, toutefois la paroi antérieure du ventricule gauche est la partie la moins épaisse de ce ventricule; aussi dans les dilatations du cœur est-ce principalement aux dépens de sa paroi antérieure que le ventricule gauche se distend.

De cette différence d'épaisseur des parois des deux ventricules découle une différence de puissance dans la contraction de chacun d'eux, et pendant la systole ventriculaire la puissance du ventricule gauche est cinq fois plus grande que celle du ventricule droit.

La cavité ventriculaire droite présente une forme pyramidale triangulaire dont le sommet, tourné en avant et en bas, est situé en dedans de la pointe du cœur; sur un cœur en place, ce sommet est, en outre, situé sur un plan inférieur et postérieur par rapport à celui de la cavité ventriculaire gauche.

La cavité ventriculaire gauche présente une forme conique dont le sommet répond à la pointe du cœur; la cloison interventriculaire, aussi épaisse à sa partie antérieure et inférieure que les parois du ventricule gauche, appartient, ainsi que la pointe du cœur, intégralement au ventricule gauche (voy. : fig. 10 et 18).

Envisagé par rapport : *a)* au plan horizontal, l'axe du ventricule gauche est moins incliné que l'axe du ventricule droit; *b)* et inversement par rapport à un plan médio-sagittal, l'axe du ventricule gauche est plus incliné que l'axe du ventricule droit.

A l'intérieur des cavités ventriculaires se déplacent et se mobilisent les valvules des orifices auriculo-ventriculaires, à savoir : les deux valves mitrales dans le ventricule gauche et les trois valves tricuspides dans le ventricule droit.

Enfin rappelons que du sang veineux circule dans le ventricule droit, tandis qu'il circule du sang artériel dans le ventricule gauche; ce caractère est également commun aux oreillettes correspondantes.

Configuration intérieure du ventricule droit.

Avec sa forme pyramidale triangulaire, on distingue au ventricule droit trois parois : antérieure, interne et postérieure; trois bords; une base et un sommet.

Des colonnes charnues de deuxième et de troisième ordre sont très nombreuses au voisinage de la pointe, où elles forment un véritable labyrinthe charnu.

Parois. — 1° La **paroi antérieure** est la plus large des trois parois ; légèrement concave, elle présente dans sa partie moyenne le *pilier antérieur* ou *muscle papillaire antérieur*; celui-ci s'implante par une base peu large qui se perd dans le système trabéculaire des colonnes de deuxième et de troisième ordre de la paroi; sa base d'implantation est située à peu près à égale distance de l'orifice tricuspidien et du sommet du ventricule; sa forme est conique ou cylindro-conique à sommet libre, tantôt arrondi, tantôt bi- ou trifurqué.

Des cordages tendineux, au nombre de dix à douze, irradient du ou des sommets de ce pilier pour se fixer, le plus grand nombre sur le bord libre et sur la face externe de la valve antérieure de la tricuspide, et quelques-uns sur le bord postérieur de la valve postérieure de la tricuspide.

2° La **paroi interne,** ou **septale,** fortement convexe dans le sens vertical, regarde en avant et à droite; elle correspond à la cloison interventriculaire qui fait saillie dans la cavité ventriculaire droite (voy. : fig. 17).

Cette paroi présente plusieurs petits piliers en miniature d'où se détachent des cordages tendineux qui vont se fixer au bord libre de la valve interne de la tricuspide; parmi ceux-ci, l'un, beaucoup plus développé que les autres, est constant : c'est le *pilier interne* ou *muscle papillaire du cône artériel de Luschka* (ainsi désigné parce qu'il répond à la paroi postérieure du cône artériel) ou *muscle de Lancisi* (1) (voy. : fig. 14 et 17).

Ce pilier est implanté à la partie antéro-supérieure de la cloison interventriculaire ; de forme conique, sa longueur ne dépasse guère 8 millimètres; de son sommet se détachent cinq à huit cordages tendineux qui se fixent, d'autre part, sur le bord antérieur des valves antérieure et interne de la tricuspide.

Bandelette ansiforme de Poirier. — La *bandelette ansiforme de Poirier* (2), encore désignée sous les noms de *faisceau arqué de Testut* ou de *trabécule septo-marginale de Tandler,* est une longue colonne charnue de deuxième ordre implantée, à ses deux extrémités, d'une part sur le versant antéro-interne de la base du pilier antérieur, et d'autre part sur la paroi septale du ventricule où elle se perd en avant du muscle papillaire du cône artériel, et au-dessous de l'orifice de l'artère pulmonaire.

Dirigée obliquement en haut, en arrière et à gauche, elle décrit un trajet curviligne dont la concavité regarde en haut et en arrière (voy. : fig. 14 et 17).

---

(1) Anatomiste italien (1654-1720).

(2) Anatomiste et chirurgien français, fut professeur d'Anatomie à la Faculté de Médecine de Paris, membre de l'Académie de Médecine (1853-1907).

Légèrement aplatie transversalement, on lui distingue *deux bords* : l'un postéro-supérieur, l'autre antéro-inférieur.

Le *bord postéro-supérieur,* libre, concave, délimite avec le pilier antérieur et le bord antérieur de la valve antérieure de la tricuspide un orifice elliptique qui fait communiquer les deux chambres du ventricule droit entre elles.

Le *bord antéro-inférieur,* convexe, est relié par de nombreuses colonnettes charnues aux parois antérieure et interne, ainsi qu'au système caverneux de la pointe.

En résumé, quel que soit son développement, la bandelette ansiforme présente l'aspect d'une corde charnue tendue entre les bases des deux piliers précédemment décrits et solidement amarrée aux parois ventriculaires.

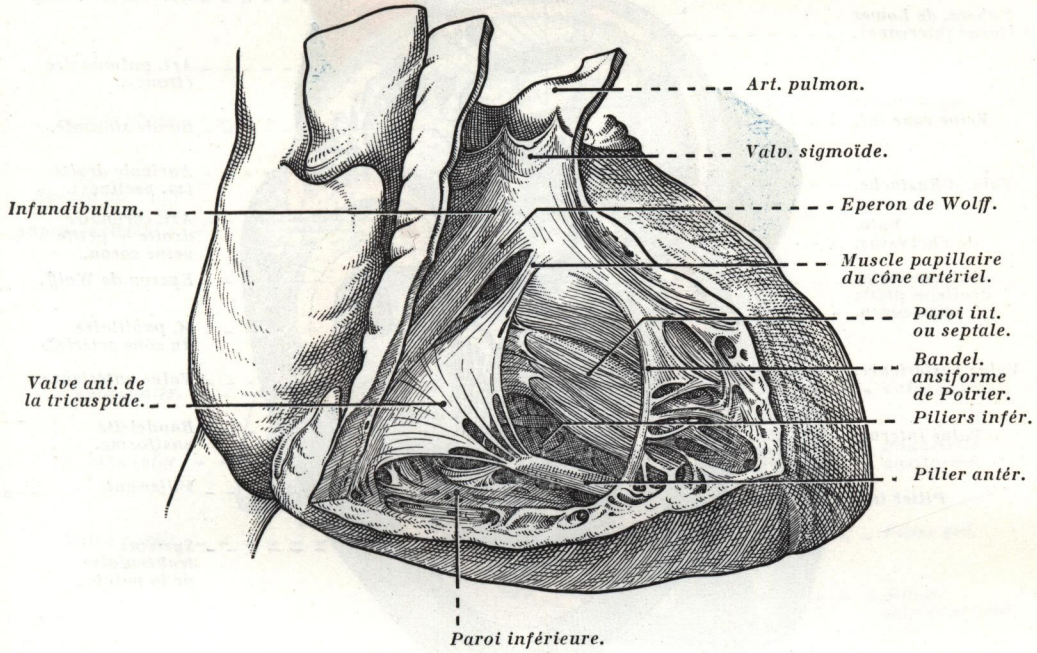

Fig. 14. — *Ventricule droit, aspect intérieur après ablation de la paroi antérieure* (d'après P. Poirier).

Certains auteurs ont prétendu que la bandelette ansiforme agissait indirectement par sa contraction sur la valve antérieure de la tricuspide, par l'intermédiaire du pilier antérieur et du muscle papillaire de Luschka (*moderator band* des anatomistes anglais).

Anatomiquement, la bandelette ansiforme est une formation spéciale du ventricule droit, annexée au cône artériel pulmonaire ou infundibulum; quant à son rôle physiologique, si tant est qu'elle en ait un, il est fort possible qu'elle contribue à diriger le courant sanguin de la chambre auriculaire dans la chambre artérielle du ventricule; nous la considérons comme un reliquat embryonnaire important, vestige du système caverneux trabéculaire du cœur de l'embryon, et à part son développement, elle n'offre rien de plus, ni rien de moins que toute autre colonne charnue de deuxième ordre.

3° La **paroi inférieure,** très largement concave, répond à la face diaphragmatique du cœur; richement pourvue de colonnes charnues de deuxième et de troisième ordre, elle

donne insertion, près de l'angle dièdre que forme cette paroi avec la cloison interventriculaire, aux *muscles papillaires inférieurs* ou *piliers inférieurs.*

Généralement au nombre de *deux,* ces piliers sont très courts et implantés sur une base relativement large, parfois cependant, il n'existe qu'un seul pilier dénommé *pilier postérieur*; les cordages tendineux qui s'en échappent se fixent sur les valves interne et postérieure de la tricuspide (voy. : fig. 14) .

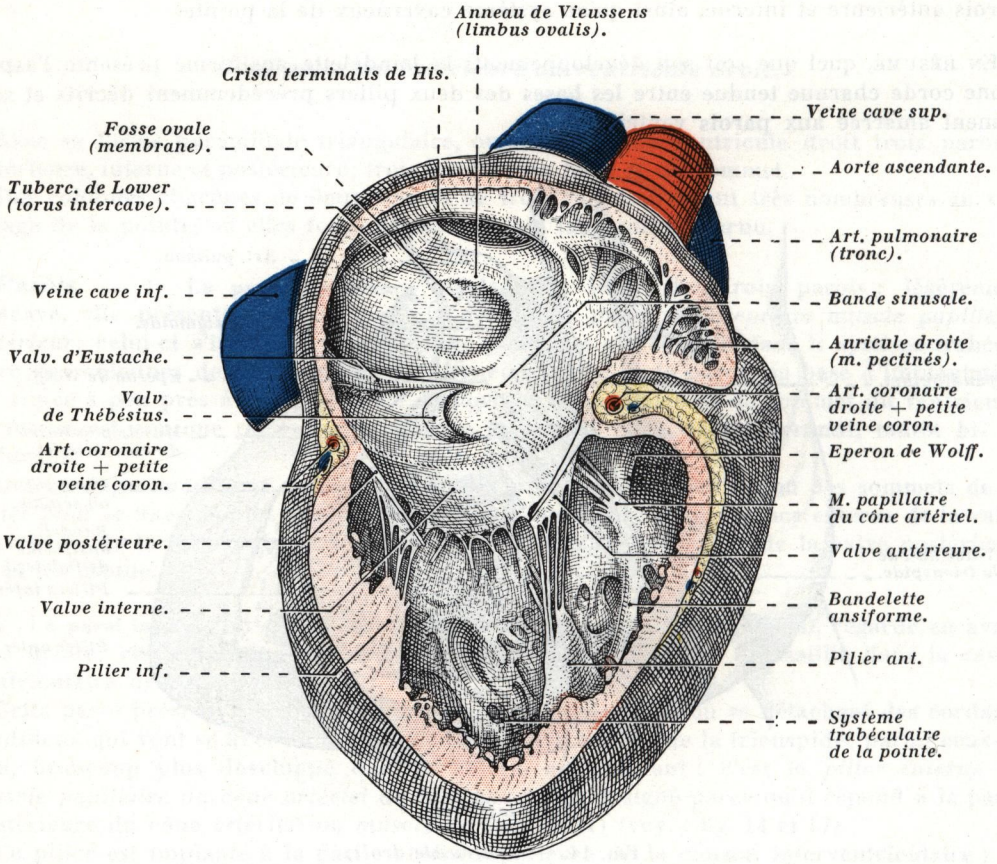

FIG. 15. — *Cavités droites du cœur vues sur une coupe antéro-postérieure de ces cavités; segment axial de la coupe.*

Bords. — Les bords sont au nombre de *trois,* ils se distinguent en antérieur, postérieur et externe; ils sont disposés en forme d'angles dièdres, et chaque bord résulte de la jonction de deux parois adjacentes.

1° Le **bord antérieur** est une étroite gouttière qui répond extérieurement au sillon interventriculaire antérieur.

2° Le **bord postérieur** est plus accentué dans sa moitié antérieure que dans sa moitié postérieure; il correspond extérieurement au sillon interventriculaire postérieur.

3° Le **bord externe,** en forme de gouttière aiguë, répond au bord droit du cœur.

Envisagée sur une coupe perpendiculaire à l'axe du cœur, la cavité ventriculaire droite apparaît avec un aspect en croissant dont la concavité embrasse le flanc droit du ventricule gauche (voy. : fig. 17).

Base. — La base du ventricule droit est orientée de telle sorte qu'elle regarde en haut, en arrière et à droite; elle présente *deux orifices* qui sont : l'*orifice tricuspidien,* pourvu de trois valves, et l'*orifice de l'artère pulmonaire,* pourvu de trois valvules sigmoïdes (voy. : *Orifices et valvules du cœur*).

Sommet. — Le sommet, très irrégulier, présente un enchevêtrement de colonnes charnues de deuxième et de troisième ordre, qui s'étendent d'une paroi à l'autre et dont l'ensemble constitue la *portion caverneuse* ou *trabéculaire de la pointe* (voy. : fig. 15 et 17).

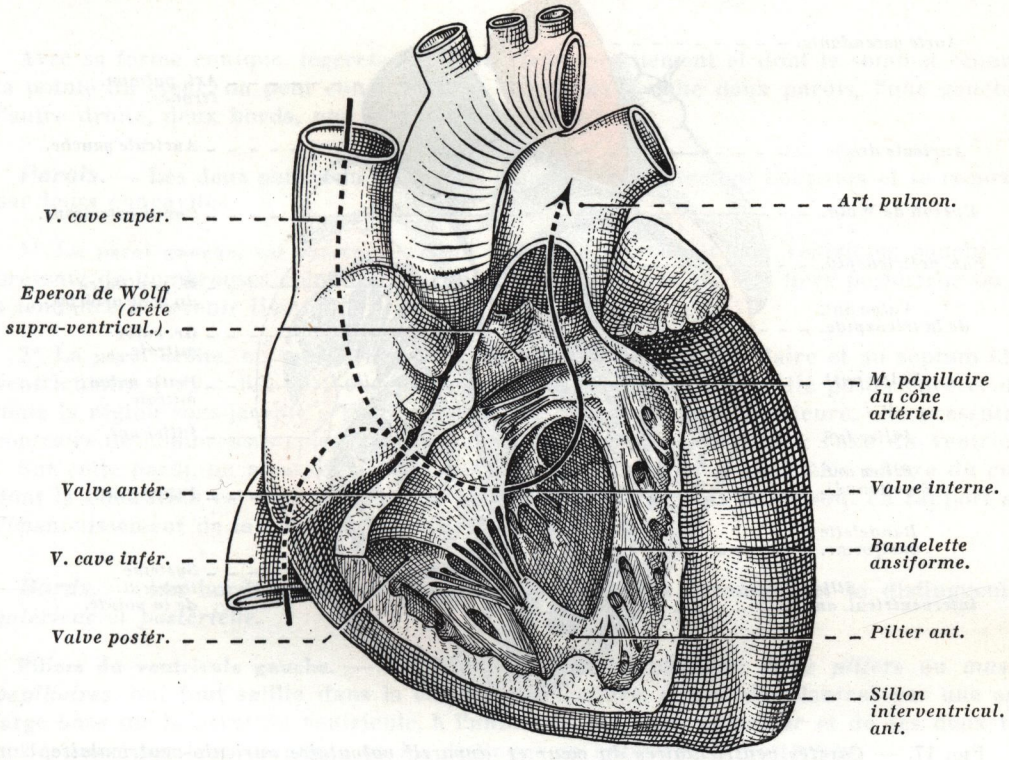

FIG. 16. — *Les chambres du cœur; ventricule droit* (demi-schématique). Les flèches indiquent le sens du courant sanguin veineux dans le cœur droit.

Situé à 12 millimètres environ à droite et en arrière de la pointe, il correspond extérieurement à l'union des deux sillons interventriculaires antérieur et postérieur ou *incisure apicale.*

Chambres du ventricule droit. — Lorsqu'on ouvre le ventricule droit en rabattant après section la paroi antérieure, on tombe sur la valve antérieure de la tricuspide, qui est immédiatement sous-jacente à cette paroi; de forme quadrangulaire à bord circulaire, concave, elle est rattachée par des cordages tendineux au pilier antérieur et au muscle papillaire de Luschka (voy. : fig. 16).

Le plan de cette valve, les piliers précités et leurs cordages tendineux d'une part, et d'autre part la bandelette ansiforme de Poirier et son système trabéculaire, qui la rattache aux parois antérieure et interne, déterminent dans la cavité ventriculaire droite une cloison à claire-voie qui divise cette dernière en *deux compartiments* ou *chambres* : *a)* l'une, *postéro-inférieure, rétro-valvulaire,* est appelée *chambre auriculaire* ou *chambre d'entrée,*

elle est en rapport avec l'orifice tricuspidien, et par cette chambre le sang veineux arrive de l'oreillette droite dans le ventricule; *b)* l'autre, *antéro-supérieure, prévalvulaire,* plus vaste et plus étendue que la précédente, est appelée *chambre artérielle* ou *chambre de chasse* : elle est en rapport avec l'orifice de l'artère pulmonaire.

Les deux chambres du ventricule droit communiquent largement entre elles par l'intermédiaire d'un orifice elliptique ou ovalaire compris entre la bandelette ansiforme, le bord antérieur de la valve antérieure de la tricuspide, le pilier antérieur et le muscle papillaire du cône artériel (voy. : fig. 16).

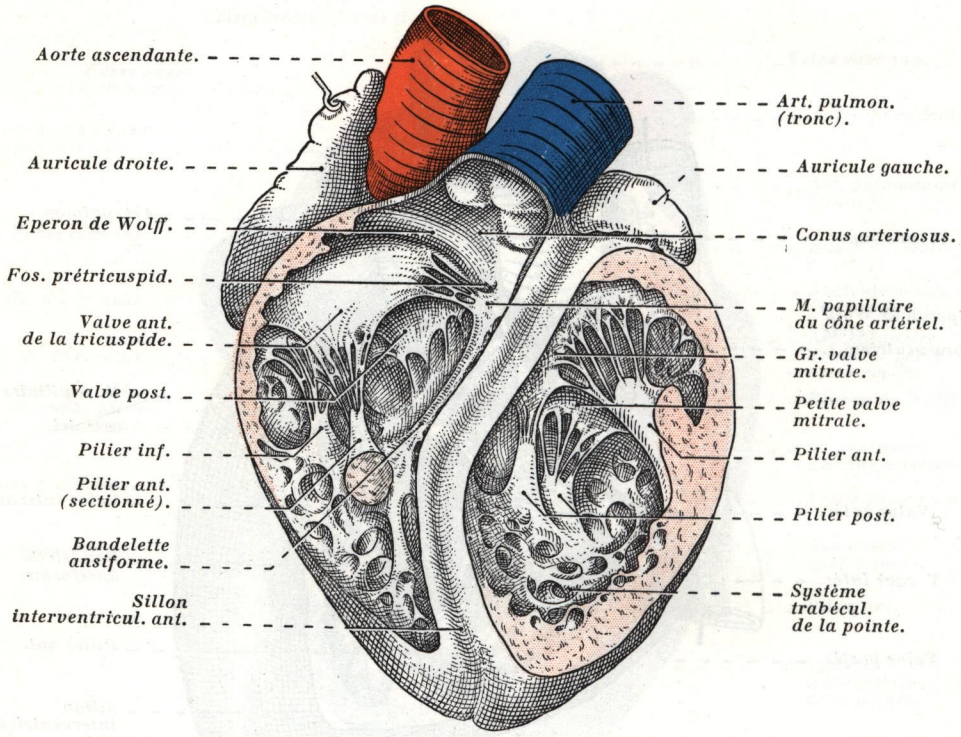

FIG. 17. — *Cavités ventriculaires du cœur et appareil valvulaire auriculo-ventriculaire, après ablation de la paroi antérieure des ventricules.*

INFUNDIBULUM DE WOLFF OU CÔNE ARTÉRIEL DE LUSCHKA. — On réserve le nom d'*infundibulum de Wolff* ou de *cône artériel de Luschka (cône artériel pulmonaire* ou *conus arteriosus)* à la partie la plus élevée de la chambre artérielle, c'est-à-dire à la partie évasée, infundibuliforme (d'où son nom), sous-jacente à l'orifice de l'artère pulmonaire.

La paroi antérieure de l'infundibulum est remarquable par sa minceur; c'est la partie la plus mince des parois ventriculaires.

L'infundibulum présente un bourrelet musculaire transversal, lisse, arrondi, curviligne à concavité antérieure, situé entre les deux orifices de la base du ventricule. Dirigé obliquement en haut, en avant et à gauche, celui-ci s'étend de la paroi antérieure à la cloison interventriculaire; il fait très nettement saillie dans la cavité ventriculaire, et cela plus spécialement au-dessous de la valvule sigmoïde gauche de l'orifice pulmonaire : aussi, pour cette raison, est-il désigné sous le nom d'*éperon de Wolff* (1) ou de *crête supra-ventricu-*

(1) Anatomiste et embryologiste allemand (1733-1794); fut professeur d'Anatomie à l'Université de Saint-Pétersbourg.

laire de His (crista supraventricularis); en hauteur, cet éperon correspond à la différence de niveau qui existe entre l'orifice de l'artère pulmonaire et l'orifice tricuspidien (voy. : fig. 16 et 17).

Près de sa terminaison, l'éperon de Wolff délimite, avec la cloison interventriculaire et le muscle papillaire de Luschka, une dépression située en avant de l'orifice tricuspidien, que nous désignerons sous le nom de *fossette prétricuspidienne* (voy. : fig. 17).

Configuration intérieure du ventricule gauche.

Avec sa forme conique, légèrement aplatie transversalement et dont le sommet répond à la pointe du cœur, on peut considérer au ventricule gauche deux parois, l'une gauche et l'autre droite, deux bords, une base et un sommet.

Parois. — Les deux parois du ventricule gauche sont fortement concaves et se regardent par leurs concavités.

1° La **paroi gauche,** ou **externe,** répond à la face pulmonaire du ventricule gauche; elle présente de nombreuses colonnes charnues, sauf au niveau de son tiers postérieur où elle a tendance à devenir lisse.

2° La **paroi droite,** ou **septale,** répond à la cloison interventriculaire et au septum atrio-ventriculaire (voy. : fig. 10); elle est à peu près lisse dans sa moitié postérieure et dans toute la région sous-jacente à l'orifice aortique; dans sa moitié antérieure, elle présente au contraire de nombreuses colonnes charnues disposées parallèlement à l'axe du ventricule.

Sur cette paroi, on aperçoit parfois des stries longitudinales, parallèles à l'axe du cœur, dont la coloration est plus pâle que le reste du myocarde; ces stries sont en rapport avec l'épanouissement de la branche gauche du faisceau de His.

Bords. — Les bords présentent la forme de gouttières arrondies et se distinguent en *antérieur* et *postérieur.*

Piliers du ventricule gauche. — Le ventricule gauche présente *deux piliers* ou *muscles papillaires,* qui font saillie dans la cavité ventriculaire, et qui s'implantent par une assez large base sur la paroi du ventricule, à l'union de son tiers antérieur et de ses deux tiers postérieurs; par leur situation, on les distingue en antérieur et postérieur.

1° Le *pilier antérieur* est plutôt antéro-supérieur; il présente l'aspect d'un cône à sommet plus ou moins arrondi; il se détache du sillon antérieur et de la partie adjacente de la paroi externe.

2° Le *pilier postérieur* est postéro-inférieur; plus étalé que le précédent, et excavé à sa face antérieure, il présente l'aspect d'une gouttière dans la concavité de laquelle se loge la saillie arrondie du pilier antérieur au cours des systoles ventriculaires. Cette juxtaposition des deux piliers ne laisse qu'une cavité ventriculaire très étroite, presque virtuelle dans la systole ventriculaire (voy. : fig. 18).

Le sommet de chaque pilier présente le plus souvent deux ou trois petits mamelons arrondis qui donnent un aspect bi- ou trifurqué au pilier : c'est sur la convexité de ces mamelons que s'insèrent les cordages tendineux destinés aux valves de la mitrale; ceux qui émanent du pilier antérieur vont se fixer sur la partie antérieure des deux valves de la mitrale, tandis que ceux qui proviennent du pilier postérieur vont s'insérer sur la moitié postérieure de ces valves; sur la grande valve, ils s'attachent sur toute l'étendue de sa face pariétale et sur son bord libre, alors que la petite valve ne présente d'insertions tendineuses que par son bord libre, laissant ainsi sa face pariétale entièrement libre (voy. : fig. 12 et 18).

Base. — La base est inclinée de telle sorte qu'elle regarde en arrière, en haut et à gauche; elle présente *deux orifices* qui sont : l'*orifice mitral,* pourvu de deux valves, la grande et la petite valve mitrale, et l'*orifice aortique* pourvu de trois valvules sigmoïdes (voy. : *Orifices et valvules du cœur*).

Sommet. — Le sommet répond à la *pointe du cœur*; situé aux confins des faces et des bords du ventricule gauche, il est irrégulièrement arrondi et présente un *système trabéculaire* formé de nombreuses colonnes charnues de deuxième et de troisième ordre.

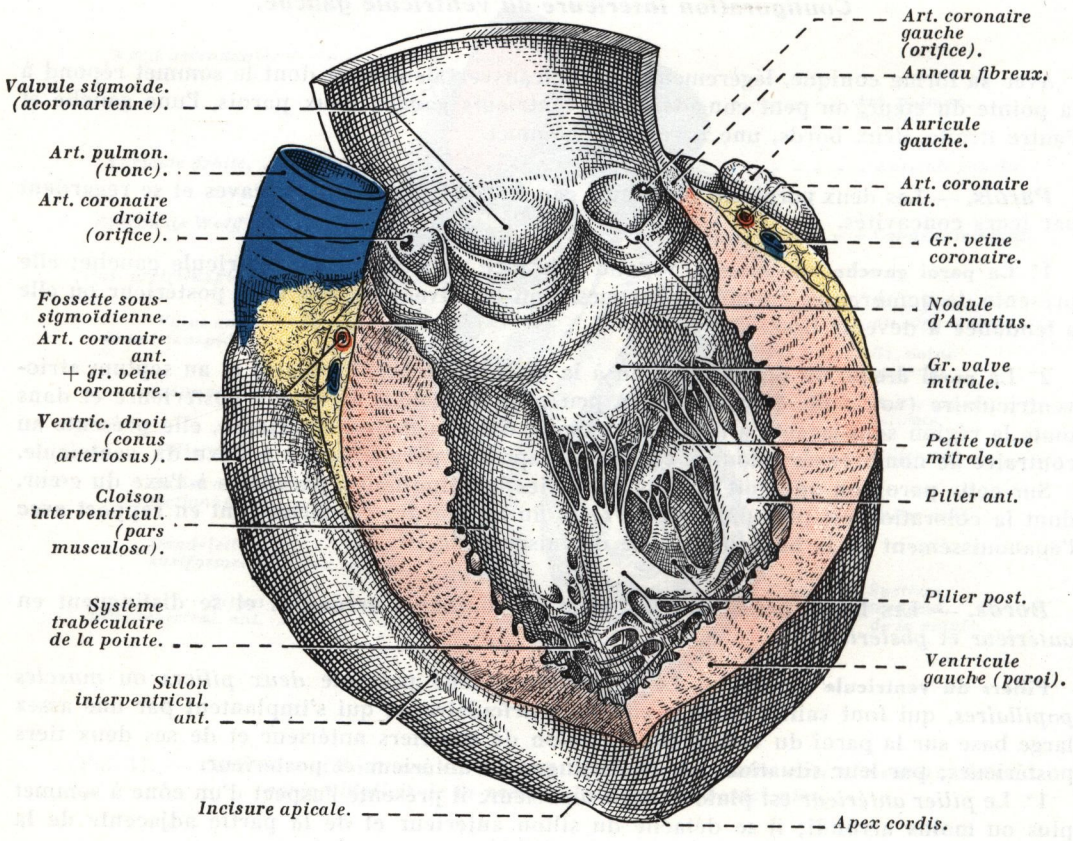

FIG. 18. — *Ventricule gauche et orifice aortique ouverts.*

Chambres du ventricule gauche. — La grande valve de la mitrale (valve interne ou valve droite), les piliers et leurs cordages tendineux constituent dans la cavité du ventricule gauche une sorte de cloison incomplète qui divise celle-ci en deux parties appelées *chambres* : *a)* l'une, *rétro-valvulaire* ou *chambre auriculaire*; *b)* l'autre, *prévalvulaire* ou *chambre artérielle.*

1° La **chambre auriculaire,** ou **chambre d'entrée,** est celle par laquelle le sang artériel tombe de l'oreillette gauche dans le ventricule; elle est comprise entre la grande valve mitrale et la paroi externe du ventricule gauche; elle occupe la partie inféro-externe de la cavité ventriculaire gauche; elle contient la petite valve mitrale et répond à l'orifice mitral.

2° La **chambre artérielle** ou **chambre de chasse**, plus spacieuse que la précédente, est comprise entre la grande valve mitrale et la cloison interventriculaire; sa partie postéro-supérieure ou *sommet* de la chambre, remarquable par l'aspect lisse de ses parois, présente l'aspect d'une gouttière : on lui donne le nom de *canal aortique de Marc Sée*; elle est surmontée par l'orifice aortique où la convexité des valvules sigmoïdes bombe au sommet de ce canal (voy. : fig. 19); entre les valvules et les parois du canal aortique, il existe une gouttière circulaire sous-jacente à la base d'implantation des trois valvules sigmoïdes : c'est le *spatium intervalvulare de Spalteholz* (1) principalement apparent entre les valvules.

Les deux chambres du ventricule gauche communiquent entre elles par *trois orifices* : *a)* l'un, antérieur et étroit, est compris entre le bord antérieur du ventricule et le pilier

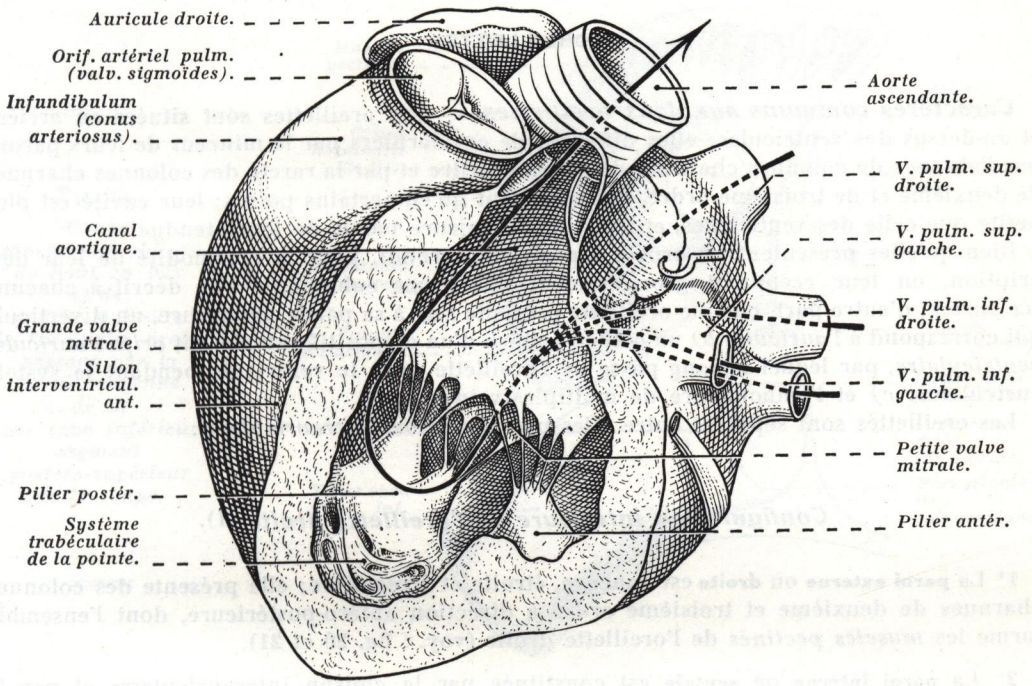

FIG. 19. — *Les chambres du cœur; ventricule gauche* (demi-schématique).
Les flèches indiquent le sens du courant sanguin artériel dans le cœur gauche.

antérieur et ses cordages tendineux ; *b)* l'autre, postérieur, plus large, est situé entre le pilier postérieur et ses cordages, d'une part, et le bord postérieur du ventricule, d'autre part; *c)* quant au troisième orifice, situé entre les deux précédents et beaucoup plus large qu'eux, il présente un aspect ovalaire à grand axe oblique de haut en bas, d'arrière en avant et de droite à gauche; il est circonscrit par le bord antéro-inférieur de la grande valve mitrale, les deux piliers et leurs cordages tendineux, et la paroi ventriculaire, dans sa partie comprise entre les bases des piliers.

EN RÉSUMÉ, on peut dire qu'anatomiquement on retrouve une disposition identique dans chaque cavité ventriculaire.

---

(1) Anatomiste allemand né à Dresde (1861-1940), fut professeur d'Anatomie topographique à l'Université de Leipzig.

Dans ces cavités se meuvent les valvules des orifices auriculo-ventriculaires, et celles-ci (valve antérieure de la tricuspide pour le ventricule droit, grande valve de la mitrale pour le ventricule gauche) cloisonnent la cavité ventriculaire en *deux chambres* : *a)* l'une, la *chambre d'entrée* ou *chambre auriculaire,* en rapport avec l'oreillette; cette chambre reçoit le sang (veineux pour le cœur droit, artériel pour le cœur gauche) de l'oreillette correspondante; *b)* l'autre, *la chambre de chasse* ou *chambre artérielle,* en rapport avec l'artère qui se détache du ventricule (artère pulmonaire pour le ventricule droit et aorte pour le ventricule gauche); cette chambre constitue une véritable « *canalisation du sang* » vers les troncs artériels de la base du cœur.

⁂

OREILLETTES

Caractères communs aux deux oreillettes. — Les oreillettes sont situées en arrière et au-dessus des ventricules; elles diffèrent de ces derniers par la minceur de leurs parois, par l'absence de colonnes charnues de premier ordre et par la rareté des colonnes charnues de deuxième et de troisième ordre, qui n'existent qu'en certains points; leur cavité est plus petite que celle des ventricules, et lisse sur la majeure partie de leur étendue.

Bien qu'elles présentent un aspect à peu près arrondi, pour la commodité de leur description, on leur reconnaît grossièrement une forme cubique, et l'on décrit à chacune *six parois*; d'autre part, chaque oreillette présente : *a)* à sa partie antérieure, un diverticule qui correspond à l'*auricule*; *b)* un orifice pourvu d'un dispositif valvulé, dit *orifice auriculo-ventriculaire,* par lequel le sang passe de l'oreillette dans le ventricule pendant la systole auriculaire; *c)* et l'embouchure de multiples veines.

Les oreillettes sont séparées entre elles par la *cloison interauriculaire.*

Configuration intérieure de l'oreillette droite (1).

1° La **paroi externe** ou **droite** est concave, étroite et irrégulière; elle présente des colonnes charnues de deuxième et troisième ordre à direction antéro-postérieure, dont l'ensemble forme les *muscles pectinés* de l'oreillette droite (voy. : fig. 20 et 21).

2° La **paroi interne** ou **septale** est constituée par la cloison interauriculaire et par le septum atrio-ventriculaire précédemment décrits, et auxquels nous renvoyons le lecteur (voyez plus haut).

3° La **paroi inférieure** présente *deux segments* : *a)* l'un, *antérieur,* irrégulier, qu'occupent de nombreuses colonnes charnues de deuxième et de troisième ordre enchevêtrées les unes avec les autres, mais toujours plus grêles que celles de la paroi externe; *b)* l'autre, *postérieur,* qui présente les orifices de la veine cave inférieure et du sinus coronaire (voy. : fig. 21).

L'*orifice de la veine cave inférieure* est un orifice circulaire de 3 centimètres de diamètre environ; il est situé à l'union des parois inférieure et postérieure, dans un plan oblique en bas et en avant; avant sa terminaison, la veine cave inférieure ébauche une légère crosse pour déboucher dans l'oreillette droite.

Sur le bord antérieur de cet orifice s'implante une valvule en forme de croissant : c'est la *valvule d'Eustache* (2); cette valvule s'étend transversalement depuis le bord droit de

---

(1) Article à consulter : M. Régnier : Les oreillettes. *Bruxelles médical,* 5 avril 1936.
(2) Anatomiste et médecin italien (1520-1574), fut professeur d'Anatomie à Rome.

l'embouchure de la veine jusqu'à la cloison interauriculaire; des deux extrémités ou *cornes* du croissant valvulaire, la postéro-externe se perd sur la paroi postérieure de l'oreillette avec la partie inférieure de la *crista terminalis* (1), alors que l'antéro-interne se confond avec l'extrémité antérieure de l'anneau de Vieussens (voy. : fig. 11).

Sa face antérieure regarde à droite et répond à la cavité de l'oreillette, alors que sa face postérieure regarde à gauche et répond à la veine cave inférieure; son bord libre, tranchant et concave, regarde en haut (voy. : fig. 15 et 21).

Généralement peu développée, elle dépasse rarement 8 à 10 millimètres de haut à sa partie moyenne chez l'adulte; c'est une valvule insuffisante, car elle n'empêche pas le reflux du sang veineux de l'oreillette droite dans la veine cave inférieure; par contre, chez le

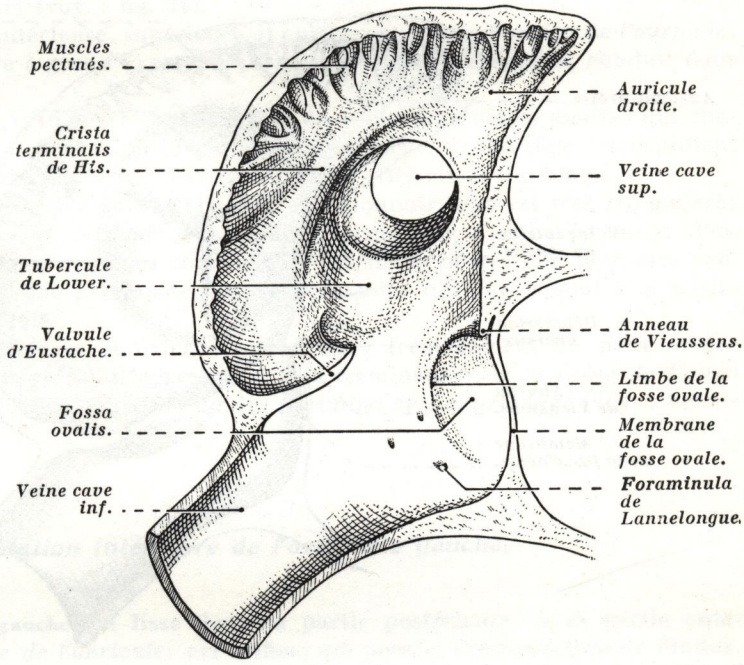

FIG. 20.
Coupe transversale oblique de haut en bas et de gauche à droite de l'oreillette droite passant par la partie moyenne de la veine cave inférieure; segment postéro-supérieur de la coupe.

fœtus, où elle déborde en avant le trou de Botal, elle dirige le courant sanguin de la veine cave inférieure vers l'oreillette gauche par l'intermédiaire de cet orifice (voy. : fig. 80).

Le valvule d'Eustache est très mince et parfois fenêtrée; faiblement charnue dans sa moitié inférieure et au niveau de sa base d'implantation, elle est réduite à un simple repli endocardique dans sa moitié supérieure.

L'*orifice du sinus coronaire,* situé en dedans de l'embouchure de la veine cave inférieure, est placé sur un plan antérieur à cette dernière, contre la cloison interauriculaire; de forme circulaire, son diamètre est de 12 millimètres en moyenne; il est muni d'une mince valvule en forme de croissant, qui s'implante le long de son bord antéro-externe : c'est la *valvule de Thébésius* (2); elle s'insère sur la demi-circonférence de l'orifice, de telle façon qu'elle semble prolonger dans l'oreillette la paroi du sinus coronaire; son extrémité pos-

(1) La valvule d'Eustache et la *crista terminalis* sont des reliquats embryonnaires qui représentent, chez l'adulte : la première, la persistance de la *valvule droite* annexée au sinus veineux; la seconde, ce qui reste du *septum spurium de His* (voy. : *Développement du cœur*).

(2) Anatomiste allemand (1686-1732).

térieure s'adosse à la corne antéro-interne de la valvule d'Eustache; son bord libre, concave, mince et tranchant, regarde en haut et en avant; comme la valvule d'Eustache la valvule de Thébésius est insuffisante (voy. : fig. 15).

A l'union des parois postérieure, externe et inférieure, l'oreillette droite présente un petit diverticule plus ou moins prononcé : c'est le *sinus sous-eustachien de Keith,* qui répond extérieurement à l'*appendix auricularis posterior de His.*

4° La **paroi supérieure,** en forme de dôme, forme le toit de l'oreillette droite; dans sa partie antéro-externe, elle présente quelques muscles pectinés, continuation de ceux de la paroi externe; à sa partie postérieure, elle présente à la jonction de cette paroi et de la paroi postérieure, l'*orifice de la veine cave supérieure*; cet orifice, avalvulaire, circulaire,

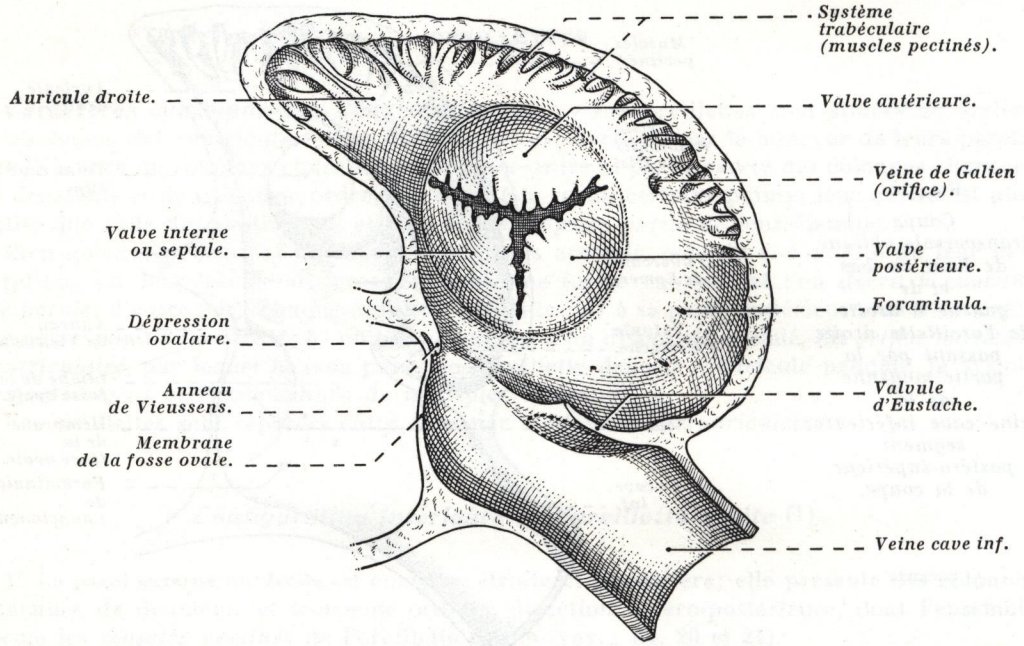

FIG. 21. — *Coupe transversale oblique, de haut en bas et de gauche à droite, de l'oreillette droite passant par la partie moyenne de la veine cave inférieure; segment antéro-inférieur de la coupe.* L'embouchure du sinus coronaire, masquée par la valvule d'Eustache, est représentée en pointillé.

de 20 millimètres de diamètre environ, est disposé dans un plan oblique en bas et en avant (voy. : fig. 11 et 20).

5° La **paroi postérieure** est lisse et régulière, elle correspond à la *zone intercave* de l'oreillette droite (voy. : fig. 11).

Elle présente à égale distance des deux orifices veineux, et plus près de la cloison interauriculaire que de la paroi externe de l'oreillette, une saillie verticale plus ou moins développée, inconstante même, appelée *tubercule de Lower* (1) *(tuberculum Loweri),* pour laquelle nous préférons la désignation de *torus intercave* ou de *torus intervenosus.*

Ce bourrelet, car c'est plus un bourrelet qu'un tubercule, ne s'observe que sur des cœurs durcis et en place; plus ou moins apparent suivant les sujets, il répond à une dépression

(1) Anatomiste et physiologiste anglais (1631-1691), on lui doit la première transfusion de sang sur l'animal (chiens) en 1665.

de la paroi postérieure de l'oreillette, et serait dû à la traction effectuée par le péricarde entre les deux veines caves (Tandler) ? (voy. : *Ligne de réflexion du péricarde*); on lui assigne le rôle de dévier le courant sanguin des deux veines caves vers la partie centrale de l'oreillette (*tuberculum utramque venam distinguens*, Lower) (voy. : fig. 11 et 15).

Cette paroi est sillonnée verticalement par une étroite saillie qui s'étend entre les bords droits des deux orifices des veines caves : c'est la *crista terminalis de His*, qui répond extérieurement au *sulcus terminalis*, vestige embryonnaire correspondant à la ligne de séparation entre le sinus veineux et l'oreillette primitive (voy. : fig. 20).

6° La **paroi antérieure** répond à l'orifice tricuspidien et à la valvule tricuspide; vu de l'oreillette, cet orifice présente un aspect infundibuliforme à large évasement (voy. : *Orifices et valvules du cœur*) (voy. : fig. 21).

A la jonction des parois antérieure, supérieure et externe se trouve l'*orifice de l'auricule*; cet orifice, de forme ovalaire à grand axe vertical, mais à contour irrégulier, conduit dans l'auricule droite.

Le versant interne de cet orifice est constitué par un relief musculaire mousse qui contourne en forme d'arc de cercle le quadrant supéro - externe de l'orifice tricuspidien; il représente l'expression auriculaire de l'éperon de Wolff (Grisoli et Guidoni).

La *cavité de l'auricule droite* présente une forme en entonnoir, elle est très irrégulière; sa paroi est constituée par un système trabéculaire formé par l'enchevêtrement d'un nombre considérable de minces colonnes charnues de troisième ordre; elle peut être subdivisée en deux chambres : l'une principale, l'autre accessoire qui correspond à la partie postéro-supérieure de l'auricule.

A l'union des parois antérieure et externe, on observe fréquemment un petit orifice de 1 mm. 1/2 de diamètre environ; il correspond à la terminaison de la *veine de Galien* dans l'oreillette droite, cet orifice constitue un des *foramina de Lannelongue* (voy. : *Veines du cœur*) (voy. : fig. 21).

Configuration intérieure de l'oreillette gauche.

1° La **paroi externe** ou **gauche** est lisse dans sa partie postérieure; à sa partie antérieure, elle présente l'*orifice de l'auricule*; cet orifice, qui permet l'introduction de l'index, est plus étroit que celui de l'auricule droite, il est festonné par des colonnes charnues entremêlées; il conduit dans la *cavité de l'auricule gauche*; cette cavité est allongée et incurvée; ses parois, irrégulières, présentent un système trabéculaire analogue à celui de la précédente, qui contraste avec l'aspect lisse de l'oreillette.

2° La **paroi interne** ou **septale** est formée par la cloison interauriculaire; elle présente le *repli semi-lunaire* qui borde la membrane de la fosse ovale (voy. : *Cloison interauriculaire*) (voy. : fig. 22).

3° La **paroi inférieure,** très étroite, est lisse et concave; elle présente parfois une légère saillie qui correspond au trajet du sinus coronaire.

4° La **paroi supérieure,** concave, étroite, mais plus large que la précédente, forme le toit de l'oreillette; elle est lisse et ne présente rien de spécial.

5° La **paroi postérieure** est régulière et lisse; à ses extrémités, elle présente les *orifices des quatre veines pulmonaires*; ceux des deux veines pulmonaires gauches sont situés sur un plan postérieur par rapport aux orifices des veines pulmonaires droites.

Ces orifices sont circulaires, leur diamètre est de 15 millimètres en moyenne, mais ils présentent de nombreuses variations (voy. : *Veines pulmonaires*).

Entre les orifices, la paroi postérieure présente parfois une légère convexité transversale, correspondant à l'empreinte œsophagienne.

6° La **paroi antérieure** répond à l'orifice mitral et aux deux valves mitrales (voy. : *Orifices et valvules du cœur*) (voy. : fig. 22).

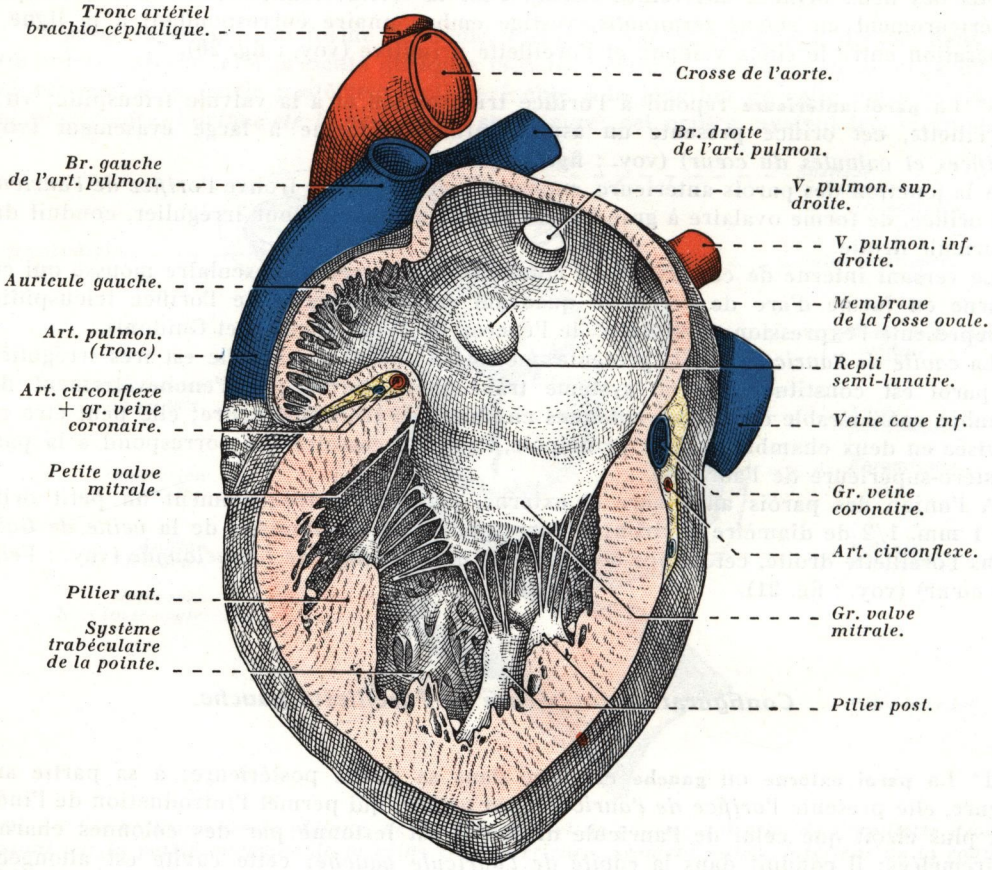

FIG. 22. — *Cavités gauches du cœur vues sur une coupe antéro-postérieure; segment axial de la coupe.*

ORIFICES ET VALVULES DU CŒUR

Les orifices du cœur occupent la base des ventricules; on en distingue *deux groupes* : *a)* l'un, fait communiquer les oreillettes avec les ventricules, il comprend les *orifices auriculo-ventriculaires,* à savoir : *l'orifice tricuspidien* pour le cœur droit et l'*orifice mitral* pour le cœur gauche; *b)* l'autre, situé à l'origine des deux gros troncs artériels de la petite et de la grande circulation, comprend les *orifices artériels,* c'est-à-dire l'orifice de l'artère pulmonaire ou plus simplement l'*orifice pulmonaire* pour le cœur droit, et l'*orifice aortique* pour le cœur gauche.

A ces quatre orifices est annexé un *appareil valvulaire* (1) qui normalement doit être suffisant pour empêcher tout retour de l'ondée sanguine, et qui comprend : les *valvules auriculo-ventriculaires* aux orifices de même nom et les *valvules sigmoïdes* ou *semi-lunaires* aux orifices artériels.

On exclut des orifices du cœur, les orifices veineux des oreillettes, qui correspondent à l'embouchure des veines caves et du sinus coronaire dans l'oreillette droite, et à l'embouchure des veines pulmonaires dans l'oreillette gauche, ces orifices étant avalvulaires ou pourvus de valvules nettement insuffisantes; ainsi donc ne sont classés comme *orifices du cœur* que les *orifices valvulés,* c'est-à-dire pourvus de valvules suffisantes permettant la fermeture complète de l'orifice après le passage de l'ondée sanguine.

CHARPENTE FIBREUSE DU CŒUR. ANNEAUX FIBREUX DES ORIFICES. — On donne le nom d'*anneaux fibreux* du cœur, ou de *cercles tendineux de Lower,* à des anneaux fibro-élastiques, disposés autour des quatre orifices du cœur, à la base des ventricules; ils présentent la même disposition, donc la même forme circulaire, des dimensions identiques et la même orientation que les orifices qu'ils circonscrivent.

Ces anneaux périorificiels servent de point d'appui aux fibres musculaires des oreillettes et des ventricules qui viennent s'insérer sur eux; ils servent également de base d'implantation aux valvules dans l'épaisseur desquelles ils envoient de très minces prolongements lamellaires, qui sont *les lamelles valvulaires.* Ces lamelles forment le squelette fibreux des valvules, et sur elles s'attachent les cordages tendineux de ces dernières pour les valvules tricuspide et mitrale.

On distingue *quatre anneaux fibreux,* qui sont : deux anneaux fibreux auriculo-ventriculaires et deux anneaux fibreux artériels.

1° Anneaux fibreux auriculo-ventriculaires. — Les anneaux fibreux auriculo-ventriculaires présentent l'aspect d'un cordon fibro-élastique circulaire, non homogène; le gauche est plus épais que le droit. Ils sont situés sur le même plan que celui de l'orifice aortique, et les trois anneaux sont solidaires les uns des autres : *a)* les deux anneaux auriculo-ventriculaires sont unis par un noyau fibro-élastique lamellaire, appelé *nodule* ou *trigone fibreux droit,* et celui-ci adhère au bord postérieur de l'anneau fibreux aortique; *b)* l'anneau fibreux gauche, est intimement uni par des tractus fibreux à l'orifice aortique, et dans l'angle gauche que forme l'adossement de ces deux anneaux on observe l'existence d'un second noyau fibreux, le *nodule* ou *trigone fibreux gauche,* beaucoup moins développé que le précédent (voy. : fig. 48).

Sur le bord interne de chaque anneau se fixe la lamelle valvulaire des valvules tricuspide et mitrale; par leur bord externe, ils répondent aux anneaux fibreux voisins et aux fibres du myocarde qui s'y insèrent.

Les nodules fibreux sont des points d'appui importants pour les fibres charnues des oreillettes et des ventricules.

2° Anneaux fibreux artériels. — Les anneaux fibreux artériels, au nombre de deux, sont annexés : l'un à l'orifice de l'artère pulmonaire, l'autre à l'orifice aortique; de forme circulaire, chaque anneau est constitué par la juxtaposition de trois arcs fibreux, concaves en haut, qui répondent au bord adhérent de chaque valvule sigmoïde, donnant dans l'ensemble l'aspect d'une ligne festonnée à l'anneau artériel.

Comme l'orifice auquel il correspond, l'anneau fibreux pulmonaire (orifice de l'artère pulmonaire) est situé en avant de l'anneau fibreux aortique (orifice aortique), de plus il est situé sur un plan supérieur à ce dernier, et la différence de niveau entre les deux correspond approximativement à la hauteur de l'éperon de Wolff.

---

(1) *Klappenapparat* des anatomistes allemands.

Par son versant postérieur, l'anneau fibreux aortique adhère aux fibres auriculo-ventriculaires droites et gauches (nodules fibreux); une bande fibro-élastique très étroite s'insinue entre les anneaux fibreux artériels : c'est le *filum coronarium* (voy. : fig. 48).

Du bord interne des arcs fibreux de chaque anneau artériel se détachent les lamelles valvulaires des sigmoïdes; très minces, celles-ci présentent la même disposition que les valvules elles-mêmes, c'est-à-dire qu'elles sont déprimées en nid d'hirondelle à concavité supérieure.

Au bord externe s'attachent des fibres des ventricules; anneaux et nodules fibreux constituent la *charpente* ou *squelette fibreux du cœur;* chez le vieillard, il est fréquemment infiltré de nodosités calcaires (noyaux crétacés de l'athérome).

I. — ORIFICES ET VALVULES AURICULO-VENTRICULAIRES

CARACTÈRES COMMUNS. — Les *orifices auriculo-ventriculaires* mettent en communication la cavité auriculaire avec la cavité ventriculaire correspondante; ils sont situés à la base des ventricules, et présentent une forme circulaire ou ovalaire suivant l'état fonctionnel de l'oreillette; en général la moitié interne ou axiale, c'est-à-dire celle qui regarde les cloisons du cœur, est toujours moins arrondie que la moitié externe.

A chaque orifice est annexé un appareil valvulaire : ce sont les *valvules auriculo-ventriculaires.*

Ces valvules se présentent comme des membranes minces, blanchâtres, souples (d'autant plus souples que l'individu est plus jeune), élastiques, plissées au niveau de leurs bords libres comme les falbalas des robes de femmes, suivant l'expression imagée des anciens anatomistes (Vieussens). Elles affectent dans leur ensemble la forme d'un entonnoir, dont la base s'attache au pourtour de l'orifice, et dont le sommet s'avance plus ou moins dans la cavité ventriculaire.

Envisagées : *a)* du côté de l'oreillette, elles semblent continuer en pente douce les parois de celle-ci, du fait qu'elles sont beaucoup plus étendues que l'orifice qu'elles sont destinées à fermer; *b)* du côté du ventricule, elles se détachent nettement des parois ventriculaires dont elles sont séparées par un *sillon périvalvulaire.*

On leur distingue : *a)* un *bord adhérent,* par l'intermédiaire duquel elles se fixent au pourtour de l'orifice; *b)* deux faces : une *face axiale* ou *auriculaire,* lisse et unie, et une *face pariétale* ou *ventriculaire,* irrégulière, hérissée de petites saillies correspondant aux insertions des cordages tendineux des valvules; *c)* et un *bord libre,* qui flotte dans la cavité ventriculaire; ce bord est entrecoupé d'échancrures irrégulières et festonné, il donne également insertion à des cordages tendineux et limite l'*orifice valvulaire.*

L'épaisseur des valvules n'est pas uniforme; elles sont plus épaisses au niveau du bord adhérent et des insertions des cordages tendineux que partout ailleurs; elles sont très minces et semi-transparentes au niveau du bord libre et dans l'intervalle des insertions des cordages.

Fermées pendant la systole ventriculaire, elles s'opposent au reflux du sang dans l'oreillette; elles s'ouvrent et s'abaissent pendant la diastole pour permettre au sang de passer de l'oreillette dans le ventricule correspondant; mécaniquement, elles jouent le *rôle de soupape* et règlent ainsi le cours du sang pendant la révolution cardiaque.

Cordages tendineux. — Le bord libre et la face pariétale des valvules auriculo-ventriculaires donnent insertion à de fins tendinets fibreux qui s'attachent, d'autre part, sur les sommets arrondis des piliers des ventricules : ce sont les *cordages tendineux* des valvules, véritables éléments de rappel qui rendent la valvule solidaire de l'état de contraction ou de relâchement des piliers.

Les cordages tendineux sont très fins, arrondis, de coloration blanc nacré à reflets brillants; leurs insertions valvulaires permettent de les classer en *trois catégories,* qui sont : les cordages tendineux de premier, de deuxième et de troisième ordre.

Les *cordages tendineux de premier ordre* sont les plus volumineux; ils sillonnent toute la face pariétale de la valvule, pour se fixer sur l'anneau fibreux situé à la base de la valvule; parmi ces cordages, les uns sont fixés à la valvule sur toute son étendue : ce sont les *cordages adhérents,* les autres ne le sont que par endroits : ce sont les *cordages libres.*

Les *cordages tendineux de deuxième ordre,* moins volumineux que les précédents, se détachent soit du sommet des piliers, soit des cordages de premier ordre; ils se fixent sur la face pariétale de la valvule, à une distance variable entre ses bords adhérent et libre.

Les *cordages tendineux de troisième ordre,* beaucoup plus grêles que les précédents, et aussi plus courts, sont souvent anastomosés; ils se fixent sur le bord libre de la valvule et présentent dans leur ensemble un dispositif en éventail.

En se fixant sur le bord libre des valvules, ces cordages déterminent une série de petites arcades juxtaposées qui donnent à ce bord un contour polycyclique.

La contraction des piliers détermine une tension des cordages de premier et de deuxième ordre, et un relâchement des cordages de troisième ordre, ainsi qu'un plissement du bord libre de la valvule.

CARACTÈRES PARTICULIERS. — Chaque valvule auriculo - ventriculaire est divisée en *valves* séparées entre elles par des *échancrures*; la *valvule tricuspide,* annexée à l'orifice auriculo-ventriculaire droit, possède *trois valves* ; la *valvule mitrale,* annexée à l'orifice auriculo-ventriculaire gauche, n'en possède que *deux.*

Des *valves accessoires,* disposées sous l'aspect de petites languettes mobiles, s'interposent parfois dans les échancrures déterminées par deux valves contiguës; ces valves accessoires sont plus fréquentes à la valvule tricuspide qu'à la valvule mitrale.

ORIFICE TRICUSPIDIEN. — L'*orifice tricuspidien,* ou *orifice auriculo-ventriculaire droit,* fait communiquer l'oreillette droite avec le ventricule droit; il est situé à la base du ventricule droit, à droite de l'orifice mitral, en arrière et à droite de l'orifice aortique. De forme circulaire ou mieux légèrement ovalaire; sur le cadavre, son diamètre transversal est légèrement plus élevé que son diamètre antéro-postérieur; à l'état de distension maxima, son pourtour mesure 120 millimètres chez l'homme et 105 millimètres chez la femme.

Il occupe un plan presque vertical, et son orientation est telle qu'il regarde en arrière, en haut et à droite.

Valvule tricuspide. — A l'orifice tricuspidien est annexée une valvule, la *valvule tricuspide* (de *tri* trois et *cuspis* pointe) ou *valvule triglochine* (de τρεῖς trois et γλωχίς pointe).

En forme d'entonnoir, sa longueur moyenne est de 20 millimètres environ.

Par son bord adhérent, elle s'insère sur le pourtour de l'oreillette; son bord libre, très mince, flotte dans la cavité ventriculaire et présente trois échancrures, qui segmentent la valvule en *trois valves,* que l'on distingue suivant leur situation en antérieure, postérieure et interne.

La **valve antérieure,** ou **cuspis anterior,** est la plus développée des trois valves; de forme triangulaire à contour irrégulier, polycyclique, principalement vers sa pointe, elle répond à la paroi antérieure du ventricule droit; c'est elle que l'on aperçoit en premier lieu quand on ouvre le ventricule droit par sa face antérieure.

Elle s'attache sur toute la partie antérieure de l'orifice tricuspidien jusqu'au bord droit du cœur.

Elle reçoit la majeure partie des cordages tendineux qui se détachent du pilier antérieur, et par la partie supérieure de son bord antéro-interne quelques cordages tendineux issus du muscle papillaire du cône artériel de Luschka.

Son bord antéro-interne délimite avec la bandelette ansiforme de Poirier (faisceau arqué de Testut), l'orifice elliptique qui fait communiquer les deux chambres du ventricule droit entre elles; sa face antérieure contribue à former la paroi postérieure de l'infundibulum de Wolff ou cône artériel pulmonaire.

La **valve postérieure,** ou **cuspis posterior** (appelée par certains anatomistes *valve inférieure*), est moins étendue que la précédente; de forme triangulaire, elle répond à la paroi inférieure du ventricule droit.

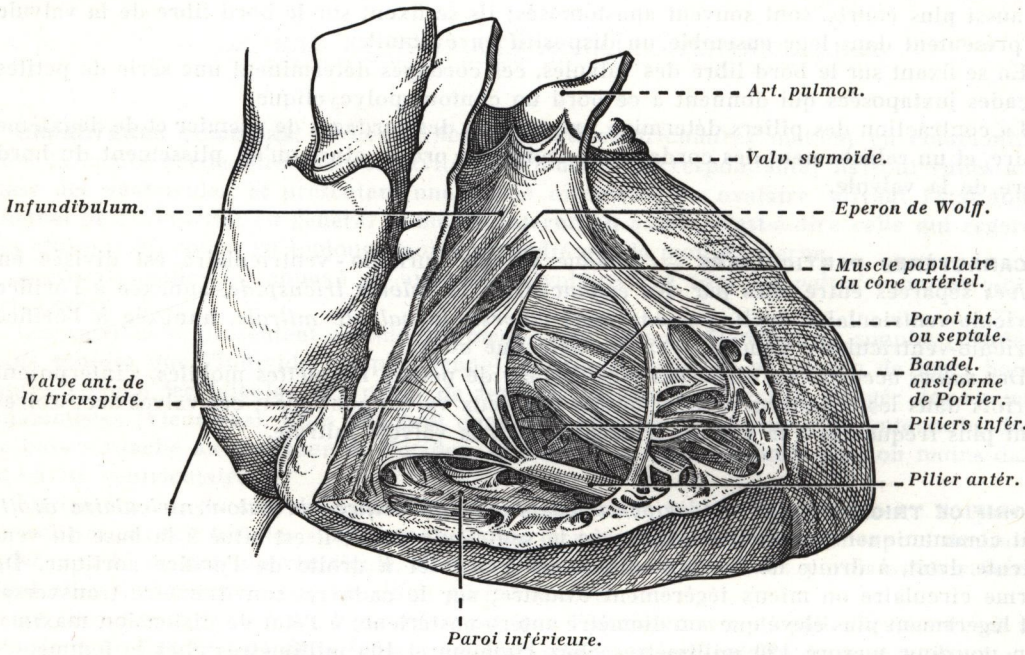

FIG. 23. — *Orifice tricuspidien et son appareil valvulaire vus après ablation de la paroi antérieure du ventricule droit* (d'après P. POIRIER).

Elle s'insère sur presque toute la partie postérieure du pourtour de l'orifice tricuspidien, atteignant parfois la paroi septale; son bord libre est assez souvent découpé en deux ou trois festons par des incisures plus ou moins profondes (voy. : fig 16 et 17).

Elle reçoit la majeure partie des cordages tendineux issus des piliers inférieurs et, par son bord externe, quelques cordages venus du sommet du pilier antérieur (voy : fig. 14 et 16).

La **valve interne,** ou **septale,** ou **cuspis medialis,** est la plus petite des trois valves de la tricuspide; de forme semi-circulaire à bord libre très irrégulier, elle répond à la cloison interventriculaire contre laquelle elle est appliquée (voy. : fig. 15).

Elle s'insère sur la partie interne de l'orifice tricuspidien, c'est-à-dire dans la partie du *septum cordis* qui correspond à la limite de la *pars membranacea* (cloison interventriculaire) et du septum atrio-ventriculaire (voy. : fig. 10).

Elle reçoit des cordages tendineux du plus postérieur des piliers inférieurs et de la cloison interventriculaire, par deux ou trois petits muscles papillaires en miniature.

Au sommet des échancrures qui séparent la valve inférieure des valves antérieure et interne, on observe quelquefois de petites languettes valvulaires appelées *valves accessoires.*

L'*orifice valvulaire,* vu par la face auriculaire ou axiale de la valvule tricuspide, répond à la partie la plus rétrécie de l'entonnoir valvulaire; lorsque les valves sont en contact, il présente l'aspect d'un Y couché transversalement (≻) dont la queue est dirigée en avant, en bas et à droite, si bien que son extrémité droite est située sur un plan plus antérieur et plus inférieur que ses deux extrémités gauches (voy. : fig. 24).

ORIFICE MITRAL. — L'*orifice mitral,* ou *orifice auriculo-ventriculaire gauche* établit la communication entre l'oreillette gauche et le ventricule gauche; il tire sa dénomination du fait que cet orifice et l'appareil valvulaire qui lui est annexé rappellent d'assez près la forme d'une mitre d'évêque (1).

Situé à la base du ventricule gauche, à gauche de l'orifice tricuspide, en arrière et à gauche de l'orifice aortique, avec lequel il entre en contact immédiat, sa forme est à peu près circulaire, mais de dimensions plus petites que celles de l'orifice tricuspidien; à l'état de distension maxima, son pourtour mesure 110 millimètres chez l'homme et 90 millimètres chez la femme; cette différence très marquée entre les dimensions de l'orifice mitral dans les deux sexes prédispose vraisemblablement la femme au rétrécissement mitral.

Tout comme l'orifice tricuspidien, il est placé dans un plan oblique se rapprochant toutefois moins de la verticale que ce dernier, et son orientation est telle qu'il regarde en haut, en arrière et à droite.

Valvule mitrale. — A l'orifice mitral est annexée une valvule, la *valvule mitrale* ou *valvule bicuspide* (de *bis,* deux, et *cuspis,* pointe).

Elle présente l'aspect d'un cylindre membraneux, aplati transversalement, dont la base s'insère à la périphérie de l'orifice mitral et dont l'autre extrémité flotte dans la cavité ventriculaire.

Elle est composée de deux valves séparées l'une de l'autre par deux échancrures, et par suite de leur dimension et de leur situation on les distingue en grande et petite valve.

La **grande valve de la mitrale,** ou **valve interne,** ou **cuspis major** *(valve droite),* est la plus étendue des deux valves; de forme quadrangulaire à bords irréguliers, sa hauteur est d'environ 20 à 22 millimètres.

Elle s'insère sur la moitié droite de l'orifice mitral et à la jonction de la cloison interauriculaire avec le septum atrio-ventriculaire (voy. : fig. 18); elle semble continuer la paroi aortique (Picard); ses bords antérieur et postérieur libres reçoivent des cordages tendineux venus des deux piliers antérieur et postérieur du ventricule gauche; son bord antérieur, très court et très mince, est généralement disposé en arcade à concavité antérieure.

Elle présente *deux faces* : *a)* l'une, *axiale* ou *auriculaire,* lisse ; *b)* l'autre, *septale,* qui regarde le septum atrio-ventriculaire et la cloison interventriculaire (voy. : fig. 17 et 18); cette face est lisse dans sa moitié supérieure où elle se continue avec l'aorte; par contre, elle est irrégulière dans sa moitié inférieure, par suite des insertions de cordages tendineux de deuxième ordre.

Son orientation est telle que sa face axiale regarde en arrière, à gauche et en bas, alors que sa face septale regarde en avant, à droite et en haut.

La grande valve de la mitrale constitue dans la cavité ventriculaire gauche une cloison qui sépare, d'une part, à la base du ventricule, l'orifice mitral de l'orifice aortique, et, d'autre part, dans le ventricule, les deux chambres de ce dernier entre elles.

---

(1) Comparaison donnée par Vésale.

Par sa face septale, elle représente la paroi postéro-externe du canal aortique de Marc Sée; son bord antérieur délimite, avec les cordages tendineux qu'elle reçoit des piliers et ces derniers, un orifice ovalaire, par l'intermédiaire duquel les deux chambres du ventricule communiquent entre elles.

La **petite valve de la mitrale,** ou **valve externe,** ou **cuspis minor** *(valve gauche),* présente la même forme que la précédente, mais elle est moins étendue que cette dernière : sa hauteur mesure de 10 à 12 millimètres en moyenne; elle répond à la paroi externe du ventricule gauche.

Elle s'insère sur la moitié gauche de l'orifice mitral; ses bords supérieur et antérieur

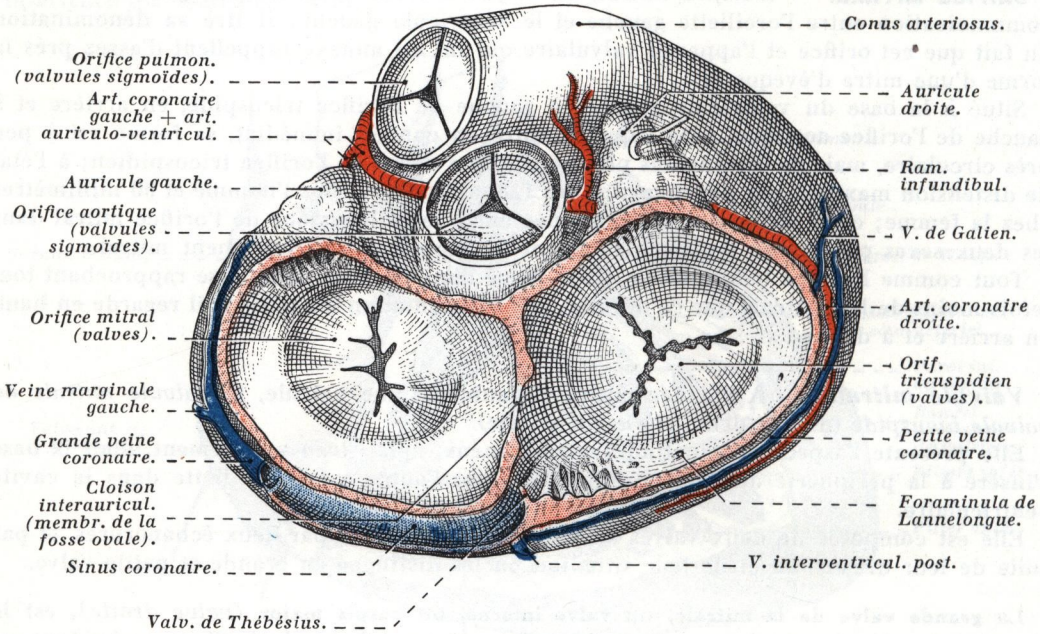

FIG. 24. — *Base du cœur après ablation des oreillettes, montrant :* *a)* les orifices artériels; *b)* et les orifices auriculo-ventriculaires avec leur système valvulaire.

La coupe passe par le sinus coronaire et montre son dispositif valvulaire.

reçoivent des cordages tendineux du pilier antérieur ; son bord inférieur reçoit des cordages tendineux du pilier postérieur.

Comme à la grande valve, on lui distingue *deux faces* : *a)* l'une, *axiale* ou *auriculaire,* est lisse; *b)* l'autre, *pariétale,* très irrégulière, est parcourue dans toute son étendue par de nombreux cordages tendineux de premier et de deuxième ordre.

Ces faces sont orientées de telle sorte que la face axiale regarde en avant, à droite et en haut, alors que la face pariétale regarde en arrière, à gauche et en bas, c'est-à-dire la paroi externe ou gauche du ventricule gauche.

Comme à la valve tricuspide, on peut observer de petites languettes valvulaires accessoires dans les échancrures qui séparent les deux valves de la mitrale.

L'*orifice valvulaire,* vu par sa face auriculaire, présente la forme d'une fente allongée, oblique en haut, en avant et à gauche (voy. : fig. 24).

II. — ORIFICES ARTÉRIELS ET LEURS VALVULES

CARACTÈRES COMMUNS. — Les *orifices artériels* permettent la communication des ventricules avec les gros troncs artériels du cœur (artère pulmonaire et aorte).

Situés à la base des ventricules, ils ont une forme circulaire et présentent des dimensions à peu près identiques, mais plus restreintes que celles des orifices auriculo-ventriculaires.

Ils sont situés dans un plan presque perpendiculaire au plastron sterno-costal.

Valvules sigmoïdes. — A chaque orifice est annexé un système valvulaire constitué par les *valvules sigmoïdes* ou *valvules semi-lunaires.*

Au nombre de *trois* par orifice, elles sont appliquées contre la paroi de ce dernier, et sont constituées par une mince membrane en forme de nid d'hirondelle ; leur face supérieure ou artérielle est concave et répond à la lumière de l'artère; leur face inférieure ou

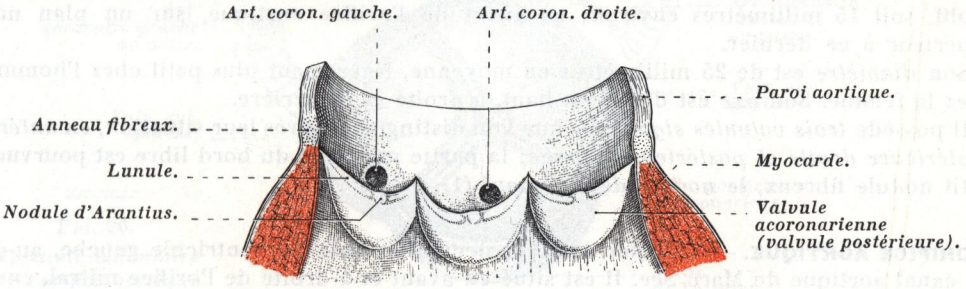

FIG. 25. — *Valvules semi-lunaires (valvules sigmoïdes) de l'orifice aortique et orifices des artères coronaires.*

La section de l'aorte passe entre la valvule antéro-latérale gauche et la valvule postérieure.

ventriculaire, convexe, regarde le ventricule; par leur bord adhérent, elles s'implantent sur le pourtour de l'orifice artériel; le bord libre des valvules, très aminci, présente en son milieu un minuscule nodule fibreux que l'on dénomme *nodule de Morgagni,* pour l'orifice de l'artère pulmonaire, et *nodule d'Arantius,* pour l'orifice aortique; ces nodules résultent d'une action mécanique au cours de la fermeture des valvules sigmoïdes; ils correspondent en effet au point où le frottement est le plus intense et constituent de véritables crans d'arrêt.

Repliées contre la paroi de l'artère pendant le passage de l'ondée sanguine sous l'action de la systole ventriculaire : ce sont des *valvules passives,* car elles retombent ensuite lorsque le flux cesse; les valvules s'adossent par leurs bords libres et leurs nodules, sous l'influence du poids de la masse sanguine, simultanément dans l'artère et dans les cupules valvulaires; par leur disposition axiale, les nodules bloquent les valvules dépliées dans leur position d'étalement.

De part et d'autre du nodule, le bord libre est d'une minceur extrême et la valvule présente à ce niveau, suivant une petite surface semi-lunaire, un aspect translucide : ce sont les *lunules des sigmoïdes* (voy. : fig. 25).

La partie de l'orifice artériel comprise entre le point le plus élevé et le point le plus déclive des valvules sigmoïdes constitue le *canal valvulaire.*

Pendant la systole ventriculaire, les valvules sigmoïdes s'ouvrent; elles sont appliquées contre la paroi du canal valvulaire où elles s'aplatissent ; pendant la diastole, elles

s'abaissent et se ferment, leurs bords libres se mettent en contact et deviennent tangents; leur face ventriculaire devient fortement convexe, elles s'opposent ainsi au reflux du sang artériel dans le ventricule.

CARACTÈRES PARTICULIERS. — Indépendamment de la dénivellation qui existe entre les deux orifices artériels, l'orifice de l'artère pulmonaire étant situé à 10 millimètres au-dessus de l'orifice aortique, les valvules sigmoïdes de ces orifices présentent des caractères différents.

Les sigmoïdes aortiques sont plus épaisses et plus résistantes que les sigmoïdes pulmonaires, le nodule d'Arantius est toujours plus volumineux et plus distinct que le nodule de Morgagni; enfin elles ne présentent pas, ainsi que nous le verrons plus loin, la même disposition sur les deux orifices.

ORIFICE DE L'ARTÈRE PULMONAIRE. — *L'orifice de l'artère pulmonaire* (ou simplement *orifice pulmonaire*) occupe la base du ventricule droit, et plus spécialement la partie la plus supérieure de l'infundibulum. De forme circulaire, il est situé en avant, à gauche et au-dessus de l'orifice tricuspidien, dont il est séparé par toute la hauteur de l'éperon de Wolff, soit 15 millimètres environ; en avant de l'orifice aortique, sur un plan un peu supérieur à ce dernier.

Son *diamètre* est de 25 millimètres en moyenne, légèrement plus petit chez l'homme que chez la femme. Son *axe* est dirigé en haut, à droite et en arrière.

Il possède *trois valvules sigmoïdes* que l'on distingue, d'après leur situation, en *antérieure, postérieure droite* et *postérieure gauche*; la partie moyenne du bord libre est pourvue d'un petit nodule fibreux, le *nodule de Morgagni* (1).

ORIFICE AORTIQUE. — *L'orifice aortique* occupe la base du ventricule gauche, au-dessus du canal aortique de Marc Sée. Il est situé en avant et à droite de l'orifice mitral, en avant et à gauche de l'orifice tricuspidien, mais sur le même plan que ceux-ci, en arrière et à droite de l'orifice pulmonaire, mais sous-jacent à ce dernier d'une hauteur d'environ 10 millimètres.

Tout comme l'orifice pulmonaire, il présente une forme circulaire et affecte à peu près les mêmes dimensions que lui, tant chez l'homme que chez la femme, soit 15 millimètres de diamètre en moyenne.

Son *axe* est dirigé en haut, à droite et légèrement en avant, comme celui de la portion ascendante de la crosse de l'aorte qui le continue.

Il présente, comme l'orifice pulmonaire, *trois valvules sigmoïdes* qui sont disposées différemment; elles se distinguent en *antérieure droite, antérieure gauche* et en *postérieure*; cette dernière ne correspondant pas à la naissance d'une des artères coronaires est désignée sous le nom de *valvule acoronarienne* (voy. : fig. 25 et 26).

Entre la valvule sigmoïde antérieure gauche, d'une part, et le septum atrio-ventriculaire et la *pars membranacea*, d'autre part, la partie la plus reculée du canal aortique présente contre la cloison interventriculaire, une dépression désignée sous le nom de *fossette sous-sigmoïdienne* (voy. : fig. 18).

Pendant la systole ventriculaire, l'ouverture des valvules sigmoïdes aortiques laisse toujours libre l'origine des artères coronaires (orifice), ainsi leur application contre la paroi de l'aorte ne contrarie pas la circulation artérielle du cœur.

L'embryologie nous explique la situation et la disposition différente des valvules sigmoïdes des orifices pulmonaire et aortique; le cloisonnement du bulbe artériel déterminé

(1) Anatomiste italien né à Forli en 1682, mort à Padoue en 1771, fut professeur d'Anatomie à Padoue.

par la lame spirale donne naissance aux deux gros troncs artériels qui s'échappent des ventricules, soit le tronc de l'artère pulmonaire et la portion ascendante de la crosse aortique; or, le bulbe artériel présente à sa base quatre valvules sigmoïdes *(valvules primitives du bulbe artériel)*, qui sont : une antérieure, une postérieure (valvules mineures) et deux latérales (valvules majeures); le cloisonnement par la lame spirale porte exclusivement sur les deux valvules latérales et laisse intact les valvules antérieure et postérieure; il en résulte que la différenciation du bulbe artériel en artère pulmonaire et en aorte laisse trois valvules sigmoïdes à chaque orifice artériel, à savoir : *a)* pour l'*orifice pulmonaire*, la valvule antérieure primitive et les moitiés antérieures des valvules majeures; *b)* et pour l'*orifice aortique*, la valvule postérieure primitive et les moitiés postérieures des deux valvules majeures (voy. : fig. 116).

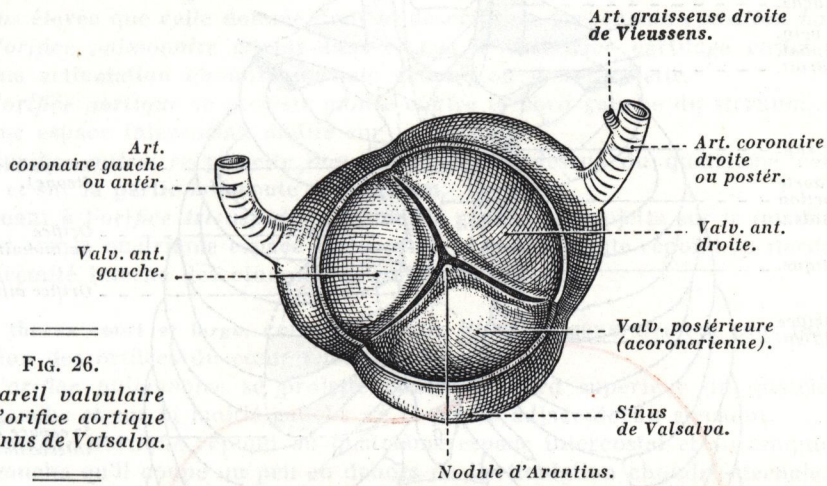

FIG. 26.
Appareil valvulaire de l'orifice aortique et sinus de Valsalva.

Rapports des orifices entre eux. — Les trois orifices tricuspidien, mitral et aortique sont sensiblement situés sur un même plan oblique; l'orifice pulmonaire, le plus élevé de tous, est situé à 15 millimètres au-dessus de l'orifice tricuspidien et à 10 millimètres au-dessus de l'orifice aortique.

Envisagés : *a)* d'avant en arrière, on trouve l'orifice pulmonaire, l'orifice aortique et, sur un plan plus postérieur, l'orifice mitral à gauche et l'orifice tricuspidien à droite; *b)* de droite à gauche, l'orifice tricuspidien, l'orifice pulmonaire, l'orifice aortique et l'orifice mitral (voy. : fig. 24).

RAPPORTS DES ORIFICES DU CŒUR AVEC LE SQUELETTE. PROJECTION SUR LA PAROI THORACIQUE ANTÉRIEURE. — Bien qu'il y ait de nombreuses variations individuelles, sur un thorax normal à angle xiphoïdien normal, les *orifices du cœur* se projettent sur le plastron sterno-costal suivant des surfaces elliptiques allongées transversalement :

a) A l'exception de l'orifice tricuspidien, tous les orifices du cœur se projettent à gauche de la ligne médiane.

b) A l'exception de l'orifice pulmonaire, toutes les projections sont obliques en bas et à droite.

c) Enfin, de haut en bas, ils se projettent dans l'ordre suivant : orifice pulmonaire, orifice aortique, orifice mitral et orifice tricuspidien (voy. : fig. 28).

1° **L'orifice pulmonaire,** le plus élevé de tous, se projette suivant une surface elliptique allongée, presque horizontale, dont le grand axe est légèrement oblique en bas et à droite;

cette surface est située au niveau du troisième cartilage costal gauche et de l'articulation chondro-sternale correspondante; les trois quarts externes de cette surface sont situés en dehors du bord sternal gauche, le quart interne répond au sternum.

De tous les orifices du cœur, l'orifice pulmonaire est celui qui est situé le plus haut et le plus à gauche.

2° **L'orifice aortique**, sous-jacent au précédent, se projette suivant une surface presque linéaire, oblique en bas et à droite, dont le tiers externe occupe le troisième espace intercostal gauche, et les deux tiers internes la moitié gauche du sternum; l'extrémité inférieure

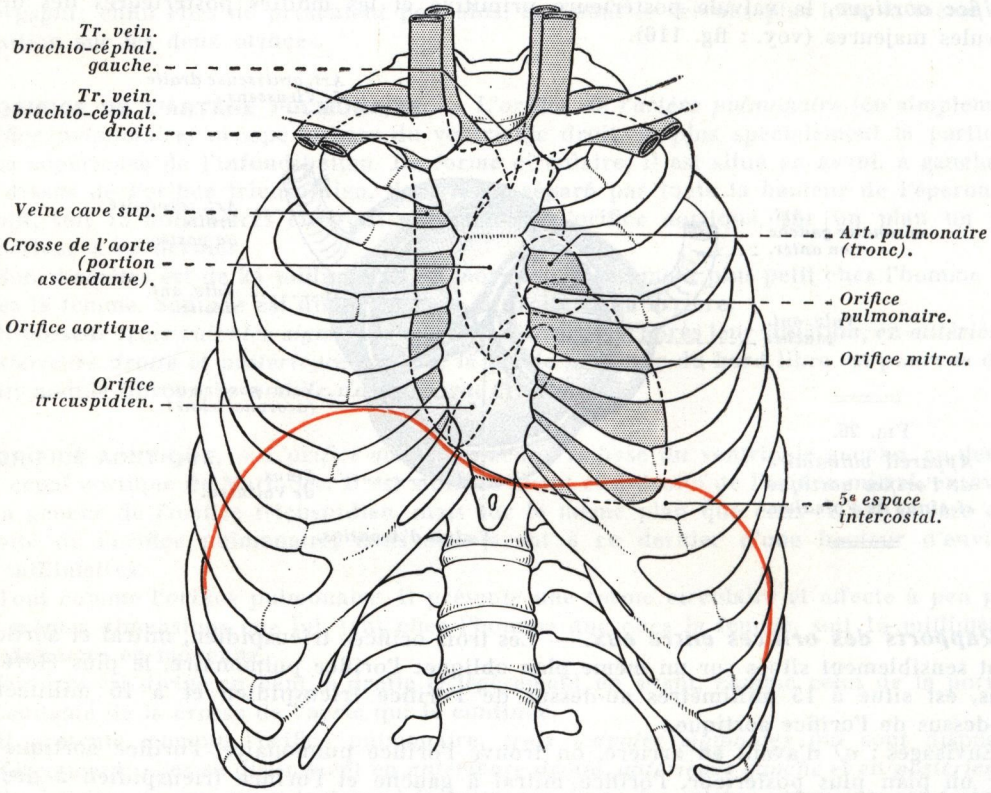

FIG. 27. — *Projection du cœur, de ses orifices et des gros vaisseaux sur la paroi thoracique antérieure* (schématique). *En rouge*, projection du diaphragme.

ou interne de la projection ne dépasse que très rarement la ligne médiane et elle atteint toujours le niveau de la quatrième articulation chondro-sternale (voy. : fig. 27).

3° **L'orifice mitral** se projette suivant une surface elliptique assez large, oblique en bas et à droite, qui occupe l'extrémité interne ou sternale des quatrième et cinquième cartilages costaux gauches, la partie adjacente du sternum et du quatrième espace intercostal correspondant.

L'aire de projection de cet orifice est située en majeure partie en dehors du bord gauche du sternum.

4° **L'orifice tricuspidien** se projette suivant une surface elliptique peu large, mais plus allongée que celle de l'orifice mitral; son grand axe est fortement oblique en bas et à

droite, et très rapproché de la verticale; il est situé presque entièrement à droite de la ligne médiane.

Les limites de cette surface sont, en haut, un point situé un peu à gauche de la ligne médiane, au niveau de l'extrémité interne des quatrièmes espaces intercostaux, et en bas, la sixième articulation chondro-sternale droite (voy. : fig. 27 et 28).

Si la description des projections des orifices du cœur que nous venons de donner est celle que l'on observe le plus fréquemment, il est à remarquer que ces projections sont variables avec la situation et la forme du cœur, ainsi qu'avec la conformation du thorax.

1° Sur un **thorax long et étroit,** les orifices du cœur occupent généralement une situation plus élevée que celle donnée dans la description précédente *(position haute).*

a) L'*orifice pulmonaire* atteint dans ce cas le deuxième cartilage costal gauche et la deuxième articulation chondro-sternale gauche où il se projette.

b) L'*orifice aortique* se projette moitié contre le bord gauche du sternum, au niveau du deuxième espace intercostal, moitié sur le sternum.

c) L'*orifice mitral* se projette immédiatement au-dessus du quatrième cartilage costal gauche et sur la partie adjacente du sternum.

d) Quant à l'*orifice tricuspidien,* la moitié gauche se projette sur le quatrième cartilage costal et sur le quatrième espace intercostal; la moitié droite répond au sternum au niveau de l'extrémité interne des cinquièmes cartilages costaux.

2° A **thorax court et large,** correspond une situation généralement plus inférieure de la projection des orifices du cœur *(position basse).*

a) L'*orifice pulmonaire* se projette contre le bord supérieur du quatrième cartilage costal gauche et sur la moitié gauche de la partie adjacente du sternum.

b) L'*orifice aortique* répond au quatrième espace intercostal et au cinquième cartilage costal gauche qu'il coupe un peu en dehors de l'articulation chondro-sternale.

c) Les *orifices mitral* et *tricuspidien* se projettent contre le sternum et sur la partie adjacente gauche des cinquième, sixième et septième cartilages costaux gauches.

Foyers d'auscultation du cœur. — Les foyers d'auscultation du cœur sont des zones bien circonscrites de la paroi thoracique antérieure, où les bruits du cœur, normaux ou anormaux (souffles déterminés par des lésions orificielles de rétrécissement ou d'insuffisance), sont perçus avec le maximum de netteté; pour chaque orifice, ces souffles se propagent suivant une direction bien déterminée et toujours la même; ces foyers sont distincts des projections des orifices du cœur sur la paroi thoracique et ne leur correspondent pas.

a) Le *foyer mitral* est situé au niveau de la pointe du cœur dans le cinquième espace intercostal.

Les souffles mitraux se propagent vers le creux de l'aisselle gauche.

b) Le *foyer tricuspidien* est situé au niveau de l'extrémité sternale du sixième cartilage costal, c'est-à-dire à l'endroit où le bord antérieur du poumon droit laisse à découvert le ventricule droit.

Les souffles tricuspidiens se propagent en bas et à gauche, parallèlement au rebord thoracique antérieur gauche.

c) Le *foyer aortique* est situé dans le deuxième espace intercostal droit, contre le bord droit du sternum, c'est-à-dire au point où la crosse aortique est la plus rapprochée de la paroi sterno-chondro-costale.

Les souffles aortiques se propagent le long du sternum; ceux d'insuffisance en bas, ceux de rétrécissement en haut vers la clavicule droite.

d) Le *foyer pulmonaire* est situé dans le deuxième espace intercostal gauche, contre le bord gauche du sternum.

Les souffles de l'orifice pulmonaire se propagent en haut et à gauche.

Constitution anatomique et structure des valvules. — Les valvules des orifices du cœur sont constituées par une charpente fibro-élastique *(lamina fibrosa)*, émanation du cercle tendineux de Lower; c'est la *lamelle valvulaire*; cette lamelle est d'autant moins épaisse que l'on se rapproche plus du bord libre de la valvule; autour d'elle se groupent quelques rares fibres musculaires erratiques, venues de la musculature des oreillettes ou des ventricules; ces fibres charnues ne s'observent

qu'au niveau de la grande valve de la mitrale et dans la valve antérieure de la tricuspide, et cela uniquement dans la partie qui avoisine la base d'implantation de la valvule.

Sur leurs faces, les valvules sont revêtues par l'*endocarde* qui se continue avec celui qui entoure les cordages tendineux; au niveau des orifices artériels, l'endocarde, qui tapisse la concavité des valvules sigmoïdes, se continue avec l'endothélium du vaisseau (intima).

Les valvules auriculo-ventriculaires ne possèdent des vaisseaux qu'au niveau de leur base d'implantation et dans la partie où elles sont muscularisées; quant aux valvules sigmoïdes, elles sont avasculaires, ainsi que le bord libre des valvules mitrale et tricuspidienne; ce fait explique la fragilité de ces dernières vis-à-vis des agents pathogènes et leur altération facile (endocardites) au cours des septicémies et de certaines maladies infectieuses (rhumatisme articulaire aigu).

Chez le vieillard, les valvules sont fréquemment infiltrées de sels calcaires (athérome valvulaire).

Mode d'ouverture et de fermeture des valvules.

1° **Valvules auriculo-ventriculaires.** — Les valvules auriculo-ventriculaires s'ouvrent pendant la diastole ventriculaire et le sang passe de l'oreillette dans le ventricule sous l'influence de l'aspiration ventriculaire et de la contraction de l'oreillette; si l'orifice est rétréci, comme dans le rétrécissement mitral, l'aspiration ventriculaire se traduira par un roulement diastolique, et la contraction de l'oreillette par un souffle présystolique.

Elles se ferment pendant la systole ventriculaire et leur fermeture résulte de l'application intime des valves de l'orifice l'une contre l'autre.

Les *cordages tendineux* et les *muscles papillaires* exercent une *action mécanique* très importante, au cours de la systole ventriculaire, sur la fermeture des orifices auriculo-ventriculaires. Lorsque les ventricules se contractent, chassant l'ondée sanguine dans les artères (artère pulmonaire et aorte), la masse sanguine soulève les valvules auriculo-ventriculaires de telle sorte qu'elles font saillie dans l'oreillette correspondante (elles sont convexes du côté auriculaire, tout comme les voiles d'un navire qui se gonflent sous l'action du vent; mais la mise en tension des cordages tendineux et la tonicité des piliers évitent le retournement des valvules, toutefois leur action ne contribue nullement à la fermeture de l'orifice auriculo-ventriculaire; c'est cette poussée exercée de toute part dans le sens ventricule-oreillette qui ferme l'orifice.

a) Au niveau de l'orifice tricuspidien, la valve interne de la tricuspide possède une incursion minime, du fait de sa gracilité et de la brièveté des cordages tendineux qui la rattachent à la cloison interventriculaire, aussi l'occlusion de l'orifice tricuspidien est-elle due en grande partie au déplacement des valves antérieure et postérieure, c'est-à-dire à l'adossement de leur face axiale au voisinage de leur bord libre et à leur application sur la valve interne et sur la cloison interventriculaire; cette fermeture de l'orifice est facilitée par la disposition des cordages tendineux de ces deux valves, et par l'interposition de la colonne sanguine ventriculaire dans le sillon périvalvulaire, entre la paroi du ventricule droit et la valvule tricuspide; sous l'influence de la contraction du ventricule, la masse sanguine transmettant la pression oblige les valves à s'adosser l'une à l'autre.

b) Au niveau de l'orifice mitral, la fermeture de cet orifice s'effectue par le même mécanisme, c'est-à-dire par l'application des faces axiales des valves l'une contre l'autre.

La coaptation des valvules mitrales est facilitée : α) d'une part, par l'écartement des deux piliers, qui précède le début de la systole ventriculaire, et qui entraîne alors un rapprochement des bords libres des deux valvules sous l'influence de la traction exercée par les cordages tendineux; β) et d'autre part, par l'engrènement des plis des bords des valvules, lequel assure une fermeture plus hermétique; pendant la systole ventriculaire, si l'orifice est mal oblitéré, le sang est refoulé en partie dans l'oreillette gauche et il se produit un souffle systolique d'insuffisance mitrale.

2° **Valvules sigmoïdes** — Les valvules sigmoïdes s'ouvrent pendant la systole ventriculaire sous l'influence de la pression intra-ventriculaire, le sang passe du ventricule dans l'artère (artère pulmonaire ou aorte); si l'orifice est rétréci, il se produit un souffle présystolique.

Elles se ferment immédiatement après la systole ventriculaire sous l'influence, d'une part, de l'aspiration ventriculaire que produit la diastole, et, d'autre part, sous l'action du poids de l'ondée sanguine artérielle; leur fermeture s'oppose au reflux du sang de l'artère dans le ventricule, mais si la fermeture de cet orifice est insuffisante, une partie du sang revient au ventricule et il se produit un souffle diastolique (insuffisance aortique, par exemple).

Normalement, la fermeture des valvules annexées aux orifices du cœur doit être hermétique; leur ouverture doit être suffisante pour ne pas entraver la circulation; toute perturbation dans le bon fonctionnement des valvules du cœur crée un processus pathologique.

Bruits du cœur. — Les bruits du cœur représentent l'expression auditive du jeu des valvules, ils sont dus au claquement que produit la fermeture des valvules du cœur : *a)* le *premier bruit* se place au début de la systole ventriculaire, il correspond à la fermeture des valvules auriculo-

ventriculaires; il s'entend avec son maximum d'intensité, au niveau de la pointe du cœur, dans le cinquième espace intercostal gauche, sur la ligne verticale mamelonnaire; *b)* le *deuxième bruit* se place à la fin de la systole ventriculaire, il correspond à la fermeture des valvules sigmoïdes; il s'entend avec son maximum d'intensité à la base du cœur au niveau du deuxième espace intercostal de chaque côté du sternum, points où les orifices artériels (ou les artères qui en partent) sont les plus rapprochés de la paroi thoracique antérieure (voy. : fig. 27 et 28).

RAPPORTS DU CŒUR

Situé derrière le plaston sterno-costal, au-dessus du diaphragme, et compris entre les deux poumons, le cœur occupe le *médiastin antérieur*, mais l'obliquité de son axe est telle que le plan médio-sagittal le coupe en deux parties très inégales : un tiers est à droite, les deux tiers sont à gauche.

A droite de la ligne médiane se trouvent l'oreillette droite et son auricule, la moitié droite de l'oreillette gauche et la partie postérieure du ventricule droit; *à gauche de la ligne médiane* se placent la moitié gauche de l'oreillette gauche, la partie antérieure du ventricule droit et la totalité du ventricule gauche.

Le cœur entre en *rapports immédiats* avec ses vaisseaux et ses nerfs, et nous avons vu qu'en grande partie ceux-ci courent à la surface du cœur au niveau des sillons; enfin, le cœur est revêtu par la *séreuse péricardique* ou *épicarde*.

Dans le médiastin, le cœur entre en rapport avec les organes voisins *(rapports médiats)* par l'intermédiaire du *péricarde*, sac fibro-séreux qui l'entoure.

Nous décrirons successivement ses rapports avec le squelette, puis ses rapports médiats, en les envisageant successivement au niveau de ses faces antérieure, inférieure et gauche, de sa base et de sa pointe.

RAPPORTS AVEC LE SQUELETTE

Le cœur n'est pas un organe fixe : sous l'influence des mouvements respiratoires et des contractions cardiaques, il subit des changements alternatifs de volume, de forme et de situation.

a) Projection du cœur sur la paroi thoracique antérieure. Aire cardiaque. — La projection du cœur sur la paroi thoracique antérieure correspond à une surface quadrilatère, dite *aire cardiaque*, qui répond superficiellement à la *région précordiale*; l'étendue de l'aire cardiaque varie également avec la conformation du thorax, et partant avec la forme du cœur, et aussi avec la position du sujet.

Sur un sujet adulte à thorax normal, l'*aire cardiaque* est limitée ainsi qu'il suit : *a) en haut*, par une ligne transversale, légèrement convexe en haut, située dans les deuxièmes espaces intercostaux, et dont les deux extrémités sont placées à 1 cm 1/2 du bord correspondant du sternum; *b) en bas*, par une seconde ligne transversale, légèrement oblique en bas et à gauche, et convexe en bas, qui coupe le sternum au niveau de la base de l'appendice xiphoïde, et dont l'extrémité droite correspond au bord inférieur de la sixième articulation chondro-sternale, alors que l'extrémité gauche est située dans le cinquième espace intercostal, à 8 centimètres environ de la ligne médiane; *c) latéralement*, la limite de l'aire cardiaque est représentée par deux lignes convexes en dehors, l'une *droite*, presque parallèle au bord droit du sternum, réunit les extrémités droites des limites supérieure et inférieure de l'aire cardiaque; l'autre, *gauche*, fortement oblique en bas et à gauche, réunit les

extrémités gauches des mêmes limites; l'angle inférieur gauche de l'aire cardiaque correspond à la *pointe du cœur (apex cordis)* (voy. : fig. 28).

Mesurée, soit à l'aide de papier millimétrique, soit à l'aide du planimètre d'Amsler, la *superficie de l'aire cardiaque* est en moyenne de 100 à 110 centimètres carrés, un tiers de cette aire est à droite de la ligne médiane, les deux autres tiers sont à gauche.

L'aire cardiaque correspond aux troisième, quatrième et cinquième cartilages costaux, et aux extrémités antérieures des espaces intercostaux correspondants, ainsi qu'aux trois quarts inférieurs du corps du sternum (voy. : fig. 28).

Il va sans dire que l'aire cardiaque est susceptible de variations et de déplacements suivant certaines lésions cardiaques, ou avec l'existence d'épanchements pleuraux ou de

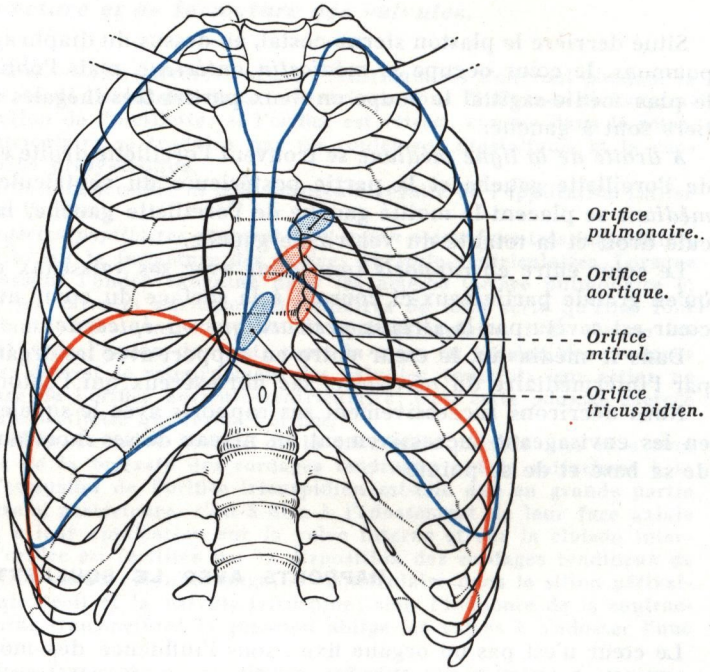

FIG. 28.

Projection sur la paroi thoracique antérieure, du cœur (aire cardiaque, en noir), *des orifices artériels et auriculo-ventriculaires et des plèvres* (schématique).

En rouge, orifices du cœur gauche (orifices aortique et mitral) et diaphragme; *en bleu*, orifices du cœur droit (orifices pulmonaire et tricuspidien) et plèvres.

tumeurs médiastinales, d'où l'intérêt qu'il y a en séméiologie cardiaque à ne jamais perdre de vue la notion capitale suivante de *topographie cardio-thoracique*.

La diagonale qui réunit l'angle inférieur droit à l'angle supérieur gauche du quadrilatère correspond approximativement à la projection antérieure du sillon interauriculo-ventriculaire antérieur; la ligne qui réunit l'angle inférieur gauche (pointe du cœur) à la partie moyenne de l'extrémité antérieure du troisième espace intercostal gauche correspond à la projection antérieure du sillon interventriculaire antérieur; cette ligne divise le triangle inférieur gauche de l'aire cardiaque en deux triangles secondaires, qui correspondent à peu de chose près à chacune des faces antérieures des deux ventricules (voy. : fig. 31).

b) Projection du cœur sur la colonne vertébrale. — La projection du cœur sur la colonne vertébrale s'étend de la cinquième à la huitième vertèbre dorsale, c'est-à-dire sur quatre vertèbres *(cinquième, sixième, septième* et *huitième dorsales)* : ce sont les *vertèbres cardiaques de Giacomini* (1); en ce qui concerne la quatrième dorsale, son bord

(1) Célèbre anatomiste italien (1840-1898), fut professeur d'Anatomie à la Faculté de Médecine de Turin.

inférieur seulement répond à la limite supérieure du cœur, et le reste de la vertèbre répond plus spécialement aux gros vaisseaux de la base du cœur, d'où la dénomination de *vertèbre supracardiaque* que mérite cette dernière; pour la même raison, la huitième dorsale, ou *vertèbre de la pointe*, répond à la pointe du cœur; le plan horizontal passant par le bord supérieur de la huitième dorsale intéresse les quatre cavités cardiaques (voy. : fig. 29).

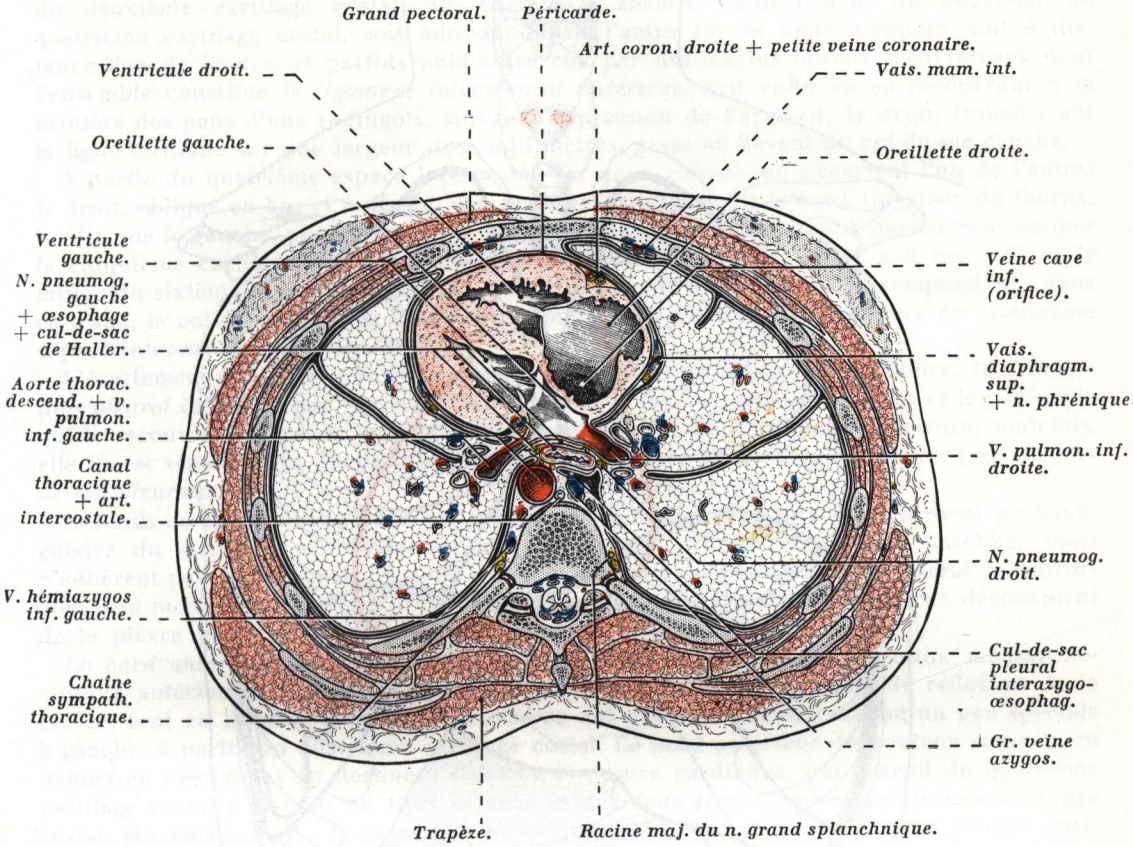

FIG. 29. — *Coupe transversale du thorax passant par le tiers supérieur de la huitième vertèbre dorsale. Rapports du cœur; segment inférieur de la coupe.*

FACE ANTÉRIEURE. — Les rapports de la face antérieure du cœur sont d'une importance capitale, tant du point de vue clinique que du point de vue chirurgical : cette face est en effet la *face chirurgicale du cœur* et du *péricarde* (voie d'abord du cœur, paracenthèse du péricarde).

Avant d'aborder le péricarde et le cœur, on trouve successivement, de la superficie vers la profondeur, la peau, le tissu cellulaire sous-cutané, la glande mammaire gauche, les muscles grands pectoraux et le plastron sterno-costal; le sternum, situé sur la ligne médiane, répond au cœur par les trois quarts inférieurs de son corps; latéralement, les troisième, quatrième et cinquième cartilages costaux limitent les espaces intercostaux, comblés à ce niveau par le ligament interchondroïde de Sébileau et par le muscle intercostal moyen; le paquet vasculo-nerveux intercostal chemine en arrière de l'intercostal moyen; rappelons qu'à ce niveau l'artère intercostale abandonne sa branche perforante

antérieure qui traverse d'arrière en avant l'extrémité antérieure de l'espace accompagnée de son nerf homonyme, terminaison du nerf intercostal correspondant (voy. : fig. 231).

Les vaisseaux mammaires internes, à savoir : l'artère et ses deux veines satellites, placées de part et d'autre de l'artère, descendent verticalement à 1 cm. 1/2 en dehors du bord sternal correspondant (parfois plus rapprochés, à 6 ou 8 millimètres).

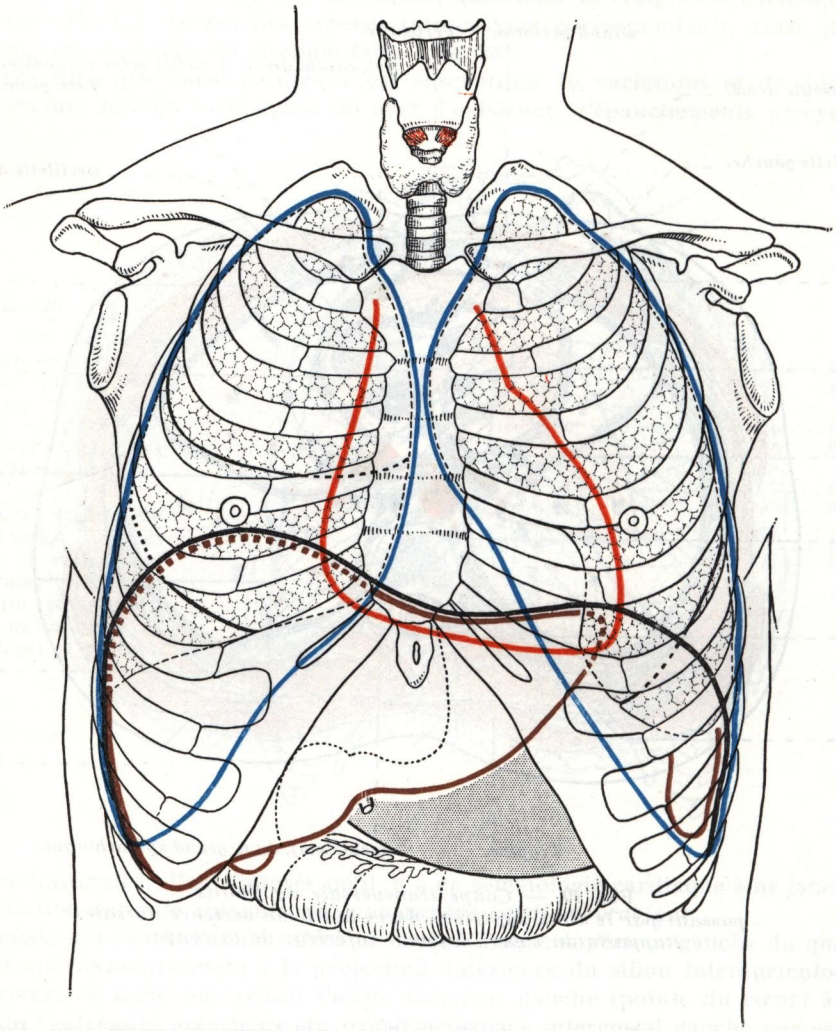

FIG. 30. — *Projection sur la paroi thoracique antérieure des viscères thoraciques et abdominaux* (schématique).

En rouge, cœur et gros vaisseaux; *en bleu,* plèvres; *en noir,* diaphragme, poumons et scissures interlobaires; *en brun,* foie, vésicule biliaire et pôle inférieur de la rate.

Le triangle de Labbé est représenté en pointillé gris.

Le triangulaire du sternum, placé immédiatement derrière le plastron sterno-costal, irradie par ses faisceaux de la face postérieure de la base de l'appendice xiphoïde aux cartilages costaux, et chacun de ses faisceaux applique les vaisseaux mammaires internes contre ces derniers et les muscles intercostaux moyens; ses faisceaux divergents délimitent, avec les muscles précédents, de petites dépressions parasternales : ce sont les *fossettes de*

Soulignoux, dans lesquelles se logent les ganglions lymphatiques de la chaîne mammaire interne (voy. : *Lymphatiques,* tome VI).

Derrière la paroi thoracique antérieure s'appliquent les *culs-de-sac pleuraux médiastino-costaux antérieurs,* dont le trajet est différent à droite et à gauche dans la région précordiale (voy. : fig. 30).

Partis du milieu des articulations sterno-claviculaires, ils descendent obliquement de haut en bas et de dehors en dedans, pour se rejoindre sur la ligne médiane, à la hauteur du deuxième cartilage costal; ils cheminent ensuite verticalement du deuxième au quatrième cartilage costal, soit adossés l'un à l'autre sur la ligne médiane, soit à distance l'un de l'autre, et parfois unis entre eux par des tractus fibreux transversaux dont l'ensemble constitue le *ligament interpleural antérieur,* soit enfin en se recouvrant à la manière des pans d'une redingote, suivant l'expression de Farabeuf; le droit, franchissant la ligne médiane sur une largeur de 3 millimètres, passe au devant du cul-de-sac gauche.

A partir du quatrième espace intercostal, les deux culs-de-sac s'écartent l'un de l'autre; le droit, oblique en bas et à droite, suit presque parallèlement le bord inférieur du thorax, tandis que le gauche, plus oblique que le précédent, abandonne le bord sternal pour couper le cinquième cartilage costal à 1 cm. 1/2, le sixième cartilage costal à 2 cm. 1/2 et le milieu du sixième espace intercostal à 3 centimètres du bord sternal correspondant; dans ce trajet, le cul-de-sac gauche laisse entièrement libre l'extrémité antérieure du cinquième espace intercostal (voy. : fig. 28 et 30).

L'écartement inférieur des deux plèvres détermine un espace triangulaire, le *triangle interpleural inférieur,* par l'intermédiaire duquel la face antérieure du cœur et le péricarde qui le recouvre entrent en rapport direct avec la paroi sterno-costale antérieure; toutefois, elle en est séparée à sa partie inférieure par les *franges graisseuses de Poirier* (voy. : *Culs-de-sac pleuraux*).

Les culs-de-sac pleuraux adhèrent à la paroi thoracique, et plus spécialement au triangulaire du sternum, par l'intermédiaire du fascia endothoracique de Luschka, mais n'adhèrent pas au péricarde, et dans les voies d'abord du péricarde et du cœur le chirurgien peut mettre à profit cette propriété anatomique en pratiquant un soigneux décollement de la plèvre pariétale du triangulaire du sternum.

Le *bord antérieur des poumons* est contenu dans les culs-de-sac pleuraux médiastino-costaux antérieurs; ils suivent à peu près le même trajet que la ligne de réflexion de la plèvre, tout en laissant un *espace de réserve* qui présente une disposition un peu spéciale à gauche, à partir du quatrième cartilage costal. Le bord antérieur du poumon se porte en dehors en s'éloignant du sternum : il forme l'incisure cardiaque, qui s'étend du quatrième cartilage costal à l'union du tiers externe et des deux tiers internes du sixième cartilage costal; elle correspond à l'*espace complémentaire de Gerhardt*; par ce fait, l'extrémité antérieure du cinquième espace intercostal gauche entre en rapport avec le cœur par l'intermédiaire du péricarde et de la plèvre, sans interposition de poumon (voy. : fig. 30 et 56).

La région du cœur non recouverte par le poumon dans l'aire du triangle interpleural inférieur constitue la *zone de matité absolue du cœur*; cette zone, de forme triangulaire à base inférieure et à sommet supérieur, est limitée : à droite, par le bord gauche du sternum, dans l'espace compris entre la sixième articulation chondro-sternale gauche et le bord inférieur de l'extrémité sternale du quatrième cartilage costal, en bas, par une ligne à peu près horizontale allant de la sixième articulation chondro-sternale gauche à la pointe du cœur *(ligne de Cassaët),* et en haut et à gauche, par une ligne réunissant la pointe du cœur au bord inférieur de l'extrémité interne du quatrième cartilage costal (voy.: *Poumons* et fig. 28, 30 et 31).

La *zone de matité relative du cœur,* due à la présence du bord antérieur des poumons, correspond au reste de l'aire cardiaque.

FACE INFÉRIEURE. — La face inférieure ou diaphragmatique, de forme triangulaire, repose sur le centre phrénique du diaphragme, dont elle est séparée par le péricarde, lui-

même adhérent au diaphragme; elle répond plus spécialement à la foliole antérieure ou moyenne, qu'elle déborde légèrement à droite et à gauche.

Elle repose sur le diaphragme comme sur un plan incliné *(planum inclinatum)* et par son intermédiaire, elle répond à la face convexe du lobe gauche du foie sur lequel le cœur ébauche parfois une empreinte, l'*empreinte cardiaque,* et à la grosse tubérosité de l'estomac; ce rapport explique le refoulement en haut du cœur et les troubles cardiaques que l'on peut observer dans l'aérophagie (aérogastrie).

FACE GAUCHE. — La face gauche ou pulmonaire, correspond en majeure partie au ventricule gauche, elle entre en rapport avec la face interne ou médiastinale du poumon

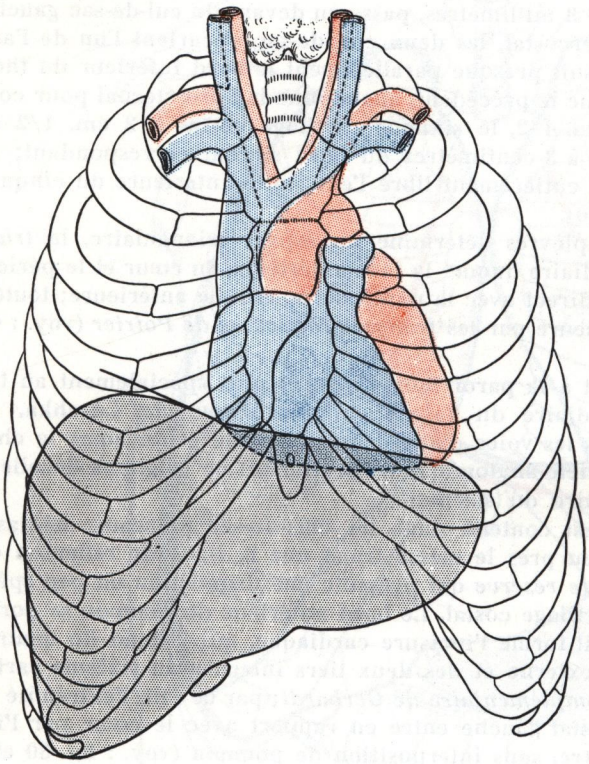

FIG. 31.

Projection des cavités cardiaques et des gros vaisseaux du cœur sur la paroi thoracique antérieure. Ligne de Constantin Paul et Potain ou ligne hépato-apexienne (ligne brisée). Ligne de Cassaët (en pointillé) correspondant au bord inférieur de la matité cardiaque.

En bleu, cœur droit, artère pulmonaire et système de la veine cave supérieure; *en rouge,* cœur gauche et système aortique; *en pointillé gris,* projection du foie et de la vésicule biliaire.

gauche, par l'intermédiaire du péricarde et de la plèvre médiastinale; à ce niveau, le poumon gauche est profondément déprimé entre le bord antérieur, d'une part, le hile et le ligament triangulaire, d'autre part : c'est le *lit du cœur* ou *fosse cardiaque* (voy. : fig. 608).

Le nerf phrénique gauche chemine entre la plèvre médiastine et le péricarde; il croise la face gauche du cœur, un peu en arrière de la pointe; il est accompagné des vaisseaux diaphragmatiques supérieurs gauches. Il est uni à la plèvre par des tractus fibreux; parfois même il est compris dans un méso (Lagoutte et Durand).

BASE DU CŒUR. — La base du cœur est constituée par la face postérieure des oreillettes; le sillon interauriculaire la divise en deux segments d'orientation différente, l'un droit et l'autre gauche.

a) Le **segment droit,** ou **pulmonaire,** formé par l'oreillette droite, regarde en arrière, mais surtout à droite; il répond à la face interne ou médiastinale des lobes inférieur et moyen du poumon droit, en avant du ligament triangulaire; le cœur y détermine une empreinte sous la forme d'une petite dépression *(dépression cardiaque),* toujours beaucoup moins marquée, et surtout beaucoup moins profonde que celle déterminée par le ventricule gauche sur la face médiastinale du poumon gauche; sur le poumon, cette empreinte se continue inférieurement par la gouttière de la veine cave inférieure (voy. : fig. 607).

Le nerf phrénique droit, compris entre plèvre et péricarde, légèrement oblique en bas et en avant, descend entre l'oreillette droite et le poumon droit; il est accompagné des vaisseaux diaphragmatiques supérieurs droits (voy. : fig. 57).

En bas et à droite, la grosse veine cave inférieure, après sa traversée diaphragmatique, devient intra-thoracique et intra-péricardique pendant un très court trajet, avant de s'aboucher dans l'oreillette droite (voy. : *Veine cave inférieure*) (voy. : fig. 63).

b) Le **segment gauche** ou **médiastinal,** formé par l'oreillette gauche, regarde directement en arrière, et répond par l'intermédiaire du péricarde aux organes médiastinaux postérieurs; le péricarde séreux présente à ce niveau un diverticule, le cul-de-sac de Haller (voy. : *Péricarde*).

Il répond à l'œsophage et aux nerfs pneumogastriques, le plus souvent divisés et anastomosés entre eux; le pneumogastrique droit est situé sur la face postérieure de l'œsophage, tandis que le pneumogastrique gauche est placé sur sa face antérieure; par sa direction verticalement descendante de haut en bas, l'œsophage s'éloigne de plus en plus du cœur et du péricarde, permettant ainsi à la plèvre médiastinale qui tapisse les deux poumons de s'insinuer, par deux *culs-de-sac préœsophagiens ou phréno-œsophago-péricardiques,* dans le petit espace prismatique, dit *espace de Portal,* compris entre la face postérieure du péricarde, l'œsophage et la coupole diaphragmatique (voy. : *Médiastin postérieur*); sur un plan plus postérieur, il répond à la partie descendante de l'aorte thoracique et à la grande veine azygos; enfin, plus profondément, au canal thoracique, qui chemine verticalement sur la ligne médiane, en avant des corps vertébraux (voy. : fig. 29).

De part et d'autre de la ligne médiane, la plèvre médiastine s'insinue entre les vaisseaux et l'œsophage pour former *deux culs-de-sac rétro-œsophagiens,* l'un *inter-aortico-œsophagien* à gauche, peu profond, l'autre *inter-azygo-œsophagien* à droite, beaucoup plus profond et plus étendu que le précédent; ces deux culs-de-sac sont unis l'un à l'autre, derrière l'œsophage, par le *ligament interpleural de Morossow* (1) (voy. : fig. 254).

Signalons enfin, à ce niveau, dans le tissu celluleux du médiastin postérieur, les ganglions lymphatiques médiastinaux postérieurs, répartis en deux amas, l'un supérieur, l'autre inférieur.

POINTE DU CŒUR. — La pointe du cœur répond *chez l'adulte* à thorax normal au cinquième espace intercostal, où elle est située un peu en dedans et au-dessous du mamelon; sur le vivant, le *choc de la pointe* est facilement perceptible à la palpation et l'on désigne sous le nom de *région apexienne,* l'étroite zone ou elle bat.

Elle n'entre pas en contact direct avec la paroi thoracique antérieure : elle en est séparée par l'épaisseur de la plèvre et du bord antérieur du poumon gauche.

Chez l'enfant jusqu'à six ans, la pointe est située dans le quatrième espace intercostal.

Chez le vieillard, elle est le plus souvent située dans le sixième espace intercostal, par suite de l'abaissement du diaphragme chez les gens âgés.

---

(1) Anatomiste russe de la deuxième moitié du XIXe siècle.

Moyens de fixité. — Le cœur est maintenu dans sa position : 1° par sa *situation* au-dessus du *diaphragme* (bien qu'il y soit placé à la manière d'un cône sur un plan incliné — *planum inclinatum*); 2° par le *sac fibreux péricardique,* dans lequel il est contenu, ainsi que la partie initiale de ses gros vaisseaux; le péricarde est en effet solidement amarré par son appareil ligamentaire au sternum, à la colonne vertébrale, au diaphragme surtout et aux aponévroses cervicales; 3° et par les *gros vaisseaux* qui en partent ou qui y aboutissent, tels l'aorte et les gros troncs artériels qui s'en détachent, les vaisseaux pulmonaires qui rendent solidaires le cœur et les poumons, et la veine cave inférieure elle-même fixée au diaphragme.

Mobilité et déplacements du cœur. — Malgré ces moyens de fixité, le cœur n'est pas un organe rigoureusement fixe; libre dans la cavité péricardique, sauf au niveau de la ligne de réflexion de la séreuse sur les gros vaisseaux de la base et sur la face postérieure des oreillettes (mésocarde postérieur), c'est avant tout sa pointe qui se déplace avec le plus de facilité, et l'on peut s'en rendre compte aisément à l'examen radioscopique par la mobilité des battements de la pointe avec les changements de position du corps et avec la respiration.

La pointe s'abaisse légèrement dans la station debout; elle se déplace de 2 centimètres en dehors dans le décubitus latéral gauche, et de 2 centimètres en dedans dans le décubitus latéral droit, sans jamais atteindre toutefois le bord gauche du sternum; dans cette position, elle devient aussi plus facilement appréciable, du fait qu'elle se dégage du poumon gauche, le décubitus latéral droit étant la position idéale pour la perception du choc de la pointe.

La situation de la pointe du cœur est également modifiée par l'inspiration ou l'expiration forcée.

Dans le *décubitus dorsal,* la pointe, et même le cœur en totalité, s'abaisse fortement dans l'inspiration forcée, alors qu'il s'élève peu dans l'expiration forcée. Dans la *station debout,* les modifications sont inverses : l'expiration forcée déplace fortement la pointe du cœur qui remonte dans le quatrième espace intercostal, tandis que l'inspiration forcée ne l'abaisse que fort peu; ce fait est dû à ce que, dans la station debout, le cœur agissant par son propre poids sur le diaphragme n'ajoute qu'un effet dynamique bien minime à l'action du diaphragme, alors que, dans le décubitus dorsal, le cœur, haut placé, mal retenu par les vaisseaux de la base, cède facilement à l'action du diaphragme au cours d'une inspiration forcée.

Enfin, à chaque inspiration, la pointe du cœur est légèrement déjetée à gauche de sa position normale : ce fait résulte de ce que l'incursion diaphragmatique est plus grande à gauche qu'à droite (présence du foie à droite et de l'estomac à gauche).

Par leur consistance et par leur changement de volume au cours de la respiration, les poumons permettent une certaine mobilité latérale du cœur et cela principalement dans le *décubitus latéral.*

Le cœur se déplace également d'une façon fort appréciable dans certains cas pathologiques (pleurésie gauche, hydrothorax, tumeurs médiastinales, abcès de la loge sous-phrénique gauche).

ANATOMIE RADIOLOGIQUE DU CŒUR ET DES GROS VAISSEAUX

La projection sur l'écran d'un *orthodiagramme* du cœur et de ses gros vaisseaux est importante à connaître du point de vue anatomique, car elle permet une comparaison entre l'état normal de la projection cardiaque et aortique et celui que l'on observe au cours de certaines affections (dilatation des cavités cardiaques, anévrysmes de la crosse de

l'aorte, etc.), et c'est là un moyen d'investigation clinique journellement employé (1).

Sur un sujet à thorax normal et à cœur normal, en position debout, l'*aire de projection du cœur et des vaisseaux* s'étend en hauteur entre la fourchette sternale et la coupole diaphragmatique; transversalement, elle dépasse beaucoup plus à gauche qu'à droite la ligne médiane.

Cette aire est limitée par *deux bords*, l'un droit, l'autre gauche : dans l'ensemble, le premier est presque vertical, le deuxième oblique en bas et à gauche (voy. : fig. 31 et 32).

1° Le ***bord droit*** de l'ombre cardio-vasculaire présente, de haut en bas, *trois segments* d'inégale importance; ce sont : *a)* un *segment supérieur*, rectiligne ou légèrement convexe à droite, haut de 8 à 10 centimètres environ, correspondant à la veine cave supérieure; *b)* un *segment moyen*, fortement convexe à droite, correspondant à l'oreillette droite : c'est l'*arc auriculaire*; *c)* et un *segment inférieur*, très court, vertical, qui n'apparaît qu'en inspiration forcée pour disparaître pendant l'expiration; ce segment correspond à la veine cave inférieure.

Le point d'union des deux premiers segments, ou *point D*, répond à l'embouchure de la veine cave supérieure, tandis que le point d'union des deux derniers segments, ou *point D'*, répond à l'embouchure de la veine cave inférieure.

2° Le ***bord gauche*** de l'ombre cardio-vasculaire est beaucoup plus irrégulier et plus long que le bord droit; il présente, de haut en bas, *quatre segments* qui sont : *a)* un *premier segment* très court, convexe à gauche; il répond à la portion horizontale de la crosse de l'aorte : c'est l'*arc supérieur* ou *arc aortique*; *b)* un *deuxième segment* très court également, mais vertical, sous-jacent au précédent, haut de 2 centimètres environ; il répond à la portion descendante de l'aorte; *c)* le *troisième segment* est oblique en bas et à gauche, rectiligne ou légèrement convexe à gauche : c'est l'*arc moyen* ou *pulmonaire*; il répond au tronc de l'artère pulmonaire; *d)* et un *quatrième segment*, le plus étendu de tous, est représenté par une ligne courbe à convexité gauche : c'est l'*arc inférieur* ou *ventriculaire*; il répond au ventricule gauche.

Le point d'union des arcs ventriculaire et pulmonaire, ou *point G*, correspond à une zone de transition, véritable charnière au-dessus et au-dessous de laquelle les battements s'exécutent alternativement et en sens inverse; battements cardiaques au-dessous, battements artériels au-dessus. Le point G représente donc un *point neutre*; c'est-à-dire le *nœud du bord gauche* du cœur (voy. : fig. 32).

Si l'on considère que, placé entre les deux poumons, le cœur repose sur le versant antérieur du diaphragme comme sur un *plan incliné (planum inclinatum)*; qu'il change de forme au cours de ses contractions, et de place et d'orientation pendant la respiration; les déplacements du diaphragme, et le jeu des systèmes de tension qui en découle, modifient le volume des poumons, ainsi que les diamètres de la cavité thoracique, partant la situation de la pointe du cœur par rapport au diaphragme.

La *pointe du cœur* est en effet bien apparente par ses contractions; elle est située au niveau de la coupole diaphragmatique, dans la partie la plus inférieure et la plus convexe de l'arc ventriculaire. La pointe du cœur « *s'enfonce* » (2) dans la coupole diaphragma-

---

(1) Ouvrages et article à consulter : THOYER-ROZAT : Etude anatomo-radiologique de l'aorte, de l'artère pulmonaire et de la veine cave supérieure. *Thèse de Paris*, 1919.

R. CHAPERON : Etude anatomo-radiologique des vaisseaux de la base du cœur. *Thèse de Paris*, 1922.

H. DIETLEN : *Herz und Gefässe in Röntgenbilde*. 1 vol., Barth., édit., Leipzig. 1923.

DELHERM et CHAPERON : L'ombre médiane cardio-vasculaire vue de face. *Journal de Radiologie et d'Electrologie*, janvier 1923.

VAQUEZ et BORDET : *Le cœur et l'aorte. Etude de radiologie clinique*. 1 vol., 3e édit., 1928. Baillère, édit., Paris.

LAUBRY, COTTENOT, ROUTIER et HEIM DE BALSAC : *Radiologie clinique du cœur et des gros vaisseaux*. 1 vol., 1939. Masson et Cie, édit., Paris.

(2) Cette expression imagée est utilisée par les radiologistes, mais elle n'est pas anatomique.

tique au cours des mouvements d'expiration forcée; par contre, elle est toujours et normalement séparée du diaphragme par une étroite bande claire dans les mouvements d'inspiration forcée.

Orthodiagramme et diamètres du cœur. — Un orthodiagramme du cœur en position frontale fournit au praticien des données anatomiques importantes, car son exécution permet non seulement d'observer (par radioscopie) les battements dont la silhouette du cœur est animée, d'apprécier le rythme de ces battements et leur amplitude (expansion et retrait du cœur), mais aussi et surtout d'effectuer la mensuration de l'*aire de projection orthogonale* du cœur.

Laissant de côté les questions d'ordre technique, rappelons brièvement que les *limites latérales* de l'*ombre cardiaque* sont : *a) à droite,* une ligne convexe D D′, qui correspond à l'oreillette droite *(arc auriculaire)*; *b)* et *à gauche,* une ligne également convexe G G′, qui correspond au ventricule gauche *(arc ventriculaire)* (voy. : fig. 32).

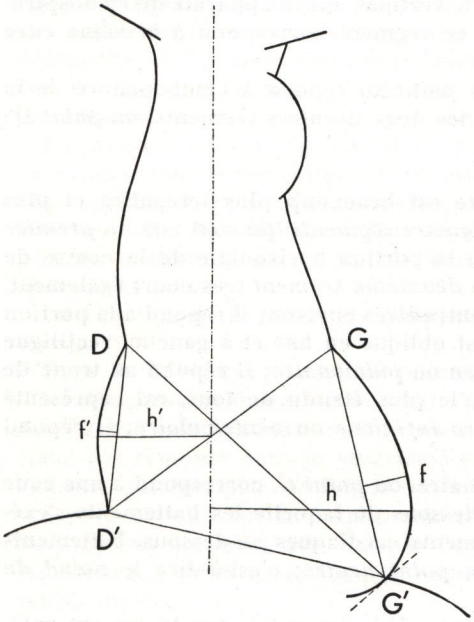

Fig. 32. — *Orthodiagramme normal du cœur et des gros vaisseaux de la base.*
En pointillé, la ligne médiane.

Les *diamètres du cœur* les plus utiles dans la pratique courante (utilisés par les cardiologues et les radiologistes) sont les suivants sur un sujet adulte normal et en position debout :

1° Le *diamètre longitudinal* (D G′) s'étend de l'extrémité supérieure de l'oreillette droite à la pointe du cœur; il mesure l'allongement du cœur; sa longueur est de *12 ou 13 centimètres.*

2° Le *diamètre basal* (D′G) correspond approximativement au sillon coronaire du cœur; il mesure environ *10 à 11 centimètres.*

Ces deux diamètres représentent les *diamètres obliques* du cœur.

3° Le *diamètre transversal* (h + h′) exprime la largeur maxima de l'ombre cardiaque; on l'obtient en mesurant de part et d'autre de la ligne médiane le point le plus éloigné des arcs auriculaire (droit) et ventriculaire (gauche); sa longueur est de *11 ou 12 centimètres.*

4° Le *diamètre ventriculaire droit* (D′ G′) correspond à la limite inférieure du ventricule droit.

5° Le *diamètre ventriculaire gauche* (G G′), ou *corde ventriculaire,* permet d'apprécier par sa flèche f (voy. : fig. 32) la courbure de l'arc ventriculaire, partant la convexité du ventricule gauche.

6° Le *diamètre auriculaire droit* (D D′), ou *corde auriculaire,* permet par la mesure de sa flèche f′ d'apprécier la courbure de l'arc auriculaire, ainsi que le degré de dilatation de l'oreillette droite.

Ces diamètres subissent des variations notables (1) et cela en dehors de tout état pathologique du cœur; ils sont en effet variables : *a)* avec le *sexe,* de dimensions moindres chez la femme que chez l'homme; *b)* avec la *taille* et la *conformation du thorax*; les diamètres

(1) La projection orthogonale du cœur et des gros vaisseaux (orthodiagraphie) permet d'apprécier et de calquer leur silhouette sur l'écran; même sur un sujet normal sans lésions cardio-vasculaires, le procédé n'offre qu'une valeur toute approximative tant du point de vue anatomique que clinique, car il ne fournit pas une image rigoureusement exacte du cœur et il ne tient pas compte des rapports de cette image avec la conformation thoracique.

longitudinal et transversal offrent parfois des différences assez notables suivant les types morphologiques examinés; *c)* et avec certaines *conditions physiologiques* (grossesse), ou *pathologiques* (obésité, ascite, épanchement pleural).

Chez le même individu, ils sont également variables : *a)* avec la *position* du sujet; le cœur est toujours plus étalé transversalement dans le décubitus dorsal ou ventral, alors qu'il apparaît allongé en position debout; *b)* et avec la *respiration*; le diamètre transversal augmente dans l'expiration forcée, alors que le diamètre longitudinal augmente dans l'inspiration forcée (par suite des modifications apportées aux diamètres de la cage thoracique).

ARTÈRES DU CŒUR

Les *artères du cœur,* ou *artères coronaires,* ainsi appelées parce qu'elles forment une sorte de couronne autour du cœur, sont au nombre de *deux* : la *coronaire gauche* ou *antérieure* et la *coronaire droite* ou *postérieure* (1).

Elles naissent de la partie initiale de l'aorte, au niveau du sinus de Valsalva, dont elles représentent les premières branches collatérales; la gauche naît généralement plus haut que la droite, et son calibre l'emporte sur celui de la coronaire droite.

Les artères coronaires et leurs branches décrivent à la surface du cœur un trajet sinueux, ce fait s'explique par les changements de forme et de volume que présente le cœur au cours de ses contractions, et il faut voir dans ces sinuosités une adaptation fonctionnelle des vaisseaux à la révolution cardiaque, chaque sinuosité correspondant à une *réserve d'allongement.*

Dans une certaine partie de leur trajet, elles occupent les sillons du cœur et sont accompagnées par des veines, des troncs lymphatiques et par les plexus nerveux coronaires (nerfs coronariens) (voy. : *Nerfs du cœur*); elles sont, en outre, entourées d'une masse adipeuse *(bandes graisseuses du cœur)* (voy. : fig. 13).

ARTÈRE CORONAIRE GAUCHE OU ANTÉRIEURE

L'*artère coronaire gauche* ou *antérieure* (2) se détache du flanc gauche de l'aorte au niveau de la valvule sigmoïde antérieure gauche et en regard de sa partie moyenne; la paroi de l'aorte présente au niveau de l'origine de l'artère un petit entonnoir, sorte d'infundibulum, long de 3 à 4 millimètres, qui se termine par un rétrécissement au-delà duquel la coronaire offre son calibre normal, l'étranglement étant en rapport avec la courbure assez brusque motivée par le changement de direction de l'artère (G. Winckler).

Peu après sa naissance, son calibre intérieur est d'environ 7 millimètres, toujours légèrement supérieur à celui de la coronaire droite; de cette origine, l'artère se dirige en avant et à gauche; elle chemine tout d'abord dans le fond de la gouttière qui sépare l'artère pulmonaire de la face antérieure de l'oreillette gauche, puis elle s'insinue entre l'auricule

---

(1) Ouvrages et article à consulter : L. Gross : *The blood supply to the heart in its anatomical and clinical aspects.* 1 vol. Hœber, édit., New-York, 1921.
Spalteholz : *Ueber die Arterien der Herzwand.* 1 vol. Wirzel, édit., Leipzig, 1924.
F. Jamin et Merkel : *Die Koronararterien des menschlichen Herzens* (in stereoskopischen Röntgenbilden). Gustav Fischer, édit., Iéna, 1927.
A. Mouchet : *Les artères coronaires du cœur chez l'homme,* 1 vol., 2e édit. Maloine, édit., Paris, 1933.
G. Winckler : Etude sur les artères coronaires du cœur chez l'homme. *Archives d'Anatomie, d'Histologie et d'Embryologie,* 1948, p. 199.

(2) Article à consulter : P. Brocq, A. Mouchet et Maduro : Les artères coronaires du cœur. *Gazette des Hôpitaux,* n° 58, 23 juillet 1921.

et le flanc gauche de l'artère pulmonaire (voy. : fig. 7, 8 et 33), elle croise le sillon inter-auriculo-ventriculaire, parcourt le sillon interventriculaire antérieur de haut en bas, et le plus souvent, très sinueuse, contourne le bord droit du cœur au niveau de l'incisure apicale, donc en dedans de la pointe, pour se terminer, en se ramifiant à la face inférieure du cœur, près de sa pointe; aussi désignerons-nous cette portion terminale, infra-cardiaque, de la coronaire gauche sous le nom d'*artère apexienne postérieure* (voy. : fig. 34 et 35).

Branches collatérales. — Dans son trajet, elle abandonne des branches multiples qui sont : 1° des *rameaux vasculaires,* très grêles, pour la partie initiale de l'aorte et de l'artère pulmonaire; 2° des *branches graisseuses,* parmi lesquelles l'*artère graisseuse gauche*

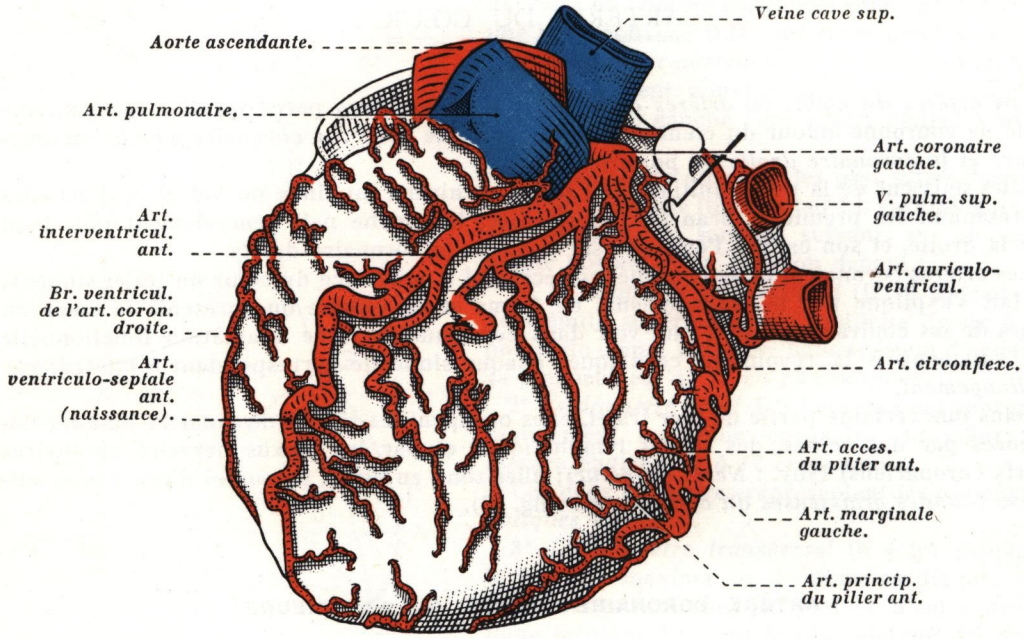

FIG. 33. — *Artère coronaire gauche, face gauche du cœur* (d'après G. WINCKLER)
(les pointillés ovales figurés sur l'artère interventriculaire antérieure représentent la naissance des artères ventriculo-septales antérieures.

de Vieussens, qui se résout dans la graisse et sur la face antérieure de l'infundibulum et du cône artériel; cette artère se détache parfois directement de l'aorte, et lorsqu'elle est très développée, elle peut constituer une véritable *coronaire accessoire* (Piquand) (1); 3° des *branches auriculaires,* très grêles; 4° des *branches ventriculaires*; 5° des *artères septales antérieures,* destinées à la cloison interventriculaire; 6° et une *artère auriculo-ventriculaire.*

1° **Artère auriculo-ventriculaire.** — L'*artère auriculo-ventriculaire,* ou *artère circonflexe du cœur* (voy. : fig. 33), est la branche collatérale principale de la coronaire antérieure; elle s'en détache contre le flanc gauche de l'artère pulmonaire, s'engage sous la pointe de l'auricule gauche qui la recouvre presque en totalité; elle atteint le sillon coronaire, qu'elle par-

(1) Article à consulter : PIQUAND : Recherches sur l'anatomie des vaisseaux sanguins du cœur. *Journal de l'Anatomie et de la Physiologie,* 1911.

court tout en contournant la face gauche du cœur; elle se termine en se ramifiant à la face inférieure du ventricule gauche, le plus souvent sans atteindre le sillon interventriculaire postérieur. Dans son trajet, elle entre en rapport avec le paraganglion cardiaque.

Cette artère abandonne des branches qui sont, les unes ascendantes ou auriculaires, les autres descendantes ou ventriculaires (voy. : fig. 33).

2° **Branches auriculaires.** — Les *branches auriculaires,* destinées à l'oreillette gauche, sont au nombre de *trois* ou *quatre,* généralement peu volumineuses; on les distingue d'après leur

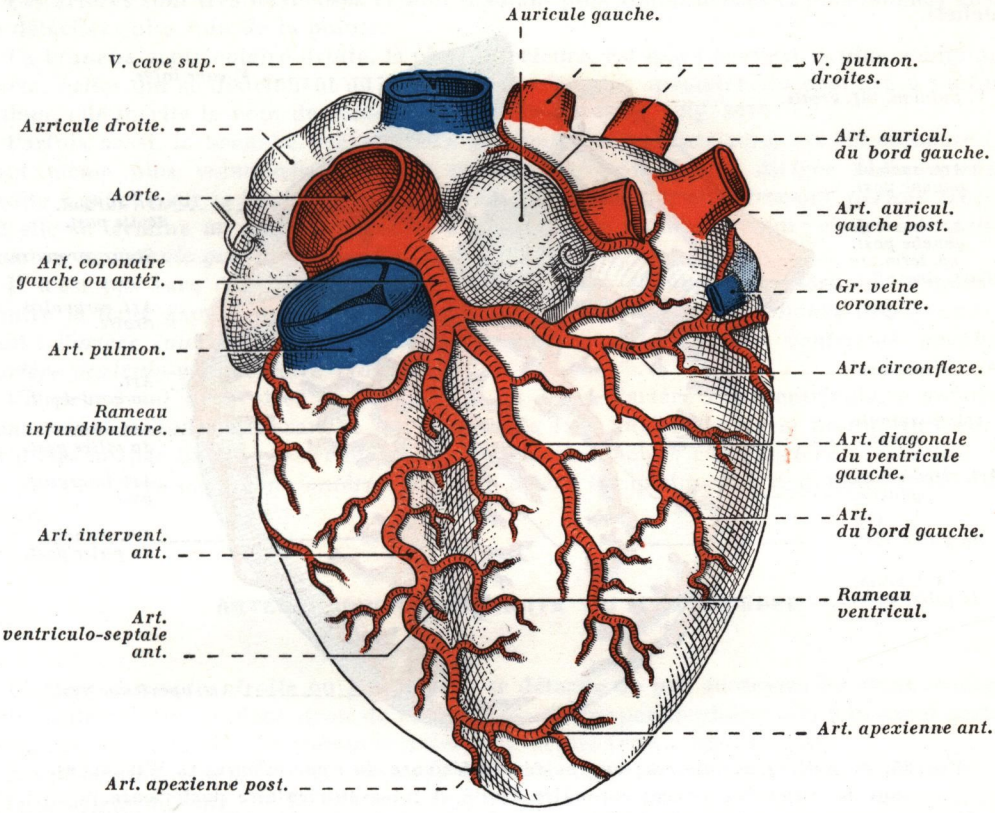

FIG. 34. — *Artère coronaire gauche. Type de trifurcation. Artère diagonale du ventricule gauche* (les auricules ont été soulevées).

situation en : artère auriculaire gauche antérieure, artère auriculaire du bord gauche et artère auriculaire gauche postérieure.

a) **L'artère auriculaire gauche antérieure,** généralement grêle, est destinée à la face antérieure de l'oreillette gauche, à l'auricule gauche et à la cloison interauriculaire.

b) **L'artère auriculaire du bord gauche** se détache généralement à 1 centimètre ou 1 cm. 1/2 de l'origine de l'artère auriculo-ventriculaire et de son versant postérieur; elle croise obliquement la face latérale de l'oreillette gauche (d'où son nom) jusqu'à l'embouchure de la veine pulmonaire supérieure gauche qu'elle croise supérieurement (voy. : fig. 34), puis, s'infléchissant de gauche à droite, elle croise transversalement la face antérieure des oreillettes pour atteindre l'embouchure de la veine cave supérieure où elle se termine.

Elle se distribue aux deux oreillettes, et au niveau du *sulcul terminalis de His* elle donne fréquemment l'*artère de l'atrio-necteur* qui représente sa branche terminale (voy. : fig. 35). Elle fournit également quelques rameaux grêles aux veines pulmonaires droite et gauche, ainsi qu'à la partie terminale de la veine cave supérieure (voy. : fig. 34).

c) L'**artère auriculaire gauche postérieure** se détache de l'artère circonflexe près de sa terminaison, et parfois même on peut la considérer comme une des branches terminales de l'artère auriculo-ventriculaire (voy. : fig. 35); elle chemine un peu au-dessus de la grande veine coronaire et se distribue à la face postérieure de l'oreillette gauche (Brocq et Mouchet).

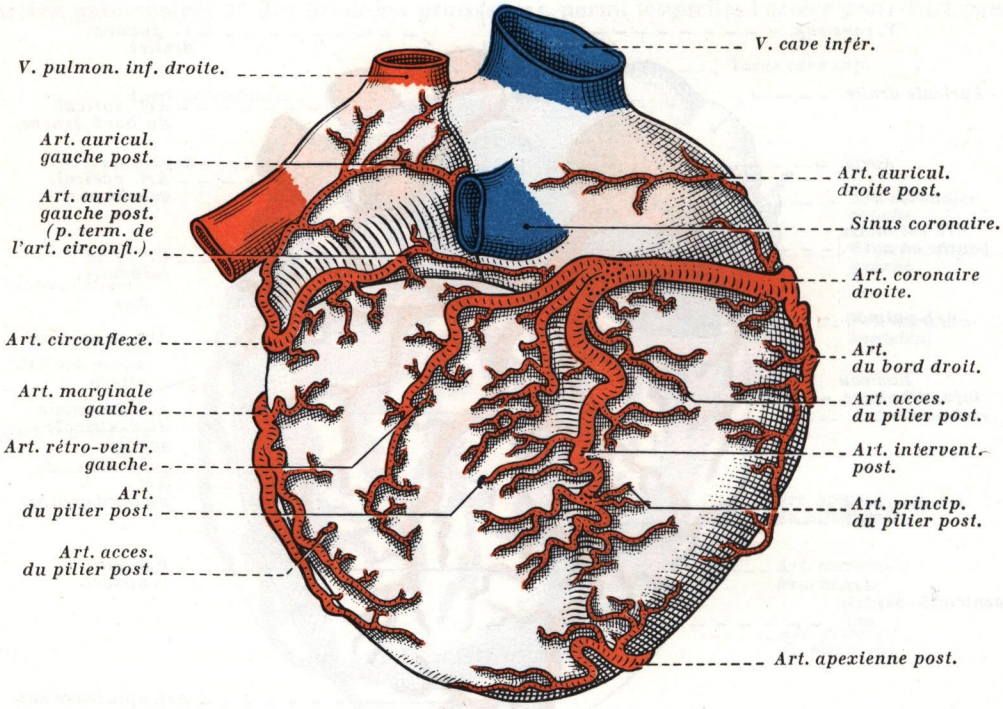

FIG. 35. — *Artères coronaires; vue postéro-inférieure du cœur* (d'après G. WINCKLER).
(Sur le trajet des artères coronaire droite et interventriculaire postérieure, la naissance des artères ventriculo-septales postérieures est représentée par des pointillés ovales.)

d) Assez souvent, l'artère auriculo-ventriculaire fournit une **artère satellite de la veine de Marshall.**

3° **Branches ventriculaires.** — Les *branches ventriculaires* destinées au ventricule gauche sont plus volumineuses que les branches auriculaires; elles sont en nombre variable, *trois* ou *quatre* en moyenne; l'une d'elles, désignée sous le nom d'*artère du bord gauche du cœur* ou *artère marginale gauche,* est légèrement sinueuse; elle est généralement plus volumineuse et plus longue que les autres; elle se détache de la circonflexe dans le sillon interauriculo-ventriculaire; elle atteint obliquement le bord gauche du cœur où elle se ramifie et se termine un peu au-dessus de la pointe (voy. : fig. 33 et 35); elle se distribue principalement à la face gauche et à la face inférieure du ventricule gauche (voy. : fig. 33, 35 et 39); elle assure, en outre, la vascularisation du pilier antérieur du ventricule gauche.

On désigne sous le nom d'*artère interventriculaire antérieure* toute la portion de l'artère coronaire antérieure située au-delà de l'origine de l'artère auriculo-ventriculaire, et cela

en raison de la situation qu'elle occupe dans le sillon homonyme du cœur; c'est là, à notre avis, un terme défectueux, une dénomination qui prête à confusion, puisque dans sa partie terminale cette artère, quoique interventriculaire, est devenue postérieure.

Cette artère est en grande partie masquée par la lame graisseuse qui occupe le sillon; dans cette portion, elle fournit des *artères septales,* ainsi que de nombreuses *branches ventriculaires*; les unes, au nombre de quatre à six, sont destinées au ventricule droit, les autres, au nombre de quatre à six également, plus volumineuses d'ailleurs, sont destinées au ventricule gauche.

Ces artères sont très flexueuses et sont d'autant plus volumineuses et plus longues qu'elles se détachent plus loin de la pointe.

La branche ventriculaire droite, la plus supérieure, est assez souvent la plus volumineuse parmi celles qui se distribuent au ventricule droit; plus spécialement destinée à l'infundibulum, elle mérite le nom de *rameau infundibulaire* (voy. : fig. 34).

Parfois aussi, la branche ventriculaire gauche, la plus supérieure, est volumineuse (souvent même plus volumineuse que le rameau infundibulaire); dirigée obliquement de droite à gauche sur la face antérieure du ventricule gauche, elle descend parfois très bas, où elle se termine un peu au-dessus et à gauche de la pointe du cœur: c'est l'*artère diagonale du ventricule gauche* (voy. : fig. 34).

Il n'est pas rare de voir l'artère coronaire gauche effectuer une véritable *trifurcation* contre le flanc gauche de l'artère pulmonaire en donnant *trois branches* importantes qui sont : l'*artère interventriculaire antérieure,* l'*artère diagonale du ventricule gauche* et l'*artère auriculo-ventriculaire* (voy. : fig. 34).

Un peu avant de croiser le bord droit du cœur, l'artère interventriculaire antérieure abandonne souvent une branche qui cravate la face antérieure de la pointe du cœur, en se dirigeant par un trajet ascendant vers son bord gauche : c'est l'*artère récurrente de la pointe* ou *artère apexienne antérieure*; cette artère est quelquefois dédoublée (voy. : fig. 6 et 7).

ARTÈRE CORONAIRE DROITE OU POSTÉRIEURE

L'*artère coronaire droite* ou *postérieure* se détache un peu au-dessus du sillon interauriculo-ventriculaire, du flanc droit de l'aorte, presque perpendiculairement à la paroi aortique et au niveau de la valvule sigmoïde antérieure droite (voy. : fig. 24 et 25).

A son origine, elle présente, comme la coronaire gauche, un petit infundibulum de 3 à 4 millimètres de long; de là elle se dirige en avant, en bas et à droite, et après un court trajet elle atteint le sillon coronaire qu'elle va occuper dans toute la partie qui correspond au cœur droit. Relativement peu sinueuse près de sa naissance, elle longe le bord inférieure de l'auricule droite, qui la recouvre plus ou moins; sur une partie de son trajet, elle est logée dans une lame graisseuse qui la masque. A la face inférieure du cœur, elle se coude à angle droit un peu avant d'atteindre la croix des sillons; notablement diminuée de volume et devenue très sinueuse, elle glisse alors dans le sillon interventriculaire postérieur où elle se termine sans atteindre la pointe du cœur (voy. : fig. 35 et 39). Sa terminaison est d'autant plus éloignée de la pointe que la coronaire droite (artère apexienne postérieure) s'étend plus en arrière sur la face diaphragmatique du cœur (voy. : fig. 35).

Branches collatérales. — Dans son trajet, elle donne des branches collatérales que l'on peut distinguer en : 1° *rameaux vasculaires,* très grêles, destinés à l'aorte et à l'artère pulmonaire; ceux-ci se détachent dans la partie initiale de l'artère avant qu'elle n'aborde le sillon interauriculo-ventriculaire; 2° des *branches graisseuses,* destinées à la graisse du sillon coronaire, et parmi celles-ci l'*artère graisseuse droite de Vieussens,* qui se ramifie en avant de l'infundibulum; 3° au niveau du sillon interauriculo-ventriculaire, des

branches ascendantes ou *auriculaires* et des *branches descendantes* ou *ventriculaires*; 4° et au niveau du sillon interventriculaire postérieur, des *branches auriculaires*, des *branches ventriculaires* et des *artères septales postérieures*.

1° **Branches auriculaires.** — Les *branches auriculaires* (1), destinées à l'oreillette droite et à son auricule, sont au nombre de *deux* principales; l'une antérieure, dite *artère auriculaire droite antérieure*, et l'autre l'*artère auriculaire du bord droit*.

a) L'**artère auriculaire droite antérieure** naît très près de l'origine de la coronaire droite (voy. : fig. 36) et le plus souvent de sa face postérieure; elle glisse sous l'auricule droite, puis elle se dirige obliquement, en haut et en arrière, sur la face antérieure de l'oreillette droite, où elle se ramifie jusqu'à l'embouchure de la veine cave supérieure; elle se dis-

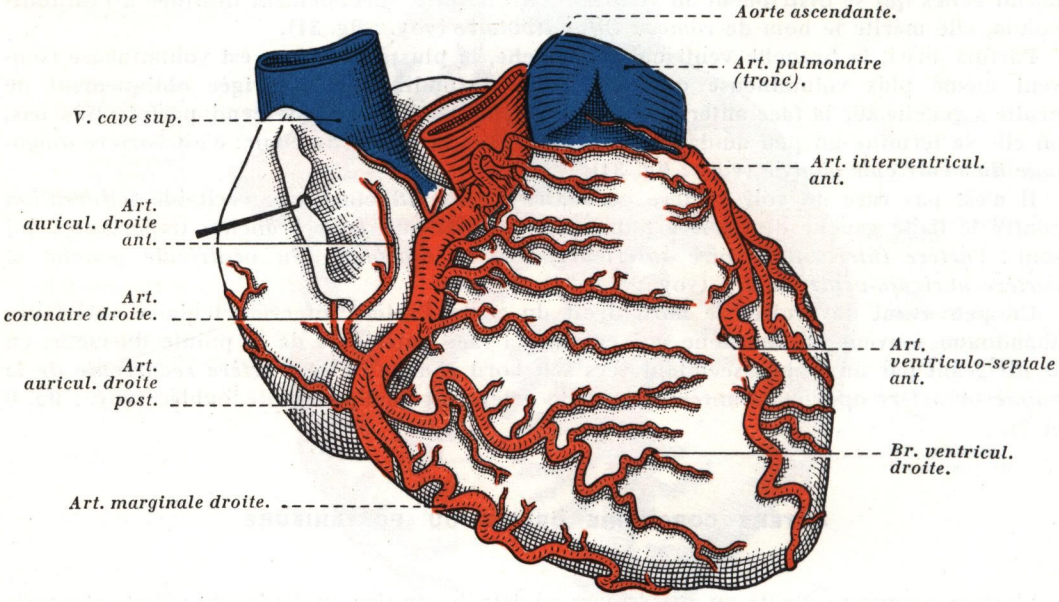

FIG. 36. — *Artère coronaire droite; vue antérieure du cœur* (d'après G. WINCKLER). L'auricule droite a été soulevée.

tribue à la face antérieure et supérieure de l'oreillette droite, à l'auricule droite et à la cloison interauriculaire qu'elle pénètre en donnant *deux rameaux* : l'un supérieur, l'autre inférieur, destinés au segment antérieur de cette cloison; le plus souvent, elle fournit l'*artère de l'atrio-necteur* (Géraudel) ou *artère du nœud sino-auriculaire* (nœud de Keith et Flack) (voy. : fig. 37).

b) L'**artère auriculaire du bord droit** se détache de la coronaire droite au voisinage de la naissance de l'artère du bord droit du cœur; plus grêle que la précédente, elle est le plus souvent très courte et se divise en *deux rameaux*, l'un destiné à l'auricule droite, l'autre destiné à la face externe ou droite de l'oreillette; lorsqu'elle est très développée, elle atteint parfois la partie de l'oreillette comprise entre les deux veines caves.

c) Près de la croix des sillons, le coude de l'artère coronaire droite fournit deux ou trois rameaux auriculaires postérieurs, grêles; parmi ces vaisseaux, il n'est pas rare d'en

(1) Article à consulter : A. MOUCHET et NOUREDDINE : Note sur les artères auriculaires du cœur chez l'homme. *Comptes rendus de l'Association des Anatomistes*, 1929.

rencontrer un qui mérite la dénomination d'**artère auriculaire droite postérieure** (Mouchet, Rouvière); destinée à la face inféro-externe de l'oreillette droite, cette artère atteint parfois la partie terminale du sinus coronaire (voy. : fig. 35).

2° Branches ventriculaires. — Les *branches ventriculaires* (1) sont au nombre de *cinq* ou *six*, et à part une ou deux, elles sont généralement grêles.

a) Dans son **premier segment** correspondant au sillon coronaire du cœur, les branches ventriculaires de la coronaire droite se distinguent en *branches ventriculaires antérieures* et en *branches ventriculaires postérieures*; elles se ramifient respectivement sur les faces antérieure et inférieure du ventricule droit; les premières sont toujours plus volumineuses que les secondes.

A ce niveau, l'artère coronaire droite ne présente que *deux* branches ventriculaires principales : α) l'une, le *rameau infundibulaire*, naît de la coronaire droite près de son origine; très court, il se ramifie devant l'infundibulum; ce rameau peut être dédoublé; β) l'autre, l'*artère du bord droit du cœur* ou *artère marginale droite*, est la collatérale la plus volumineuse de la coronaire droite; elle naît dans le sillon interauriculo-ventriculaire droit, contre le bord droit du cœur, descend d'arrière en avant et de haut en bas le long du bord droit de l'organe auquel elle se distribue par des rameaux antérieurs et postérieurs, puis elle se termine un peu avant d'atteindre le sillon interventriculaire *(incisure apicale)* : c'est l'*artère principale du ventricule droit* (voy. : fig. 35 et 36).

b) Dans son **deuxième segment**, correspondant au sillon interventriculaire postérieur (les deux tiers seulement), l'artère est parfois désignée sous le nom d'*artère interventriculaire postérieure*; très sinueuse, cette artère est généralement située à droite de sa veine correspondante (voy. : fig. 39); ses branches ventriculaires se distribuent aux parties adjacentes des ventricules, c'est-à-dire à la face diaphragmatique des ventricules droit et gauche; ces branches fournissent les artères des piliers postérieurs (voy. : fig. 35).

c) **Au niveau de son coude**, c'est-à-dire près de la croix des sillons, la coronaire droite donne à peu près constamment une petite branche qui s'engage transversalement au-dessous du sinus coronaire; puis, très sinueuse, elle chemine obliquement à la face inférieure du ventricule gauche où elle se ramifie en deux ou trois rameaux : c'est l'*artère rétro-ventriculaire gauche de Mouchet*; cette branche est considérée par certains auteurs comme la branche terminale de la coronaire droite, l'artère interventriculaire postérieure devenant dans ce cas une de ses collatérales (voy. : fig. 35 et 39).

Artères septales. — On désigne, sous le nom d'artères septales, les *branches perforantes* des artères du cœur, destinées aux cloisons interauriculaire et interventriculaire, mais alors que la cloison interventriculaire *(pars musculosa)* est très richement vascularisée, la cloison interauriculaire est pauvre en vaisseaux nourriciers.

1° Artères septales auriculaires. — Les *artères septales auriculaires* ou *atrio-septales* sont excessivement grêles, difficiles à injecter; elles se distribuent à toute la partie de la cloison interauriculaire qui circonscrit la fosse ovale.

Elles sont principalement fournies, en avant par les artères auriculaires antérieures droite et gauche des coronaires, et en arrière par l'artère auriculaire gauche postérieure, branche de l'artère circonflexe. La coronaire gauche fournit la majeure partie des artères destinées à la cloison interauriculaire, tandis que la coronaire droite n'en fournit qu'un contingent minime sous la forme de rameaux issus de l'artère auriculaire droite antérieure.

---

(1) Article à consulter : M. LATARJET : Les branches ventriculaires des artères coronaires du cœur. *Comptes rendus de l'Association des Anatomistes*, 1954, p. 216.

2° *Artères septales ventriculaires.* — Les *artères septales ventriculaires* ou *ventriculo-septales* (1) se distinguent par leur origine et leur situation, en antérieures et postérieures, les premières étant plus développées que les deuxièmes. Elles présentent certains *caractères généraux* communs, à savoir : *a)* elles pénètrent le myocarde par les sillons interventriculaires antérieur et postérieur ou très près de ces sillons; *b)* elles sont assez régulièrement espacées, et s'échelonnent les unes au-dessous des autres; *c)* elles sont flexueuses, et leurs flexuosités représentent des *réserves d'allongement* indispensables en raison de la contraction cardiaque; *d)* enfin, chacune d'elles possède un territoire propre bien déterminé.

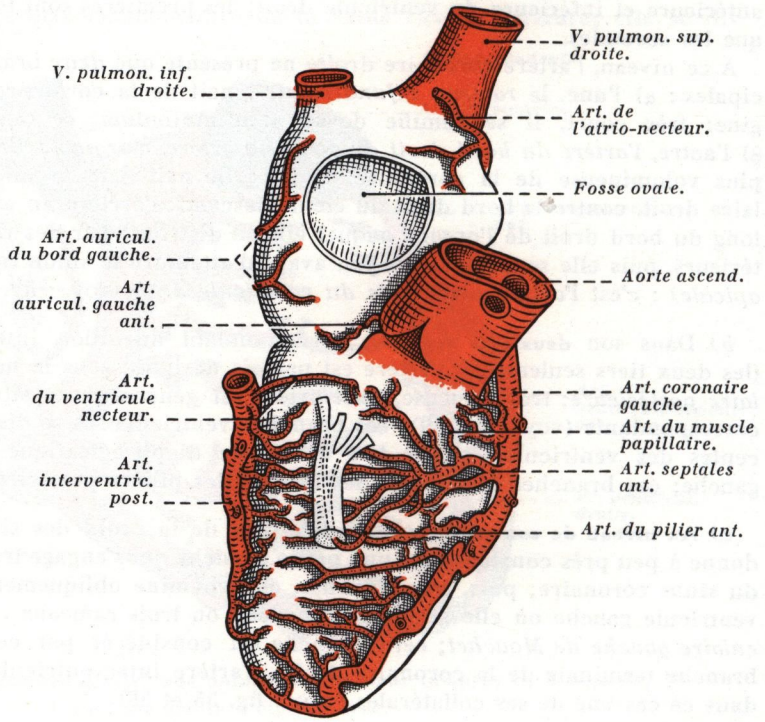

FIG. 37.
Cœur gauche montrant les artères septales sur la face droite des cloisons interauriculaire et interventriculaire (d'après G. WINCKLER).

a) Les **artères ventriculo-septales antérieures** sont beaucoup plus nombreuses et plus longues que les artères ventriculo-septales postérieures. Au nombre de douze à quinze, elles se détachent de l'artère coronaire antérieure dans le sillon interventriculaire, et de la partie initiale de ses branches ventriculaires; aussitôt après leur naissance, elles pénètrent le myocarde obliquement dans le sillon interventriculaire antérieur, et d'autant plus obliquement qu'elles naissent plus haut; envisagées par rapport à l'axe du cœur, celles de la moitié postéro-supérieure de la cloison sont très obliques, tandis que celles de la moitié antéro-inférieure lui sont à peu près perpendiculaires; enfin, celles de la région de la pointe ont un trajet rétrograde légèrement ascendant (voy. : fig. 37).

La deuxième artère septale antérieure abandonne un long rameau qui pénètre la bandelette ansiforme; elle se ramifie dans la base du pilier antérieur du ventricule droit, et dans

(1) Article à consulter : M. LATARJET et P. BARRY : La distribution ventriculaire et interventriculaire des artères coronaires. *Comptes rendus du VIe Congrès Fédératif International d'Anatomie*, 25-30 juillet 1955, Paris.

la branche droite du faisceau de His, où elle se termine : c'est l'*artère du pilier antérieur du ventricule droit,* ou *artère accessoire du ventriculo-necteur.*

b) Les **artères ventriculo-septales postérieures** sont au nombre de sept à douze; plus grêles que les précédentes, elles naissent de la coronaire postérieure et de la partie postérieure terminale de la coronaire antérieure, dans le sillon interventriculaire postérieur; elles pénètrent également le myocarde obliquement, mais beaucoup moins obliquement que les artères ventriculo-septales antérieures.

La plus élevée des artères ventriculo-septales postérieures fournit l'*artère du ventriculo-necteur,* destinée au nœud d'Aschoff-Tawara et au faisceau de His; elle se résout dans la cloison interauriculaire, après avoir traversé le nœud d'Aschoff-Tawara (Géraudel) (voy. : fig. 37).

Les artères ventriculo-septales antérieures et postérieures se ramifient dans l'épaisseur de la cloison interventriculaire; cependant, en pénétrant le myocarde, elles abandonnent latéralement des rameaux ventriculaires droits et gauches; contrairement à l'opinion émise par certains anatomistes qui enseignent que les artères septales supérieures sont volumineuses, alors que les artères septales inférieures sont beaucoup plus grêles, nous estimons que le calibre des artères septales est très variable du haut en bas de la cloison interventriculaire, et à côté d'artères dont le calibre est important, on trouve des branches très grêles; d'autre part, même au voisinage de la pointe du cœur, les artères interventriculaires, quoique notablement diminuées de calibre, abandonnent encore des artères septales qui, malgré qu'elles soient plus courtes que les branches sus-jacentes, sont encore relativement volumineuses; cette particularité se conçoit aisément, la cloison interventriculaire augmentant d'épaisseur de haut en bas, il serait pour le moins paradoxal qu'un organe comme le cœur fût moins bien irrigué là où il est le plus épais.

Artères des piliers. — Les piliers du cœur sont richement vascularisés, et le plus souvent on peut distinguer à chacun d'eux une artère principale et une ou deux artères accessoires.

Ces artères et en particulier l'artère principale offrent les caractères suivants, à savoir : *a)* d'être le plus souvent exclusivement destinée au pilier (d'où son nom); *b)* de pénétrer le pilier par sa base d'implantation et d'avoir un trajet rétrograde, soit de la base au sommet; cette disposition donne à l'artère un aspect en crochet ou en hameçon; l'artère principale est presque toujours axiale (voy. : fig. 37).

1° **Piliers du ventricule gauche.** — *a)* Le *pilier antérieur* est vascularisé exclusivement par la coronaire gauche; son artère principale, ainsi que son artère accessoire, sont fournies par l'artère marginale gauche (voy. : fig. 33).

b) Le *pilier postérieur* reçoit une artère principale venue de la partie terminale de la coronaire droite (artère interventriculaire postérieure); cette artère, qui naît dans le sillon interventriculaire postérieur, se dirige transversalement sur une longueur de un centimètre environ à la face postérieure du ventricule gauche avant de pénétrer le myocarde (voy. : fig. 35). Il reçoit deux ou trois artères accessoires qui naissent soit de l'artère marginale gauche, soit de l'artère rétro-ventriculaire gauche de Mouchet.

2° **Piliers du ventricule droit.** — *a)* Le *pilier antérieur* est celui dont la vascularisation est la mieux connue et la plus constante; son artère, généralement volumineuse, se détache de la deuxième artère ventriculo-septale antérieure; après avoir cheminé dans l'épaisseur de la cloison interventriculaire, elle aborde la base du pilier antérieur, puis elle se redresse en crochet pour suivre l'axe du pilier jusqu'à son sommet (voy. : fig. 37); cette artère abandonne une branche à la bandelette ansiforme : c'est l'*artère de la bandelette ansiforme et du pilier antérieur*; elle fournit également quelques rameaux grêles à la branche droite du faisceau de His (1).

---

(1) Article à consulter : A. Mouchet et Noureddine : L'artère du pilier antérieur du ventricule droit ou artère de la branche droite du faisceau de His. *Comptes rendus de l'Association des Anatomistes,* 1926.

b) Le *pilier interne (muscle de Lancisi)* est vascularisé par une petite branche issue également de la deuxième artère ventriculo-septale antérieure; très courte, elle pénètre directement le pilier sans s'incurver comme le font les artères principales destinées aux autres piliers (voy. : fig. 37).

c) Les *piliers postérieurs* reçoivent généralement une artère principale et deux artères accessoires, toutes issues de l'artère interventriculaire postérieure (segment terminal de la coronaire droite) (voyez précédemment) (voy. : fig. 35).

Les artères accessoires sont axées sur des colonnes charnues de deuxième ordre avant de pénétrer les piliers.

Les *valvules du cœur* sont avasculaires, sauf la base d'implantation des valvules auriculo-ventriculaires et plus spécialement de la grande valve de la mitrale.

DISPOSITION INTRA-PARIÉTALE DES ARTÈRES DU MYOCARDE. — Les artères intra-myocardiques affectent une disposition différente suivant les parties du cœur.

a) Les ***artères des oreillettes*** sont longues, grêles et très flexueuses, et d'autant plus flexueuses qu'on se rapproche davantage de leur terminaison.

Au niveau des embouchures des veines, elles se disposent en formant des *cercles périveineux* ou plus exactement *périorificiels.*

b) Les ***artères des ventricules*** présentent tout d'abord une disposition caractéristique, bien visible sur les dissections et sur les radiographies de segments transversaux de ventricules, dite *disposition radiaire*; elles pénètrent le myocarde soit normalement à sa surface extérieure, soit légèrement en oblique; elles se ramifient dans la paroi du ventricule en un bouquet de branches qui s'engagent dans les *fentes de Henle*; elles convergent toutes vers l'axe du ventricule. Celles du ventricule droit sont courtes et grêles; celles du ventricule gauche, dont les parois sont plus épaisses que celles du ventricule droit, sont plus longues et plus volumineuses.

Toutes les artères intra-myocardiques sont juxtaposées de telle façon qu'elles ne chevauchent pas les unes sur les autres; elles ont en quelque sorte un *territoire propre, segmentaire,* et l'on conçoit l'importance que prend ce caractère anatomique dans l'infarctus du myocarde (1).

ANASTOMOSES DES ARTÈRES CORONAIRES. — Les *territoires artériels coronaires* sont-ils indépendants l'un de l'autre ou communiquent-ils par des *anastomoses* ?

Les recherches anatomiques de Spalteholz (par diaphanoscopie, après injection opaque des coronaires), de Dragneff et les expériences de Brocq et de Mouchet, ont montré que les territoires artériels coronaires droit et gauche sont anastomosés entre eux dans la plupart des cas (97 % des cas, Brocq et Mouchet); mais ces anastomoses sont rarement volumineuses (25 % des cas seulement, Brocq et Mouchet) et le plus souvent grêles, réduites à des vaisseaux de petit calibre; quant aux anastomoses par inosculation décrites par les anciens anatomistes, avec constitution d'un cercle artériel coronaire *(corona cordis)* et d'un hémicercle artériel interventriculaire, l'opinion universellement admise aujourd'hui est qu'elles n'existent pas.

Les anastomoses entre les artères coronaires droite et gauche siègent dans la cloison interventriculaire, où elles sont toujours très grêles, dans les sillons interventriculaires, dans le sillon interauriculo-ventriculaire postérieur, à la pointe du cœur, sur le dôme auri-

(1) Article à consulter : Binet : La circulation coronaire. *Journal Médical Français,* n° 2, février 1930, p. 40.

culaire et dans la région de l'infundibulum; toutefois, ces anastomoses n'existent jamais toutes simultanément sur le même sujet.

Enfin, il existe également des anastomoses très fines, du *type capillaire,* dans toute l'épaisseur du myocarde.

Quelle est la *valeur fonctionnelle* de ces anastomoses ? tout le problème est là du point de vue physiologique et pathologique, et sont-elles suffisamment développées pour assurer une suppléance de l'une à l'autre des artères coronaires en cas de ligature (plaie du cœur ayant intéressé une coronaire), ou de thrombose d'une coronaire ?

La question est actuellement résolue par l'expérimentation sur l'animal (Martelli, Leriche et Fontaine) et par les constatations opératoires ou nécropsiques (infarctus du myocarde); aussi peut-on dire que si, anatomiquement, les anastomoses des artères du cœur sont suffisantes pour assurer le passage d'une injection d'une coronaire dans l'autre, *fonctionnellement, les artères du cœur sont des artères terminales,* car la ligature ou l'obstruction d'une artère coronaire par thrombose est suivie immédiatement (obstruction soudaine et brutale) ou très rapidement (obstruction lente) de mort. Ajoutons en outre que le tonus du myocarde, ses contractions rythmiques, jouent certainement un rôle important dans la circulation sanguine du cœur.

Plus récemment, Correia et Wearn ont montré qu'il existait au niveau du myocarde des *anastomoses artério-veineuses* du *type sinusoïde,* qui permettent aux injections poussées dans le système des coronaires de passer directement dans les veines et de là directement dans l'oreillette droite; ces anastomoses, dites *canaux de Wearn,* sont particulièrement développées et apparentes sur le cœur du nouveau-né, et chez ce dernier, elles sont toujours plus faciles à mettre en évidence que chez l'adulte (1).

Bien que ces anastomoses représentent chez l'adulte, le vestige du type embryonnaire de la circulation du myocarde, il faut les considérer comme des *voies de dérivation* de la circulation coronaire, d'autant que le vaisseau artériel qui participe à la constitution de cette anastomose est pourvu au niveau de ses parois de *dispositifs régulateurs* analogues à ceux que l'on observe sur les « *sperrarterien* ».

TERRITOIRES VASCULAIRES DES ARTÈRES CORONAIRES. — Bien qu'il existe de nombreuses variations individuelles dans la distribution des artères coronaires, un fait reste acquis, c'est qu'il n'existe pas d'artère du cœur gauche et d'artère du cœur droit; les deux artères coronaires empiètent respectivement chacune sur le cœur droit et sur le cœur gauche, et ce fait est beaucoup plus marqué pour le segment ventriculaire que pour le segment auriculaire du cœur; toutefois, l'artère coronaire gauche irrigue la majeure partie du ventricule gauche et de la cloison interventriculaire, tandis que l'artère coronaire droite irrigue la majeure partie du ventricule droit et de la cloison interauriculaire, toute l'oreillette droite et une partie de l'oreillette gauche (voy. : fig. 38).

Ligne de partage des territoires des artères coronaires. — *a)* **Au niveau des oreillettes,** cette ligne est constamment à gauche de la cloison, une partie de l'oreillette gauche étant sous la dépendance de la coronaire droite.

b) **Au niveau des ventricules,** la ligne de partage est bien déterminée sur la face antérieure du cœur, elle l'est beaucoup moins sur sa face inférieure. Les variations artérielles que l'on observe dans la distribution du système coronarien affectent plus particulièrement les branches destinées à la face inférieure des ventricules que celles destinées aux autres faces.

Cette ligne part, en avant, de la partie moyenne de l'infundibulum, elle descend en avant

---

(1) Article à consulter : M. Correia : Les anastomoses entre les artères coronaires du cœur *Presse médicale,* 1939, p. 1542.

du ventricule droit, en suivant parallèlement, à un centimètre environ, le sillon interventriculaire antérieur, elle coupe le bord droit du cœur à 2 centimètres de la pointe, elle atteint la face postérieure du ventricule droit, puis elle croise le sillon interventriculaire postérieur, à un niveau variable suivant l'étendue du territoire de la coronaire gauche, ainsi que la face inférieure du ventricule gauche; elle atteint finalement, par une courbe à convexité droite, la partie moyenne du sillon interauriculo-ventriculaire postérieur gauche (Brocq et Mouchet) (voy. : fig. 38).

c) **Au niveau de la cloison interventriculaire,** *deux étages* vasculaires sont à considérer : α) un *étage supérieur,* représentant les trois quarts antérieurs et supérieurs de la cloison, est irrigué par la coronaire gauche; β) un *étage inférieur,* constitué par le quart postéro-inférieur de la cloison, est irrigué dans ses deux tiers postérieurs par la coronaire droite, et dans son tiers antérieur par la partie infracardiaque de la coronaire gauche (artère apexienne postérieure) (voy. : fig. 35 et 38).

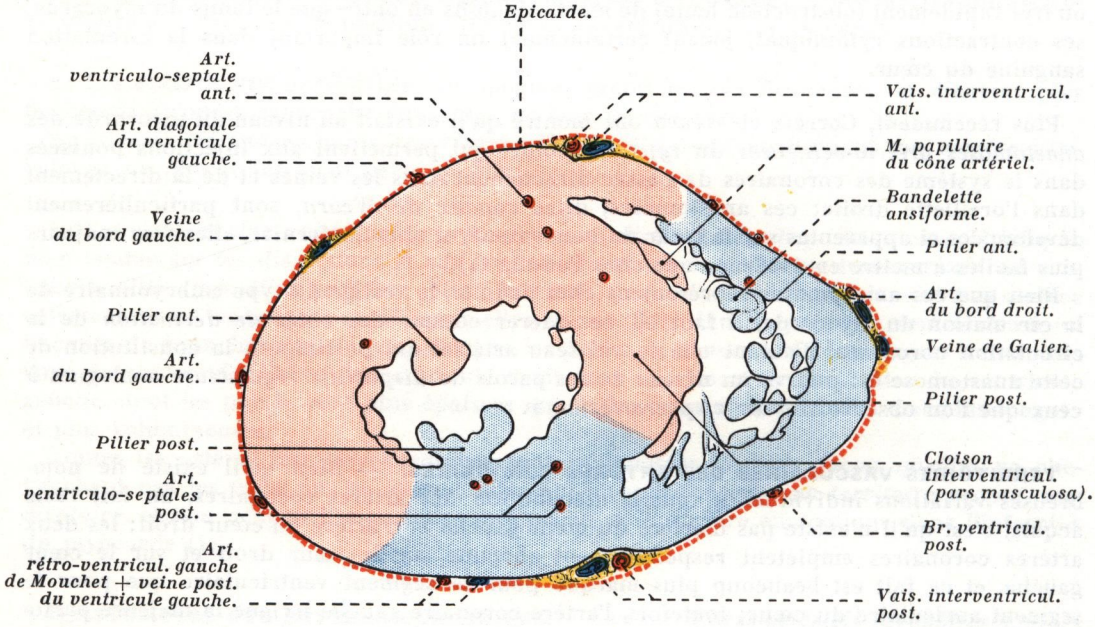

FIG. 38. — *Territoires des artères coronaires, vus sur une coupe transversale des ventricules menée perpendiculairement au grand axe du cœur, segment inférieur de la coupe* (demi-schématique).

En rouge, territoire de l'artère coronaire gauche; *en bleu,* territoire de l'artère coronaire droite.

VEINES DU CŒUR

Les *veines du cœur* (1) comprennent *deux systèmes* : *a)* un *système périphérique* correspondant aux artères coronaires et à leurs branches, qui se déverse dans l'oreillette droite; ce système est représenté par la *grande veine coronaire* ou *veine majeure du cœur* et par les *petites veines du cœur* ou *veines mineures du cœur*; *b)* et un *système intra-myo-*

(1) Article à consulter : G. LAUX et G. MARCHAL : Contribution à l'étude de la morphologie et de la topographie des veines du cœur. *Archives d'Anatomie, d'Histologie et d'Embryologie,* 1948, p. 179.

cardique formé de veines multiples intra-pariétales, très courtes et très grêles, qui se déversent non plus spécialement dans l'oreillette droite, mais dans les quatre cavités du cœur : ce sont les *veines de Thébésius.*

Les veines du cœur sont les seules veines de l'organisme qui soient indépendantes de toute autre circulation veineuse, et par ce fait elles ne sont pas tributaires du système cave.

Situées sous le péricarde séreux et plus ou moins masquées par les bandes graisseuses des sillons du cœur, ces veines sont toujours plus superficielles que les artères et moins sinueuses; les troncs artériels qui cheminent dans les sillons ne sont généralement accompagnés que d'une seule veine; par contre, les branches artérielles importantes, et plus spécialement les branches ventriculaires qui ne cheminent pas dans un des sillons du cœur, sont presque toujours accompagnées de deux veines, dont une plus volumineuse que l'autre.

GRANDE VEINE CORONAIRE

La *grande veine coronaire,* ou *veine majeure du cœur,* est la plus volumineuse et la plus importante des veines du cœur : c'est la *veine principale du cœur*; elle occupe successivement le sillon interventriculaire antérieur, puis la partie gauche du sillon coronaire.

Elle naît un peu au-dessus de la pointe du cœur, le plus souvent par la réunion de deux ou trois rameaux d'origine (Laux et Marchal); accompagnée par l'artère interventriculaire antérieure qui est le plus souvent placée à sa droite (voy. : fig. 7), et de calibre rapidement croissant, elle suit de bas en haut le sillon interventriculaire antérieur, où elle prend le nom de *veine interventriculaire antérieure*; un peu avant d'atteindre la base du ventricule gauche, elle s'infléchit obliquement à gauche pour rejoindre le sillon coronaire; là, elle détermine sur la face antérieure du ventricule gauche la base d'un petit triangle vasculaire dont les deux autres côtés correspondent à la partie initiale des artères interventriculaire antérieure et circonflexe (Brocq et Mouchet), puis elle contourne le bord gauche du cœur dans le sillon coronaire, elle parcourt ensuite transversalement, de gauche à droite, ce sillon à la face inférieure du cœur contre la paroi de l'oreillette gauche, puis elle se continue par le *sinus coronaire*; dans cette portion de son trajet, elle est située au-dessus et en arrière de l'artère circonflexe. La jonction veine-sinus s'effectue en un point variable.

Dans son trajet, la grande veine coronaire affecte des rapports avec le *paraganglion cardiaque* qui présente tantôt le type conglomeré, tantôt le type diffus ou disséminé (voy. : *Paraganglion cardiaque,* tome V).

Sinus coronaire. — On donne le nom de *sinus coronaire* à la partie terminale de la grande veine coronaire; situé entre la saillie de l'oreillette gauche, en haut et en arrière, qui le surplombe, et la partie terminale de l'artère auriculo-ventriculaire, qui lui est sous-jacente, il occupe la partie gauche du sillon coronaire.

De forme ampullaire, allongé transversalement, il est creusé dans l'épaisseur du myocarde, et possède une tunique musculaire *striée* complexe; en arrière, il est recouvert d'une mince lame musculaire striée appartenant à l'oreillette gauche.

Sa *longueur,* très variable suivant les sujets, est de 3 centimètres en moyenne (avec des chiffres extrêmes de 5 et 70 millimètres); sa longueur est en fonction du volume du cœur; son *calibre* va généralement en augmentant de gauche à droite, pour atteindre sa plus grande dimension un peu avant sa terminaison, où son diamètre moyen est de 8 à 10 millimètres; parfois cependant il présente des dilatations en chapelet qui lui donnent un aspect moniliforme; aspect qui est d'autant plus net que l'on se rapproche davantage de son orifice terminal (Cordier et Heffez) (1).

---

(1) Article à consulter : Cordier et Heffez : Anatomie chirurgicale du sinus veineux coronaire du cœur. Voie d'abord. *Comptes rendus de l'Association des Anatomistes,* 1953, p. 817.

Au niveau de la démarcation de la grande veine coronaire et du sinus, la transition entre les deux vaisseaux est généralement brusque, et toujours beaucoup plus brusque chez l'adulte que chez l'enfant; elle est parfois indiquée extérieurement par un sillon.

Le sinus se termine un peu au-dessus et à droite de la croix des sillons, en s'abouchant dans l'oreillette droite par un orifice arrondi de 12 millimètres environ de diamètre; cet orifice est situé à la partie postéro-inférieure de l'oreillette droite, très près de la cloison interauriculaire, et en avant de l'embouchure de la veine cave inférieure.

Ses *rapports*, variables avec sa longueur, sont toutefois importants à connaître (opération de Beck pour la revascularisation du myocarde, *anastomose entre l'aorte et le sinus*

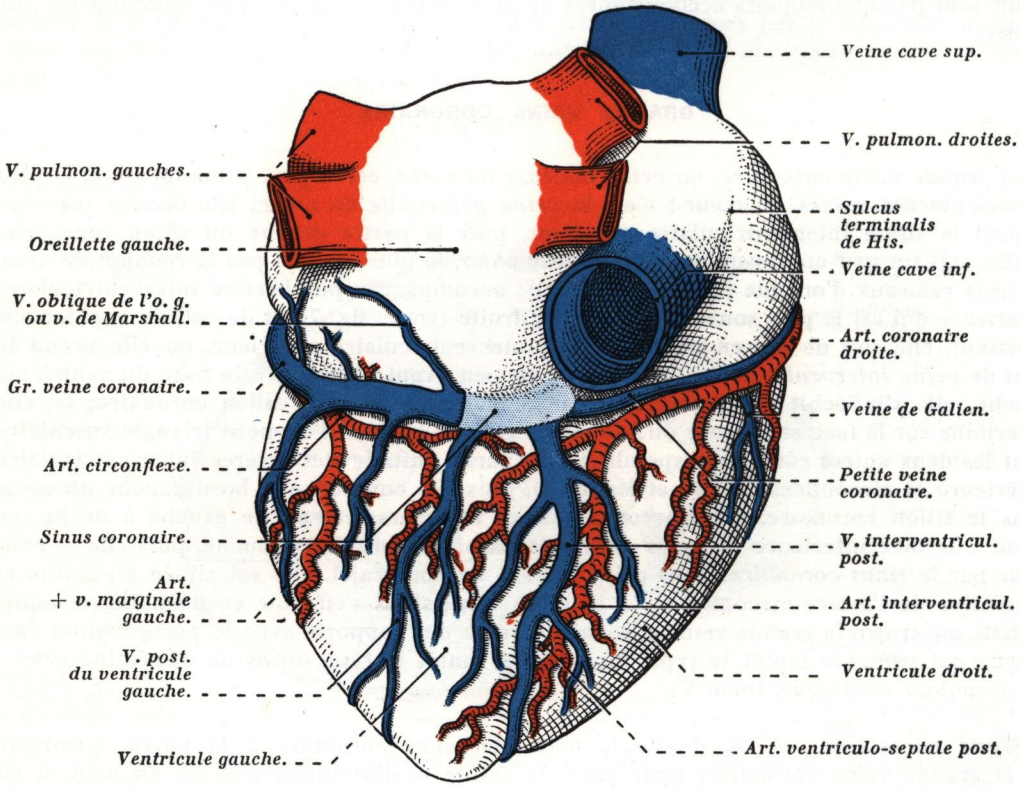

FIG. 39. — *Veines du cœur, vue postéro-inférieure.*

coronaire); couché dans le sillon interauriculo-ventriculaire, le sinus coronaire décrit à la face inférieure du cœur un trajet en arc de cercle, concave en haut; il est recouvert d'une *bande graisseuse* transversale, parfois très étendue, qui le masque en totalité.

Il entre en rapport immédiat avec la face postérieure de l'oreillette gauche et, par ce fait, se trouve très rapproché de la partie terminale intra-péricardique de la *veine pulmonaire inférieure gauche* qui lui est sus-jacente, et chez certains sujets, il n'est pas rare d'observer l'existence d'un bourrelet transversal déterminé par la paroi de l'oreillette gauche compris entre les deux vaisseaux, bourrelet qui masque plus ou moins le sinus coronaire; quoi qu'il en soit, dans la majeure partie des cas, le sinus coronaire est séparé de la veine pulmonaire inférieure gauche par une distance de 15 à 20 millimètres (avec des chiffres extrêmes de 5 et 35 millimètres); par contre, la veine pulmonaire inférieure droite est beaucoup plus éloignée du sinus (3 centimètres en moyenne) (voy. : fig. 6).

Par l'intermédiaire du sac fibreux péricardique, le sinus coronaire entre en rapport postérieurement avec l'aorte thoracique descendante, et ce vaisseau détermine avec la veine pulmonaire inférieure gauche et le sinus coronaire un triangle, dit *triangle artério-veineux de Beck.*

Valvules du sinus coronaire. — A chacune de ses extrémités, le sinus coronaire est pourvu d'une valvule en forme de croissant : *a)* la *valvule de Vieussens,* située à son origine, est inconstante, implantée verticalement sur la face antérieure du sinus; son bord libre, concave, regarde en arrière et à gauche; *b)* la *valvule de Thébésius* (1), très mince, située à son embouchure (valvule ostiale), est implantée presque verticalement et assez souvent fenêtrée; son bord libre regarde en haut, en arrière et à gauche, son bord adhérent se fixe sur la moitié externe de l'orifice veineux et semble prolonger dans l'oreillette la paroi du sinus; enfin, son extrémité postérieure se continue avec la corne antérieure de la valvule d'Eustache en avant de la fosse ovale (voy. : fig. 11 et 24).

Ces deux valvules sont insuffisantes.

Entre les valvules de Vieussens et de Thébésius, on peut rencontrer l'existence de *valvules surnuméraires,* plus ou moins développées, qui occupent partiellement la lumière du sinus coronaire (*valvule intermédiaire,* Laux et Marchal) (2).

Le sinus coronaire représente le segment inférieur de la veine cave supérieure gauche de l'embryon (canal de Cuvier gauche).

En résumé, *trois* particularités anatomiques caractérisent le sinus coronaire et le différencient des veines du cœur, à savoir : *a)* sa forme ampullaire; *b)* son absence de paroi veineuse et sa structure musculaire; *c)* et ses deux valvules.

Branches afférentes. — Les branches afférentes (affluents) doivent être successivement envisagées pour la grande veine coronaire et pour le sinus coronaire.

1° Les **veines afférentes à la grande veine coronaire** sont des veines des cloisons interauriculaire et interventriculaire, des veines de la face antérieure du ventricule gauche et de la partie adjacente du ventricule droit, des veines de l'oreillette gauche et de son auricule et des veines de la face gauche du cœur. Parmi celles-ci, nous signalerons deux veines principales, qui sont la *veine de l'infundibulum,* située sur la face antérieure de l'infundibulum, correspondant à l'artère graisseuse gauche de Vieussens, et la *veine du bord gauche du cœur (veine marginale gauche),* satellite de l'artère de même nom; elle longe le bord gauche, puis elle oblique en haut et à droite à la face inférieure du ventricule gauche, pour se jeter dans la grande veine coronaire, très près de sa terminaison dans le sinus coronaire (voy. : fig. 6).

En tant que *veine interventriculaire antérieure,* la grande veine coronaire reçoit des branches ventriculaires droite et gauche; celles-ci émergent généralement du myocarde à courte distance du tronc collecteur et ne possèdent par conséquent qu'un court trajet superficiel (donc apparent); celles qui sont issues du ventricule droit sont généralement plus grêles que celles qui viennent du ventricule gauche.

2° Les **veines afférentes au sinus coronaire** sont au nombre de *quatre* principales, à savoir : la veine oblique de l'oreillette gauche ou veine de Marshall, la veine postérieure du ventricule gauche, la veine interventriculaire postérieure, et la petite veine coronaire; la veine de Marshall et la petite veine coronaire mise à part, tous les affluents du sinus coronaire l'abordent perpendiculairement à sa direction (voy. : fig. 39).

a) La *veine oblique de l'oreillette gauche,* ou *veine de Marshall,* est généralement grêle;

(1) Elle fut découverte par Eustache.

(2) Article à consulter : Cordier et Heffez : De la distribution des valvules dans le sinus veineux coronaire du cœur. *La Semaine des Hôpitaux,* 26 mars 1954.

elle fait suite au pli vestigial de Marshall que l'on rencontre au niveau de l'orifice gauche du canal de Theile; elle naît à la face postéro-supérieure de l'oreillette gauche, à la hauteur de la veine pulmonaire gauche supérieure; elle croise obliquement de haut en bas et de gauche à droite l'oreillette gauche, en dehors de l'embouchure des veines pulmonaires gauches; puis elle se termine à angle aigu sur le versant supérieur du sinus coronaire, près de son origine (voy. : fig. 39); elle représente le segment moyen de la veine cave supérieure gauche de l'embryon, dont le segment distal, atrophié, se traduit par le reliquat fibreux du pli vestigial de Marshall (voy. : *Péricarde séreux. Pli vestigial de Marshall*).

b) La *veine postérieure du ventricule gauche* chemine à la face inférieure du ventricule gauche; elle se termine dans le sinus coronaire, assez près de son origine, parfois même dans la terminaison de la grande veine coronaire, immédiatement en dehors de la valvule de Vieussens (voy. : fig. 39).

A sa terminaison, cette veine est pourvue d'une valvule ostiale, de forme semi-lunaire, implantée sur la moitié gauche de son embouchure.

c) La *veine interventriculaire postérieure* ou *veine médiane du cœur de Henle (vena cordis media)* (1), est l'affluent le plus important du sinus coronaire; elle naît à la pointe du cœur par une ou deux branches, et l'une d'elles est le plus souvent largement anastomosée avec l'origine de la veine interventriculaire antérieure; accompagnée par la partie terminale de l'artère coronaire postérieure, elle suit d'avant en arrière et de bas en haut le sillon interventriculaire postérieur, puis, devenue volumineuse (5 millimètres de diamètre), elle se déverse à la face inférieure du sinus coronaire, très près de sa terminaison; un peu avant son embouchure, elle est parfois transformée en une dilatation ampullaire du type sinusien et elle est toujours pourvue d'une valvule ostiale sur sa moitié droite. Elle collecte la majeure partie du sang veineux de la face diaphragmatique des ventricules; elle reçoit des branches ventriculaires droites et gauches (voy. : fig. 39).

d) La *petite veine coronaire,* ou *veine coronaire droite,* est une veine grêle, inconstante même (elle n'existe que dans 40 p. 100 des cas), qui naît dans la partie droite du sillon interauriculo-ventriculaire ou le plus souvent dans la région du bord droit du cœur (voy. : fig. 7); elle se place à la face inférieure du cœur, dans la partie droite du sillon coronaire; dirigée transversalement de droite à gauche, elle accompagne l'artère coronaire droite (d'où son nom), et finalement elle se jette dans la partie terminale du sinus coronaire, plus rarement dans la veine interventriculaire postérieure; lorsqu'elle est très grêle, elle se jette toujours directement dans l'oreillette droite, à droite de la valvule de Thébésius, dans ce cas, elle rentre dans le groupe des petites veines du cœur.

Elle reçoit parfois un affluent court et grêle, la *veine du bord droit du cœur,* ou *veine marginale droite (veine de Galien),* satellite de l'artère homonyme (voy. : fig. 39).

Indépendamment de ces veines, le sinus coronaire reçoit des veines innominées plus grêles, les unes descendantes, auriculaires; les autres ascendantes, ventriculaires.

La *grande veine coronaire,* ou *veine principale du cœur,* collecte le sang veineux du cœur gauche et d'une partie du ventricule droit; elle répond au territoire de l'artère coronaire gauche, et à une partie du territoire de l'artère coronaire droite.

PETITES VEINES DU CŒUR

Les *petites veines du cœur,* ou *veines mineures du cœur,* ou *veines cardiaques accessoires (veines innominées de Vieussens),* sont des veines grêles et courtes situées au voisinage du bord droit du cœur; en nombre variable, quatre ou cinq en moyenne, elles suivent un trajet ascendant sur les faces antérieure et inférieure du ventricule droit, à peu

(1) *Middle cardiac vein* des anatomistes anglo-américains.

près parallèlement à l'axe du cœur; elles croisent perpendiculairement la partie droite du sillon interauriculo - ventriculaire, recouvertes par l'artère coronaire droite, puis elles débouchent dans l'oreillette droite au niveau de la base de l'auricule, par un petit orifice circulaire pourvu parfois d'un repli valvulaire; ces orifices, nettement apparents sur les parois de la cavité auriculaire, sont désignés sous le nom de *foramina de Lannelongue* (1).

Ces veines sont presque toujours accompagnées par une branche ventriculaire de la coronaire droite.

Les principales et les plus constantes des petites veines cardiaques sont :

a) **La veine de l'infundibulum** (Cruveilhier) qui, née de la région infundibulaire, glisse entre l'auricule droite et l'artère pulmonaire pour se jeter à la face antérieure de l'oreillette droite.

b) La **veine de Galien** (2), ou **veine marginale droite** *(veine du bord droit du cœur)*, qui accompagne l'artère de même nom; elle se jette tantôt dans la petite veine coronaire dont elle représente un des principaux affluents; tantôt directement dans l'oreillette droite (voy. : fig. 24 et 39).

c) Les **veines de l'oreillette droite** (Lannelongue) sont généralement au nombre de *trois*; elles sont grêles et courtes; nées du réseau sous-péricardique, elles cheminent dans la paroi de l'oreillette, puis elles se terminent dans cette dernière par des *foramina* d'aspect infundibuliforme.

d) Et **la veine de Zuckerkandl** (3), petite veinule inconstante qui naît près de l'origine de l'aorte pour se terminer à la base de l'auricule droite.

VEINES DU THÉBÉSIUS

Les *veines de Thébésius* sont de minuscules veines qui naissent dans l'épaisseur du myocarde, et qui restent pendant tout leur trajet intra-pariétales; elles se déversent indifféremment dans les cavités cardiaques, aussi bien dans les ventricules que dans les oreillettes, au niveau de petits orifices appelés *pores de Vieussens* ou *foraminula de Lannelongue*.

Ces veines sont irrégulièrement disséminées sur les parois des cavités cardiaques, mais elles sont plus nombreuses au niveau des oreillettes et des piliers du cœur que dans les autres parties de l'organe; elles sont aussi plus fréquentes dans le ventricule droit que dans le ventricule gauche.

D'après certains auteurs, les veines de Thébésius possèdent une double voie de déversement : l'une dans les cavités cardiaques, l'autre, par l'intermédiaire du réseau sous-péricardique, dans les veines superficielles du cœur, dont elles représentent une *voie de dérivation*.

Par l'intermédiaire du réseau veineux anastomotique de la pointe du cœur, la grande veine coronaire forme avec la veine interventriculaire postérieure un anneau veineux coudé sur lui-même, qui occupe les sillons interventriculaires et toute la partie gauche du sillon coronaire; le ventricule gauche et une grande partie de la cloison interventriculaire sont sous sa dépendance, tandis que le ventricule droit est drainé le plus souvent vers l'oreillette droite par des veines multiples, indépendantes du cercle veineux précité.

---

(1) Chirurgien français (1840-1911), fut professeur de clinique chirurgicale à la Faculté de Médecine de Paris et membre de l'Académie des Sciences.

(2) Médecin grec, né à Pergame (130-200 après J.-C.), fut un des précurseurs de l'Anatomie humaine.

(3) Anatomiste hongrois, fut professeur d'Anatomie à l'Université de Vienne (1849-1910).

LYMPHATIQUES DU CŒUR

Les *lymphatiques du cœur* (1) ont été principalement étudiés par Rudbeck, Sappey, Taliani, Otto Aagaard (de Copenhague), Mouchet et Gabrielle. Il existe au cœur *deux réseaux* lymphatiques bien évidents, qui sont : un réseau sous-endocardique et un réseau sous-péricardique; l'existence d'un réseau intra-myocardique n'est pas absolument démontrée.

1° Le **réseau sous-endocardique** est très difficile à mettre en évidence au niveau des oreillettes; il est surtout net au niveau des ventricules et de la cloison interventriculaire; son existence a été constatée sur les cordages tendineux et sur les valvules du cœur.

Ce réseau occupe la couche sous-endocardique de l'endocarde.

2° Le **réseau sous-péricardique** ou **épicardique**, bien décrit par Sappey, est beaucoup plus net que le précédent, il est surtout développé dans la région de la pointe et sur la face latérale gauche du cœur, il est formé par des mailles larges; il occupe la couche sous-séreuse de l'épicarde et draine également la lymphe de cette séreuse.

Au niveau des ventricules, on peut distinguer, comme pour les artères, *deux territoires,* l'un droit et l'autre gauche; le territoire ventriculaire droit comprend tout le ventricule droit, sauf la partie adjacente du sillon interventriculaire antérieur, qui appartient au territoire ventriculaire gauche.

Au niveau des oreillettes, les lymphatiques sont peu nombreux et le réseau peu ou pas développé; les lymphatiques se jettent soit directement dans des troncs collecteurs, soit dans le réseau épicardique des ventricules.

Troncs collecteurs. — A l'exception des lymphatiques des oreillettes, tributaires de troncs collecteurs indépendants, le réseau épicardique résume toute la circulation lymphatique du cœur, et il se déverse dans deux troncs collecteurs principaux : l'un gauche, pour le territoire ventriculaire épicardique gauche; l'autre droit, pour le territoire ventriculaire épicardique droit (Rouvière).

Chacun de ces troncs collecteurs gauche et droit occupe à l'origine la partie correspondante du sillon coronaire; ils reçoivent à ce niveau, perpendiculairement à leur direction, les vaisseaux lymphatiques sous-épicardiques, en nombre variable, disposés parallèlement entre eux et parallèles à l'axe du cœur (voy. : fig. 40).

1° Le **tronc collecteur gauche** part de la face inférieure du cœur, un peu au-dessous de la croix des sillons, dans la partie la plus postérieure du sillon interventriculaire postérieur; il suit le sillon interauriculo-ventriculaire dans la partie qui correspond au cœur gauche; puis arrivé contre le flanc gauche de l'artère pulmonaire, il se coude presque à angle droit et reçoit à ce niveau un ou deux gros troncs collecteurs qui accompagnent les vaisseaux interventriculaires antérieurs; ces deux gros troncs reçoivent également obliquement des vaisseaux afférents de la face antérieure des deux ventricules dans la partie adjacente au sillon interventriculaire antérieur (voy. : fig. 40 et 41).

Le tronc collecteur gauche s'insinue entre l'auricule gauche et l'artère pulmonaire; il glisse à la face postérieure de ce vaisseau, traverse le péricarde au niveau de la bifurcation de l'artère pulmonaire pour se jeter dans un des ganglions intertrachéo-bronchiques.

---

(1) Article et ouvrages à consulter : A. Mouchet : Les vaisseaux lymphatiques du cœur chez l'homme et quelques mammifères. *Journal de l'Anatomie et de la Physiologie,* 1909, n° 5, p. 433.
O. Aagaard : *Les vaisseaux lymphatiques du cœur chez l'homme et chez quelques mammifères.* 1 vol. Copenhague, 1924.
H. Rouvière : *Anatomie des lymphatiques de l'homme.* 1 vol., Masson et Cie, édit., Paris, 1932.

2° Le **tronc collecteur droit**, beaucoup plus long que le précédent, part du sillon interventriculaire postérieur; il suit le même trajet que l'artère coronaire droite dans le sillon interauriculo-ventriculaire, il longe le bord inférieur de l'auricule droite, puis il atteint la face antérieure de la crosse de l'aorte devant laquelle il monte obliquement de droite à gauche et d'avant en arrière, il se dégage du péricarde entre les deux cornes de Haller pour se terminer dans un ganglion médiastinal antérieur situé au-dessus de la portion horizontale de la crosse de l'aorte, en avant de la trachée; ce ganglion est assez souvent placé dans l'angle que forment le tronc artériel brachio-céphalique et la carotide primitive gauche à leur origine (voy. : fig. 40 et 41).

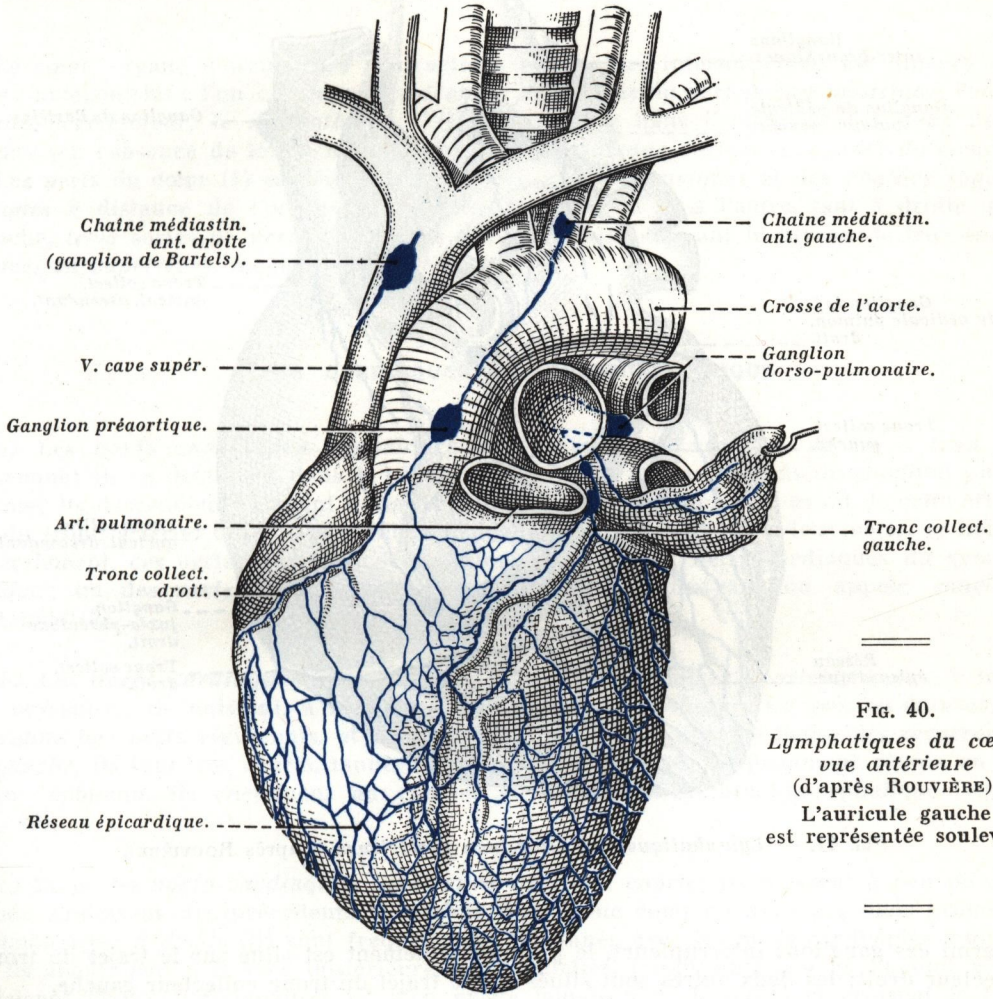

FIG. 40.
Lymphatiques du cœur, vue antérieure (d'après ROUVIÈRE).
L'auricule gauche est représentée soulevée.

Ganglions de Rainer. — Les troncs collecteurs lymphatiques du cœur sont constamment interrompus chez le fœtus, fréquemment chez l'adulte, par de petits ganglions dits *ganglions épicardiques* ou *ganglions de Rainer*, du nom de l'auteur qui les a décrits le premier en 1906 (1).

(1) Articles à consulter : RAINER : Ueber das Vorkommen von subepicardialen Lymphdrüsen beim Menschen. *Anatomischer Anzeiger*, 1907, p. 46.
RAINER : Le système lymphatique du cœur. *Annales de Biologie*, 1911, p. 60.

Ces ganglions de relais sont généralement au nombre de *trois,* et d'après leur situation ce sont : *a)* le ou les *ganglions préaortiques,* situés sur la face antérieure de la partie ascendante de la crosse aortique, dans l'épaisseur du pli semi-lunaire de Rindfleisch; *b)* le *ganglion latéro-pulmonaire gauche,* situé sur la face latérale gauche de l'artère pulmonaire; *c)* et le *ganglion dorso-pulmonaire,* le plus volumineux des trois, situé à la face postérieure de l'artère pulmonaire (Rouvière); un tronc collecteur issu de l'auricule gauche se jette parfois directement dans ce ganglion (voy. : fig. 40).

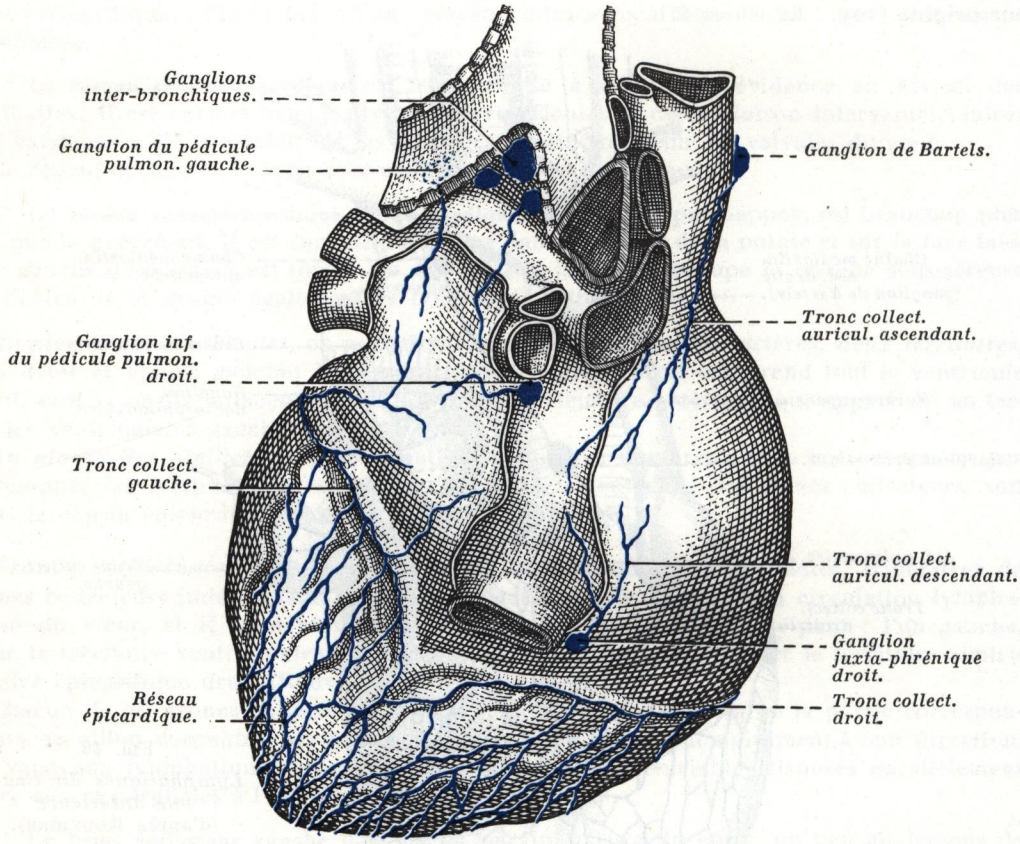

FIG. 41. — *Lymphatiques du cœur, vue postérieure* (d'après ROUVIÈRE).

Parmi ces ganglions interrupteurs, le premier seulement est situé sur le trajet du tronc collecteur droit; les deux autres sont situés sur le trajet du tronc collecteur gauche.

Troncs collecteurs des oreillettes. — Les lymphatiques superficiels des oreillettes se déversent en partie dans les troncs efférents des ventricules; cependant certains d'entre eux, après avoir traversé le péricarde, se jettent par l'intermédiaire de troncs collecteurs indépendants dans les ganglions voisins (Rainer); ces troncs indépendants ne s'observent guère qu'à la face postérieure et supérieure des oreillettes.

Ces troncs sont : *a)* l'un, *descendant,* très court, qui se jette dans le ganglion juxta-phrénique droit, situé au-dessus du diaphragme contre le flanc droit de la veine cave inférieure; *b)* les autres, *ascendants,* aboutissent aux ganglions intertrachéo-bronchiques et aux gan-

glions du pédicule pulmonaire gauche pour l'oreillette gauche et à un ganglion médiastinal antérieur droit situé contre le flanc droit de la veine cave supérieure *(ganglion de Bartels)* pour l'oreillette droite (voy. : fig. 40 et 41).

Un tronc collecteur transversal de la face postérieure de l'oreillette gauche se déverse dans un des ganglions les plus inférieurs du pédicule pulmonaire droit (voy. : fig. 41).

NERFS DU CŒUR

Le cœur, organe musculaire à contractions rythmiques intermittentes, est innervé par *deux* antagonistes : l'un *cardio-modérateur,* le *nerf vague* ou *nerf pneumogastrique,* l'autre *cardio-accélérateur,* le *sympathique*; l'état d'équilibre dans l'action de ces deux nerfs assure (en l'absence de lésion nodale) un *rythme cardiaque normal* et *régulier* du cœur.

Les nerfs du cœur (1) se détachent des *nerfs pneumogastriques* et des *chaînes sympathiques* à distance de l'organe et l'on distingue à l'un et à l'autre, tant à droite qu'à gauche, *trois* sortes de *nerfs cardiaques* que l'on classe, suivant le niveau de leur émergence, en *supérieurs, moyens* et *inférieurs.*

NERFS CARDIAQUES DU PNEUMOGASTRIQUE

a) Les ***nerfs cardiaques supérieurs*** sont en nombre variable, de un à trois en moyenne; ils se détachent dans la région cervicale un peu au-dessous du ganglion plexiforme; ils descendent en avant de la carotide primitive à gauche, en avant de cette artère et du tronc artériel brachio-céphalique à droite (voy. : fig. 42); des deux côtés, et homolatéralement, ces nerfs échangent des anastomoses avec les nerfs cardiaques du sympathique ; un des nerfs présente parfois sur son trajet un ganglion appelé *ganglion d'Arnold* (2).

b) Les ***nerfs cardiaques moyens*** sont également en nombre variable (deux à trois en moyenne); ils naissent, à la base du cou ou dans le thorax, un peu au-dessous de l'origine des nerfs récurrents, et parfois même ils se détachent de l'anse des récurrents; *à gauche,* ils sont très courts, tandis qu'*à droite,* où ils sont fréquemment réunis en un tronc commun, ils cheminent au contact du tronc artériel brachio-céphalique (voy. : fig. 42).

c) Le ou les ***nerfs cardiaques inférieurs*** sont très courts; ils naissent à peu de distance au-dessous des précédents et parfois d'un tronc commun avec des filets bronchopulmonaires; *à droite,* ils sont fréquemment fusionnés avec les nerfs cardiaques moyens et ils aboutissent à la face postérieure des oreillettes, tandis qu'*à gauche* ils sont généralement mieux individualisés (il n'en existe jamais plus de deux) et croisent la face

---

(1) Articles et ouvrage à consulter : MOLLARD : Nerfs du cœur. *Revue générale d'Histologie,* avril, 1908.

E. PERMAN : Anatomische Untersuchung über die Herznerven bei den höheren Saügethieren und bei Menschen. *Zeitschrift für Anatomie und Entwicklungsgeschichte,* 1924, p. 382.

MELO ADRIÃO : Nervos do Coração. *Thèse de Porto,* 1937.

G. ARNULF : Documents anatomiques et physiologiques concernant le plexus préaortique. *Comptes rendus de l'Association des Anatomistes,* 1949, p. 29.

(2) Anatomiste allemand (1803-1890), fut professeur d'Anatomie à l'Université d'Heidelberg.

antérieure de l'origine de la branche gauche de l'artère pulmonaire (pour plus de détails, voy. : *Branches du nerf pneumogastrique,* tome IV).

L'anse du nerf grand hypoglosse fournit parfois des filets cardiaques, mais il est vraisemblable que les fibres qui constituent ces nerfs proviennent du pneumogastrique, soit par les deux anastomoses que ces nerfs échangent à la base du crâne, soit par accolement des deux nerfs dans leur trajet, car en pareil cas les nerfs cardiaques supérieurs du pneumogastrique n'existent généralement pas.

NERFS CARDIAQUES DU SYMPATHIQUE

Les *nerfs cardiaques du sympathique,* que l'on désigne parfois sous le nom de *nerfs splanchno-médiastinaux antérieurs,* sont également au nombre de trois :

a) Le ***nerf cardiaque supérieur*** naît par une ou deux racines du ganglion cervical supérieur (voy. : fig. 42), puis il traverse verticalement la loge carotidienne, parallèlement à la carotide interne et à la carotide primitive et très près de ces vaisseaux. Dans le *thorax,* il se place : a) *à droite,* contre le versant postéro-interne du tronc artériel brachio-céphalique, puis il croise la trachée; b) *à gauche,* entre la carotide primitive et la trachée, pour atteindre le plexus cardiaque.

b) Le ***nerf cardiaque moyen,*** ou ***grand nerf cardiaque de Scarpa*** (souvent le plus volumineux des trois nerfs), naît par deux racines du ganglion cervical moyen (ganglion thyroïdien de Haller) et, lorsque ce ganglion n'existe pas, il naît le plus souvent de la boutonnière de l'artère thyroïdienne inférieure; son trajet est sensiblement parallèle au précédent, parfois même il lui est fusionné; il croise la face postéro-interne de la crosse aortique pour atteindre le plexus cardiaque.

c) Le ***nerf cardiaque inférieur,*** ou ***petit nerf cardiaque de Scarpa,*** est très court, il se détache, par deux ou trois racines, soit du ganglion étoilé, soit du ganglion intermédiaire, voire même de l'anse sous-clavière de Vieussens; il chemine contre le versant interne du dôme pleural, en dehors des nerfs précédents lorsqu'il ne leur est pas fusionné; il passe à droite, derrière le tronc artériel brachio-céphalique et, à gauche, derrière l'artère carotide primitive, puis il aborde le plexus cardiaque en croisant le versant postéro-inférieur de la portion horizontale de la crosse aortique (pour plus de détails, voy. : *Branches collatérales du sympathique cervical,* tome IV).

Rappelons que les nerfs cardiaques du pneumogastrique et du sympathique sont, d'un sujet à l'autre, très variables dans leur origine, leur disposition, leur trajet et leur terminaison; parfois même, certains peuvent être fusionnés sur une grande partie de leur parcours, alors leur complexité devient telle que toute description type de ces nerfs est pratiquement impossible.

Des anastomoses sont également fréquentes (quelques-unes constantes) entre les nerfs cardiaques du pneumogastrique et du sympathique et certains nerfs voisins (nerfs laryngés); ajoutons, enfin, que l'existence de fibres cardio-accélératrices rencontrées par les physiologistes dans le nerf pneumogastrique, au niveau du cou, s'expliquent par les anastomoses que ce dernier reçoit du sympathique cervical, sous la base du crâne (voy. : *Anastomoses du sympathique cervical et anastomoses du nerf pneumogastrique,* tome IV).

On a signalé l'existence de *nerfs cardiaques accessoires* d'origine thoracique issus des quatre premiers ganglions thoraciques (Perman, Braeucker, Kuntz et Morehouse) (1); ces

(1) Article à consulter : A. Kuntz et H. Morehouse : Thoracic sympathetic cardiac nerves in man. *Archives of Surgery,* 1930, p. 607.

filets, très grêles, aboutissent au plexus cardiaque; le filet qui se détache du premier ganglion thoracique, plus constant et plus volumineux que les autres, est désigné sous le nom de *nervus cardiacus imus* ou *quatrième nerf cardiaque.*

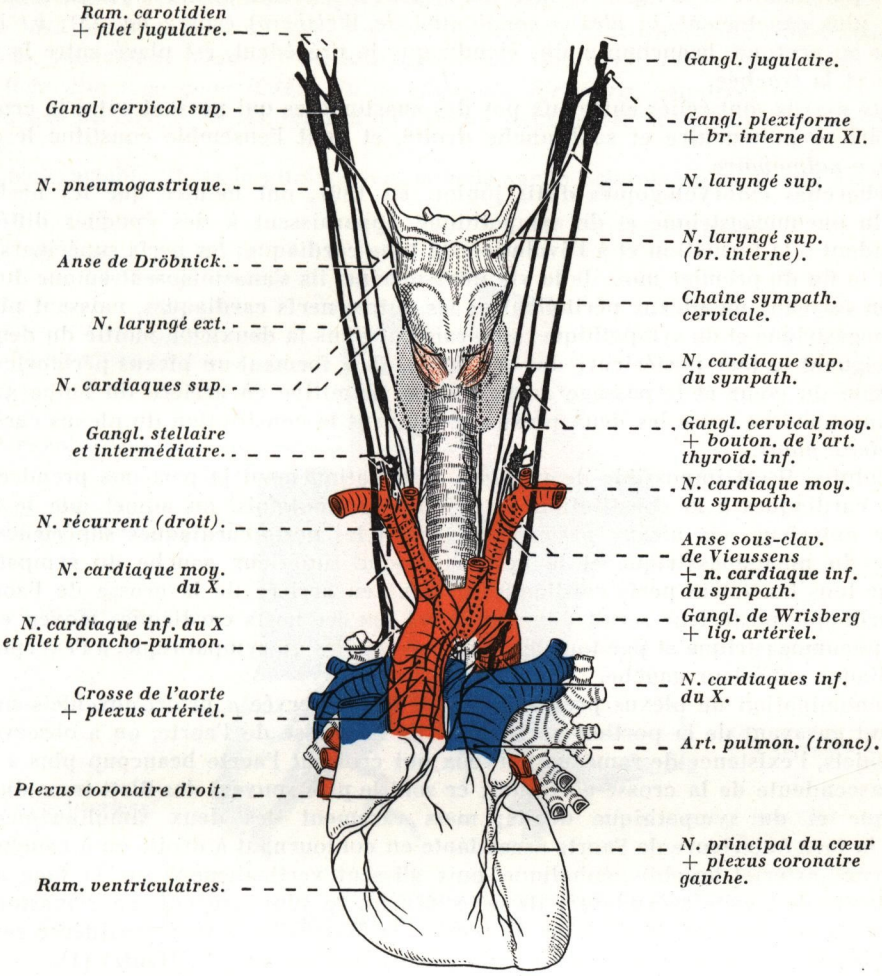

FIG. 42. — *Nerfs du cœur, vue antérieure* (demi-schématique).
En pointillé gris, le corps thyroïde. *En rose,* le muscle crico-thyroïdien.

Plexus cardiaque.

Les nerfs cardiaques nés du pneumogastrique et du sympathique convergent tous dans le thorax vers les gros vaisseaux artériels qui s'échappent de la face antérieure du cœur où ils se ramifient, s'enchevêtrent ou s'unissent pour former un plexus, le *plexus cardiaque* (1).

La plupart des anatomistes subdivisent le plexus cardiaque en *deux plexus* : *a)* l'un,

(1) Article à consulter : WOOLLARD : The innervation of the heart. *Journal of Anatomy,* 1926, p. 345.

antérieur ou *superficiel,* à larges mailles, situé sur la face antérieure de la crosse aortique et de l'artère pulmonaire, auquel s'ajoutent des ganglions et des cellules sympathiques isolées ou conglomérées comprises entre la concavité de la crosse de l'aorte, la bifurcation de l'artère pulmonaire et le ligament artériel, et dont l'ensemble forme le *ganglion de Wrisberg* (ou, plus exactement, le *plexus ganglionné de Wrisberg*) (voy. : fig. 43); *b)* l'autre, *postérieur* ou *profond,* beaucoup moins étendu que le précédent, est placé entre la crosse de l'aorte et la trachée.

Ces deux plexus sont reliés entre eux par des anastomoses qui passent entre la crosse de l'aorte, l'artère pulmonaire et sa branche droite, et dont l'ensemble constitue le *plexus interaortico-pulmonaire.*

Les recherches embryologiques d'His junior, en 1891, ont montré que les nerfs cardiaques du pneumogastrique et du sympathique apparaissent à des époques différentes correspondant à la formation et à l'évolution du tube cardiaque; les nerfs supérieurs apparaissent à la fin du premier mois de la vie intra-utérine, ils s'anastomosent autour du bulbe artériel en formant un plexus péribulbaire; les autres nerfs cardiaques, naissant plus bas du pneumogastrique et du sympathique, apparaissent dans la deuxième moitié du deuxième mois; atteignant la face postérieure des oreillettes, ils y forment un plexus périauriculaire; l'incurvation du cœur et le passage de l'oreillette primitive en arrière du bulbe artériel, suivis d'anastomoses entre les deux plexus, expliquent la constitution du plexus cardiaque avec ses *deux plans.*

Chez l'adulte, il est impossible de préciser systématiquement la part que prend chacun des nerfs cardiaques à la constitution de ces plexus; toutefois, on admet que le plexus cardiaque antérieur, ou *plexus préaortique,* reçoit les nerfs cardiaques supérieurs droit et gauche du pneumogastrique et le nerf cardiaque supérieur gauche du sympathique, tandis que tous les autres nerfs cardiaques passent en arrière de la crosse de l'aorte; le plexus cardiaque postérieur serait donc constitué par les nerfs cardiaques moyen et inférieur du pneumogastrique et par tous les nerfs cardiaques du sympathique, à l'exception du nerf cardiaque supérieur gauche.

Si la dénomination de plexus préaortique doit être réservée *a priori* aux filets nerveux qui passent en avant de la portion horizontale de la crosse de l'aorte, on a observé chez certains sujets, l'existence de rameaux nerveux qui croisent l'aorte beaucoup plus à droite (portion ascendante de la crosse aortique); ce sont le plus souvent des filets issus du pneumogastrique et du sympathique droits; mais rarement des deux simultanément; ils abordent la face antérieure de l'aorte ascendante en contournant à droite ou à gauche l'origine du tronc artériel brachio-céphalique, puis glissent verticalement sur la face antéro-latérale droite de l'aorte ascendante; ils se terminent, le plus souvent, en s'anastomosant avec les nerfs coronariens droits issus du plexus de Wrisberg; il faut considérer ces filets comme étant des « *éléments aberrants* » du plexus préaortique (E. Hantz) (1).

Perman et, à sa suite, Hovelacque, distinguent dans le plexus cardiaque : *a)* des nerfs qui abordent le cœur en suivant le pédicule artériel, ils forment le *plexus artériel* ou *préaortique*; *b)* et des nerfs qui l'atteignent à la face postérieure des oreillettes et plus spécialement de l'oreillette droite, au niveau de son hile veineux, où ils constituent le *plexus du pédicule veineux* ou *centre ganglionné de Perman (plexus de Perman)*; ainsi, le plexus cardiaque est divisé en *deux plans* séparés entre eux par le sinus transverse et le pédicule artériel du cœur; enfin, d'autre part, il semblerait que les nerfs cardiaques supérieurs se rendent presque exclusivement au plexus artériel, alors que les nerfs cardiaques moyens et inférieurs se rendent plus spécialement au plexus de Perman (Hovelacque).

I. **PLEXUS ARTÉRIEL ET GANGLION DE WRISBERG.** — Les nerfs qui forment le *plexus artériel* passent : les uns en arrière, les autres en avant de la crosse de l'aorte en s'anasto-

(1) Ouvrage à consulter : E. Hantz : Contribution à l'étude anatomique et expérimentale du plexus préaortique pour le traitement de l'angine de poitrine. *Thèse de Lyon,* 1951.

mosant sous sa concavité de façon à former une sorte de hamac à la portion horizontale *(hamac nerveux sous-aortique)*, et, sans toutefois que cela soit absolu, on peut dire d'une manière générale que les nerfs cardiaques gauches sont préaortiques, alors que les nerfs cardiaques droits sont pour la plupart rétro-aortiques.

A ce plexus est annexé un ganglion de forme et de constitution très différentes suivant les sujets, inconstant même : c'est le *ganglion de Wrisberg*; celui-ci est situé dans une petite loge dite *loge quadrilatère du ganglion de Wrisberg*, comprise entre la concavité de la crosse de l'aorte, la bifurcation de l'artère pulmonaire et le ligament artériel (voy. : fig. 43).

D'aspect variable, il est le plus souvent couché sur la bifurcation de l'artère pulmonaire;

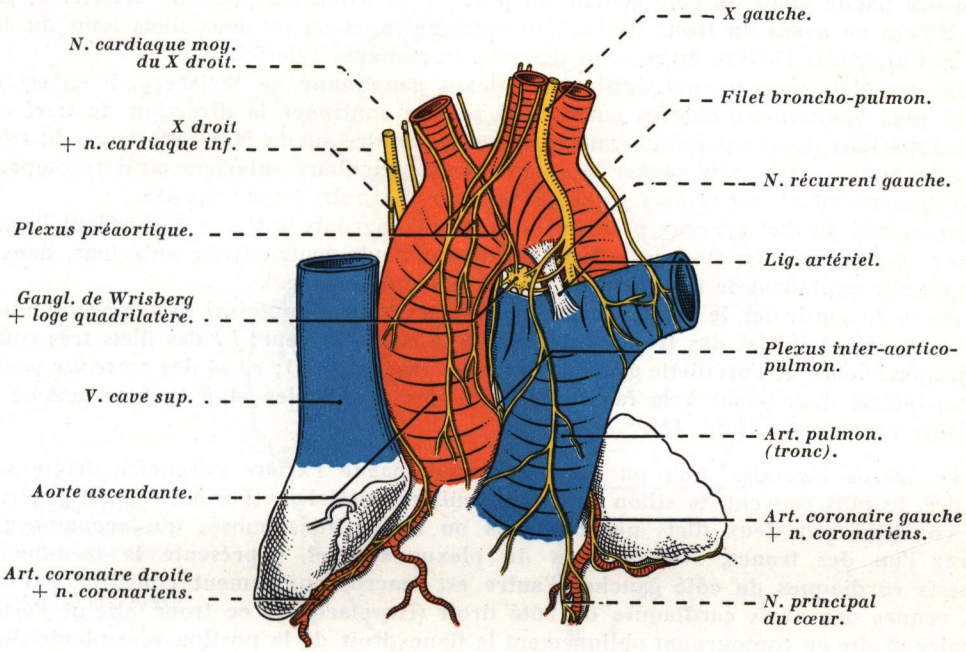

FIG. 43. — *Loge quadrilatère du ganglion de Wrisberg; plexus ganglionné sous-aortique, vue antérieure.*

irrégulier et allongé d'avant en arrière, son extrémité postérieure s'engage entre la crosse de l'aorte et l'artère pulmonaire sous le ligament artériel, tandis que son extrémité antérieure apparaît dans l'angle formé par l'artère pulmonaire et l'aorte; dans ce cas, le ganglion appartient au *type conglomeré*; sa longueur est d'environ 10 millimètres, sa largeur et son épaisseur de 4 à 5 millimètres.

Assez souvent, il se présente sous le type étalé, plexiforme, il est alors formé d'amas ganglionnaires multiples reliés entre eux par des ponts nerveux : c'est le *type disséminé*; enchevêtré entre les filets nerveux du plexus cardiaque, il devient dans ce cas un *plexus ganglionné (plexus ganglionné sous-aortique)*, beaucoup plus qu'un ganglion vrai.

Le plexus cardiaque descend en longeant la portion ascendante de l'aorte et le tronc de l'artère pulmonaire, une partie des filets passe en avant de ces vaisseaux, l'autre s'engage entre les troncs vasculaires; dans leur trajet, ces nerfs abandonnent des *filets vasculaires* aux parois des deux vaisseaux, puis ils se terminent en formant les *plexus coronaires* ou *nerfs coronariens* qui accompagnent les artères homonymes (voy. : fig. 42).

Plexus coronaires (nerfs coronariens) (1). — Chaque *plexus coronaire* est constitué par trois ou quatre nerfs anastomosés autour de l'artère homonyme correspondante. Il renferme des fibres nerveuses issues des deux sortes de nerfs cardiaques et venues simultanément des deux côtés, et, en plus, des fibres nerveuses interrompues par le relais du ganglion de Wrisberg, de telle sorte que le cœur droit et le cœur gauche reçoivent simultanément des filets nerveux droits et gauches du vague et du sympathique.

1° Le **plexus coronaire gauche** ou **antérieur** accompagne l'artère interventriculaire antérieure jusqu'à la pointe du cœur, et l'artère circonflexe jusqu'à la face inférieure du cœur, sans atteindre toutefois le sillon interventriculaire postérieur. Très variable dans sa constitution, il est, dans la plupart des cas, constitué par deux ou trois filets anastomosés, dont la majeure partie vient du côté gauche en passant en avant du pédicule artériel et plus spécialement en avant du tronc de l'artère pulmonaire, et un ou deux filets issus du côté droit, qui abordent l'artère en passant derrière le pédicule artériel.

Parmi les filets nerveux qui quittent le plexus ganglionné de Wrisberg, il en est un, souvent plus volumineux que les autres, qui semble continuer la direction du nerf cardiaque supérieur du sympathique gauche, pour descendre sur la face antérieure du tronc de l'artère pulmonaire, puis gagner le sillon interventriculaire antérieur où il accompagne l'artère homonyme : c'est le *nerf principal du cœur* (Arnulf) (voy. : fig. 42).

A l'exception du filet nerveux précité, les nerfs coronariens antérieurs abordent l'artère coronaire gauche un peu au-dessus du sillon interauriculo-ventriculaire antérieur, dans la partie où elle contourne le flanc gauche de l'artère pulmonaire.

Au cours de son trajet, le plexus coronaire antérieur abandonne : *a)* des *rameaux vasculaires* au segment initial des troncs artériels de la base du cœur; *b)* des filets très courts à la face antérieure de l'oreillette gauche *(rameaux auriculaires)*; *c)* et des *rameaux ventriculaires* qui se distribuent à la face antérieure des ventricules et à la face gauche du ventricule gauche (voy. : fig. 42).

2° Le **plexus coronaire droit** ou **postérieur** accompagne l'artère coronaire droite sans atteindre, le plus souvent, le sillon interventriculaire postérieur (Perman). Il est généralement constitué par deux filets nerveux plus ou moins anastomosés qui accompagnent l'artère; l'un des troncs, souvent issu du plexus artériel, représente la terminaison des nerfs cardiaques du côté gauche; l'autre est macroscopiquement constitué par des fibres venues des nerfs cardiaques du côté droit (Hovelacque); ce tronc atteint l'artère coronaire droite en contournant obliquement le flanc droit de la portion ascendante de la crosse de l'aorte. Les branches ventriculaires qui accompagnent les collatérales artérielles ne se disposent pas en plexus, mais présentent un trajet sensiblement rectiligne qui s'oppose au trajet sinueux du vaisseau.

Le plexus coronaire droit abandonne également quelques rameaux pour l'oreillette droite.

Les nerfs coronariens sont situés sous le feuillet viscéral du péricarde séreux (épicarde).

II. **PLEXUS DU PÉDICULE VEINEUX** ou **CENTRE GANGLIONNÉ DE PERMAN.** — Les nerfs qui constituent le *plexus du pédicule veineux (plexus auriculo-sinusal)* passent pour la plus grande part en arrière de la bifurcation de l'artère pulmonaire et du canal de Theile; quelques-uns descendent en arrière de la veine cave supérieure, ils abordent les oreillettes au niveau de leur surface libre de séreuse péricardique, c'est-à-dire au niveau du *mésocarde postérieur,* puis, anastomosés entre eux, ils glissent entre les oreillettes et le péri-

(1) Articles à consulter : Woollard : Innervation of the coronary arteries. *Journal of Anatomy,* 1926, p. 870.
E. Landau : Sur l'innervation du myocarde. *Cardiologia,* 1949, p. 222.
Tcheng : Innervation des vaisseaux coronaires. *Comptes rendus du premier Congrès mondial de Cardiologie,* Paris, 3-9 septembre 1950, p. 593. J. B. Baillière et Fils, édit., 1951.
Duroux, Lacoste et Laroyenne : Contribution à l'étude anatomique des nerfs coronariens. *Lyon Chirurgical,* 1951, n° 4, p. 458.
E. Landau : Contribution à l'innervation du cœur. *Acta Anatomica,* 1951, p. 119.

carde séreux où ils s'étalent principalement à la face postérieure de l'oreillette droite, parsemés de microganglions sympathiques *(ganglions intra-muraux)*, dont l'ensemble forme le *centre ganglionné de Perman*. La majeure partie des filets nerveux qui aboutissent à ce centre provient des nerfs cardiaques moyens et inférieurs du pneumogastrique droit et des nerfs cardiaques du sympathique droit.

Ganglions intra-muraux du cœur. — Depuis les remarquables travaux de Perman (1924) sur les nerfs du cœur, on sait qu'il existe de nombreux ganglions nerveux localisés dans la paroi postéro-inférieure des oreillettes, et cela principalement au pourtour des embouchures des veines et au niveau du sillon coronaire.

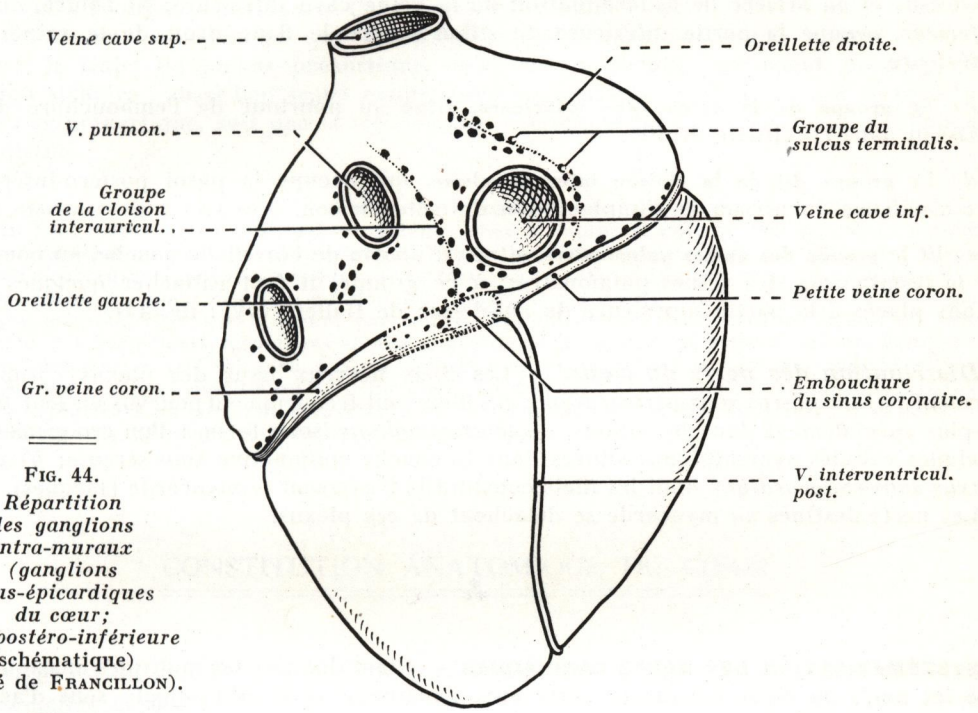

FIG. 44. *Répartition des ganglions intra-muraux (ganglions sous-épicardiques du cœur; vue postéro-inférieure* (schématique) (imité de FRANCILLON).

La plupart de ces ganglions sont situés dans la couche conjonctive sous-séreuse de l'épicarde *(ganglions sous-épicardiques)* (voy. : fig. 44 et 73); cependant, quelques-uns occupent les couches plus superficielles du myocarde, et partant sont intra-musculaires (Okamura et King); ils sont interposés sur le trajet des nerfs du cœur, et plus spécialement de ceux qui participent à la constitution du plexus du pédicule veineux (voyez précédemment); ils sont donc comparables aux *microganglions* que l'on rencontre dans la paroi intestinale aux points nodaux du plexus d'Auerbach, aussi doivent-ils être assimilés à des *ganglions viscéraux* ou *intra-muraux*, d'où leur dénomination *(ganglions intra-muraux du cœur)* (1); ils participent donc à la constitution du *plexus ganglionné de Perman*.

Leur *volume* est des plus variable : *a)* les uns, minuscules, ne comportent que quelques éléments cellulaires et ne peuvent être mis en évidence que par des préparations micros-

(1) Ils sont en majeure partie sous-épicardiques.

copiques; *b)* les autres, plus volumineux, sont apparents dans les couches superficielles du cœur par la méthode de la transparence de Spalteholtz (Woollard, 1926).

Leur *répartition* au niveau des oreillettes a été particulièrement étudiée par Francillon (1); se rapportant aux travaux de cet auteur, nous distinguerons *cinq groupes* :

a) Le **groupe du sillon coronaire,** lequel comprend tous les ganglions voisins des grande et petite veines coronaires et du sinus coronaire, et ceux-ci sont particulièrement nombreux au voisinage de l'embouchure du sinus coronaire; ce groupe est le plus important des cinq.

b) Le **groupe du sulcus terminalis,** où les ganglions sont disposés en *deux amas* : α) l'un, *postéro-supérieur,* est situé au niveau de la partie terminale du sillon, immédiatement au-dessus et en arrière de la terminaison de la veine cave inférieure; β) l'autre, *antéro-inférieur,* occupe la partie inférieure du sillon contre le flanc droit de la veine cave inférieure.

c) Le **groupe de la veine cave inférieure,** situé au pourtour de l'embouchure de ce vaisseau dans l'oreillette droite.

d) Le **groupe dit de la cloison interauriculaire,** qui occupe la paroi postéro-inférieure des oreillettes au niveau de l'implantation de cette cloison.

e) Et le **groupe des veines pulmonaires,** situé au niveau de l'oreillette gauche, au pourtour de la terminaison des veines pulmonaires; à ce groupe, il faut rattacher quelques ganglions placés à la partie supérieure du cul-de-sac de Haller (voy. : fig. 44).

Distribution des nerfs du cœur. — Les filets nerveux issus des plexus coronaires forment : *a)* un *plexus sous-péricardique*; ces filets sont fréquemment pourvus sur leur trajet, et plus spécialement dans les sillons, de *microganglions* isolés formés d'un groupement de quelques cellules sympathiques situées dans la couche conjonctive sous-séreuse; *b)* et un *plexus sous-endocardique* dont les filets constitutifs traversent le myocarde (Jacques).

Les nerfs destinés au myocarde se détachent de ces plexus.

***

SYSTÉMATISATION DES NERFS CARDIAQUES. — Etant données les multiples anastomoses que les nerfs du cœur échangent entre eux, l'anatomie et la physiologie sont d'accord pour reconnaître que les nerfs cardiaques issus de la chaîne sympathique latéro-vertébrale (orthosympathique) contiennent des fibres vagales, donc d'origine parasympathique et vice-versa; aussi est-il impossible d'admettre une systématisation propre aux nerfs du cœur; le seul fait que l'on puisse admettre de toute évidence, à la lumière de nos connaissances actuelles, est que la majeure partie des fibres nerveuses qui constituent le plexus préaortique sont d'origine vagale, tandis que les fibres des filets postérieurs sont d'origine sympathique, et cela quelle que soit la naissance du nerf cardiaque.

Ainsi donc, sans qu'il soit possible de faire la moindre discrimination dans la répartition des fibres nerveuses qui constituent les nerfs cardiaques, disons que ceux-ci, destinés au myocarde et à ses vaisseaux, renferment *quatre* sortes de fibres qui sont : *a)* des *fibres cardio-modératrices*; *b)* des *fibres cardio-accélératrices*; *c)* des *fibres sensitives*

---

(1) Articles à consulter : M. Francillon : Zur Topographie der Ganglien des menschlichen Herzens. *Zeitschrift für Anatomie und Entwicklungsgeschichte,* 1928, p. 131.
J. Soler Viñolo : Contributión al estudion morphológico y topografico de los ganglios intramurales del corozón y sus relaciones con la inervación extrinseca. *Anales de Anatomia.* Décembre 1954, p. 203.

(sensibilité générale); *d)* et des *fibres vaso-motrices,* spécialement destinées à la musculature lisse des vaisseaux du cœur.

1. Les *fibres cardio-modératrices,* d'origine *vagale,* appartiennent au parasympathique cranien; leur centre moteur *(centre modérateur cardiaque)* est situé dans le bulbe rachidien, sous le plancher du quatrième ventricule, il correspond au *noyau organique,* ou *végétatif du vague,* ou *noyau cardio-pneumo-entérique.*

2. Les *fibres cardio-accélératrices,* d'origine *sympathique (orthosympathique),* ont leur centre moteur situé dans la moelle cervico-dorsale, au niveau de la corne latérale de l'axe gris médullaire; le contingent principal s'étend de C4 à D4; les fibres *(fibres préganglionnaires)* passent par la racine rachidienne antérieure, le nerf rachidien, le rameau communicant, pour atteindre la chaîne sympathique latéro-vertébrale (pour plus de détail, voy. : *Voies motrices cardiaques, Cardio-motricité,* tome IV).

3. On admet actuellement que les *filets sensibles cardio-aortiques* suivent, pour la plupart, le trajet du plexus préaortique, alors qu'un certain contingent passe par le ganglion stellaire : aussi leur trajet explique-t-il les résultats obtenus soit par la résection du plexus préaortique, soit par la stellectomie (Leriche) dans le traitement de l'angine de poitrine.

Nerf dépresseur de Ludwig-Cyon. — On donne le nom de *nerf dépresseur de Ludwig-Cyon* (1) à un petit nerf découvert en 1866, par les auteurs, chez le lapin; il naît au cou par deux racines : l'une se détache du nerf pneumogastrique, l'autre provient du nerf laryngé supérieur; disposé parallèlement au nerf pneumogastrique, il se termine au niveau du cœur et des gros vaisseaux de la base (crosse de l'aorte et artère pulmonaire); lorsqu'il est sectionné, l'excitation du bout périphérique est sans effet sur le cœur; par contre, l'excitation du bout central amène un ralentissement des battements cardiaques et une chute de la pression artérielle (d'où son nom).

Chez l'homme, ce nerf est bien difficile à mettre en évidence, car il n'est pas individualisé en tant que nerf isolé; on suppose qu'il est incorporé au nerf cardiaque supérieur du pneumogastrique; toutefois, plusieurs auteurs ont trouvé ce nerf naissant du nerf laryngé supérieur; il se porte soit directement, soit indirectement vers le plexus cardiaque.

CONSTITUTION ANATOMIQUE DU CŒUR

Le cœur est un muscle strié, épais et puissant, appelé *myocarde*; il est creusé de cavités, les oreillettes et les ventricules; la surface intérieure de ces cavités est tapissée par l'*endocarde*; extérieurement, le myocarde est revêtu d'une membrane séreuse, le *péricarde séreux* ou *épicarde,* qui applique sur ce dernier les vaisseaux et les nerfs du cœur, ainsi que de la graisse (bandes graisseuses), et cela principalement au niveau des sillons du cœur (voy. : fig. 38).

Autour des orifices du cœur sont disposés des anneaux fibreux et deux nodules fibreux, l'un droit et l'autre gauche, dont l'ensemble forme la *charpente fibreuse* du cœur (voy. : *Orifices du cœur*); les fibres musculaires du myocarde prennent point d'appui et se fixent sur cette charpente fibreuse (voy. : fig. 47 et 49).

La musculature des ventricules est plus développée que celle des oreillettes; ce fait tient au travail mécanique différent des uns et des autres, celui des ventricules étant beaucoup plus considérable que celui des oreillettes pendant la contraction cardiaque; en outre, les deux musculatures sont anatomiquement indépendantes l'une de l'autre ; cependant, elles sont fonctionnellement coordonnées par l'intermédiaire d'un tissu mus-

(1) Ouvrage à consulter : DE CYON : *Nerfs du cœur. Anatomie et Physiologie.* 1. vol. F. Alcan, édit. Paris, 1905.

culaire spécial, véritable *tissu spécifique,* auquel on donne le nom de *tissu nodal* du cœur, et dont l'ensemble forme le *système autonome* ou des *cardio-necteurs du cœur.*

Trois zones (1) du myocarde ne possèdent aucune fibre musculaire ou n'ont qu'un système musculaire très réduit, toutes les trois occupent le *septum cordis* : ce sont la *membrane de la fosse ovale,* le *septum atrio-ventriculaire* et la *pars membranacea* de la cloison interventriculaire, ces deux derniers étant en rapport avec le tissu nodal du cœur (faisceau de His) (voyez plus loin).

MYOCARDE

Architecture des fibres musculaires du cœur.

Il faut distinguer au myocarde *trois sortes* de fibres musculaires qui sont : *a)* les fibres des ventricules; *b)* les fibres des oreillettes; *c)* et les fibres du *système cardio-necteur* (ces dernières sont décrites plus loin dans un chapitre spécial).

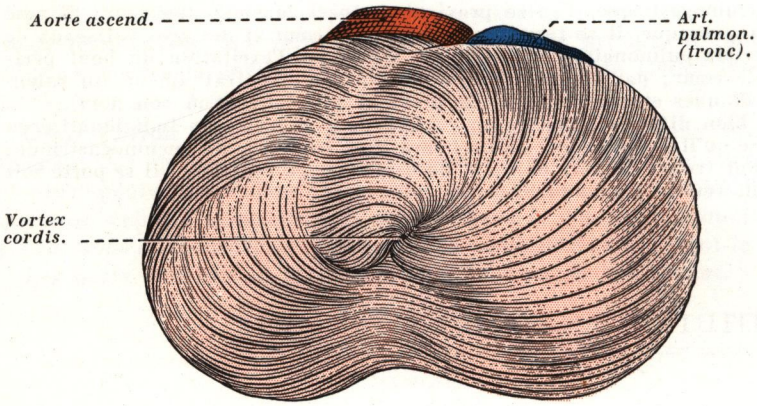

FIG. 45. *Disposition des fibres musculaires au niveau de la pointe du cœur. Tourbillon de la pointe.*

I. **FIBRES DES VENTRICULES.** — Le myocarde étant un réseau musculaire, il est difficile de reconnaître à la dissection une direction bien définie aux fibres cardiaques.

Elles ont été étudiées et décrites successivement par Winslow, Sénac, Gerdy, et plus récemment par Tandler, Koch et Mac Callum; on distingue *trois sortes* de fibres musculaires ventriculaires qui sont : *a)* les fibres en tourbillon; *b)* les fibres pariétales; *c)* et les fibres interventriculaires.

1° Les **fibres en tourbillon** sont des *fibres superficielles* que l'on aperçoit après ablation de l'épicarde, et parmi toutes les fibres cardiaques, ce sont les plus apparentes et les plus faciles à mettre en évidence.

Elles forment à la périphérie du myocarde une couche peu épaisse; elles apparaissent au niveau du sillon coronaire, mais en réalité, elles se détachent des anneaux fibreux des orifices du cœur et des nodules fibreux adjacents; elles décrivent à la surface du cœur un trajet spiralé qui les porte vers la pointe, où elles prennent une disposition en tour-

(1) Les valvules étant un système spécial sont exceptées de ces trois zones.

billon (d'où leur nom); c'est le *vortex cordis* ou *tourbillon de Gerdy* (1) *(tourbillon de la pointe)* ou *rose de Sénac* (2); ce sont ces fibres qui donnent à la pointe du cœur son aspect si caractéristique (voy. : fig. 45).

Au niveau de la pointe et dans la portion juxta-apexienne du cœur, elles pénètrent dans la paroi du ventricule et se perdent, les unes dans la cloison interventriculaire, les autres dans les piliers du cœur ou dans le système trabéculaire de la pointe (voy. : fig. 46).

Communes aux deux ventricules, ces fibres représentent les *fibres unitives* ou *communes* de la plupart des anatomistes.

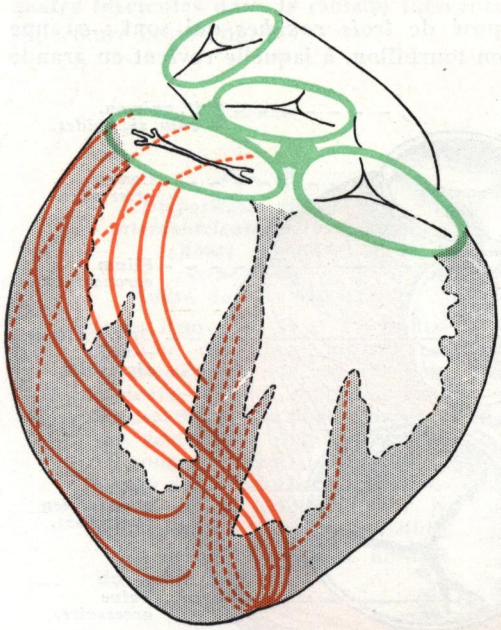

FIG. 46. — *Disposition des fibres musculaires ventriculaires superficielles (fibres en tourbillon)* (schématique) (imité de Mac CALLUM).

En vert, la charpente fibreuse du cœur.

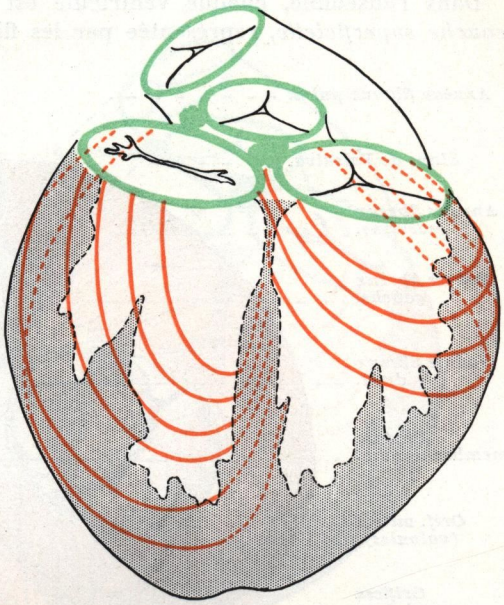

FIG. 47. — *Disposition des fibres propres des ventricules (fibres pariétales)* (schématique) (imité de Mac CALLUM).

En vert, la charpente fibreuse du cœur.

2° Les **fibres pariétales** sont situées en dedans des précédentes; elles sont les plus nombreuses; elles forment la couche la plus épaisse des parois des ventricules : ce sont les *fibres propres des ventricules.*

Ces fibres se détachent des anneaux fibreux des orifices et des nodules fibreux; elles croisent la partie latérale de chaque ventricule; celles du ventricule droit, très obliquement ; celles du ventricule gauche, suivant une direction beaucoup moins oblique ; au niveau des sillons interventriculaires, elles pénètrent dans la cloison interventriculaire, où elles se perdent; cependant, quelques-unes vont aux muscles papillaires (voy. : fig. 47).

Ces fibres ont une longueur et une obliquité variables suivant leur situation; les plus

(1) Anatomiste et chirurgien français (1787-1856), fut professeur à la Faculté de Médecine de Paris et membre de l'Académie de Médecine.

(2) Médecin et anatomiste français (1693-1770); auteur d'un Traité sur la structure du cœur, parut en 1749.

longues sont celles qui se rapprochent le plus de la pointe du cœur, et elles ne sont que très peu obliques par rapport à l'axe du cœur.

3° Les **fibres interventriculaires** comprennent *deux sortes* de fibres : les unes directes, les autres indirectes; *a)* les *fibres directes* se détachent de la portion membraneuse de la cloison; elles suivent parallèlement le grand axe de cette dernière, pour se perdre soit dans le système trabéculaire de la pointe, soit dans les muscles papillaires; *b)* les *fibres indirectes,* ou *fibres suturales,* ont une direction transversale, elles passent d'un ventricule à l'autre (voy. : fig. 49).

Dans l'ensemble, chaque ventricule est composé de *trois couches* qui sont : *a)* une *couche superficielle,* représentée par les fibres en tourbillon, à laquelle revient en grande

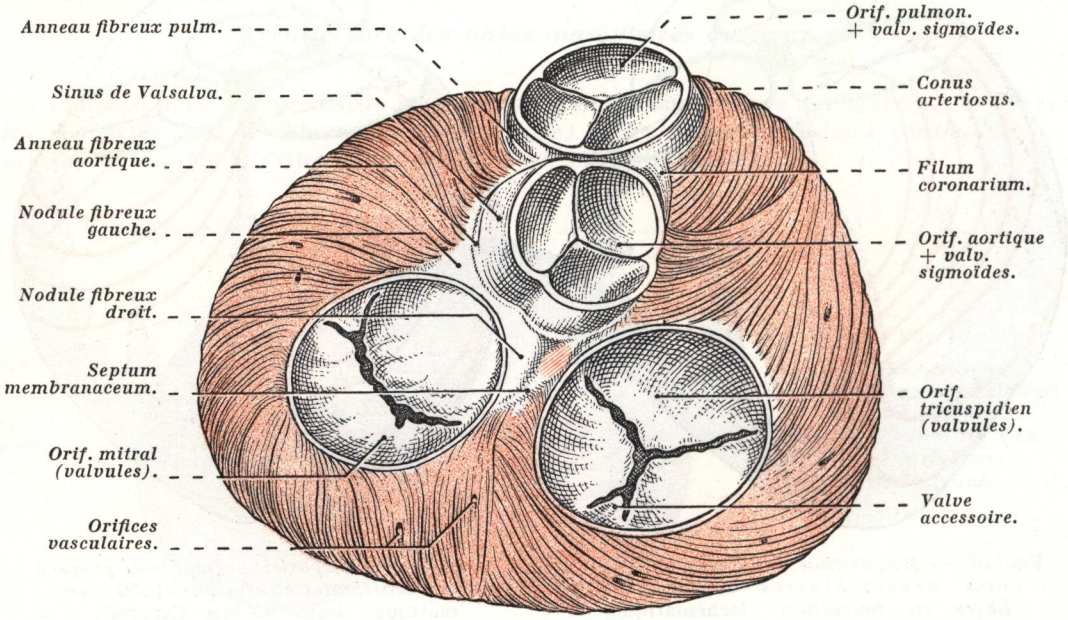

FIG. 48. — *Base ventriculaire du cœur et orifices (les oreillettes étant supposées enlevées). Charpente fibreuse des orifices artériels et auriculo-ventriculaires. Fibres musculaires des ventricules.* La situation du faisceau de His est figurée en hachures obliques roses.

partie le *mouvement de torsion du cœur* pendant sa contraction; ce mouvement s'exécute de gauche à droite pour le ventricule gauche, et de droite à gauche pour le ventricule droit; *b)* une *couche moyenne,* ou couche principale, très épaisse sur le ventricule gauche, à *contraction sphinctérienne,* qui détermine la propulsion du sang de la cavité ventriculaire dans le tronc artériel; *c)* et une *couche profonde* mince, constituée par des fibres issues des deux couches précédentes, et dans laquelle se rangent les colonnes charnues du cœur, et plus spécialement les piliers et le système trabéculaire de la pointe.

La vieille conception de Winslow se trouve ainsi schématiquement réalisée, *le cœur est composé de deux sacs musculeux contenus dans un troisième sac également musculeux.*

II. **FIBRES DES OREILLETTES.** — La musculature des oreillettes est plus mince que celle des ventricules; elle est composée de fibres propres à chacune des oreillettes, et de fibres communes aux deux oreillettes, qui vont de l'une à l'autre; les premières sont relativement courtes, les secondes beaucoup plus longues.

1° Les **fibres propres** se distinguent elles-mêmes : *a)* en *fibres annulaires,* disposées autour des orifices veineux du cœur (veines pulmonaires, veines caves et sinus coronaire); *b)* et en *fibres ansiformes,* fixées par leurs deux extrémités à l'anneau fibreux auriculo-ventriculaire; ces fibres contournent les faces des oreillettes.

Au niveau de l'*oreillette droite,* on remarque, en outre, la présence de *faisceaux* qui sont:

a) Le **fasciculus terminalis** ou **taenia terminalis de Keith** (1), faisceau musculaire de la paroi postéro-supérieure, qui correspond à la *crista terminalis de His,* et qui apparaît en relief sous l'endocarde de l'oreillette droite; ce faisceau semble se perdre par trois ou quatre fascicules dans la cloison interauriculaire, en dedans de l'orifice de la veine cave supérieure (voy. : fig. 51).

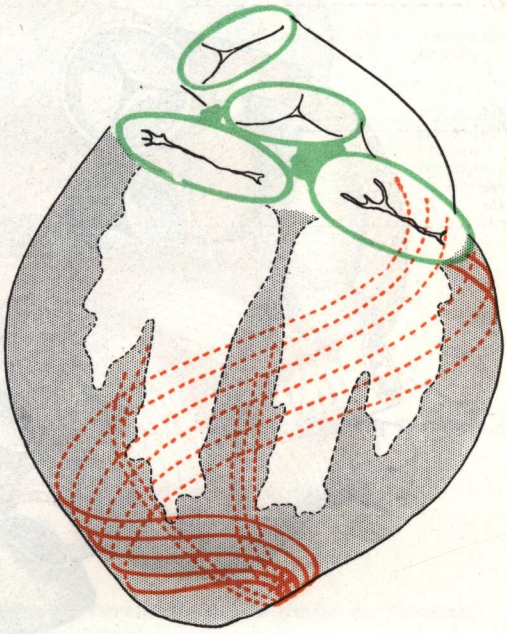

FIG. 49.
Disposition des fibres interventriculaires indirectes (fibres suturales)
(schématique)
(imité de Mac CALLUM).

Sur les figures 46, 47 et 49, la disposition des fibres musculaires est représentée sur une vue postérieure du cœur supposée semi-transparente; les fibres charnues des ventricules sont représentées en rouge : en trait plein pour la partie supposée visible par l'observateur; en pointillé pour la partie opposée, supposée invisible.

En vert, la charpente fibreuse du cœur.

b) Le **fasciculus Loweri,** qui occupe la paroi postérieure de l'oreillette droite et qui correspond au *torus intervenosus,* dont il est l'expression à l'intérieur de la cavité auriculaire; incurvé à concavité droite et disposé en éventail à ses deux extrémités, il s'étend de la paroi postérieure de l'oreillette, immédiatement au-dessus et à gauche de l'orifice de la veine cave inférieure pour se perdre sur la cloison interauriculaire, au-dessus et en avant de la *fossa ovalis* (voy. : fig. 51).

c) Le **faisceau de Wenckebach** (2), mince et superficiel, apparent sous l'épicarde, est situé à égale distance de l'embouchure des deux veines caves ; ce faisceau surcroise l'extrémité postéro-inférieure du nœud sinusal de Keith et Flack qu'il masque en partie.

d) Les **muscles pectinés,** étendus transversalement au niveau de la paroi externe de l'oreillette jusque dans l'auricule.

---

(1) Article à consulter : R. ARGAUD : Sur la *tænia terminalis* du cœur humain. *Comptes rendus de la Société de Biologie,* 1912.

(2) Anatomiste et médecin allemand de la fin du XIXe siècle, fut professeur aux Universités de Strasbourg et de Vienne.

e) Et les **faisceaux de la fosse ovale** que l'on distingue d'après leur situation en *antéro-inférieur* et *postéro-supérieur* :

α) Le *faisceau antéro-inférieur,* ou *faisceau du limbe (fasciculus limbicus inferior),* est un des plus importants et des plus apparents parmi les faisceaux auriculaires; il s'étend du bord gauche de l'orifice de la veine cave inférieure et de la paroi inférieure de l'oreillette droite, pour se terminer en se dispersant en un éventail fasciculé sur la moitié antéro-supérieure de la cloison interauriculaire; par son bord postérieur, il circonscrit le bord antérieur de la *fossa ovalis* (voy. : fig. 51).

β) Le *faisceau postéro-supérieur,* ou *fasciculus limbicus superior,* apparaît comme un

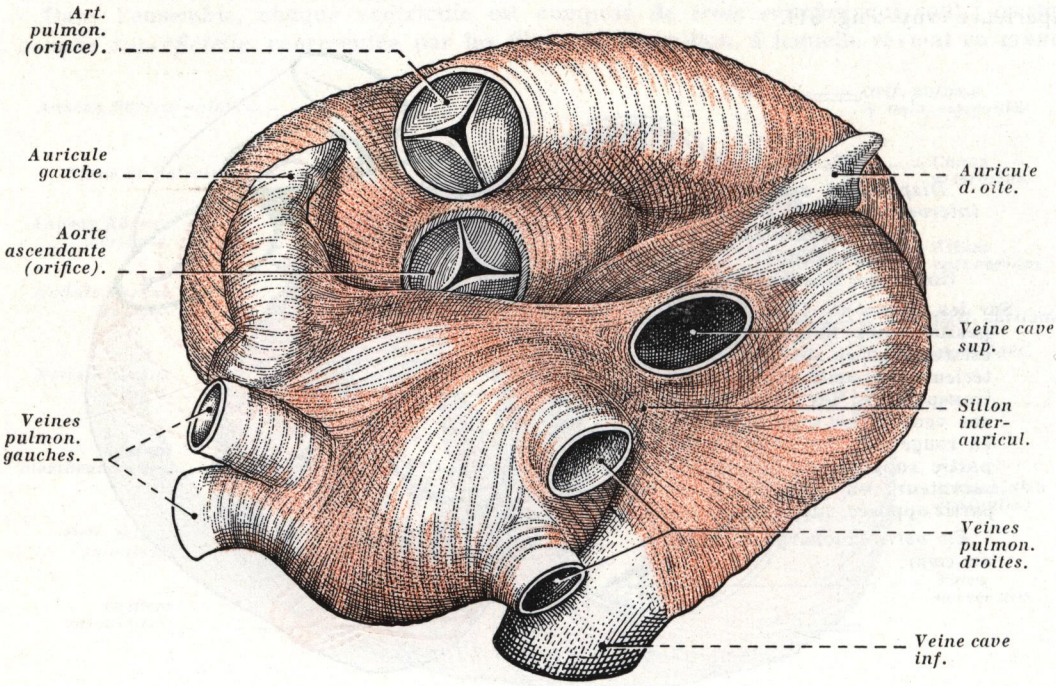

FIG. 50. — *Fibres musculaires des oreillettes,* vue supérieure (d'après TANDLER).

faisceau aberrant du *fasciculus Loweri* dont il représente la partie la plus antérieure; il circonscrit les bords postérieur et supérieur de la *fossa ovalis* (voy. : fig. 51).

Les bords en regard de ces deux faisceaux correspondent au limbe de la fosse ovale, d'où leur dénomination, et c'est la condensation de leurs fibres à ce niveau qui détermine la saillie qui correspond sur la face droite de la cloison interauriculaire à l'anneau de Vieussens.

2° Les **fibres communes** sont : les unes verticales, les autres transversales; elles forment *deux faisceaux* : l'un vertical, l'autre transversal.

a) Le **faisceau vertical,** ou **anse interauriculaire de Gerdy,** se détache de la face antérieure des oreillettes; il monte à gauche de l'orifice de la veine cave supérieure, glisse sur l'oreillette gauche, entre les orifices des veines pulmonaires droites et gauches; il se termine à la face postérieure de l'oreillette gauche dans le sillon coronaire.

b) Le **faisceau transversal,** ou **faisceau interauriculaire horizontal** *(fasciculus interauricularis horizontalis),* est situé à la face antérieure des oreillettes et de l'orifice de la veine

cave supérieure ; à ses extrémités, il se dédouble pour entourer la base des auricules (voy. : fig. 50).

Tendon de Todaro. — Le *tendon de Todaro* (1) est un faisceau tendineux inconstant, qui occupe le bord libre de la valvule d'Eustache; il se perd dans la cloison interauriculaire, au-dessus de l'orifice du sinus coronaire, où il détermine un relief, la *bande sinusale*, qui forme la limite supérieure du triangle de Koch (voy. : *Tissu nodal du cœur. Nœud d'Aschoff-Tawara*).

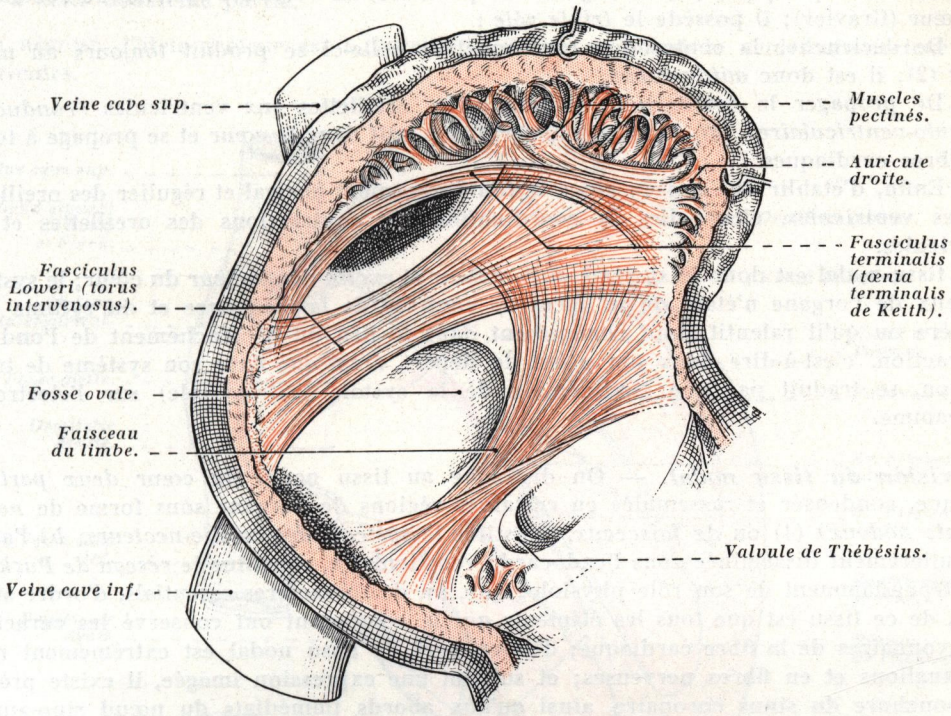

FIG. 51. — *Fibres musculaires profondes de l'oreillette droite* (imité de TANDLER) (demi-schématique).

TISSU NODAL DU CŒUR

(Cardio-necteurs).

Autrefois, les physiologistes rattachaient la contraction cardiaque, son mode de propagation et, par ce fait, le *rythme cardiaque* à son innervation (sympathique et vagale); or, expérimentalement on démontre, par exemple, que le cœur de grenouille isolé et placé dans une solution de Ringer-Locke à 38° continue à battre rythmiquement pendant plusieurs heures; ses contractions cardiaques sont dues à la présence d'un système nerveux spécial autonome : ce sont les ganglions de Ludwig, de Bidder et de Remak, spéciaux aux cœurs des batraciens.

Chez certains vertébrés, le cœur isolé du thorax, donc séparé de toutes ses connexions nerveuses, et placé dans des conditions analogues, continue à battre rythmiquement; il est doué d'*automatisme*.

(1) Anatomiste italien de la fin du XIXe siècle, fut professeur à l'Université de Messine.

Chez l'embryon humain, le cœur est le premier organe en mouvement : c'est le *primum movens,* il bat alors que le système nerveux est encore incomplètement développé et que les axones sont encore totalement dépourvus de myéline; ces contractions cardiaques sont dues à la présence, au sein du myocarde, d'un tissu spécial dit *tissu nodal* du cœur, qui déclenche automatiquement l'onde de contraction et la propage à tout l'organe.

Le *tissu nodal* (de *nodare* — nouer), facteur essentiel de l'*automatisme cardiaque,* est donc un *tissu spécifique* (1), un *myocarde spécialisé,* un véritable *système de commande* du cœur (Gravier); il possède le *triple rôle* :

1° De déclencher la contraction cardiaque, et celle-ci se produit toujours au même point (2); il est donc *auto-moteur.*

2° De propager la contraction cardiaque des oreillettes aux ventricules *(conduction auriculo-ventriculaire)* (3), l'excitation cardiaque naît dans le cœur et se propage à toutes les fibres cardiaques.

3° Enfin, d'établir une liaison entre le fonctionnement normal et régulier des oreillettes et des ventricules, c'est-à-dire la coordination des contractions des oreillettes et des ventricules.

Le tissu nodal est donc le *système auto-moteur* et *excito-conducteur* du cœur; le système nerveux de l'organe n'étant qu'un agent de contrôle de la fréquence et du rythme qu'il accélère ou qu'il ralentit; tout changement dans le lieu du déclenchement de l'onde de contraction, c'est-à-dire dans son point de départ, ainsi que dans son système de transmission, se traduit par une modification de la systole (extrasystole) sur l'électrocardiogramme.

Division du tissu nodal. — On distingue au tissu nodal du cœur *deux parties* : *a)* l'une, condensée et rassemblée en certaines régions de l'organe sous forme de *nœuds (points nodaux)* (4) ou de *faisceaux,* constitue le *système des cardio-necteurs*; *b)* l'autre, irrégulièrement disséminée sous l'endocarde ventriculaire, constitue le *réseau de Purkinje.*

Indépendamment de son rôle physiologique, un des caractères essentiels, d'ordre structural, de ce tissu est que tous les éléments qui le composent ont conservé les caractères embryonnaires de la fibre cardiaque; d'autre part, le tissu nodal est extrêmement riche en ganglions et en fibres nerveuses; et suivant une expression imagée, il existe près de l'embouchure du sinus coronaire, ainsi qu'aux abords immédiats du nœud sino-auriculaire, une véritable « *constellation nerveuse* », mais les connexions et les relations de ces éléments nerveux entre le système vago-sympathique et le myocarde ne sont pas connues.

Disons, enfin, que chez l'homme, tous les éléments du tissu nodal du cœur sont développés dans les parois du *tube cardiaque primitif* et non aux dépens du sinus veineux.

Cardio-necteurs.

Les *cardio-necteurs* (5) (Géraudel) (de *nectere* — nouer, joindre) comprennent deux parties bien distinctes : 1° l'une, compacte, spéciale à l'oreillette droite, commande les

---

(1) Article à consulter : Pace : Dix années de recherches sur le tissu spécifique du cœur. *Archives des Maladies du Cœur,* 1921, p. 193.

(2) Haller avait remarqué que la partie de l'oreillette droite, voisine de l'embouchure de la veine cave supérieure possédait une valeur physiologique de tout premier ordre, car elle était la première à se contracter au cours de la révolution cardiaque.

(3) *Conducting system* des anatomistes anglais.

(4) *Knokenpunkt* des anatomistes allemands.

(5) Article et ouvrages à consulter : E. Géraudel : Les cardionecteurs. *Archives des Maladies du Cœur,* juillet 1925, p. 445.

E. Géraudel : *Le mécanisme du cœur et ses anomalies,* 1 vol., 1928. Masson et Cie, édit., Paris.

A. Vallés : Etude-synthèse des connaissances actuelles sur le tissu nodal du cœur. *Thèse de Marseille,* 1936.

mouvements du cœur: c'est l'*atrio-necteur* ou *nœud sinusal de Keith et Flack*; 2° l'autre, commune aux oreillettes et aux ventricules, comprend deux parties : *a)* la première, condensée, forme, d'une part le *nœud d'Aschoff* (1)-*Tawara* et le *faisceau de His*; *b)* la seconde, éparpillée et ramifiée sous l'endocarde, forme le *réseau de Purkinje,* et bien que le nœud d'Aschoff-Tawara soit situé dans l'oreillette droite on donne quelquefois par analogie le nom de *ventriculo-necteur* (Géraudel) ou, mieux, de *segment atrio-ventriculaire* à cette deuxième partie.

En résumé, l'atrio-necteur est à l'oreillette droite ce qu'est le ventriculo-necteur aux ventricules.

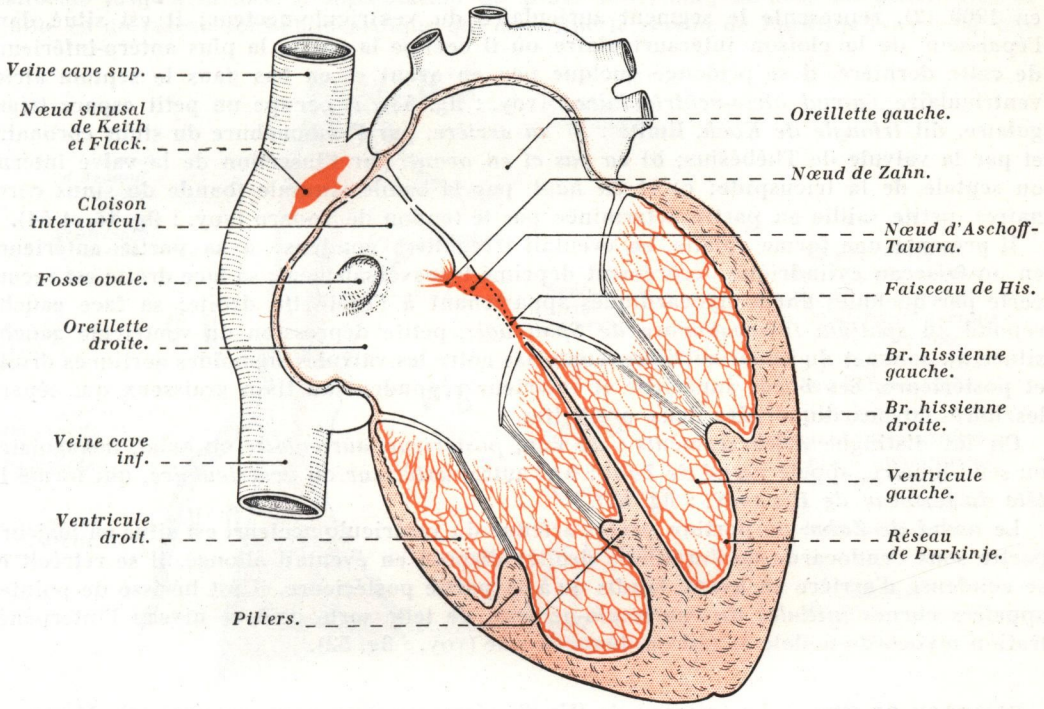

Fig. 52. — *Cardio-necteurs et réseau de Purkinje vus sur une coupe schématique du cœur.*

NŒUD SINUSAL DE KEITH ET FLACK. — Le *nœud sinusal de Keith* (2) *et Flack* (3) *(nœud sino-auriculaire)* fut découvert par ces auteurs en 1907; il est situé dans la paroi de l'oreillette droite, près de l'embouchure de la veine cave supérieure; disposé en forme de fuseau irrégulier, il présente *deux segments* : *a)* l'un *supérieur* ou *veineux,* en forme de cordon, qui occupe la paroi droite de la veine cave supérieure, et qui s'insinue entre les fibres musculaires circulaires de la veine : c'est le *cordon cavaire de Taussig* (1931); *b)* l'autre, *inférieur* ou *auriculaire,* qui suit parallèlement la direction du *sulcus terminalis de His,* sillon compris entre la partie de l'oreillette droite qui dérive de l'oreillette primitive et celle qui provient du sinus veineux, de telle sorte que la *crista terminalis,* crête musculaire correspondant intérieurement au sillon, laisse toujours l'atrio-necteur en

(1) Médecin et histologiste allemand, 1866-1942.
(2) Anatomiste et anthropologiste écossais du début du xxe siècle.
(3) Médecin et physiologiste anglais du début du xxe siècle.

dedans d'elle; la moitié inférieure de ce segment se perd dans les fibres du myocarde où elle est masquée par le *faisceau de Wenckebach,* tandis que sa moitié supérieure, très superficielle, sous-épicardique, n'est recouverte à ce niveau que par une mince couche de tissu graisseux qui détermine parfois une *tache jaune* à la surface du cœur *(tache nodo-sinusale).*

Chez l'homme, ses dimensions moyennes sont de 10 à 15 millimètres de long, sur 3 à 5 millimètres de large.

Il est constamment centré sur une artère, l'*artère de l'atrio-necteur* (voyez plus loin).

NŒUD D'ASCHOFF-TAWARA. — Le *nœud d'Aschoff-Tawara,* découvert par Tawara (1) en 1906 (2), représente le segment auriculaire du ventriculo-necteur; il est situé dans l'épaisseur de la cloison interauriculaire où il occupe la partie la plus antéro-inférieure de cette dernière, il se prolonge quelque peu en avant et en bas dans le septum atrio-ventriculaire *(nœud atrio-ventriculaire)* (voy. : fig. 53). Il occupe un petit espace triangulaire, dit *triangle de Koch,* limité : a) *en arrière,* par l'embouchure du sinus coronaire et par la valvule de Thébésius; b) *en bas et en avant,* par l'insertion de la valve interne ou septale de la tricuspide; c) et *en haut,* par la bande sinusale (bande du sinus coronaire), petite saillie en partie déterminée par le tendon de Todaro (voy. : fig. 15 et 54).

Il présente une forme aplatie, en éventail irrégulier; condensé à sa partie antérieure en un faisceau cylindrique, légèrement déprimé transversalement; sa face droite est recouverte par quelques fibres myocardiques appartenant à l'oreillette droite; sa face gauche répond au *spatium intervalvulare de Spalteholz,* petite dépression du ventricule gauche située au sommet du canal aortique, comprise entre les valvules sigmoïdes aortiques droite et postérieure. Ses bords supérieur et inférieur répondent au tissu graisseux qui sépare les fibres myocardiques des deux oreillettes.

On lui distingue *deux segments* : *a)* l'un, *postérieur, auriculaire* ou axial, triangulaire ou semi-lunaire, appelé *nœud de Zahn*; *b)* l'autre, *antérieur* ou *ventriculaire,* qui forme la *tête du faisceau de His* (voy. : fig. 52).

Le *nœud de Zahn,* ou portion prétawarienne du ventriculo-necteur, est situé en majeure partie sous l'endocarde de l'oreillette droite; disposé en éventail allongé, il se rétrécit et se condense d'arrière en avant, tandis qu'à sa partie postérieure, il est hérissé de pointes appelées *cornes initiales du ventriculo-necteur,* de telle sorte qu'à ce niveau l'interpénétration myocardo-nodale se fait en dents de scie (voy. : fig. 52).

FAISCEAU DE HIS. — Le *faisceau de His* (3) *(faisecau atrio-ventriculaire)* (4), découvert par His junior en 1893, prolonge sans ligne de démarcation nette le nœud d'Aschoff-Tawara; il présente l'aspect d'une lame mince, aplatie, longue de 10 à 12 millimètres, large de 3 millimètres et épaisse de 1 à 2 millimètres en moyenne.

Situé à son origine, comme le nœud d'Aschoff-Tawara, dans l'épaisseur du septum atrio-ventriculaire, où il est appliqué contre la face droite de la cloison interauriculaire par l'endocarde, et sur ses deux faces par quelques fibres myocardiques qui se détachent des anneaux fibreux des orifices du cœur, il se dirige obliquement d'arrière en avant et de haut en bas, puis il passe dans la *pars membranacea* de la cloison interventriculaire où il

---

(1) Histologiste japonais du début du XXe siècle.

(2) Ouvrage à consulter : S. Tawara : *Das Reizleitungssystem des Säugetierherzens,* 1906. Gustav Fischer, édit., Iéna.

(3) Wilhelm His, médecin allemand (1863-1934).

Article à consulter : E. Géraudel : Le faisceau de His; ses connexions avec les ventricules. *Presse médicale,* 17 novembre 1934.

(4) Le faisceau de His fut décrit la même année, par Stanley Kent (d'Oxford), sous le nom de faisceau atrio-ventriculaire.

Ouvrage à consulter : J. G. Mönckeberg : *Untersuchungen über das Atrioventrikularbündel im menschlichen Herzen,* 1 vol., 1908. Gustav Fischer, édit., Iéna.

occupe la partie droite de son bord supérieur, puis, finalement, il se partage en deux branches, l'une droite et l'autre gauche, contre le bord postéro-supérieur de la *pars musculosa* (voy. : fig. 53).

Le faisceau de His décrit dans la cloison une courbe peu accentuée à concavité inférieure.

Branches du faisceau de His (1). — *a)* La **branche hissienne droite,** destinée au ventricule droit, semble continuer le trajet du faisceau de His; épaisse de 1 à 2 millimètres, elle présente l'aspect d'un cordon rubané qui glisse tout d'abord sous l'endocarde de la cloison interventriculaire, puis elle pénètre le myocarde dans l'épaisseur de la bandelette ansiforme jusqu'à la base d'implantation du pilier antérieur; au-delà du pilier, elle se ramifie en un réseau sous-endocardique qui constitue le *réseau de Purkinje* (voy. : fig. 52).

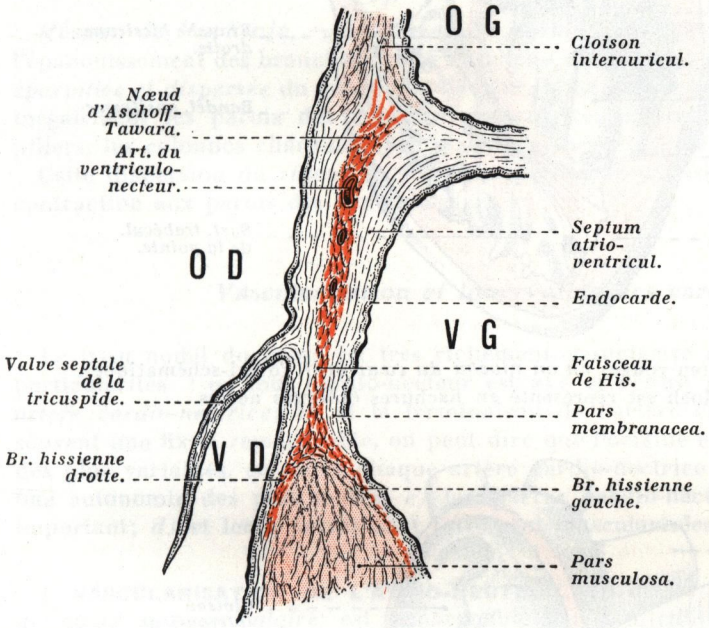

FIG. 53.

Coupe oblique du septum cordis montrant la disposition du ventriculo-necteur et la division du faisceau de His (demi-schématique).

Les lettres OD, OG, VD, VG, indiquent respectivement la place qu'occupent les oreillettes et les ventricules droit et gauche.

On lui distingue *trois segments* : α) dans son tiers postérieur, elle est sous-endocardique; β) dans son tiers moyen (portion intra-murale), elle est peu différenciée et difficilement apparente, elle s'enfonce dans la cloison intermusculaire où son étude n'est possible que sur des coupes sériées : c'est la *portion mimétique de la branche droite*; γ) enfin, dans son tiers antérieur, elle s'étale sous l'endocarde de la face septale du ventricule droit.

b) La **branche hissienne gauche,** destinée au ventricule gauche, est plus volumineuse que la précédente; elle se détache de la cloison interventriculaire en formant un angle très aigu avec la précédente; elle traverse cette cloison pour atteindre le ventricule gauche en passant au-dessous des valvules sigmoïdes aortiques (voy. : fig. 55); elle présente l'aspect d'une très courte (quelques millimètres), mais large bandelette appliquée sous l'endocarde contre la cloison interventriculaire. Dès son arrivée sous l'endocarde de la face gauche de

(1) Article à consulter : IVAN MAHAIM et MURRAY WINSTON : Recherches d'Anatomie comparée et de Pathologie expérimentale sur les connexions hautes du faisceau de His-Tawara. *Cardiologia*, 1941, p. 189.

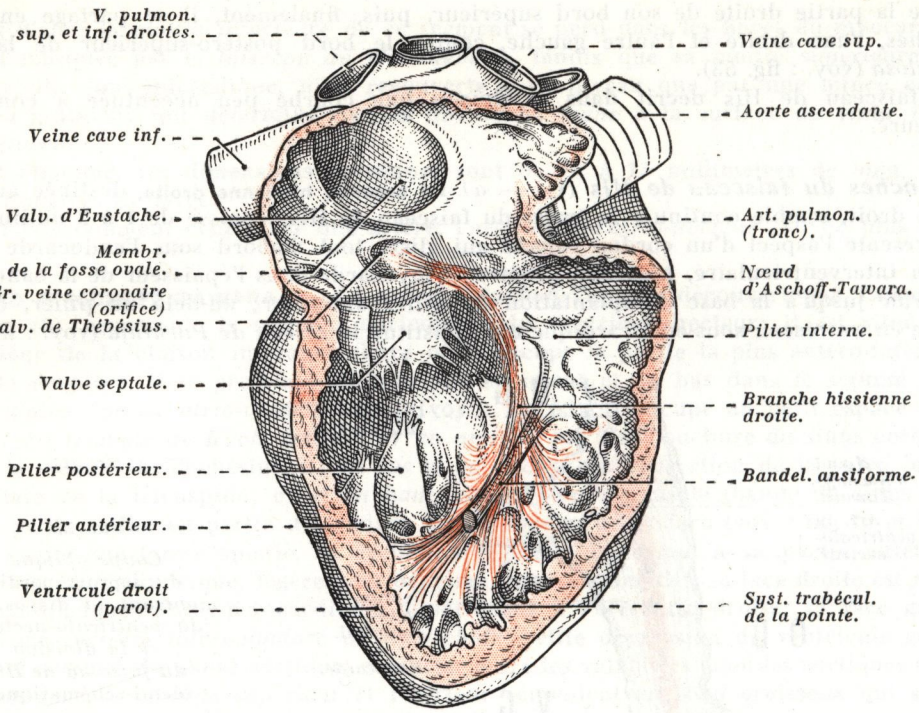

Fig. 54. — *Faisceau de His* (en rouge) *vu au niveau du cœur droit* (demi-schématique). Le triangle de Koch est représenté en hachures obliques noires.

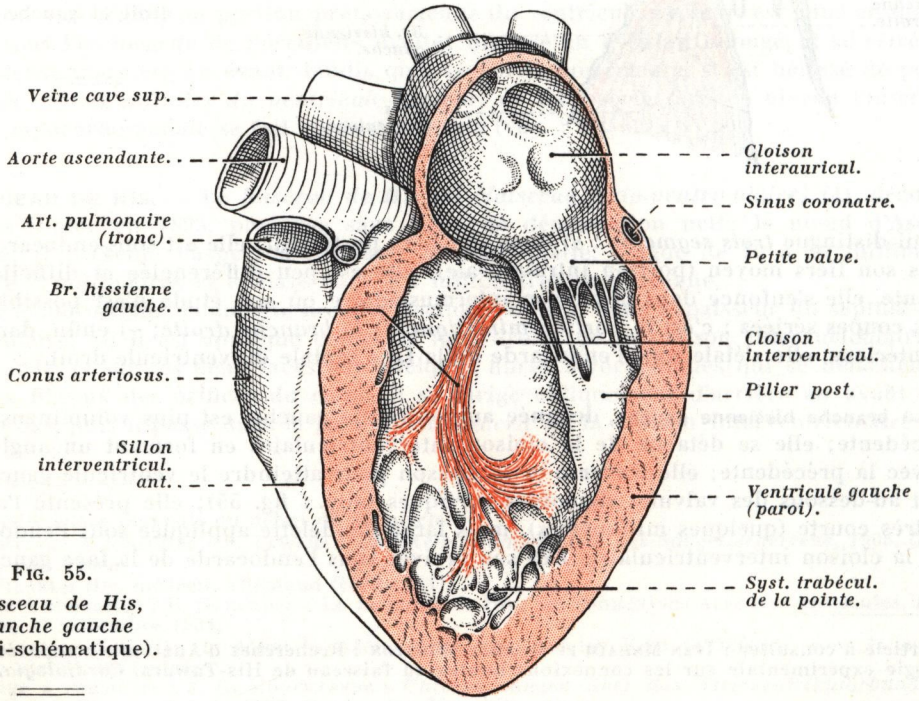

Fig. 55.
Faisceau de His, branche gauche (demi-schématique).

la cloison, elle se ramifie et s'étale très vite en de nombreux rameaux; parmi ceux-ci, il est possible de distinguer *deux fascicules* ramifiés, l'un *antérieur*, l'autre *postérieur*, et chacun d'eux aboutit respectivement à la base des piliers du ventricule gauche où il se ramifie comme les précédents en constituant le *réseau de Purkinje*.

Au niveau du réseau de Purkinje, les fibres du faisceau de His sont souvent mélangées à des fibres myocardiques, elles sont tendues d'une colonne charnue à l'autre, où elles soulèvent parfois l'endocarde pour constituer les *faux cordages* tendineux (voyez précédemment).

Le faisceau de His et ses branches présentent une coloration rosée qui tranche nettement sur la coloration plus foncée du myocarde, et par ce caractère on peut le distinguer dans les dissections; il n'existe aucun colorant électif du tissu nodal, mais sa faible affinité tinctoriale permet de le reconnaître parmi les fibres du myocarde.

Réseau de Purkinje. — Le *réseau de Purkinje* (1), décrit par cet auteur en 1845, est l'épanouissement des branches droite et gauche du faisceau de His; il représente la *portion éparpillée et dispersée* du ventriculo-necteur. Situé sous l'endocarde ventriculaire, il tapisse inégalement les parois des cavités ventriculaires droite et gauche et se répand sur les piliers, les colonnes charnues et le système trabéculaire de la pointe (voy. : fig. 52).

Cette dispersion du réseau de Purkinje permet la diffusion ultra-rapide du stimulus de contraction aux parois des ventricules.

Vascularisation et innervation des cardio-necteurs.

Le tissu nodal du cœur est très richement vascularisé et ses artères offrent certaines particularités : *a)* tout cardio-necteur est axé et centré par rapport à une artère, dite *artère cardio-nectrice*; *b)* si la terminaison de l'artère cardio-nectrice présente le plus souvent une fixité remarquable, on peut dire que l'origine et le trajet de cette dernière sont des plus variables, en outre chaque artère cardio-nectrice présente une indépendance et une autonomie des plus nettes; *c)* les artères cardio-nectrices ont toujours un calibre important; *d)* et leurs parois sont fortement muscularisées (média).

I. **VASCULARISATION DE L'ATRIO-NECTEUR.** — *L'artère de l'atrio-necteur* (2), ou *artère du nœud sino-auriculaire*, est remarquable par son calibre, son développement et ses connexions avec le nœud de Keith et Flack; ce n'est pas un rameau artériel banal, quelconque, mais une artère bien distincte, centrée sur le nœud sinusal.

Cette artère, si remarquable par la fixité de sa terminaison, présente une origine très variable (Géraudel); elle naît le plus souvent de la coronaire droite (60 % des cas) à un centimètre environ de son origine aortique, parfois aussi de la coronaire gauche (40 % des cas) ou de sa branche circonflexe; le plus souvent, elle est représentée par la terminaison de l'artère auriculaire du bord gauche (voy. : *Artères du cœur*); exceptionnellement elle tire son origine directement de l'aorte (Mouchet) ou d'une artère extra-cardiaque, telle que l'artère bronchique gauche (Koch).

Si l'on considère l'artère du nœud sino-auriculaire comme la branche terminale d'une artère auriculaire détachée, soit de l'artère auriculaire droite antérieure (branche de la coronaire droite), soit de l'artère auriculaire du bord gauche (branche de la coronaire gauche), dans les deux cas le rameau artériel destiné au cardio-necteur aborde le dôme auriculaire

---

(1) Histologiste et physiologiste bohème (1787-1869).

(2) Articles à consulter : E. Géraudel : L'artère de l'atrio-necteur, artère du nœud de Keith et Flack. *Presse médicale*, 26 septembre 1925, p. 1283.

A. Mouchet et Noureddine : Sur l'artère de l'atrio-necteur. *Annales d'Anatomie pathologique et d'Anatomie normale médico-chirurgicale*, janvier 1926.

au niveau du *sulcus terminalis de His,* d'où la dénomination de *rameau de la crête terminale* que Spalteholz avait donnée à cette artère; c'est en effet à ce niveau, qu'elle pénètre la paroi auriculaire où elle se distribue au nœud de Keith et Flack; dans l'atrio-necteur, l'artère se dirige tantôt de la portion sinusale du nœud vers sa partie auriculaire, tantôt en sens inverse; enfin, quelle que soit l'origine de l'artère de l'atrio-necteur, la région intercave de l'oreillette droite représente, suivant l'expression de Mouchet, un véritable « *pôle d'attraction vasculaire* » où vient toujours aboutir une artère auriculaire.

II. **VASCULARISATION DU VENTRICULO-NECTEUR.** — Le *ventriculo-necteur* étant une formation intra-septale, il est normal que son artère nourricière soit une artère septale.

L'*artère du ventriculo-necteur* (1), destinée au nœud d'Aschoff-Tawara et au faisceau de His, est la plus élevée des artères septales postérieures; de calibre appréciable, elle se détache de la coronaire droite au-dessous de la croix des sillons, au point où cette artère se coude pour gagner le sillon interventriculaire postérieur; exceptionnellement, elle naît de la terminaison de la coronaire gauche (voy. : fig. 37).

De cette origine, elle se dirige d'arrière en avant sous la partie terminale du sinus coronaire, elle pénètre la cloison interventriculaire dans sa portion membraneuse *(ramus septi fibrosi de Haas),* puis elle se place entre l'insertion septale de la valve interne de la tricuspide et le nœud d'Aschoff-Tawara ; elle s'incurve contre ce nœud pour se diriger vers la pointe du cœur, finalement elle se distribue au nœud d'Aschoff-Tawara qu'elle traverse et au faisceau de His.

Le ventriculo-necteur reçoit, en outre, des *artères accessoires* destinées plus spécialement aux branches droite et gauche du faisceau de His : ce sont : *a)* l'*artère du pilier antérieur du ventricule droit* ou *artère accessoire du ventriculo-necteur*; cette artère longue et grêle se détache de la deuxième artère septale antérieure; elle se ramifie à la base du pilier antérieur, puis elle envoie un rameau qui pénètre la bandelette ansiforme de Poirier et un rameau qui se distribue à la branche droite du faisceau de His; *b)* et de minuscules artérioles issues de la terminaison des artères septales antérieures, branches de la coronaire gauche, et des artères septales supérieures, branches de la coronaire droite; ces artérioles sont respectivement destinées aux fascicules antérieur et postérieur de la branche gauche du faisceau de His (voyez également : *Artères du cœur*) (voy. : fig. 37).

NERFS DU FAISCEAU DE HIS. — Les recherches de Tawara, de Mönckeberg, d'Engel et de Koch ont montré l'existence de fibres nerveuses myéliniques et amyéliniques, ainsi que des cellules sympathiques isolées situées sous l'endocarde *(cellules sympathiques sous-endocardiques),* disposées principalement autour des éléments du faisceau de His (2).

***

SIGNIFICATION DES RÉGIONS NODALES DU CŒUR. — Le cœur présente deux *régions nodales* qui sont situées dans l'épaisseur du *septum cordis*; ces régions correspondent embryologiquement à droite et à gauche aux zones de jonction du canal de Cuvier dans le *sinus réuniens de His* : *a)* l'une, le nœud sinusal de Keith et Flack correspond à l'embouchure du canal de Cuvier droit, future veine cave supérieure; *b)* l'autre, le nœud d'Aschoff-Tawara, correspond à l'embouchure du canal de Cuvier gauche, futur sinus coronaire; ainsi, il existe primitivement une disposition symétrique remarquable dans le développement et la situation des régions nodales du cœur.

---

(1) Article à consulter : E. Géraudel : La circulation artérielle du ventriculo-necteur. *Presse médicale,* 26 décembre 1925, p. 1702.

(2) Article à consulter : Eiger : Les ganglions et les cellules nerveuses sous-endocardiques, leur rôle dans l'automatisme du cœur. *Archives Suisses de Neurologie et de Psychiatrie,* Zurich, 1923.

Les régions nodales du cœur sont à l'origine des contractions cardiaques; l'excitation débute dans le nœud sinusal, puis elle gagne en un temps très court les deux oreillettes, ainsi que le nœud d'Aschoff-Tawara; le cœur se contracte sous l'influence d'une excitation nouvelle née au niveau du nœud d'Aschoff-Tawara pour se transmettre aux ventricules par le faisceau de His et par ses deux branches de division au réseau de Purkinje; ce dernier diffuse l'excitation aux parois des ventricules et aux piliers.

Le *nœud d'Aschoff-Tawara* est donc à la fois *conducteur de l'excitation* et *excito-moteur.*

La pulsation cardiaque est une onde de contraction qui, née dans la partie veineuse du cœur droit *(nœud sinusal),* se propage successivement à l'oreillette droite, puis à l'oreillette gauche pour franchir plus lentement la jonction auriculo-ventriculaire et irradier à plus grande vitesse dans la masse ventriculaire (H. Fredericq).

Chez l'homme, pour une fréquence de 80 pulsations à la minute, la systole auriculaire dure 10/100 de seconde, la systole ventriculaire 35/100 de seconde et la diastole ventriculaire 45/100 de seconde.

L'électrocardiographie, enregistrant les phénomènes électriques nés du fonctionnement cardiaque, permet de contrôler la propagation dans le cœur de l'onde d'excitation, depuis sa naissance sinusale jusqu'à sa terminaison ventriculaire au niveau des fines extrémités des fibres de Purkinje.

Sur un cœur normal, la contraction auriculaire n'est pas perceptible à l'auscultation; mais elle se traduit sur les tracés de l'électrocardiogramme par l'onde P; par contre, la contraction ventriculaire se traduit par une succession d'ondes dont l'ensemble constitue le *complexe ventriculaire* (Q R S T).

En résumé, le *muscle cardiaque* comprend : 1° d'une part, le *myocarde proprement dit,* « *myocarde dynamique* ou *du travail* », dont la *contractilité* est la propriété essentielle; 2° et, d'autre part, un *myocarde différencié* (véritable système musculaire autonome ou spécifique du cœur), spécialisé dans les fonctions *d'excitabilité* (voire même d'*auto-excitabilité*) et de *conductibilité*; *a)* c'est au niveau du tissu spécifique du cœur, ou *tissu nodal,* que s'effectue le point de départ de la contraction cardiaque, le rôle du *nœud sino-auriculaire* est *l'auto-excitabilité rythmique* du cœur et sa fréquence est de 70 à 75 excitations par minute sur un cœur normal; *b)* le tissu nodal établit la liaison entre des segments musculaires du myocarde qui présentent une certaine autonomie fonctionnelle (oreillettes et ventricules); le *système Tawara-His* peut être comparé à une véritable *commissure anatomique* et *fonctionnelle* disposée entre les cavités du cœur; il est donc simultanément *excito-conducteur* et *coordinateur des contractions cardiaques.*

On ne connaît pas de connexions entre les deux régions nodales du cœur, en conséquence on ignore comment s'effectue la propagation de la contraction cardiaque du nœud sinusal au nœud d'Aschoff-Tawara, toutefois on admet actuellement que le tissu nodal est la seule liaison d'ordre fonctionnel entre oreillettes et ventricules.

ENDOCARDE

L'endocarde (de ἔνδον, en dedans, et καρδα, cœur) est la tunique interne du cœur; elle est au cœur ce que l'intima est aux vaisseaux sanguins (endartère et endoveine), et au niveau des orifices artériels et veineux du cœur, elle se continue sans ligne de démarcation avec elle.

Disposition générale. — L'endocarde est une mince membrane lisse, élastique, qui tapisse la surface intérieure des cavités cardiaques et les valvules annexées aux orifices du cœur, à la constitution desquelles il prend part.

Il est très adhérent au myocarde sous-jacent, et cela principalement au niveau des ventricules; on l'en détache difficilement.

Dans son trajet, il recouvre toutes les saillies et les dépressions des parois auriculaires et ventriculaires; il tapisse les piliers du cœur, les colonnes charnues, les muscles pectinés,

il s'invagine dans les dépressions du système trabéculaire de la pointe et dans les sillons compris entre les muscles pectinés; enfin, il entoure complètement les cordages tendineux qui vont des piliers aux valvules.

Pendant toute la vie fœtale, les deux endocardes auriculaires communiquent entre eux par le trou de Botal; chez l'adulte, et à l'état normal, les endocardes des cœurs droit et gauche sont indépendants l'un de l'autre.

La *coloration* de l'endocarde est blanc-jaunâtre à reflet brillant, légèrement rosée par places; son *épaisseur* est variable suivant les points envisagés; elle est plus grande dans le cœur droit que dans le cœur gauche, plus grande également dans les oreillettes que dans les ventricules; le maximum d'épaisseur est situé dans l'oreillette gauche et varie entre 250 et 300 μ; le minimum d'épaisseur correspond aux régions où s'exerce le maximum de frottement, sous l'action des tourbillons sanguins dus à la contraction de chaque cavité du cœur.

Constitution anatomique et structure. — L'endocarde est composé de *quatre couches* superposées, qui sont : 1° une *couche endothéliale* formée d'une seule assise de cellules polygonales aplaties; 2° une *couche sous-endothéliale,* très mince, de nature conjonctivo-élastique; 3° une *couche fibro-élastique,* avec prédominance des éléments élastiques *(couche élastique de Robin et Cadiat),* très mince et parsemée de fibres musculaires lisses; cette couche donne à l'endocarde sa couleur jaunâtre; 4° et une *couche sous-endocardique,* conjonctive lâche; cette couche renferme : *a)* les fibres de Purkinje, dont l'ensemble forme le réseau de Purkinje; *b)* le réseau lymphatique sous-endocardique; *d)* et le plexus nerveux sous-endocardique.

Au niveau des cordages tendineux l'endocarde n'est représenté que par son endothélium et sa couche sous-endothéliale.

Valvules. — Les valvules du cœur sont, du point de vue structural, des dépendances de l'endocarde; elles sont constituées par une charpente fibreuse, émanée de l'anneau fibreux périorificiel, et par un revêtement endocardique qui tapisse les deux faces de la valvule. Au niveau de son bord libre, la valvule est exclusivement constituée par l'endocarde, et de plus, elle est avasculaire; sur les valvules sigmoïdes, ce segment endocardique constitue de chaque côté du nodule, les *lunules* des sigmoïdes (voy. : fig. 25).

Vaisseaux et nerfs. — Seule, la couche sous-endocardique présente des vaisseaux et des nerfs; toutes les autres couches de l'endocarde sont avasculaires.

PÉRICARDE

Le péricarde (de περι, autour, et καρδία, cœur) est un sac fibro-séreux qui entoure le cœur et l'origine des gros vaisseaux qui s'en détachent.

Il est composé de *deux parties* bien distinctes : *a)* l'une externe, fibreuse, épaisse, le *péricarde fibreux* ou *sac fibreux péricardique,* organe de fixité et de protection; *b)* l'autre *interne,* mince membrane séreuse, véritable organe de glissement nécessaire aux battements cardiaques et elle-même formée, comme toutes les séreuses, de deux feuillets, à savoir : un *feuillet viscéral* qui entoure le cœur et les gros vaisseaux à leur émergence de cet organe, et un *feuillet pariétal* qui double intérieurement le sac fibreux péricardique.

Entre les deux feuillets se trouve la *cavité péricardique,* espace normalement virtuel, dans laquelle on rencontre à l'état normal une très faible quantité de *liquide péricardique.*

DÉVELOPPEMENT. — Le développement du péricarde permet de comprendre sa disposition autour du cœur et de l'origine des gros vaisseaux.

Chez l'embryon, le tube cardiaque primitif, ayant en avant son extrémité artérielle et en arrière son extrémité veineuse, est situé dans la portion céphalique de la cavité cœlomique primitive.

Il est rattaché à l'intestin antérieur, qui lui est postérieur, par une formation mésodermique sagittale : le *mésocarde postérieur.*

Plus tard, le cœlome se trouve divisé en deux étages par le *septum transversum de His* (diaphragme primaire), et c'est au-dessus du diaphragme primaire que vont évoluer ultérieurement le tube cardiaque et la séreuse péricardique qui l'entoure.

Tandis qu'aux dépens du *septum* se formera la base du péricarde, on voit s'élever de chaque côté du cœur embryonnaire deux replis mésodermiques qui dérivent du bord libre du *septum transversum*, et qui sont entraînés par l'ascension des canaux de Cuvier : ce sont les *lames pleuro-péricardiques de Schmidt*; celles-ci se soudent à la partie postérieure et antérieure du cœur pour former les parois latérales du péricarde; en haut, elles se soudent également au-dessous de la bifurcation trachéale; ainsi se trouve constitué le péricarde fibreux.

La soudure de ces deux lames détermine le cloisonnement de la cavité cœlomique en *trois parties* : l'une antérieure, péricardique; les deux autres, postéro-latérales, forment les cavités pleurales où se développent les bourgeons pulmonaires; l'apparition des poumons, et plus spécialement de leur bord antérieur, refoule les culs-de-sac pleuraux qui s'insinuent entre la paroi thoracique antérieure et le péricarde.

Primitivement, le tube cardiaque est entouré par un double feuillet séreux; il évolue tout d'abord dans une cavité restreinte, mais bientôt il se coude, plaçant en avant le bulbe artériel, en arrière le sinus veineux; le péricarde suivant la plicature, cette incurvation détermine la formation de deux compartiments péricardiques, l'un entourant le cœur : c'est la *grande cavité péricardique*, l'autre compris entre le pédicule artériel et le pédicule veineux du cœur concentrique au précédent: c'est le *sinus transverse*, ou *canal de Theile*.

L'évolution ultérieure, différente, des deux pédicules entraîne la formation de gaines séreuses et de diverticules.

Le bulbe artériel se cloisonne en donnant l'aorte ascendante et le tronc de l'artère pulmonaire; la séreuse entoure ces deux vaisseaux en leur formant une gaine séreuse péricardique commune, tandis que le pédicule veineux, complété par la formation de la veine cave inférieure et des veines pulmonaires, détermine des modifications dans la gaine séreuse qui entourait primitivement l'oreillette primitive.

Cette gaine se trouve disloquée à gauche par le groupe des veines pulmonaires, et à droite par l'ensemble des veines pulmonaires et de la veine cave inférieure, formant ainsi à la face postérieure du cœur le grand diverticule postérieur de la séreuse péricardique ou *cul-de-sac de Haller*; cette dislocation est due à l'écartement du point d'abouchement des veines pulmonaires qui résulte du développement des oreillettes.

I. — *SAC FIBREUX PÉRICARDIQUE*

(PÉRICARDE FIBREUX)

Le sac fibreux péricardique (1) est une membrane fibreuse épaisse, résistante, mais flaccide, adhérente au diaphragme, traversée par les gros vaisseaux du cœur, et doublée intérieurement par le feuillet pariétal du péricarde séreux avec lequel elle fait corps.

SITUATION. — En position cervicale chez le fœtus, le péricarde devient, comme le cœur qu'il entoure, un organe franchement thoracique chez l'adulte. Moulé autour du cœur dont il épouse étroitement les contours aux divers temps de la révolution cardiaque (Poirier), il est situé dans le *médiastin antérieur* entre les deux poumons, au-dessus du diaphragme avec lequel il possède des connexions intimes, au-dessous des gros troncs vasculaires qui émergent de la base du cœur, en avant des organes médiastinaux postérieurs, et en arrière du plastron sterno-chondro-costal.

FORME ET CONFIGURATION EXTÉRIEURE. — Sa *forme* est mal définie, il épouse assez régulièrement celle du cœur, cependant il en dépasse les contours dans toutes les dimensions et surtout en hauteur.

Etroit à sa partie supérieure, où il se moule sur les gros vaisseaux, il s'élargit progressivement et assez rapidement de haut en bas; aussi est-il classique de lui attribuer la forme

(1) Article à consulter : SOULIÉ et RAYNAL : L'anatomie du péricarde. *Journal de l'Anatomie*, 1896.

d'un tronc de cône creux, aplati d'avant en arrière, et présentant une zone d'étranglement à sa partie moyenne, zone qui correspond à la base du cœur, et dont la grande base repose sur le diaphragme.

Schématiquement, on peut lui considérer : une base diaphragmatique, un sommet qui se perd sur les gros vaisseaux qui partent du cœur, une face antérieure ou sterno-chondro-costale, une face postérieure, et deux faces latérales plus ou moins développées.

Le sommet du sac fibreux péricardique est tronqué et ouvert; à ce niveau, le péricarde fibreux s'effile et se confond avec l'adventice des gros vaisseaux; sa base, reposant sur le centre phrénique, est à peu près plane; toutes les autres faces sont plus ou moins convexes extérieurement.

DIMENSIONS. — Epousant la forme du cœur, ses *dimensions* varient comme celui-ci; ses dimensions moyennes dans les trois diamètres sont les suivantes : son *diamètre vertical* est plus élevé en avant qu'en arrière, il est de 13 à 14 centimètres sur la face antérieure du péricarde, et de 11 à 12 centimètres sur sa face postérieure; son *diamètre antéro-postérieur* est de 10 centimètres à la base et de 7 centimètres au sommet; son *diamètre transversal* atteint 14 centimètres au niveau du quatrième espace intercostal où il est maximum.

Chez la femme, le péricarde est un peu moins étendu dans toutes ses dimensions que chez l'homme.

CAPACITÉ. — Sa *capacité* est un peu plus grande que celle du cœur, par suite de l'existence d'une partie intra-péricardique des gros vaisseaux et de la présence d'une faible quantité de liquide péricardique entre les deux feuillets séreux; cependant, à l'*état physiologique,* sa capacité est celle du cœur normalement dilaté au maximum.

Dans les *distensions brusques* du péricarde (hémopéricarde), la cavité péricardique n'admet guère plus de 200 à 250 grammes de liquide; au-delà de ces chiffres, la mort survient rapidement; par contre, dans les *distensions lentes,* le péricarde fibreux, relativement souple, se laisse distendre insensiblement et la cavité péricardique peut contenir jusqu'à deux litres de liquide.

RAPPORTS DU PÉRICARDE FIBREUX

1. — Face antérieure.

Les rapports de la face antérieure du péricarde sont les plus importants de tous, tant du point de vue chirurgical que du point de vue clinique, car c'est la voie d'abord du péricarde et du cœur (ponction du péricarde).

Fortement convexe en avant, légèrement inclinée en bas et en avant, elle est cachée en partie par les culs-de-sac pleuraux médiastino-costaux antérieurs ; elle répond au plastron sterno-chondro-costal sur lequel elle se projette en déterminant une surface quadrilatère dont la plus grande partie est à gauche de la ligne médiane (voy. : fig. 56).

PROJECTION SUR LA PAROI THORACIQUE ANTÉRIEURE. — Ce quadrilatère à bords curvilignes, convexes excentriquement, est limité : *a) en haut,* par une ligne oblique de haut en bas et de gauche à droite, qui va de la première articulation chondro-sternale gauche au deuxième cartilage costal droit, à 2 centimètres en dehors de l'articulation chondro-sternale; *b) en bas,* par une ligne à peu près horizontale qui coupe l'appendice xiphoïde à sa base, en dépassant le bord droit du sternum de 2 centimètres et le bord gauche de 7 centimètres, pour aboutir dans le cinquième espace intercostal; *c) à droite,* par une ligne

légèrement convexe en dehors, qui s'étend d'un point situé un peu en dehors de la deuxième articulation chondro-sternale au bord supérieur du sixième cartilage costal droit, à 2 centimètres du bord sternal correspondant; *d)* et *à gauche* par une ligne oblique en bas et à gauche, légèrement convexe, qui unit la première articulation chondro-sternale à un point situé dans le cinquième espace intercostal, à 8 centimètres de la ligne médiane (voy. : fig. 56).

Avant d'aborder le péricarde, on trouve successivement, d'avant en arrière : la peau, le tissu cellulaire sous-cutané, la glande mammaire gauche, les muscles grands pectoraux et le plastron sterno-chondro-costal; le sternum sur la ligne médiane répond au péricarde

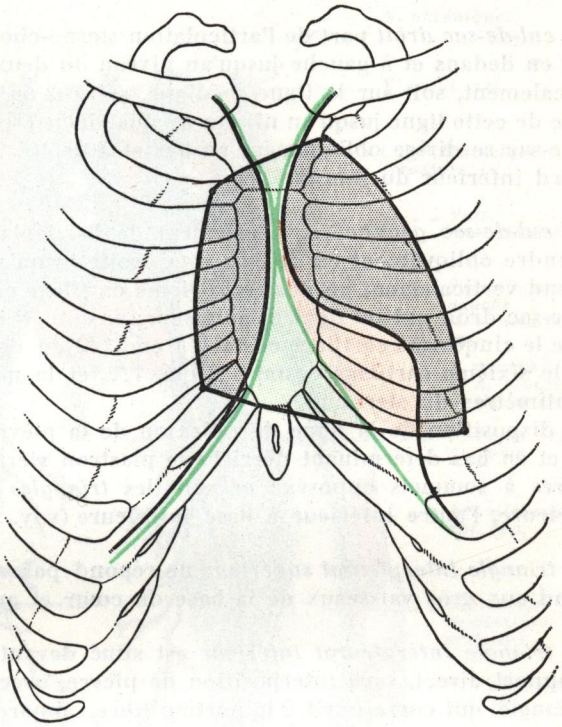

FIG. 56.
Projection du péricarde sur la paroi thoracique antérieure : en pointillé rose, espace de Gehrardt (portion du péricarde en rapport direct avec la plèvre gauche); *en pointillé gris,* portion du péricarde en rapport avec les poumons; *en vert,* projection des culs-de-sac médiastino-costaux antérieurs de la plèvre (schématique).

depuis le milieu du manubrium jusqu'à la base de l'appendice xiphoïde; latéralement, les cartilages costaux limitent l'extrémité antérieure des espaces intercostaux; chaque espace est comblé par le muscle intercostal moyen, particulièrement épais en ce point, tandis que l'intercostal externe, avec ses fibres obliques en bas et en dedans n'est représenté à ce niveau que par une mince mais luisante lamelle fibreuse, appelée ligament interchondroïde de Sébileau (voy. : *Muscles intercostaux,* tome I et fig. 231).

En dessous du cartilage, et en arrière du muscle intercostal moyen, chemine le paquet vasculo-nerveux intercostal composé, de haut en bas, par : veine, artère et nerf intercostal.

Derrière le plastron sterno-chondro-costal cheminent verticalement et de chaque côté du sternum les deux artères mammaires internes, à 1 cm. 1/2 environ du bord latéral de cet os; elles sont accompagnées de deux veines satellites placées respectivement de part et d'autre de l'artère, et l'ensemble du paquet vasculaire occupe une largeur d'environ 6 à 8 millimètres.

Immédiatement en arrière se trouve le muscle triangulaire du sternum, non adhérent au péricarde, mais adhérent à la plèvre pariétale; par ses faisceaux divergents, il limite avec

les intercostaux moyens correspondants les *fossettes de Soulignoux,* dans lesquelles se logent les ganglions lymphatiques de la chaîne mammaire interne (voy. : fig. 229 et 231).

Derrière la paroi thoracique antérieure se trouvent : *a)* les *culs-de-sac pleuraux médiastino-costaux antérieurs,* qui pour certains auteurs seraient réunis par de petits tractus fibreux formant le ligament interpleural antérieur; *b)* et la *face antérieure du péricarde.* Cette face comprend *trois portions* : α) l'une, *centrale,* non recouverte par les plèvres et les poumons : c'est la *portion libre* ou *apparente* du péricarde, celle que l'on voit après ablation du plastron sterno-costal; β) les deux autres, *latérales,* recouvertes par les culs-de-sac pleuraux et le bord antérieur des poumons : c'est la *portion cachée* ou *rétro-pleuro-pulmonaire*; ces portions résultent du trajet des culs-de-sac pleuraux médiastino-costaux antérieurs, et celui-ci est différent à droite et à gauche.

Le *cul-de-sac droit* part de l'articulation sterno-chondro-claviculaire; il descend obliquement en dedans et à gauche jusqu'au niveau du deuxième cartilage costal, puis il descend verticalement, soit sur la ligne médiane, soit à 2 ou 3 millimètres, tantôt à gauche, tantôt à droite de cette ligne jusqu'au niveau du quatrième espace intercostal; à partir de ce point, le cul-de-sac se dirige obliquement en bas et à droite, pour suivre à peu près parallèlement le bord inférieur du thorax.

Le *cul-de-sac gauche* part également de l'articulation sterno-chondro-claviculaire, pour descendre obliquement en dedans et à droite jusqu'au deuxième cartilage costal; de là, il descend verticalement jusqu'au quatrième cartilage costal, soit adossé, soit recouvert par le cul-de-sac droit qui lui devient antérieur; ensuite, il oblique brusquement vers la gauche, il croise le cinquième cartilage costal à 1 cm. 1/2 en dehors du bord sternal correspondant, puis le sixième cartilage costal à 2 cm. 1/2, et le milieu du sixième espace intercostal à 3 centimètres du sternum.

La disposition de la ligne de réflexion de la plèvre et la divergence des culs-de-sac en haut et en bas déterminent derrière le plastron sterno-chondro-costal *deux* espaces triangulaires à sommets opposés : ce sont les *triangles interpleuraux,* l'un supérieur à base supérieure, l'autre inférieur à base inférieure (voy. : fig. 56).

Le *triangle interpleural supérieur* ne répond pas au péricarde : il lui est sus-jacent et répond aux gros vaisseaux de la base du cœur et au thymus chez l'enfant.

Le *triangle interpleural inférieur* est situé devant le péricarde; il laisse donc celui-ci en rapport direct, sans interposition de plèvre, avec le gril sterno-costal, c'est aussi dans ce triangle, qui correspond à la portion libre, apparente du péricarde et aussi à la zone de matité absolue du cœur, que l'on pratique la paracentèse du péricarde, soit au ras du sternum afin d'éviter la blessure des vaisseaux mammaires internes, dans le cinquième ou le sixième espace intercostal gauche, soit dans le quatrième ou le cinquième espace intercostal à 5 centimètres en dehors du bord gauche du sternum; dans ce dernier cas on traverse théoriquement la plèvre, mais la ponction reste possible du fait de l'écartement du cul-de-sac pleural par l'épanchement péricardique.

Les bords antérieurs des poumons sont contenus dans les culs-de-sac pleuraux ; ils suivent à peu près le même trajet que ceux-ci, mais à quelques millimètres en dehors, laissant toutefois un certain *espace de réserve* qui, à gauche, présente une disposition un peu spéciale; à partir du quatrième cartilage costal, le bord antérieur du poumon gauche s'en écarte et se dirige en bas et à gauche en décrivant une courbe à concavité interne et inférieure, dont l'extrémité inférieure aboutit à l'union du tiers externe et des deux tiers internes du sixième cartilage costal; c'est là ce que l'on désigne sous le nom d'*incisure cardiaque*; à ce niveau, le bord antérieur du poumon gauche est éloigné de 5 centimètres environ du bord sternal correspondant, si bien que le péricarde ne se trouve en rapport qu'avec la plèvre, sans interposition de poumon, constituant l'*espace complémentaire de Gerhrardt* (voy. : fig. 56).

La face antérieure du péricarde répond également au *thymus* chez l'enfant, et aux veines thymiques, à ses vestiges chez l'adulte *(corps adipeux rétro-sternal de Waldeyer)*; parfois même, on rencontre, au sein du tissu cellulo-adipeux de la région, des glandes thyroïdes aberrantes; à la partie inférieure du thorax, et appliqués devant le péricarde, se trouvent les ganglions xiphoïdiens de Sappey (ganglions sus-rétro-xiphoïdiens), les trois *franges graisseuses de Poirier,* qui le séparent de la paroi thoracique antérieure, et dans le sinus

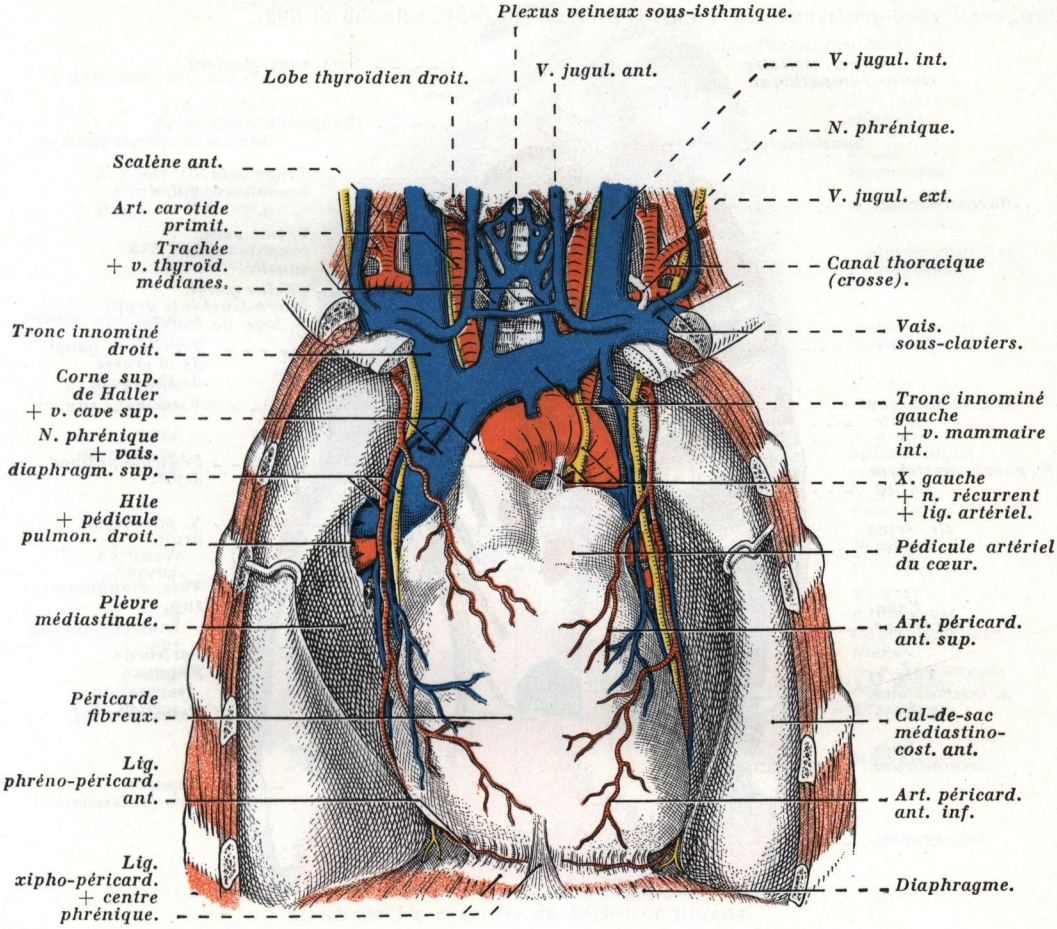

FIG. 57. — *Cœur, péricarde fibreux et gros vaisseaux de la base du cœur; vue antérieure après écartement des poumons et des culs-de-sac médiastino-costaux antérieurs de la plèvre.*

phréno-péricardique l'anastomose tendue entre les deux artères diaphragmatiques supérieures (inconstante) (voy. : fig. 57).

Les ganglions sont généralement situés de part et d'autre du ligament xipho-péricardique; à ce niveau, le péricarde, ou plus exactement le sinus phréno-péricardique, le diaphragme (faisceaux xiphoïdiens) et la face postérieure de l'appendice xiphoïde délimitent une petite loge quadrilatère médiane : c'est l'*espace xipho-diaphragmatique de Barbier* (que l'on pourrait tout aussi bien appeler *xipho-péricardique* (voy. : fig. 62); cet espace est comblé de tissu cellulo-graisseux et loge parfois un des ganglions de Sappey (voy. : *Diaphragme,* tome I).

Les *franges graisseuses du péricarde,* ou *franges graisseuses de Poirier,* sont interposées dans l'*espace prépéricardique* entre la paroi thoracique antérieure, le diaphragme et le péricarde auquel elles adhèrent; leur présence est liée aux mouvements répétés du diaphragme sous l'action de la respiration (inspiration et expiration), des efforts (toux), ainsi qu'aux battements cardiaques (plus spécialement à ceux de la région de la pointe); par leur situation, elles jouent le rôle d'un véritable coussinet amortisseur au cours des contractions cardiaques et des mouvements de la respiration, et l'ensemble constitue l'*appareil séro-graisseux du cœur* (Poirier) (1) (voy. : fig. 59 et 698).

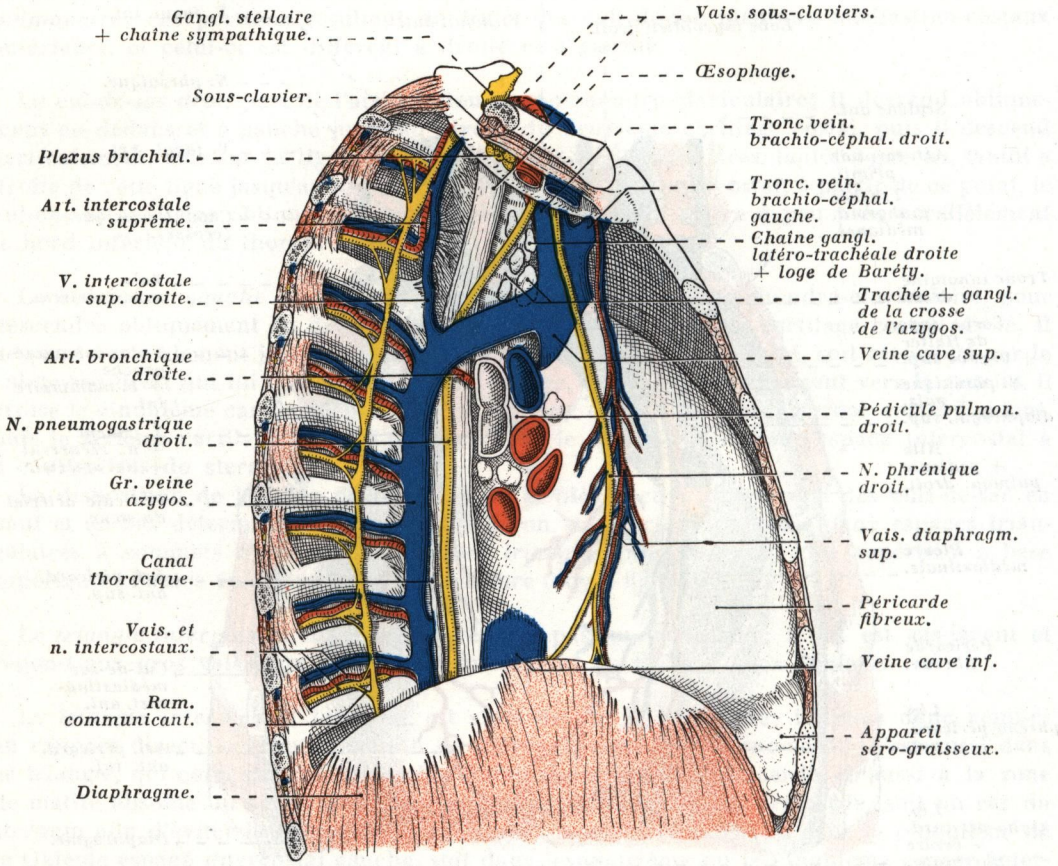

FIG. 58. — *Face droite des organes médiastinaux. Rapports du péricarde fibreux.*

Signalons, enfin, les *trois orifices* en forme de fente que présente le diaphragme immédiatement au-dessus et en avant du sinus phréno-péricardique, qui sont : *a)* un médian, la *fente médiane du diaphragme* à travers laquelle des troncs lymphatiques issus du foie gagnent les ganglions sus-xiphoïdiens; *b)* et deux latéraux, les *fentes de Larrey* par lesquels, s'engagent les branches abdominales des artères mammaires internes; enfin ajou-

(1) Article et ouvrage à consulter : P. POIRIER : L'appareil séro-graisseux du cœur. *Presse médicale,* 7 décembre 1904.
J. DUPUY : Etude sur le péricarde fibreux et les franges séro-graisseuses prépéricardiques. *Thèse de Paris,* 1906.

tons que c'est également à ce niveau, dans le sinus costo-diaphragmatique, que ces artères détachent leurs branches thoraco-phréniques (voy. : *Artère mammaire interne*, article *Artère sous-clavière*) (voy. : fig. 61, 232 et 233).

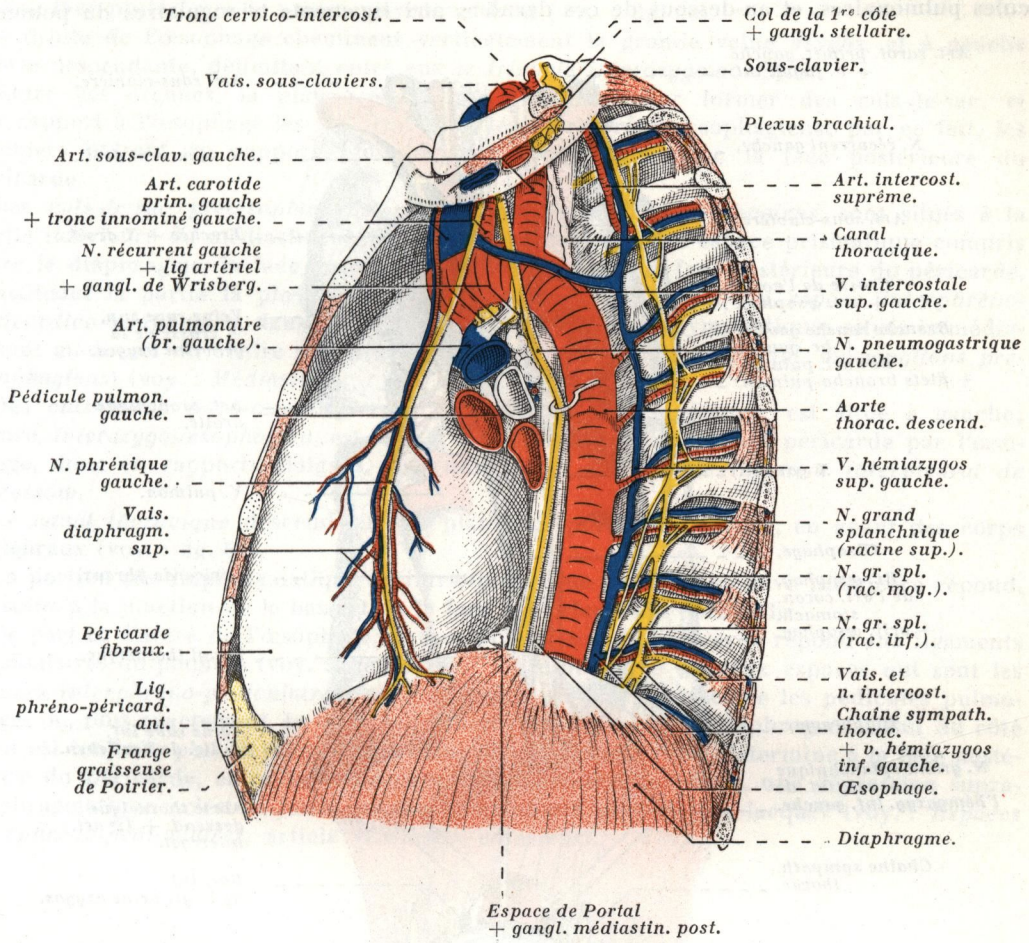

FIG. 59. — *Vue latérale gauche des organes thoraciques montrant les rapports du péricarde fibreux.*

2. — *Faces latérales.*

Latéralement, le péricarde n'offre pas le même aspect à droite et à gauche; c'est ainsi qu'à droite on lui distingue en général une véritable face, tandis qu'à gauche, il présente plutôt un bord qu'une face.

De chaque côté, il répond à la *plèvre médiastine* qui tapisse la face interne des poumons correspondants, et sur la face interne du poumon gauche se trouve une dépression où se loge le bord gauche du péricarde et le cœur : c'est la *fosse cardiaque*.

Entre la plèvre médiastine et le péricarde cheminent les *nerfs phréniques* droit et gauche accompagnés des vaisseaux diaphragmatiques supérieurs et de quelques ganglions

lymphatiques (chaînes médiastinales antérieures) (voy. : fig. 58 et 59); sur le trajet de ces nerfs, la plèvre médiastine est parfois refoulée en dehors par le nerf au point de lui former un méso, et cela principalement à droite (Lagoutte et Durand).

A la partie tout à fait supérieure, les faces latérales du péricarde répondent aux pédicules pulmonaires, et au-dessous de ces derniers aux ligaments triangulaires du poumon.

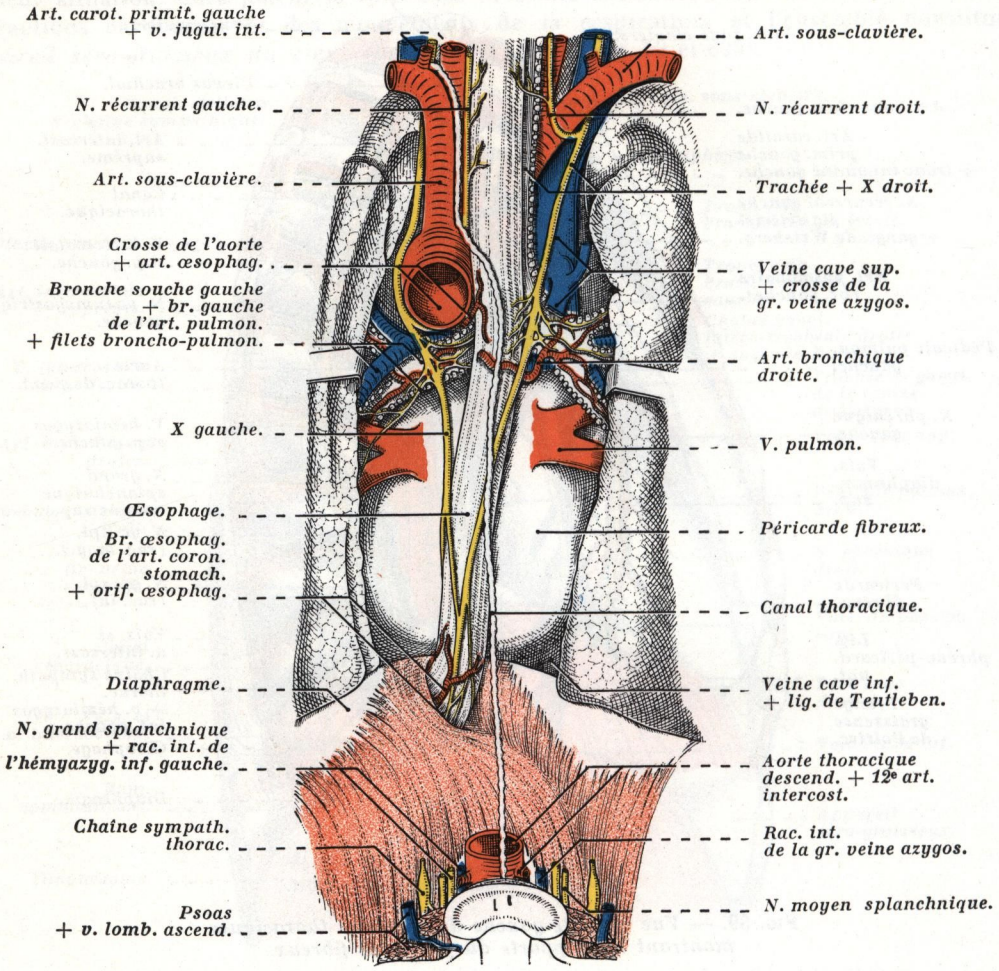

FIG. 60. — *Organes médiastinaux, vue postérieure, après ablation du segment dorsal de la colonne vertébrale, des chaînes sympathiques et des vaisseaux intercostaux.*

Rapports postérieurs du péricarde et organes de l'espace inframédiastinal postérieur. LI, première vertèbre lombaire.

3. — *Face postérieure.*

La face postérieure est située à la limite des deux médiastins, ainsi elle se trouve en rapport avec les organes du *médiastin postérieur*; elle s'étend sur une hauteur de quatre vertèbres, de la cinquième vertèbre dorsale, au bord supérieur de la neuvième dorsale, et correspond ainsi aux *vertèbres cardiaques de Giacomini.*

Elle répond à la face antérieure de l'œsophage, à laquelle le péricarde est uni par de courts et grêles tractus fibreux formant les ligaments péricardico-œsophagiens de Treitz.

Tout autour du conduit œsophagien se trouve un plexus nerveux, le plexus périœsophagien; à sa face antérieure, le séparant du péricarde, descend le pneumogastrique gauche, et à sa face postérieure le pneumogastrique droit (voy. : fig. 60).

A droite de l'œsophage cheminent verticalement la grande veine azygos, et à gauche l'aorte descendante, délimitant entre eux le *triangle interazygo-aortique.*

Entre ces organes, la plèvre médiastine s'insinue pour former des culs-de-sac, et par rapport à l'œsophage les uns sont pré-, les autres rétro-œsophagiens; par ce fait, les premiers entrent en rapport plus ou moins rapproché avec la face postérieure du péricarde.

Les *culs-de-sac préœsophagiens,* ou *phréno-péricardico-œsophagiens,* sont situés à la partie inférieure du médiastin où ils s'insinuent dans le petit espace prismatique compris entre le diaphragme, la face antérieure de l'œsophage et la face postérieure du péricarde, constituant la partie la plus postérieure de l'*espace de Portal,* ou *espace interphréno-péricardico-œsophagien,* dans lequel sont logés des ganglions lymphatiques situés immédiatement au-dessus du centre phrénique (*ganglions de l'espace de Portal* ou *ganglions préœsophagiens*) (voy. : *Médiastin*).

Des *culs-de-sac rétro-œsophagiens,* l'un, *interaortico-œsophagien,* est situé à gauche; l'autre, *interazygo-œsophagien,* est situé à droite; ils sont séparés du péricarde par l'œsophage, donc en rapports éloignés, et réunis entre eux par le *ligament interpleural de Morossow.*

Le *canal thoracique* descend sur un plan plus postérieur encore, en avant des corps vertébraux (voy. : fig. 60).

La portion sus-diaphragmatique ou intra-thoracique de la veine cave inférieure répond, à droite, à la jonction de la base et de la face postérieure du péricarde.

De part et d'autre de l'œsophage, la face postérieure du péricarde répond aux ligaments triangulaires du poumon (voy. : *Plèvres*) par l'intermédiaire de deux espaces qui sont les *espaces interphréno-pédiculaires*; en hauteur, ils sont compris entre les pédicules pulmonaires ou, plus exactement, la veine pulmonaire inférieure et le diaphragme. Celui du côté droit est toujours plus développé que celui du côté gauche, et il détermine à la face postérieure du péricarde, entre la veine cave inférieure et l'œsophage, une dépression supradiaphragmatique : c'est la *fosse sus-diaphragmatique droite* (Hovelacque) (voy. : *Espaces interphréno-pédiculaires,* article *Médiastin antérieur*).

4. — *Base.*

La base du péricarde repose sur le diaphragme, auquel elle adhère plus ou moins intimement suivant les points considérés.

Zone d'adhérence phréno-péricardique. — La zone d'adhérence phréno-péricardique correspond au centre phrénique, et plus spécialement à la foliole antérieure; toutefois, elle s'étend un peu latéralement sur les folioles droite et gauche; elle possède une forme triangulaire à bords curvilignes, à base antérieure, et dont le sommet postérieur répond au flanc gauche de l'orifice diaphragmatique de la veine cave inférieure; la base du triangle, dirigée transversalement, légèrement convexe en avant, passe au ras du bord antérieur de la foliole moyenne, elle dépasse la ligne médiane de 7 centimètres à gauche et de 3 centimètres à droite (voy. : fig. 61) (voy. : *Diaphragme,* tome I).

L'adhérence est intime, avec échange de fibres entre les deux organes, à la partie antérieure de cette zone, ainsi qu'au niveau de la moitié antérieure du bord droit du triangle, sur une largeur de 3 à 4 millimètres, mais au fur et à mesure que l'on se rapproche du sommet de cette zone, l'adhérence devient de moins en moins importante, si bien qu'il

n'existe plus à la partie postérieure qu'un tissu celluleux lâche interposé entre la base du péricarde et le diaphragme dans un espace très aigu taillé en bec de flûte, presque virtuel, qui se prolonge en arrière par l'*espace de Portal* (1) (voy. : fig. 59).

A sa partie antérieure, le pourtour de cette zone d'adhérence détermine un sillon transversal, curviligne, convexe en avant : c'est le *sinus phréno-péricardique,* dans lequel on rencontre, à la partie antérieure, l'anastomose entre les phréniques droit et gauche formant l'*anse d'Hirschfeld* dans l'épaisseur du diaphragme, les anastomoses des vaisseaux diaphragmatiques supérieurs et les ganglions xiphoïdiens de Sappey.

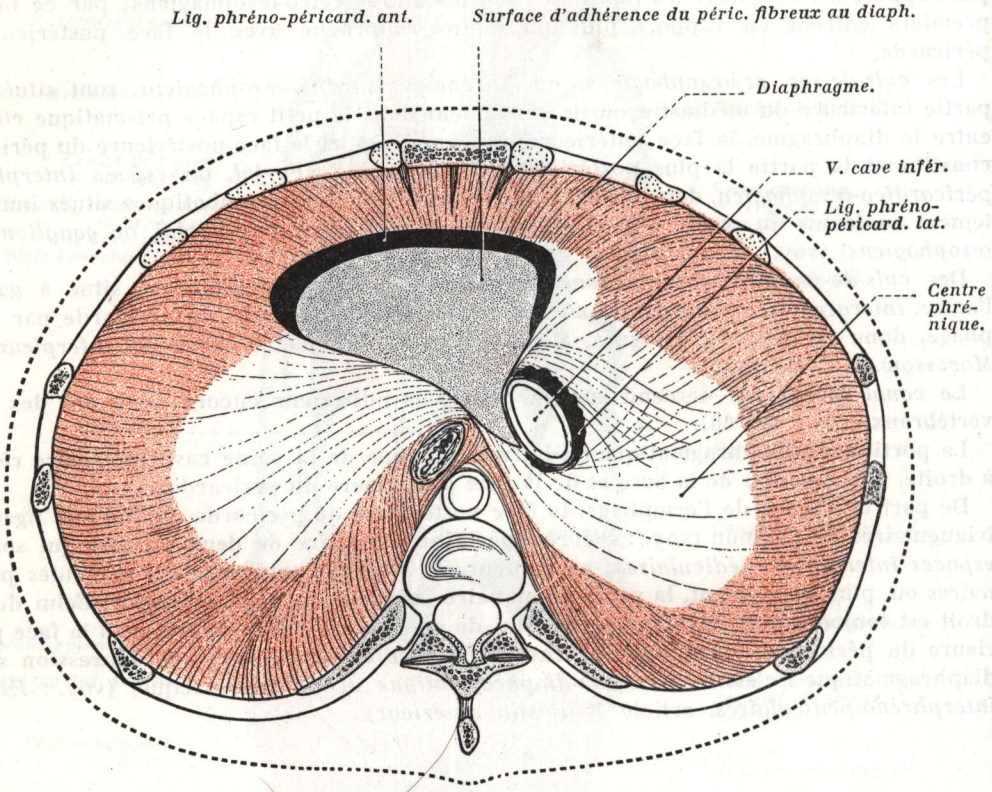

FIG. 61. — *Zone d'adhérence du péricarde fibreux au diaphragme.*
En noir, les insertions des ligaments phréno-péricardiques antérieur et latéraux à la face supérieure du diaphragme.

Le *sinus phréno-péricardique* correspond au centre phrénique, et plus spécialement à la foliole antérieure : aussi subit-il des variations au cours des mouvements du diaphragme (respiration) et celles-ci sont en rapport avec l'amplitude du déplacement; le sinus s'agrandit pendant l'inspiration, tandis qu'il diminue pendant l'expiration.

Par l'intermédiaire du diaphragme, le péricarde répond au *foie,* et plus spécialement au *lobe gauche* et à la *grosse tubérosité de l'estomac.*

Signalons, enfin, la possibilité de ponction du péricarde à travers le diaphragme en rasant l'appendice xiphoïde *(ponction sous-xiphoïdienne de Marfan).*

(1) Médecin français, né à Gaillac, mort à Paris (1742-1832), fut membre de l'Académie des Sciences; on lui doit la fondation, en 1820, de l'Académie royale de Médecine.

5. — *Sommet.*

Le sommet du péricarde fibreux est très irrégulier et tronqué; il répond aux gros troncs artériels qui émergent de la base du cœur, et là il se confond avec leur adventice.

En avant des gros vaisseaux, il se termine un peu au-dessus de la bifurcation de l'artère pulmonaire, et sur l'aorte un peu en avant de l'émergence du tronc artériel brachio-céphalique; c'est d'ailleurs à ce niveau que se trouve son *point culminant,* situé sur le flanc postéro-externe de ce tronc, à 15 ou 18 millimètres environ de la fourchette sternale; ce point, qui correspond à la *corne supérieure de Haller,* est situé sur l'horizontale passant par les bords supérieurs des deuxièmes cartilages costaux (voy. : fig. 57).

Il répond à la bifurcation de la trachée, à la portion horizontale de la crosse aortique, au ligament artériel, dont une partie est intra-péricardique, à l'anse du récurrent gauche, aux ganglions inter-trachéo-bronchiques de Baréty, et au ganglion d'Engel (ganglion du canal de Botal) qui le surplombent, ainsi qu'au plexus cardiaque et au ganglion de Wrisberg compris dans sa loge (voy. : fig. 43); il répond également à distance au tronc veineux brachio-céphalique gauche (voy. : fig. 57).

MOYENS DE FIXITÉ. LIGAMENTS DU PÉRICARDE

Le sac fibreux péricardique est maintenu en place d'abord par sa situation sus-diaphragmatique, par ses connexions avec les gros vaisseaux, et par des expansions fibreuses, plus ou moins bien différenciées suivant les sujets, et connues sous le nom de *ligaments du péricarde* (1). Ces ligaments se fixent aux parois de la cavité thoracique; ils représentent une condensation du tissu conjonctif médiastinal *(mediastinum)* au voisinage du péricarde; on classe ces ligaments, d'après leurs insertions sur les parois thoraciques en : *ligaments sterno-péricardiques, vertébro-péricardiques,* et *phréno-péricardiques.*

1. — *Ligaments sterno-péricardiques.*

Les *ligaments sterno-péricardiques,* ou *ligaments de Luschka* (2), impairs et médians, sont au nombre de *deux,* l'un supérieur, l'autre inférieur.

a) Le **ligament supérieur,** ou **ligament sterno-costo-péricardique de Lannelongue et Le Dentu,** de forme triangulaire, se détache de la partie antéro-supérieure du péricarde, en avant de l'aorte ascendante; de là, il se dirige obliquement en haut et en avant, en irradiant en éventail pour se fixer :

α) Par ses *faisceaux moyens,* à la face postérieure du manubrium sternal, au-dessous des insertions du sterno-thyroïdien; quelques-unes de ses fibres se continuent avec l'aponévrose cervicale moyenne, constituant le *ligament cervico-péricardique de Richet.*

β) Et par ses *faisceaux latéraux,* à la partie interne de la face postérieure des deux premiers cartilages costaux, et sur la face postérieure de l'articulation sterno-chondro-claviculaire.

Ce ligament, disposé dans un plan frontal, est presque vertical; il limite en avant et en bas la loge thymique; il est suspenseur du péricarde, à la fois dans la station debout et dans le décubitus dorsal (voy. : fig. 62).

---

(1) Ouvrage à consulter : H. Rouvière : Etude sur les ligaments du péricarde chez l'homme. *Thèse de Montpellier,* 1903.

(2) Anatomiste allemand (1820-1875), fut professeur d'Anatomie à l'Université de Tubingen.

b) Le **ligament inférieur,** ou **ligament xipho-péricardique de Luschka,** est une mince lame sagittale, triangulaire, toujours moins bien individualisée que le précédent.

Il s'insère à la base de l'appendice xiphoïde et sur la convexité du diaphragme; il se dirige obliquement en haut et en arrière, pour se fixer sur la ligne médiane à la face antérieure du péricarde, jusqu'au niveau du sixième cartilage costal (voy. : fig. 62).

Il est suspenseur du péricarde dans le décubitus dorsal.

Parfois il existe, entre les deux ligaments précités et sur la ligne médiane, de petits tractus fibreux unissant le péricarde au sternum.

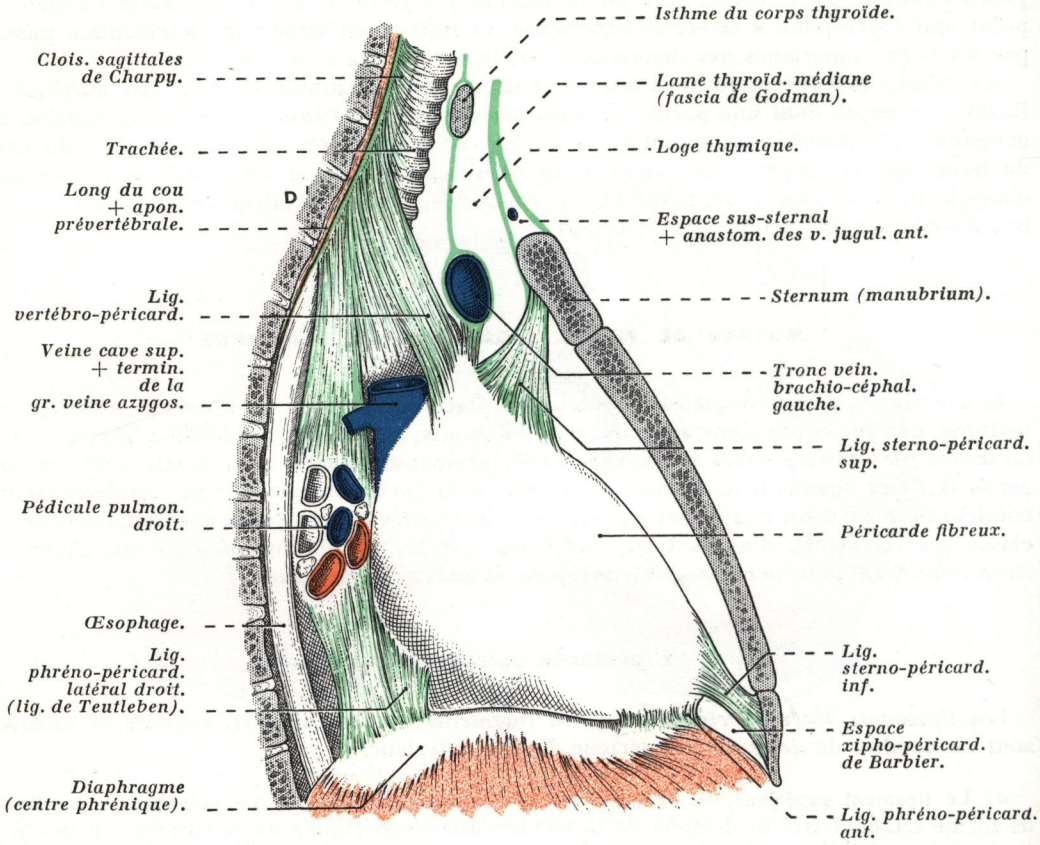

FIG. 62. — *Ligaments du péricarde fibreux, vue latérale droite* (demi-schématique).
D[1], première vertèbre dorsale.

2. — *Ligaments vertébro-péricardiques.*

Les *ligaments vertébro-péricardiques* (1), ou *ligaments de Béraud* (2), ont été décrits par cet auteur, en 1862, comme une lame unique et médiane, puis ils ont été étudiés par la suite, en 1877, par Teutleben, qui a reconnu leur duplicité; ils sont en effet doubles et

(1) Article à consulter : DELMAS et CABANAC : Sur la signification des cloisons sagittales du cou et des ligaments vertébro-péricardiques. *Comptes rendus de l'Association des Anatomistes,* 1930.
(2) Anatomiste français du XIXe siècle.

symétriques, et on les rattache actuellement aux cloisons sagittales de Charpy, dont ils représentent la continuation vers le thorax.

Ce sont deux lames fibreuses qui se détachent de l'aponévrose prévertébrale, au niveau d'un petit épaississement de cette dernière, depuis la quatrième vertèbre cervicale jusqu'à la cinquième dorsale; de là, ils se portent en bas et en avant, en passant de chaque côté de l'œsophage et de la trachée; ils pénètrent le thorax par le vestibule médiastinal, et au niveau du sommet du péricarde, ils se divisent en deux sortes de faisceaux, les uns antérieurs, les autres postérieurs (voy. : fig. 62).

Les *faisceaux antérieurs* vont se fixer en avant de la crosse aortique, tandis que les *faisceaux postérieurs*, latéralement divergents, se perdent vers les hiles des poumons sur les pédicules pulmonaires, en engainant les branches de l'artère pulmonaire et la bronche correspondante; le ligament gauche est toujours plus développé que le droit (Rouvière).

3. — *Ligaments phréno-pécardiques.*

Les *ligaments phréno-péricardiques* sont au nombre de *trois*, l'un antérieur, les deux autres latéraux.

a) Le **ligament phréno-péricardique antérieur** représente la zone d'adhérence intime, avec échange de fibres du péricarde au diaphragme.

Large de 3 à 4 millimètres, ce ligament possède la forme d'une *équerre* dont la grande branche répond au bord antérieur de la zone d'adhérence phréno-péricardique, et dont la petite branche est représentée par la moitié antérieure du bord droit du triangle d'adhérence (voy. : fig. 61). Ce ligament limite le sinus de même nom.

b) Les **ligaments phréno-péricardiques latéraux,** ou **ligaments de Teutleben** (1), sont au nombre de *deux*, mais d'inégale importance; situés de chaque côté de la veine cave inférieure, le ligament droit est beaucoup plus développé que le gauche.

α) Le **ligament droit,** ou **ligament de Lancisi** (2), se détache du centre phrénique, à droite de l'orifice de la veine cave inférieure; il monte le long de la face postéro-externe de ce vaisseau, auquel il s'accole jusqu'à son entrée dans le sac fibreux péricardique, puis par ses *fibres courtes* il se fixe sur les faces latérales du péricarde, tandis que par ses *fibres longues* il continue sa direction ascendante jusqu'au pédicule pulmonaire droit, où il se divise en deux faisceaux, antérieur et postérieur, qui se confondent respectivement avec les fibres descendantes du ligament vertébro-péricardique du même côté, en se perdant sur l'adventice des vaisseaux pulmonaires et sur la tunique externe des bronches souches (voy. : fig. 63).

Ce ligament comprend dans son épaisseur les filets vasculaires que le nerf phrénique droit abandonne aux segments thoracique et rétro-hépatique de la veine cave inférieure (voy. : *Innervation de la veine cave inférieure*).

β) Le **ligament gauche,** beaucoup plus mince, inconstant même (un tiers des cas), se comporte comme le précédent; il est situé à gauche de la veine cave inférieure, il se détache en grande partie de la bandelette semi-circulaire supérieure de Bourgery ou bandelette oblique.

On a décrit d'autres ligaments au péricarde, mais ceux-ci sont mal individualisés : ce sont les *ligaments trachéo-broncho-péricardiques et œsophago-péricardiques de Treitz* ; ils sont inconstants et réduits à de simples tractus fibreux allant du péricarde à la

(1) Anatomiste allemand de la seconde moitié du XIXe siècle.
(2) Anatomiste italien (1654-1720).

tunique externe conjonctive de l'œsophage, des bronches et de la trachée ; nous signalerons enfin la *lame vasculaire thyroïdienne sous-isthmique,* qui après avoir englobé le tronc veineux brachio-céphalique gauche se continue en bas, pour se perdre sur la face antérieure du sommet du péricarde, l'ensemble constituant le *ligament* ou *lame thyro-péricardique (fascia de Godman)* (voy. : *Aponévroses du Cou,* tome I).

Entre ce ligament et la face antérieure du péricarde, d'une part, et le ligament sterno-péricardique, d'autre part, se place la *loge thymique* qui contient le thymus chez l'enfant (voy. : *Thymus* et fig. 62 et 735).

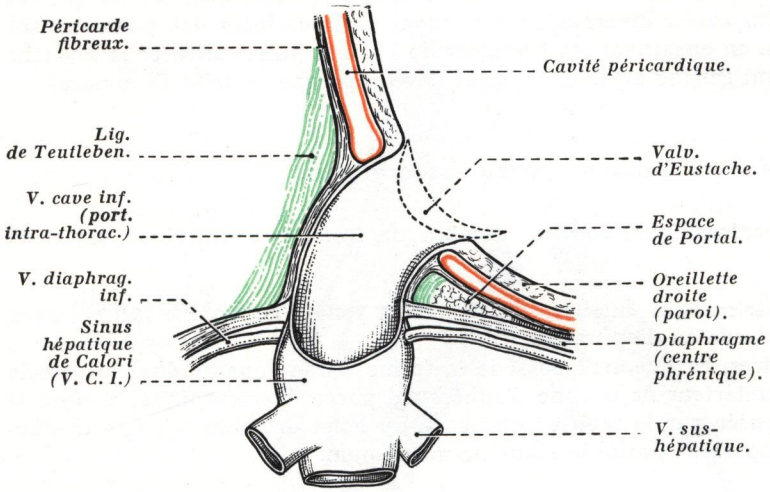

FIG. 63.
Rapports de la veine cave inférieure avec le sac fibreux péricardique et avec les ligaments de Teutleben (schématique).
En rouge, la séreuse péricardique.

***

Le *péricarde fibreux* est l'équivalent d'une gaine fibreuse du cœur *(fascia péricardique)* qui se prolonge plus ou moins sur les gros vaisseaux; en outre, certains de ses ligaments doivent être considérés comme de véritables *gaines* ou *lames vasculaires*; c'est ainsi que les ligaments de Teutleben représentent la gaine vasculaire considérablement épaissie (principalement à droite, *ligament de Lancisi*) de la portion intra-thoracique de la veine cave inférieure; et que le ligament thyro-péricardique est la lame vasculaire des veines thyroïdiennes médianes, de l'artère thyroïdienne moyenne de Neubauer, des veines médiastinales et péricardiques; elle contient dans son épaisseur le tronc innominé gauche (voy. : *Corps thyroïde*).

Uni au diaphragme par le ligament phréno-péricardique antérieur, le péricarde avec ses ligaments sert, également, d'appareil de suspension au centre phrénique *(tendon creux du diaphragme de Beau et Maissiat).*

II. — *SÉREUSE PÉRICARDIQUE*

(PÉRICARDE SÉREUX)

Si l'on ouvre le sac fibreux péricardique, on pénètre dans la cavité péricardique, qui renferme à l'état normal quelques centimètres cubes d'un liquide citrin et visqueux, le *liquide péricardique*; on constate alors que le cœur est régulièrement tapissé par le *feuillet péricardique viscéral,* tandis que le *feuillet péricardique pariétal* revêt la surface intérieure du péricarde fibreux.

Ces deux feuillets se continuent l'un avec l'autre au niveau des gros vaisseaux et de la base du cœur, en suivant une disposition assez complexe ; pour se rendre compte de la disposition générale de la séreuse péricardique, il faut l'envisager sur une coupe sagittale du cœur et du péricarde (voy. : fig. 71). On voit alors le feuillet viscéral tapisser la face antérieure de l'aorte, puis la face antérieure des ventricules, coiffer la pointe du cœur, tapisser la face inférieure des ventricules, passer en pont sur le sinus coronaire, former une gaine incomplète aux veines pulmonaires, puis atteindre la face postérieure des oreillettes, pour se réfléchir ensuite sur le péricarde pariétal, et celui-ci, après un trajet parallèle en sens inverse sur la face interne du sac fibreux, aboutir au point de départ en avant de l'aorte ascendante; en somme, à l'égal de toute autre séreuse, *la séreuse péricardique entoure le cœur sans le contenir.*

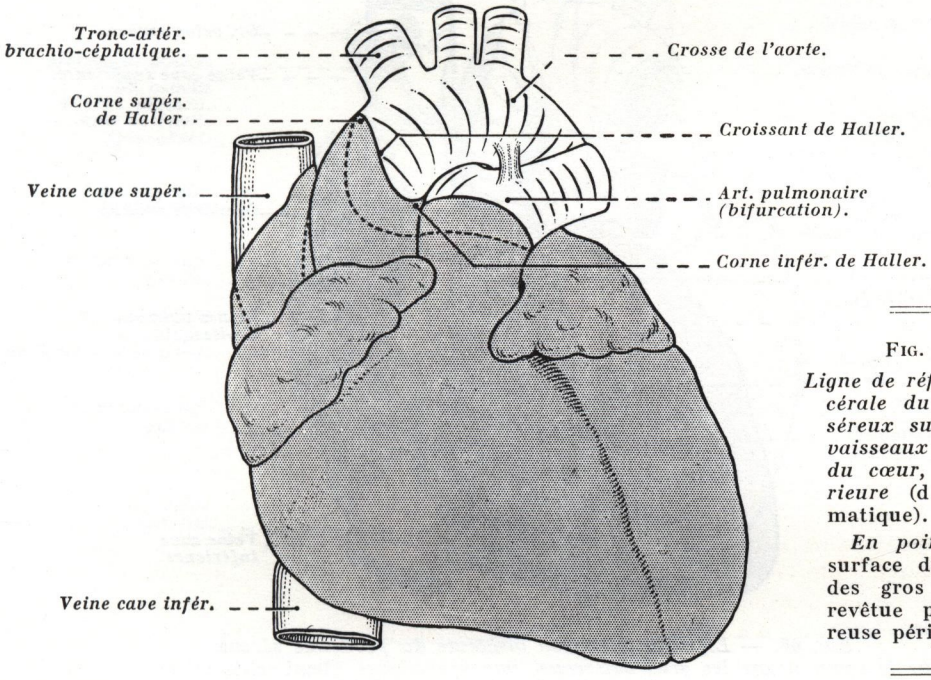

FIG. 64.

Ligne de réflexion viscérale du péricarde séreux sur les gros vaisseaux de la base du cœur, vue antérieure (demi-schématique).

En pointillé gris, surface du cœur et des gros vaisseaux revêtue par la séreuse péricardique.

Le feuillet viscéral péricardique, ou *épicarde,* applique, contre la surface extérieure du cœur, les vaisseaux et les nerfs de cet organe, ainsi que les bandes graisseuses des sillons (voy. : fig. 38).

LIGNES DE RÉFLEXION DU PÉRICARDE SÉREUX. — Lorsqu'on ouvre la cavité péricardique, on constate que la ligne de réflexion de la séreuse péricardique sur le cœur et les vaisseaux ne coïncide pas exactement avec la réflexion de la séreuse sur la face interne du sac fibreux; ce fait tient à ce que les vaisseaux possèdent un trajet intrapéricardique autour duquel la séreuse se moule, puis se réfléchit; aussi décrirons-nous *deux lignes de réflexion* au péricarde séreux : *a)* l'une, dite *viscérale,* située sur le cœur, le pédicule artériel, les veines caves et les veines pulmonaires; *b)* l'autre, *pariétale,* située sur le péricarde fibreux aux points où celui-ci est traversé par les vaisseaux précités.

Entre ces deux lignes de réflexion, des *manchons séreux* entourent plus ou moins complètement ces vaisseaux, certains, comme celui de la veine cave inférieure, apparaissent comme de véritables mésos plus ou moins développés; enfin, entre les vaisseaux et le cœur se disposent des *fossettes* ou des *diverticules.*

1° Ligne de réflexion viscérale. — La ligne de réflexion viscérale du péricarde séreux comprend *deux parties*; *a)* l'une est disposée autour des gros vaisseaux artériels du cœur (pédicule artériel); *b)* l'autre, beaucoup plus étendue, intéresse le cœur et la partie terminale des gros troncs veineux (pédicules veineux); cette disposition résulte de la présence, au niveau de la séreuse péricardique, du canal de Theile, qui se trouve interposé entre ces deux zones de réflexion (voyez plus loin).

Si l'on considère le point de départ de la ligne de réflexion du péricarde séreux sur la convexité de la crosse aortique, à un centimètre environ de l'origine du tronc artériel brachio-céphalique, point le plus élevé de la séreuse péricardique *(corne supérieure de*

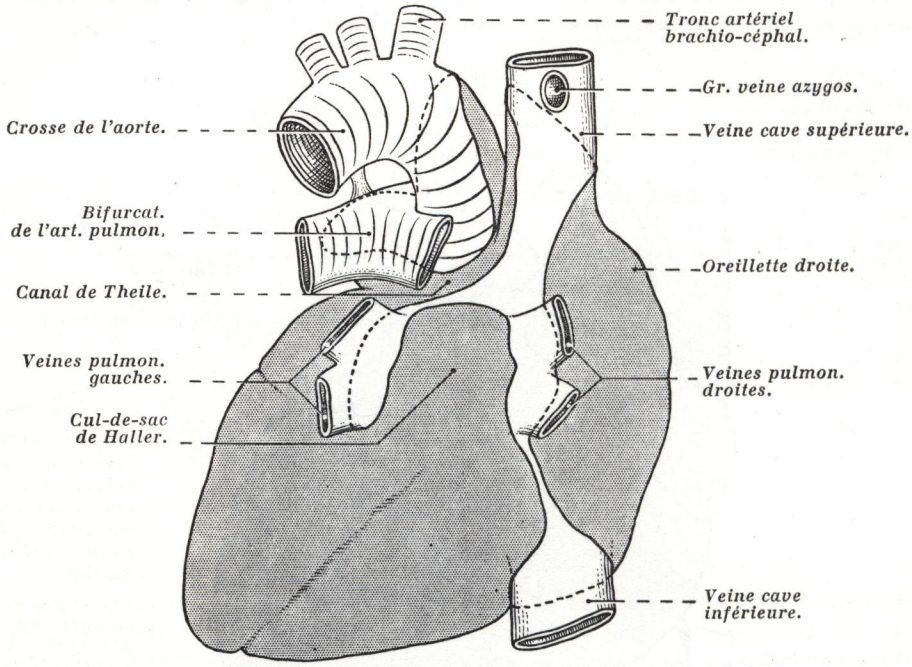

FIG. 65. — *Ligne de réflexion viscérale du péricarde séreux sur le cœur et sur les gros vaisseaux, vue postérieure* (demi-schématique).

En pointillé gris, surface du cœur et des gros vaisseaux revêtue par la séreuse péricardique.

Haller), ou remarque que cette ligne descend obliquement sur le flanc droit de l'aorte ascendante, puis elle suit un trajet presque vertical à la face postérieure de l'aorte; elle croise transversalement cette face, et de droite à gauche, un peu au-dessous de la branche droite de l'artère pulmonaire; elle atteint la face inférieure de la bifurcation de l'artère pulmonaire; elle croise ensuite la face gauche de cette bifurcation, au ras de la naissance de sa branche gauche, puis elle croise transversalement, et de gauche à droite, la partie terminale du tronc de l'artère pulmonaire, presque au contact de sa bifurcation; elle s'insinue entre aorte et artère pulmonaire, où elle constitue la *corne inférieure de Haller,* puis elle croise obliquement, de bas en haut et de gauche à droite, la face latérale gauche et la convexité de la crosse aortique, pour atteindre la naissance du tronc artériel brachio-céphalique (voy. : fig. 64).

Partie du flanc gauche de la veine cave supérieure, à 3 centimètres au-dessus de l'oreillette droite, la ligne de réflexion contourne la face antérieure de ce vaisseau de haut en bas et de gauche à droite, sur les deux tiers de sa circonférence, en suivant un trajet héli-

coïdal (voy. : fig. 65); après avoir atteint la face postérieure de cette veine au niveau de son embouchure, elle descend verticalement sur la face postérieure de l'oreillette droite, recouverte par les deux veines pulmonaires droites; puis, descendant verticalement jusqu'à la terminaison de la veine cave inférieure, cette ligne de réflexion vient constituer à cette dernière une gaine à peu près complète à son embouchure, en passant en avant d'elle; de là, elle monte obliquement en côtoyant la terminaison des veines pulmonaires droites; sur la face postérieure de l'oreillette gauche, elle remonte jusqu'à la hauteur des veines pulmonaires supérieures, puis elle change de direction en s'incurvant; elle redescend derrière l'oreillette gauche en côtoyant l'embouchure des deux veines pulmonaires gauches,

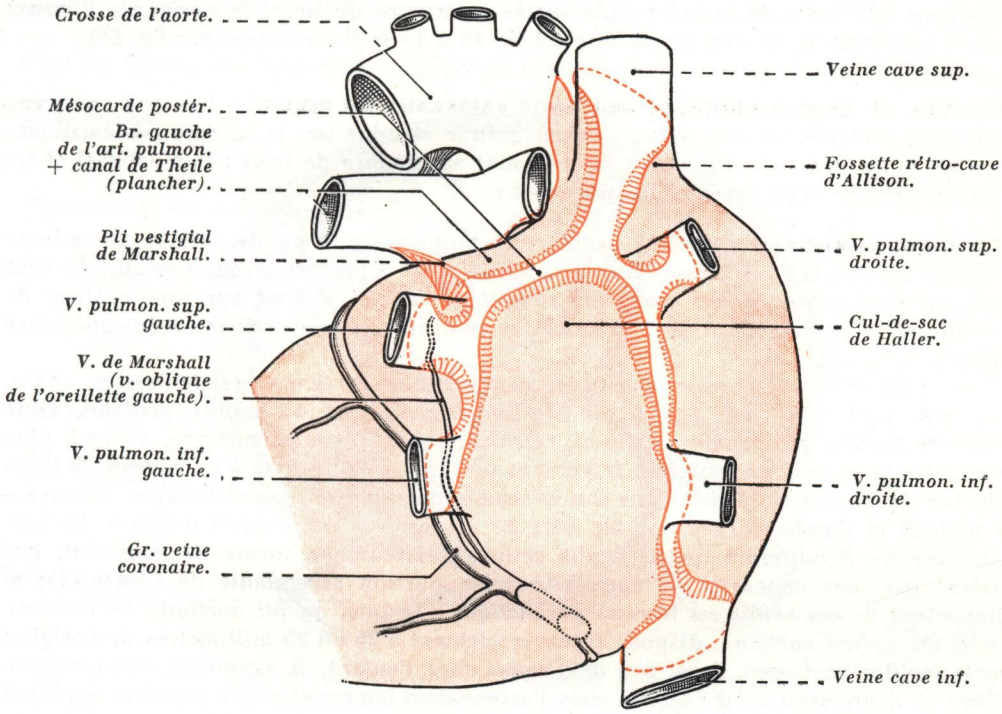

FIG. 66. — *Lignes de réflexion du péricarde séreux* (demi-schématique).
En pointillé rose, la surface du cœur et des vaisseaux recouverte par la séreuse péricardique.

elle contourne la veine pulmonaire gauche inférieure qu'elle engaine partiellement, puis elle croise de gauche à droite le versant supérieur de la terminaison de la veine pulmonaire supérieure gauche, puis la base du cœur à la jonction des faces supérieure et postérieure des oreillettes; elle atteint ensuite la face postérieure de la veine cave supérieure, où elle se redresse verticalement pour contourner enfin obliquement le flanc gauche de cette veine (voy. : fig. 65).

2° ***Ligne de réflexion pariétale.*** — La réflexion du péricarde séreux sur le péricarde fibreux s'effectue au niveau des orifices de pénétration des veines (veines pulmonaires et veines caves) et de l'orifice de sortie du pédicule artériel du cœur (crosse de l'aorte et artère pulmonaire).

Au niveau des deux veines caves, la réflexion se fait directement du vaisseau sur le péricarde fibreux, tandis qu'au niveau des veines pulmonaires, il s'effectue indirectement par l'intermédiaire d'un étroit repli, véritable *méso.* Dans leur courte portion intra-péricar-

dique, les veines sont donc entourées d'un court manchon séreux plus ou moins complet et pourvu d'un méso; celui-ci correspond évidemment à la distance qui sépare les deux lignes de réflexion; variable suivant les points envisagés, cette distance est très réduite (pour ainsi dire nulle) au niveau des orifices péricardiques des deux veines caves, tandis qu'elle atteint 2 à 3 millimètres en arrière de la veine cave supérieure, au niveau des veines pulmonaires supérieures et au pourtour du cul-de-sac de Haller.

Les veines pulmonaires inférieures sont pourvues d'un méso qui les unit aux veines pulmonaires supérieures correspondantes; sa hauteur varie entre 8 et 12 millimètres.

Le méso de la veine cave inférieure *(mésocave inférieur)* est toujours le plus développé; de forme triangulaire à sommet inférieur, il est tendu entre la face postérieure de la veine, la face inférieure de la veine pulmonaire inférieure droite et le péricarde fibreux; sa hauteur moyenne au niveau de sa base est de 10 à 15 millimètres (voy. : fig. 66).

PÉDICULES ET GAINES SÉREUSES DES GROS VAISSEAUX DU CŒUR. — Les gros vaisseaux du cœur sont entourés sur une plus ou moins grande étendue par la séreuse péricardique; ils constituent les *pédicules du cœur*; ceux-ci sont au nombre de *trois* : l'un artériel et les deux autres veineux, l'un droit et l'autre gauche.

1° Le **pédicule artériel** est constitué par l'artère pulmonaire et par la portion ascendante de la crosse de l'aorte; ces deux vaisseaux, adossés l'un à l'autre, enroulés en spirale, sont entourés par une *gaine séreuse commune* complète; celle-ci s'étend sur une hauteur de 3 à 4 centimètres en arrière et de 7 centimètres en avant (au niveau de la corne supérieure de Haller).

Sur ce pédicule, la séreuse péricardique présente certaines particularités anatomiques, qui sont : *a)* un *diverticule* de la séreuse plus ou moins profond, situé au-dessus de l'artère pulmonaire; celui-ci, rétro-aortique et sus-pulmonaire, s'étend plus ou moins vers la gauche en tapissant le versant postérieur de l'aorte; à ce niveau, la ligne de réflexion de la séreuse décrit dans son ensemble une courbe sus-pulmonaire, concave à droite (Grisoli et Gambarelli) (voy. : fig. 64); *b)* et des *plis adipo-péricardiques,* ou *plis semi-lunaires de Rindfleisch,* petits replis cellulo-graisseux, en forme de croissant, qui embrassent par leur concavité, la convexité de la portion ascendante de l'aorte (1); le plus important de ces replis est le *repli préaortique* (Testut), ou *pli aortique de Concato et Bacelli* (2) *(plica aortica),* disposé transversalement à 20 ou 25 millimètres de l'origine de l'aorte (orifice aortique), il est peu développé chez l'enfant, il augmente d'importance avec l'âge et il apparaît chez l'adulte sous l'aspect d'un bourrelet semi-circulaire appliqué sur la face antérieure de l'aorte; dans son épaisseur, on rencontre fréquemment un ou deux petits ganglions lymphatiques *(ganglions préaortiques)*; ce repli limite, avec le pli infundibulaire sous-jacent, situé à l'origine de l'aorte contre le bord droit de l'infundibulum de l'artère pulmonaire, une petite dépression, lisse et dépourvue de graisse, où se loge une partie de l'auricule droite : c'est le *lit de l'auricule de Marcacci* (voy. : fig. 9).

On trouve quelquefois sur la face gauche de l'infundibulum une seconde dépression lisse, le *lit de l'auricule gauche* : celui-ci est limité par un repli de la séreuse, bourré de graisse : c'est le *pli de l'artère pulmonaire* ou *repli prépulmonaire (pli infundibulaire).*

2° Le **pédicule veineux droit** est représenté par la veine cave supérieure, les deux veines pulmonaires droites et la veine cave inférieure; mais à ces pédicules, la gaine séreuse destinée à ces vaisseaux est incomplète; la veine cave supérieure est entourée uniquement dans les trois quarts de sa circonférence, à l'exclusion de sa face postérieure, et cela sur une hauteur de 3 centimètres sur sa face antérieure et de 2 centimètres sur sa face latérale

(1) La paroi de l'artère ne participe pas à la constitution des plis adipo-péricardiques.
(2) Médecin italien (1836-1916), fut professeur de clinique médicale à la Faculté de Médecine de Rome.

droite; la veine cave inférieure est embrassée par la séreuse sur tout son pourtour, sauf en haut et en arrière, au point qui regarde la veine pulmonaire inférieure droite, la longueur de sa gaine variant de 1 à 2 centimètres environ (voy. : *Veine cave inférieure*).

Quant aux deux veines pulmonaires droites, elles n'ont pas de gaine complète à proprement parler, et la séreuse remonte sur leurs faces externe et interne sur une longueur de 1 centimètre à 1 cm. 1/2.

3° Le **pédicule veineux gauche** est représenté par les deux veines pulmonaires gauches, mais seule la veine pulmonaire gauche inférieure est engainée à peu près complètement, sauf dans sa partie supérieure où elle est vis-à-vis avec la veine pulmonaire supérieure gauche, à ce niveau, le pédicule séreux remonte sur ces vaisseaux sur une longueur de 1 cm. 1/2 environ.

C'est au niveau des pédicules veineux et artériel, dans la *zone dépéricardisée,* que les

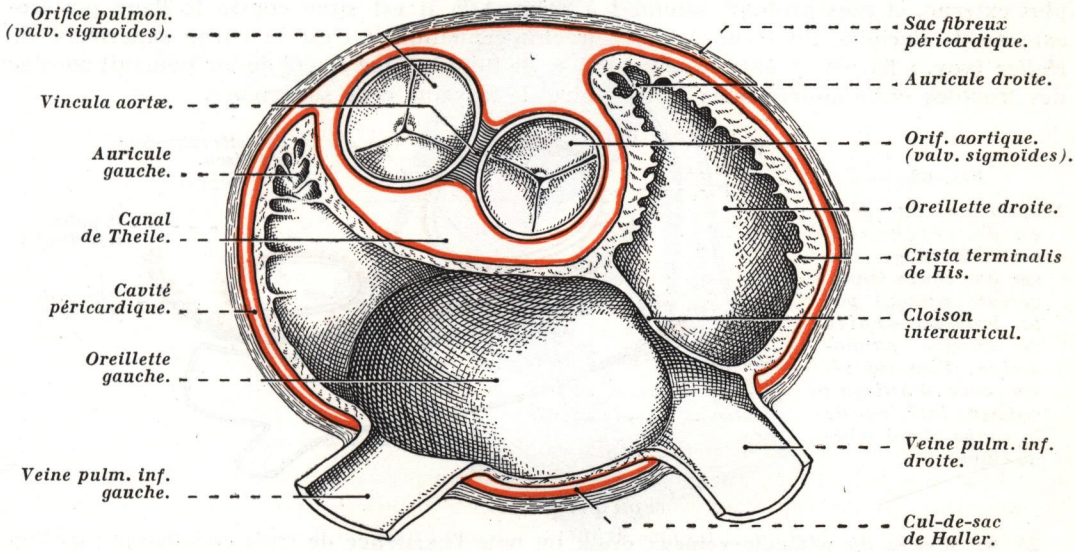

FIG. 67. — *Réflexion de la séreuse péricardique vue sur une coupe transversale du cœur passant par les oreillettes. Canal de Theile; segment inférieur de la coupe* (demi-schématique).

nerfs du cœur abordent cet organe; ainsi, la zone comprise entre les lignes de réflexion du péricarde séreux *(mésocarde postérieur)* qui constitue ces pédicules représente un véritable *hile nerveux du cœur,* si bien que l'on retrouve sur le cœur la même disposition que l'on observe sur la face inférieure du foie, ou au niveau du hile de la rate (voyez plus loin : *Mésocarde postérieur*).

CULS-DE-SAC ET DIVERTICULES DU PÉRICARDE SÉREUX. — Au niveau des gros vaisseaux du cœur, la séreuse péricardique envoie dans l'intervalle de ces vaisseaux des prolongements *(diverticules),* plus ou moins importants, qui déterminent des culs-de-sac; parmi ceux-ci, l'un est particulièrement développé : c'est le *cul-de-sac de Haller* (1), ou *grand diverticule postérieur de la séreuse péricardique,* ou *sinus oblique du péricarde.*

Ce cul-de-sac, compris transversalement entre les deux groupes de veines pulmonaires,

(1) ALBERT DE HALLER : Anatomiste et physiologiste suisse, né et mort à Berne (1708-1777).

est profond de 10 centimètres environ; son sommet remonte jusqu'au niveau de l'embouchure des veines pulmonaires supérieures; en arrière, il répond directement à l'œsophage, et ce rapport expliquerait, par compression de ce conduit, la dysphagie observée dans certains épanchements péricardiques abondants; en avant, il correspond exclusivement à l'oreillette gauche, contre laquelle il est appliqué.

Le cul-de-sac de Haller, et plus spécialement sa partie la plus déclive, est la *zone la plus facilement dilatable* de la cavité péricardique.

Quant aux autres culs-de-sac, ils sont moins importants et peu accusés.

1° **Au niveau du pédicule artériel,** on rencontre deux culs-de-sac : *a)* l'un est situé entre la bifurcation de l'artère pulmonaire et la concavité de l'aorte, en avant et au-dessous du ligament artériel; il mesure de 1 centimètre à 1 cm. 1/2 de profondeur : c'est celui qui correspond à la *corne inférieure de Haller* (voyez précédemment); *b)* l'autre, beaucoup plus externe, et plus profond, atteint 1 à 2 cm. 1/2, il est situé contre le flanc postéro-externe de l'origine du tronc artériel brachio-céphalique : c'est la *corne supérieure de Haller* (voy. : fig. 68 et 69); l'accumulation de liquide dans ce cul-de-sac pourrait amener des troubles circulatoires dans le territoire de la veine cave supérieure.

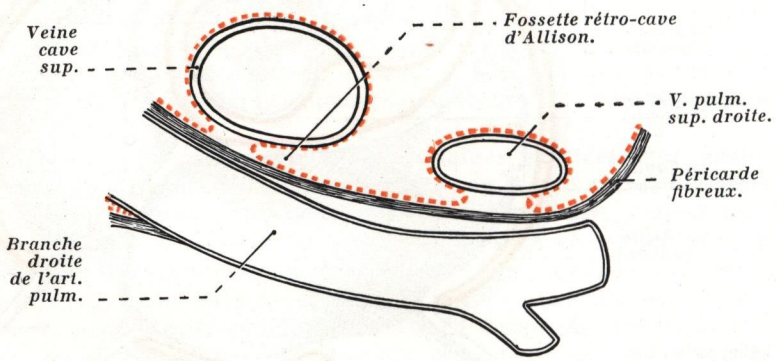

FIG. 68.

Disposition du péricarde séreux (en pointillé rouge) *vue sur une coupe transversale passant par la branche droite de l'artère pulmonaire. Fossette rétro-cave d'Allison ; segment inférieur de la coupe* (demi-schématique).

2° **Au niveau du pédicule veineux droit,** on note l'existence de *trois* culs-de-sac : *a)* l'un est situé entre la veine cave supérieure et la veine pulmonaire droite supérieure; variable suivant les sujets, il mesure en moyenne 1 cm. 1/2 à 2 centimètres environ de profondeur : c'est le *recessus post-cavalis,* ou *fossette rétro-cave d'Allison*; décrite par cet auteur en 1946, celle-ci est limitée, en avant, par le flanc droit de la veine cave supérieure; en bas, par la veine pulmonaire droite supérieure, et en haut, par la branche droite de l'artère pulmonaire (voy. : fig. 68 et 69); c'est au niveau de cette fossette que l'on atteint et ligature les vaisseaux pulmonaires par voie transpéricardique (1); *b)* l'autre, toujours peu profond, est situé entre les deux veines pulmonaires droites *(recessus interpulmonaire droit)*; *c)* quant au troisième, inconstant et peu profond également, il est situé entre la veine pulmonaire droite inférieure et la veine cave inférieure, sur le flanc droit du petit méso qui relie les deux vaisseaux (voy. : fig. 70).

3° **Au niveau du pédicule veineux gauche,** et sur le versant externe de ce pédicule, il existe *deux* autres culs-de-sac : *a)* l'un est situé entre les deux veines pulmonaires gauches *(recessus interpulmonaire gauche)*; il mesure de 1 cm. 1/2 à 2 centimètres de profondeur; *b)* l'autre, très étroit, peu accusé, s'insinue entre la veine pulmonaire gauche supérieure et la branche gauche de l'artère pulmonaire; ce dernier est très variable et il peut se pré-

(1) Article à consulter : H. MILHIET et P. JAGER : Contribution anatomique à la ligature des vaisseaux pulmonaires par voie transpéricardique. *Le Poumon,* octobre 1952, n° 8.

senter sous deux aspects différents suivant l'étendue et la disposition du pli vestigial de Marshall, qui contribue à le délimiter; α) si le pli vestigial est très marqué, le cul-de-sac forme une sous-pente située au-dessus de lui, s'étendant entre la branche gauche de l'artère pulmonaire et la veine pulmonaire gauche supérieure; il s'ouvre, dans la cavité péricardique, au confluent du sinus transverse et de la grande cavité, et son extrémité borgne repose sur la face postérieure de l'oreillette gauche, immédiatement au-dessus de la réflexion de la séreuse qui constitue le cul-de-sac de Haller; β) si, au contraire, le pli vestigial est peu saillant dans la cavité péricardique, le cul-de-sac se présente comme un diverticule qui cravate le versant supérieur de la veine pulmonaire gauche supérieure, pour s'étaler sur la face postérieure de ce vaisseau (Grisoli et Gambarelli) (1).

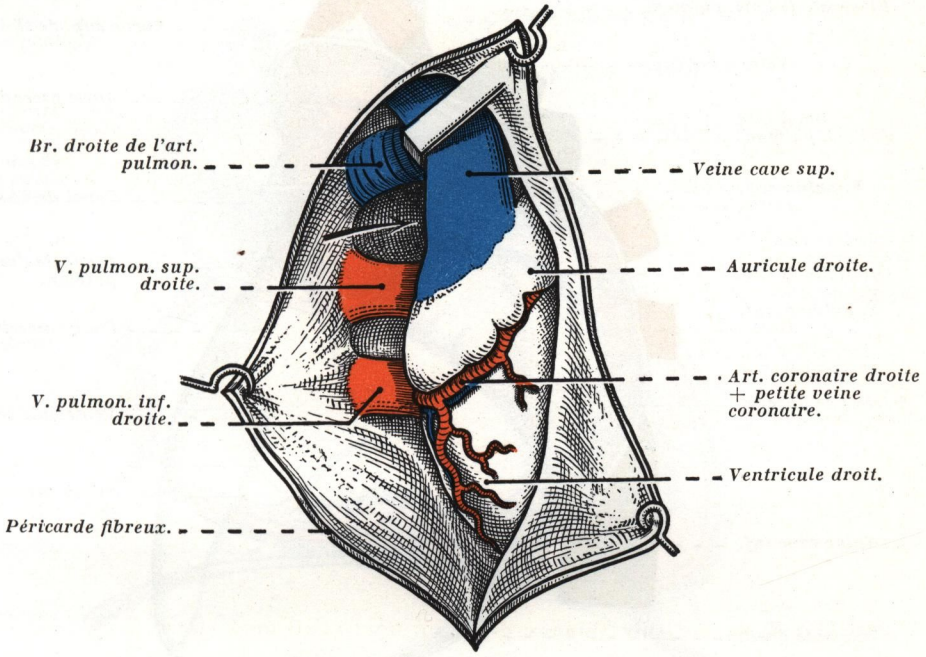

FIG. 69. — *Fossette rétro-cave d'Allison ou recessus post-cavalis* (indiquée par la flèche) *après ouverture du péricarde. Vue antérieure.*

Canal de Theile, ou sinus transverse. — Entre le pédicule artériel, d'une part, et les deux pédicules veineux, d'autre part, il existe une formation du péricarde séreux qui se présente sous la forme d'un canal circulaire, long de 6 à 7 centimètres, laissant facilement passer le doigt : c'est le *canal de Theile,* ou *sinus transverse de Henle.*

D'aspect prismatique triangulaire, ce canal est limité : a) *en avant,* par la face postérieure de l'aorte et de l'artère pulmonaire, recouvertes de leur manchon séreux; b) *en arrière,* par la face antérieure des oreillettes; c) *en bas,* par l'angle dièdre qui répond à l'union du pédicule artériel et du segment auriculaire de la face antérieure du cœur; d) *en haut,* le toit de ce canal est représenté par la branche droite de l'artère pulmonaire et par le dédoublement du sac fibreux du péricarde, lorsqu'il englobe l'artère pulmonaire à sa bifurcation (voy. : fig. 71).

---

(1) Article à consulter : J. GRISOLI et J. GAMBARELLI : Recherches sur la ligne de réflexion du péricarde. *Travaux de l'Institut d'Anatomie de la Faculté de Médecine de Marseille,* 1951-1952, fasc. 9, p. 7.

Son grand axe, curviligne, est dirigé obliquement de haut en bas, d'arrière en avant et de droite à gauche.

Il présente *deux orifices,* l'un gauche et l'autre droit; *a)* l'*orifice gauche* est compris entre l'artère pulmonaire en dedans, l'auricule gauche en dehors et la branche gauche de l'artère pulmonaire en haut; il présente la forme d'une fente allongée; *b)* l'*orifice droit,* disposé en forme de fente verticale, est délimité en dedans et en avant par l'aorte, et en dehors par la veine cave supérieure et l'auricule droite (voy. : fig. 67).

Par l'intermédiaire de ces deux orifices, le canal de Theile communique avec la cavité péricardique.

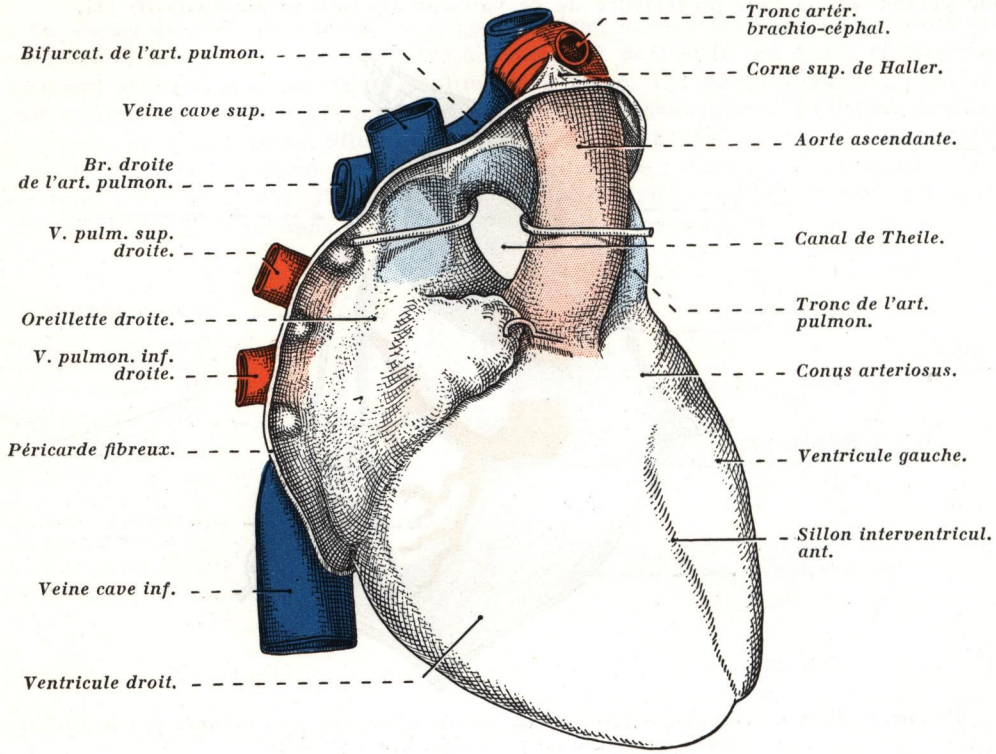

FIG. 70. — *Canal de Theile. Diverticules de la séreuse péricardique et gaines séreuses des vaisseaux sur une vue latérale droite du cœur.*

Pli vestigial de Marshall. — Près de l'orifice gauche du canal de Theile, le péricarde séreux du toit et du versant postérieur de ce canal présente un petit repli semi-lunaire qui fait saillie dans sa cavité : c'est le *pli vestigial de Marshall* (1).

Ce pli est constant, il s'étend de la branche gauche de l'artère pulmonaire jusqu'au versant antéro-supérieur de la veine pulmonaire gauche supérieure. D'aspect triangulaire et falciforme, sa longueur est de 15 millimètres en moyenne. Il est comparable à un *méso* et son *bord adhérent* se fixe sur la branche gauche de l'artère pulmonaire, sur la partie postéro-supérieure du péricarde fibreux et sur la face postéro-supérieure de l'oreillette gauche, tout contre le versant droit de l'embouchure de la veine pulmonaire gauche supérieure qu'il contourne; son *bord libre,* concave en avant, est tendu entre deux cornes de

(1) Anatomiste et chirurgien anglais (1818-1891), fut professeur d'Anatomie à la *Royal Academy.*

réflexion de la séreuse péricardique, il s'étend de la branche gauche de l'artère pulmonaire à la face supérieure de l'oreillette gauche (voy. : fig. 66).

Il contient intérieurement un cordon fibreux qui se continue en bas par la veine oblique de l'oreillette gauche ou veine de Marshall (1850). Il représente embryologiquement le vestige du *méso de la veine cave supérieure gauche de l'embryon* (canal de Cuvier gauche).

MÉSOCARDE POSTÉRIEUR. — On donne le nom de *mésocarde postérieur* à la *zone dépéricardisée* du cœur, c'est-à-dire à la partie qui correspond à l'adossement de deux feuillets séreux dans les zones où ceux-ci se réfléchissent du cœur ou des gros vaisseaux sur le sac fibreux péricardique.

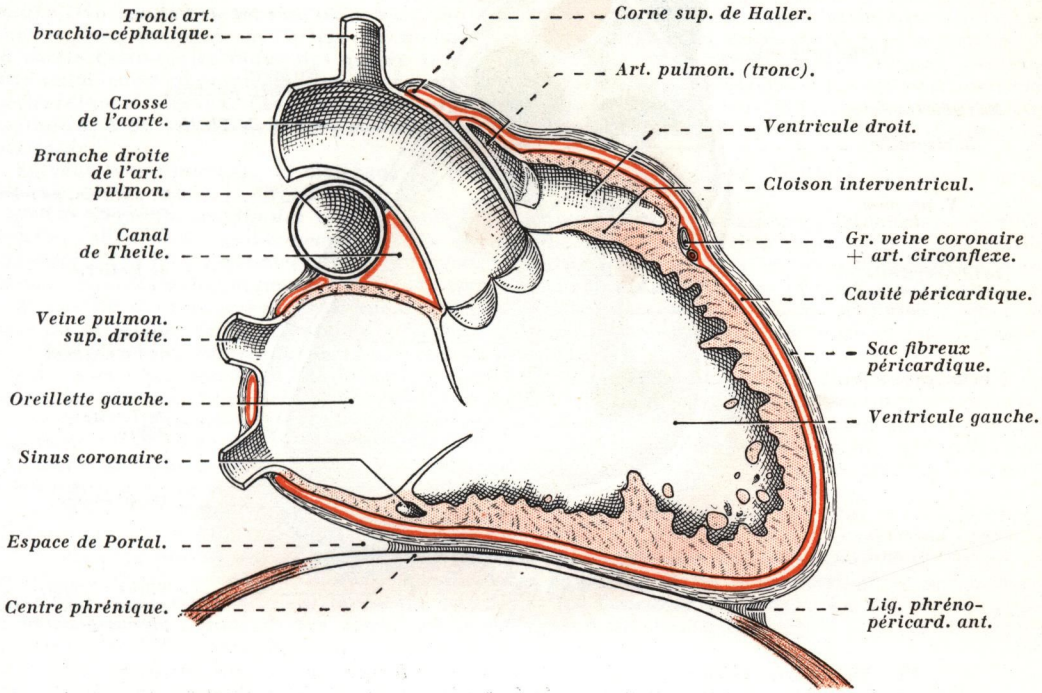

FIG. 71. — *Disposition de la séreuse péricardique sur le cœur et les gros vaisseaux, vue sur une coupe antéro-postérieure du cœur; segment gauche de la coupe* (demi-schématique).

Le péricarde étant ouvert, si l'on introduit la main droite dans la cavité péricardique en soulevant la masse ventriculaire, l'index glissant à la face postérieure des oreillettes vient buter contre une bride verticale tendue entre la veine cave inférieure et les veines pulmonaires droites : c'est la *bride verticale du mésocarde postérieur*; remontant à la face postérieure de l'oreillette gauche contre la face gauche de cette bride, le doigt est arrêté à nouveau au sommet du cul-de-sac de Haller contre une seconde bride dirigée transversalement : c'est la *bride horizontale du mésocarde postérieur.*

La *première (bride verticale)*, très courte, disposée dans un plan sagittal, est tendue entre la veine cave inférieure et la veine pulmonaire inférieure droite; elle est comprise entre la face postérieure de l'oreillette droite et le cul-de-sac de Haller; elle est due à l'adossement du bord gauche de ce cul-de-sac avec le feuillet séreux qui revêt la zone intercave de l'oreillette droite.

La *seconde (bride horizontale)* occupe la face supérieure de l'oreillette gauche; elle

résulte de l'adossement du bord postérieur du sinus transverse à la partie culminante du cul-de-sac de Haller (voy. : fig. 72).

Examiné par sa face postérieure sur un cœur en place, le mésocarde postérieur dessine un L renversé (⅂) dont les deux barres seraient séparées par les veines pulmonaires droites (voy. : fig. 65), et c'est la *seule partie du péricarde séreux* qui unisse *directement* l'un à l'autre, cœur et sac fibreux péricardique.

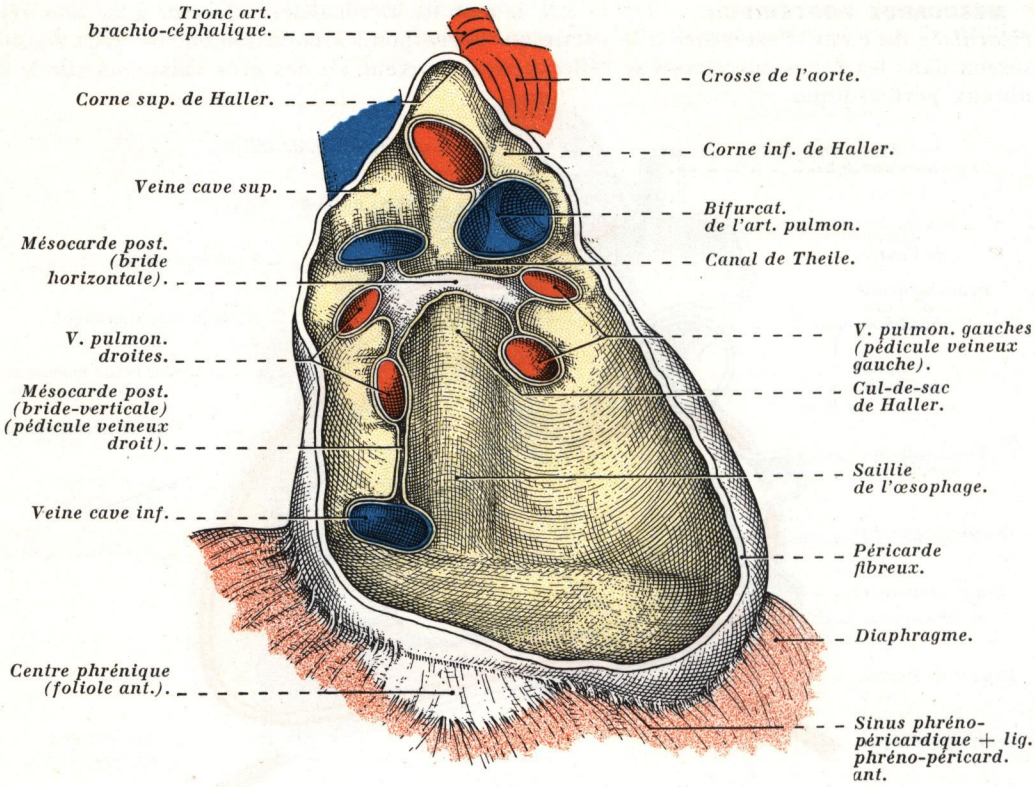

FIG. 72. — *Disposition du péricarde séreux sur les gros vaisseaux du cœur. Mésocarde postérieur après ouverture de la cavité péricardique et ablation du cœur. En jaune,* la séreuse péricardique; *en blanc,* la zone dépéricardisée du cœur.

EN RÉSUMÉ, la disposition du péricarde séreux autour du cœur et des gros vaisseaux montre : 1° que la majeure partie du cœur, c'est-à-dire la totalité des ventricules et une partie importante des oreillettes, est libre dans la cavité péricardique, le cœur n'étant rattaché au sac fibreux péricardique, lui-même extensible, que par les *gros vaisseaux* et par le *mésocarde postérieur*; cette disposition est donc éminemment favorable au bon fonctionnement du cœur (alternatives de contractions et de phases de relâchement), partant au rythme cardiaque; la cavité séreuse étant, d'autre part, le plus parfait des *espaces de glissement*; 2° que la partie supérieure de la cavité péricardique représentée par le pédicule artériel du cœur est donc exclusivement *artérielle*; la gaine séreuse complète qui entoure ce pédicule reste séparée postérieurement de la portion auriculaire du cœur par le canal de Theile; 3° que les quatre veines pulmonaires et les deux veines caves (supérieure et inférieure) ne se voient dans le péricarde que sur une très faible partie de leur longueur et de leur circonférence; 4° et qu'une très étroite *zone dépéricardisée* de la base du cœur se situe entre les lignes de réflexion viscérale; elle correspond à la base des mésos (voy. : fig. 65 et 72).

Constitution anatomique et structure. — Du point de vue structural comme du point de vue descriptif, il nous faut envisager successivement le *sac fibro-séreux* et le *feuillet viscéral du péricarde séreux* ou *épicarde.*

1° **Sac fibro-séreux.** — Sur une coupe du sac fibro-séreux, on constate l'existence de *deux tuniques* distinctes : d'une part, la *fibreuse,* et, d'autre part, la *séreuse.*

a) La **fibreuse** est constituée par des faisceaux conjonctifs denses, étalés en nappe et disposés suivant plusieurs couches, donnant ainsi au péricarde fibreux l'aspect d'une *lame pseudo-aponévrotique* (Lacroix) qui se continue en certains points par les ligaments du péricarde et par les gaines vasculaires des gros vaisseaux de la base du cœur.

A la sortie ou à l'entrée des gros vaisseaux dans le sac fibreux péricardique on observe toujours l'existence d'une *gaine* ou d'une *lame fibreuse* dépendante du péricarde, qui se prolonge plus ou moins loin sur le vaisseau en dehors du sac; cette disposition est très nette sur la crosse aortique, sur les deux branches de l'artère pulmonaire; elle l'est encore davantage sur la face antérieure de la partie extra-péricardique des quatre veines pulmonaires où le prolongement s'étend jusqu'au hile pulmonaire correspondant et sur la veine cave inférieure par la présence des ligaments phréno-péricardiques latéraux. Ces formations conjonctives périartérielles ou périveineuses doivent être assimilées à de véritables *gaines vasculaires* et, comme telles, elles représentent les *ailerons du péricarde.*

Suivant leur direction, on distingue au péricarde fibreux *trois sortes de fibres,* qui sont *longitudinales, transversales* et *circulaires.*

α) Les *fibres longitudinales* sont les plus nombreuses et aussi, en majeure partie, les plus superficielles; elles sont sensiblement parallèles à l'axe du sac fibreux péricardique, elles s'étendent du diaphragme et de l'appendice xiphoïde en bas, aux gros vaisseaux et à la colonne vertébrale (ligaments vertébro-péricardiques) en haut; quelques fibres se perdent sur les pédicules pulmonaires.

β) Les *fibres transversales* s'étendent entre les veines pulmonaires droites et gauches, et, à la base du péricarde, de la veine cave inférieure au sinus phréno-péricardique (Popa et Lucinescu)(1).

γ) Les *fibres circulaires* se groupent autour des vaisseaux (Rouvière).

Ainsi donc, la disposition des faisceaux, partant la *texture* du péricarde fibreux, est telle que ses faisceaux constitutifs sont disposés dans le sens des diverses *actions mécaniques* qui s'exercent sur le sac fibreux péricardique, à savoir : les tractions du diaphragme dirigées de haut en bas pendant l'inspiration, le poids du cœur, l'extension du tronc, la résistance qu'opposent à la traction les gros vaisseaux de la base du cœur fixés à l'orifice supérieur du thorax (Rouvière), et les tractions latérales transmises au péricarde pendant l'expiration par les pédicules pulmonaires.

Un réseau élastique, surtout abondant sur les parties latérales du sac fibreux péricardique, s'interpose entre les différents faisceaux fibreux.

Le péricarde fibreux est uni à la plèvre par un tissu cellulaire lache *(mediastinum),* semé de pelotons adipeux, au niveau duquel cheminent les vaisseaux et les nerfs destinés au péricarde et à la plèvre médiastinale : c'est la *couche vasculaire de Tourneux* (2) (voy. : fig. 73). Il est également uni par ses *ligaments* aux corps vertébraux (aponévrose prévertébrale), à la paroi thoracique antérieure et au diaphragme (voy. : *Ligaments du péricarde*).

b) La **séreuse péricardique** est constituée par un épithélium simple à cellules cubiques.

2° **Epicarde.** — L'épicarde comprend *trois couches,* qui sont : *a)* une *couche endothéliale,* formée d'une seule assise de cellules cubiques; *b)* une *couche conjonctivo-élastique,* séparée de la précédente par une basale, et formée d'éléments conjonctifs et de fibres élastiques très abondantes, disposés suivant une lame à peu près continue; *c)* et une *couche sous-séreuse* de tissu conjonctif lache, parsemée de graisse, où cheminent les vaisseaux et les nerfs du myocarde et de l'épicarde (voy. : fig. 73).

---

(1) Article à consulter : Popa et Lucinescu : The mecanostructure of the pericardium. *Journal of Anatomy,* 1933, p. 78.

(2) Embryologiste et histologiste français (1852-1922), fut professeur d'Histologie et d'Embryologie à la Faculté de Médecine de Toulouse.

VAISSEAUX ET NERFS

1. — *Péricarde fibreux.*

ARTÈRES. — Les *artères* du péricarde fibreux ont été minutieusement étudiées par Salmon et Dor (1) (1939); avec ces auteurs, nous distinguerons des *artères principales* et des *artères accessoires.*

α) Les **artères principales** proviennent : 1° des *artères mammaires internes,* soit directement du tronc artériel, soit indirectement par l'intermédiaire de la branche diaphragmatique supérieure; 2° et des *artères diaphragmatiques inférieures.*

L'*artère mammaire interne,* branche de la sous-clavière, abandonne sur son trajet des branches péricardiques que l'on distingue, suivant leur direction et leur distribution, en antérieures et latérales.

Les *branches antérieures* sont généralement au nombre de *deux* : l'une supérieure, l'autre inférieure (voy. : fig. 57).

L'*artère péricardique antéro-supérieure* se détache le plus souvent du versant postéro-interne du tronc artériel, à la hauteur du premier cartilage costal. Celle de droite se dirige tout d'abord transversalement vers la ligne médiane, en avant de la terminaison des deux troncs veineux brachio-céphaliques, puis elle s'infléchit presque verticalement en bas où elle se distribue à la face antérieure du péricarde. Celle du côté gauche, plus longue que la précédente, est oblique en bas et en dedans; comme celle du côté opposé, elle se ramifie sur la face antérieure du péricarde.

Ces deux artères abandonnent également des branches au thymus chez l'enfant, au corps adipeux rétro-sternal chez l'adulte.

L'*artère péricardique antéro-inférieure,* plus grêle que la précédente, naît à la hauteur du troisième ou du quatrième cartilage costal; elle se dirige obliquement en bas et en avant, en abandonnant trois ou quatre rameaux à la face antérieure du péricarde; elle se termine dans les franges graisseuses prépéricardiques de Poirier.

Les *branches latérales* de la mammaire interne sont en nombre variable, de deux à trois en moyenne. Elles se détachent du versant postéro-externe du tronc mammaire interne, et après avoir traversé les insertions du triangulaire du sternum elles se comportent d'une façon identique à droite et à gauche; elles cheminent entre la plèvre médiastine et le péricarde pour se distribuer par de nombreux rameaux qui s'anastomosent en réseau sur les faces latérales du péricarde.

L'*artère diaphragmatique supérieure* se détache de la mammaire interne à son entrée dans le thorax, souvent un peu plus bas à droite qu'à gauche, dirigée obliquement en arrière, elle descend dans le thorax en suivant le même trajet que le nerf phrénique dont elle est satellite et qu'elle atteint, à droite contre la face externe du tiers inférieur de la veine cave supérieure, et à gauche au niveau de la crosse de l'aorte.

Elle envoie au péricarde des rameaux qui se distinguent en antérieurs et postérieurs.

Les *artères diaphragmatiques inférieures,* branches collatérales de l'aorte abdominale, sont au nombre de *deux* : l'une droite et l'autre gauche; elles contribuent à l'irrigation de la partie inférieure du péricarde et des ligaments phréno-péricardiques, par l'intermédiaire de l'*artère phrénico-péricardique de Haller.* Cette branche se détache à droite de la branche moyenne, et à gauche de la branche antérieure de l'artère diaphragmatique inférieure; la droite est toujours plus importante que la gauche; elle traverse le dia-

---

(1) Article à consulter : M. Salmon et J. Dor : Les artères du péricarde. *Archives d'Anatomie, d'Histologie et d'Embryologie,* 1939, p. 171.

phragme de bas en haut, et se résout dans le péricarde fibreux en donnant des rameaux antérieurs et postérieurs (voy. : *Artères diaphragmatiques inférieures*).

β) Les **artères accessoires** proviennent directement des artères *mammaires internes* (rameaux péricardiques grêles); des *artères bronchiques* (la gauche participe plus fréquemment à l'irrigation du péricarde que la droite); des *artères œsophagiennes,* et plus spécialement de la *grande œsophagienne* qui abandonne parfois un rameau important à la face postérieure du sac fibreux péricardique, devenant ainsi une *artère œsophago-péricardique*; de l'*artère thyroïdienne moyenne de Neubauer* (inconstante), et des *artères thymiques* (chez l'enfant seulement).

VEINES. — Les *veines* ne suivent pas toujours un trajet identique à celui des artères; α) celles de la face postérieure vont se jeter dans la grande veine azygos; β) celles de la face antérieure et des faces latérales aboutissent dans les troncs veineux brachio-céphaliques, dans les veines diaphragmatiques supérieures, plus rarement dans la veine cave supérieure; γ) celles de la base et de la partie la plus inférieure de la face antérieure vont aux veines mammaires internes.

LYMPHATIQUES. — Les *lymphatiques,* peu nombreux, vont se déverser dans les ganglions médiastinaux, diaphragmatiques et intertrachéo-bronchiques.

NERFS. — Les *nerfs* sont issus : *a)* des pneumogastriques, soit directement, soit indirectement par les récurrents et les plexus broncho-pulmonaires (plexus bronchiques postérieurs); *b)* et des chaînes sympathiques.

La partie du péricarde qui entoure la veine cave inférieure, ainsi que les ligaments phréno-péricardiques latéraux, reçoivent des rameaux grêles qui leur sont fournis par les filets vasculaires destinés à la veine cave inférieure, issus du nerf phrénique droit.

Les rameaux péricardiques des nerfs phréniques décrits par certains auteurs, et destinés à la face antérieure du péricarde, n'existent pas.

2. — *Epicarde.*

ARTÈRES. — Les *artères* et les *veines* sont les mêmes que celles du myocarde; elles dépendent des vaisseaux coronaires.

LYMPHATIQUES. — Les *lymphatiques* aboutissent au *réseau sous-péricardique* du cœur, et de là suivent les troncs collecteurs lymphatiques de cet organe (voy. : *Lymphatiques du cœur*).

NERFS. — Les *nerfs* sont issus du *plexus cardiaque* : ils cheminent dans la couche sous-séreuse, en formant un *plexus sous-péricardique.*

A l'état normal le péricarde est *insensible,* il ne devient sensible que dans certains cas pathologiques (péricardites sèches ou à épanchements, symphyse du péricarde).

Rôle physiologique. — *Organe protecteur du cœur,* le péricarde facilite ses mouvements dans ses alternatives de contraction et de relâchement; il permet au soi-disant vide pleural de faciliter la diastole, principalement au moment de l'inspiration; clivé en *deux feuillets (épicarde* et *péricarde fibro-séreux),* il intervient par son peu d'extensibilité comme un *dispositif frénateur,* véritable dispositif de sécurité limitant l'expansion diastolique; si l'on considère le péricarde (auquel il faudrait ajouter le *mediastinum*) comme faisant partie d'un véritable *système de tension* qui solidarise la paroi cardiaque et la paroi thoracique, l'enveloppe fibreuse du cœur joue un rôle important dans le déterminisme du *vide post-systolique,* lequel disparaît après ouverture du thorax (Picard).

Il sert d'*organe fixateur* au *centre phrénique,* mais il ne peut limiter l'abaissement du diaphragme dans l'inspiration normale *(tendon creux du diaphragme de Beau et Maissiat).*

Enfin, parmi les *espaces de glissement,* la *cavité péricardique* représente, comme toute cavité séreuse, l'un des plus parfaits et des mieux conditionnés, spécialement adapté aux changements de forme et de volume du cœur au cours de la contraction cardiaque; aussi tout état pathologique de la séreuse péricardique (symphyse cardiaque, en particulier) entraînera-t-il des troubles importants dans le fonctionnement du cœur et de la circulation.

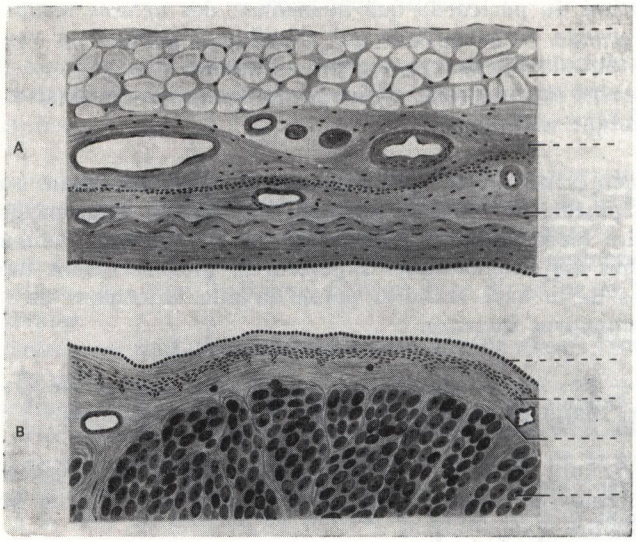

FIG. 73. — *Coupe transversale du péricarde (grossissement de 50 diamètres)* (d'après R. ARGAUD). *A.* Sac fibreux péricardique. — *B.* Epicarde.

DÉVELOPPEMENT DU CŒUR

L'étude de la morphologie du cœur et de l'anatomie descriptive des cavités cardiaques, plus spécialement du *septum cordis* et de la disposition de l'appareil valvulaire du cœur, est à notre avis largement facilitée par l'étude de son embryologie; elle explique, en outre, la genèse de la plupart des malformations congénitales du cœur et des gros troncs artériels, ce qui n'est pas un de ses moindres intérêts.

Formation du tube cardiaque. — Le cœur embryonnaire n'est qu'une partie tubulaire différenciée du système vasculaire général dans lequel s'effectue la circulation sanguine de l'embryon (circulation vitelline, puis circulation placentaire), les autres parties étant représentées par la canalisation artérielle qui part du cœur et par la canalisation veineuse qui s'y rend; entre les deux se trouve interposé un réseau de capillaires.

L'*ébauche cardiaque* (1) est primitivement *double,* elle apparaît chez l'embryon humain dans le courant de la troisième semaine (en même temps que la première circulation) sous l'aspect de deux tubes cardiaques à mince paroi épithéliale, l'un droit, l'autre gauche : ce sont les *tubes endocardiques droit* et *gauche,* ou *ébauches latérales du cœur de Tourneux;* ils occupent toute l'épaisseur des *replis cardiaques* qui bordent antérieurement la gouttière formée par l'intestin céphalique.

Les replis cardiaques s'accroissent dans les deux sens, de haut en bas et d'arrière en avant (Rou-

(1) Ouvrage et article à consulter : J. TANDLER : *The development of the heart, in* Keibel et Mall. *Manual of human Embryology.* Lippincott et Cie, édit., Philadelphie, 1912.

C. DAVIES : Development of the human heart from its first appearance to the stage found in embryos of 20 paired somites. *Contributions to Embryology.* Carnégie Institution of Washington, 1927, p. 245.

vière); ils progressent vers la ligne médiane, s'adossent tout d'abord, puis se fusionnent, fermant ainsi la gouttière intestinale en avant.

La partie endodermique médiane qui correspond à la soudure des deux replis se résorbe très rapidement, de telle sorte que les tubes endocardiques droit et gauche sont unis l'un à l'autre par l'intermédiaire d'un bourrelet mésodermique médian qui dérive du mésenchyme de la splanchnopleure; ce bourrelet disparaît également, amenant par la suite la fusion sur la ligne médiane des deux ébauches primitives du cœur en un tube unique et médian appelé *tube cardiaque.*

Le tube cardiaque est emboîté dans un deuxième tube dit *tube myocardique,* première ébauche de la musculature cardiaque qui dérive du tissu mésenchymateux de la splanchnopleure (paroi de la cavité cœlomique); les éléments les plus superficiels de ce tube vont se différencier pour donner naissance au péricarde viscéral ou *épicarde,* tandis que la prolifération des couches profondes donnera naissance au *muscle cardiaque* ou *myocarde.*

Le *tube cardiaque* ainsi constitué est appliqué contre la face ventrale de l'intestin céphalique auquel il est rattaché par un méso court et médian à double feuillet, le *mésocarde dorsal* ou *postérieur;* dans le reste de son étendue, il est entouré par une cavité séreuse d'origine cœlomique: c'est la *cavité pleuro-péricardique.*

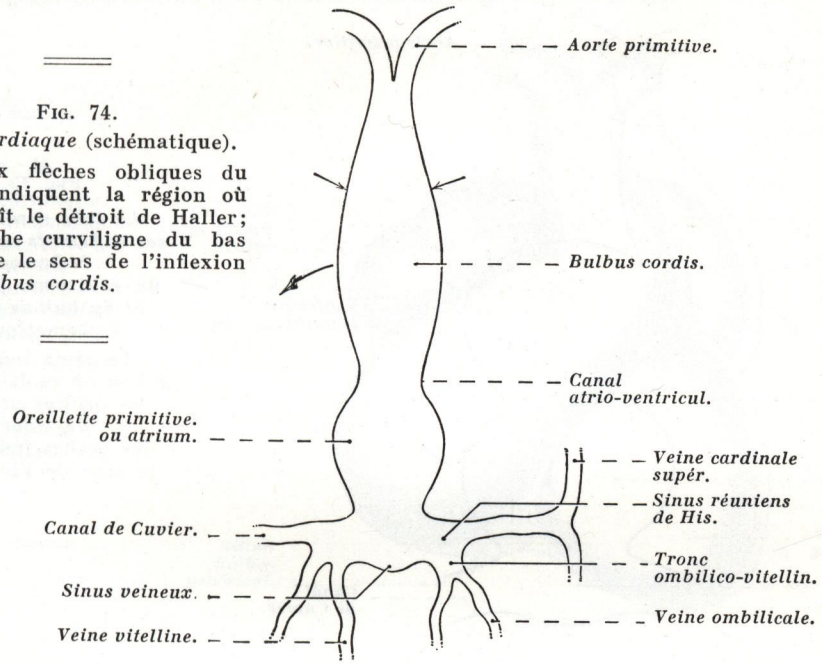

FIG. 74.
Tube cardiaque (schématique).
Les deux flèches obliques du haut indiquent la région où apparaît le détroit de Haller; la flèche curviligne du bas indique le sens de l'inflexion du *bulbus cordis.*

A ce stade, le tube cardiaque est médian et sensiblement rectiligne; il offre *deux extrémités* que l'on distingue, d'après leur situation, en supérieure et inférieure et chacune d'elles est polarisée : *a)* l'*extrémité supérieure,* ou *craniale,* ou *artérielle (pôle artériel),* donne naissance aux aortes primitives; *b)* l'*extrémité inférieure,* ou *caudale,* ou *veineuse (pôle veineux),* reçoit de part et d'autre de la ligne médiane, et par l'intermédiaire du *sinus réuniens de His,* les canaux de Cuvier, qui collectent le sang veineux embryonnaire par le système des veines cardinales supérieures et inférieures, les veines vitellines ou omphalo-mésentériques et les veines ombilicales (voy. : fig. 74).

Dès la fin de la troisième semaine, l'ébauche cardiaque présente ses premiers battements que l'on peut apercevoir par transparence à travers la coiffe cardiaque; ceux-ci se traduisent par des contractions rythmiques, du type ondulatoire, des cellules myocardiques; dès lors, elles permettent le passage du sang (plasma et éléments figurés) de l'aire vasculaire vers le tube cardiaque par l'intermédiaire des veines vitellines.

Evolution et inflexions du tube cardiaque. — Dès l'apparition de ses premiers battements, le tube cardiaque subit plusieurs modifications importantes qui portent simultanément sur sa configuration et sur son orientation, ce sont : *a)* une *incurvation* du tube; *b)* la disparition très rapide de son calibre uniforme avec apparition d'*étranglements* et, corrélativement, de *segments dilatés* qui correspondent aux futures cavités cardiaques; *c)* l'apparition de *plicatures* entraînant des

inflexions des segments du tube cardiaque; *d)* enfin, une évolution et un accroissement extrêmement rapide du tube cardiaque, de telle sorte que, mise à part toute modification survenant immédiatement après la naissance (par suite de l'apparition de la respiration), le cœur embryonnaire est à peu de chose près, à la fin de la dixième semaine, ce qu'il est chez l'adulte.

En premier lieu, le tube cardiaque s'infléchit dans le sens antéro-postérieur, à tel point qu'il présente une incurvation à convexité antérieure qui s'accuse au fur et à mesure que s'accentue l'inflexion céphalique, les deux pôles ayant une tendance manifeste à se rapprocher l'un de l'autre et le pôle veineux à se placer sur un plan postérieur par rapport au pôle artériel (voy. : fig. 75 et 76).

Sur le tube cardiaque apparaissent *deux étranglements* circulaires : *a)* l'un, *inférieur,* constitue le *sillon auriculo-ventriculaire; b)* l'autre, *supérieur,* plus marqué sur le versant gauche que sur le versant droit du tube cardiaque, constitue le *détroit de Haller (fretum Halleri)*; entre les pôles et ces étranglements le tube cardiaque présente *trois renflements,* de telle sorte que le cœur primitif apparaît constitué par *quatre segments* qui se superposent de bas en haut, c'est-à-dire dans le sens caudo-cranial, de la façon suivante : *a)* l'*oreillette primitive,* ou *oreillette commune,* ou *atrium,* à

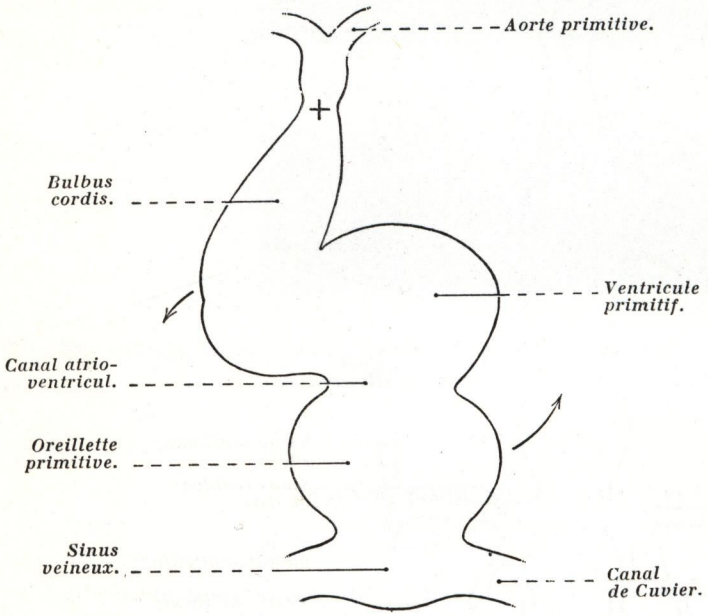

FIG. 75.

Le tube cardiaque, ses différents segments. Inflexion du ventricule primitif et du bulbus cordis (schématique).

La croix indique le lieu où se développent les orifices artériels du cœur; les flèches indiquent le sens de l'inflexion.

laquelle s'adjoint ultérieurement et postérieurement le *sinus veineux* dans lequel se déverse tout le sang veineux de l'embryon; *b)* le *canal auriculaire,* ou plus exactement *auriculo-ventriculaire,* ou *atrio-ventriculaire,* qui correspond au sillon homonyme, ce canal marque la séparation entre la portion veineuse ou postéro-inférieure du cœur et sa portion artérielle ou antéro-supérieure; *c)* le *ventricule primitif,* ou *ventricule commun,* compris entre les deux rétrécissements précités; *d)* et le *bulbus cordis,* renflement oblong compris entre le détroit de Haller et la naissance des aortes primitives (voy. : fig. 75 et 76).

En même temps que se constituent ces inégalités de calibre du tube cardiaque, qui permettent de lui distinguer les quatre segments précités, on voit apparaître des inflexions et une torsion du tube qui résultent de l'inégalité d'accroissement (principalement en longueur) entre le tube cardiaque et les parties voisines; le tube cardiaque, trop à l'étroit dans le sens caudo-cranial, est contraint de se plicaturer dans la cavité péricardique.

Au cours du développement du tube cardiaque deux importantes transformations apparaissent, qui changent les rapports et les connexions des segments et, par conséquent, des cavités cardiaques entre elles, ce sont : *a)* d'une part, le déplacement vers la droite du *bulbus cordis* qui s'incline sur le ventricule primitif, alors que simultanément le détroit de Haller s'accuse à gauche, mais tend à s'effacer à droite et en avant; la plicature du *bulbus cordis* par rapport au ventricule primitif amène la formation d'un angle dièdre presque virtuel, ouvert en haut et à gauche, appelé *fente* ou *espace bulbo-ventriculaire*; l'arête du dièdre, zone de plicature, constitue le *sillon bulbo-ventriculaire* (partie gauche du détroit de Haller) (voy. : fig. 76); enfin, le ventricule primitif s'allonge notablement et se place suivant un plan frontal; le tube cardiaque présente alors l'aspect d'un S

couché (∾) dont le coude antérieur regarde en bas et à droite, tandis que le coude postérieur regarde en haut et à gauche (Tourneux); enfin, la partie la plus supérieure du *bulbus cordis* s'incline légèrement vers la droite et conserve un calibre sensiblement régulier, tandis que la partie sous-jacente augmente rapidement de volume; on donne à cette première portion le nom de *tronc artériel primitif* ou de *bulbe artériel* (voy. : fig. 76); *b)* d'autre part, le ventricule primitif s'abaisse, subit une plicature en son milieu, tandis que l'oreillette primitive remonte en basculant de droite à gauche pour se placer finalement derrière le *bulbus cordis* (voy. : fig. 76); le ventricule primitif est alors constitué par *deux segments* : α) l'un ascendant, situé à gauche, se continue par le canal auriculo-ventriculaire; β) l'autre transversal, situé à droite, est surmonté par le *bulbus cordis;* l'ensemble constitue l'*anse cardiaque.*

Par son déplacement ascendant et postérieur, l'oreillette primitive amène le sinus veineux sur un plan postérieur par rapport à toutes les autres parties du cœur primitif; d'autre part, au niveau des extrémités droite et gauche de l'oreillette primitive apparaissent deux prolongements sous la forme de diverticules antérieurs qui se placent en saillie de part et d'autre du *bulbus cordis* : ce sont les *diverticules atriaux* d'où partiront ultérieurement les *auricules,* ou *appendices auriculaires,* en convergeant en avant du tronc artériel primitif (voy. : fig. 77 et 78).

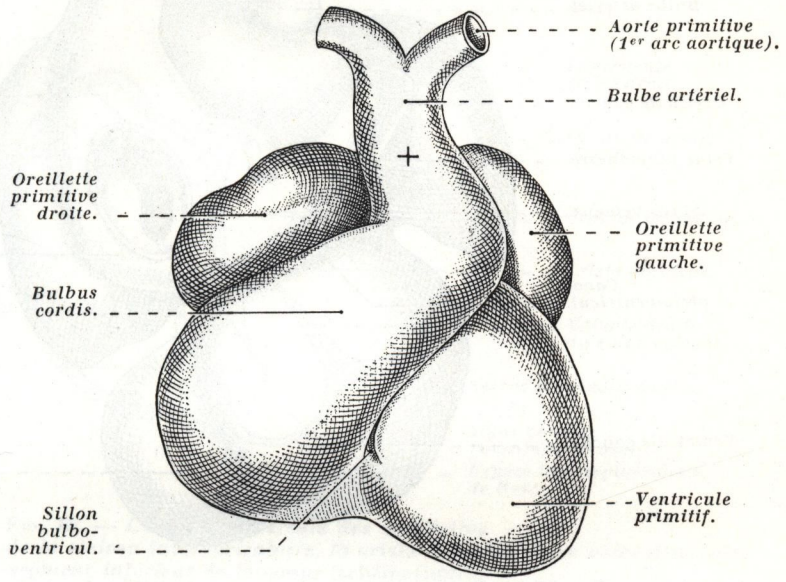

FIG. 76.

Tube cardiaque après transposition de l'oreillette primitive en arrière du bulbus cordis; vue antérieure.

La croix indique le lieu ou se développent les orifices artériels du cœur.

Après un mouvement de torsion spiralée qui s'ébauche au niveau de l'inflexion ventriculaire, c'est-à-dire à l'union des deux parties du ventricule primitif, le cœur embryonnaire se présente, dans son ensemble et dans un plan antéro-postérieur, à la manière de la lettre grecque γ dont la branche postérieure supporte les deux diverticules atriaux; la zone d'inflexion et de torsion, que nous appelons *point* γ, représente la future pointe du cœur.

Ajoutons enfin que lorsque les inflexions précédemment décrites s'effectuent en sens inverse, on assiste à l'anomalie congénitale dite *situs cordis inversus,* ou *dextrocardie,* ou « *cœur à droite* » qu'il ne faut pas confondre avec l'interversion des cavités cardiaques.

Cloisonnement de l'oreillette primitive. Trou de Botal. Formation de la cloison interauriculaire. — Les cavités du cœur sont la résultante du cloisonnement de l'oreillette et du ventricule primitifs; chez tous les mammifères, ce cloisonnement coïncide avec l'apparition d'un système valvulaire, nécessité par la fonction respiratoire, ce cloisonnement est normal, et indispensable au bon fonctionnement du cœur à la naissance; toute anomalie survenant au cours du développement du *septum cordis* et des orifices du cœur entraînera chez le nouveau-né des perturbations importantes, et certaines malformations congénitales du cœur sont incompatibles avec la vie.

Le cloisonnement des cavités cardiaques (oreillette primitive, ventricule primitif, canal auriculo-ventriculaire) débute toujours par l'oreillette primitive et s'effectue en même temps que la formation des orifices auriculo-ventriculaires droit et gauche (orifices tricuspidien et mitral) par cloisonnement simultané du canal atrio-ventriculaire (voyez plus loin).

Chez l'embryon humain, c'est vers le trente-deuxième jour que débute le cloisonnement de l'oreillette primitive. Il est tout d'abord marqué *extérieurement* sur la partie médiane de cette

cavité par l'apparition d'un sillon vertical situé à la face postéro-supérieure de l'oreillette primitive; ce sillon, bien différent du *sulcus terminalis de His,* est placé à gauche de ce dernier, il amorce la division de l'oreillette primitive en une oreillette gauche et une oreillette droite.

Intérieurement, le sillon se traduit par une sorte d'éperon qui apparaît en relief à l'intérieur de la cavité auriculaire et d'où part une lame en forme de croissant disposée dans un plan sagittal: c'est le *septum superius de His* ou *septum primum de Born* (1); celui-ci progresse très rapidement d'arrière en avant vers le canal atrio-ventriculaire, au niveau duquel apparaissent, dans un plan sensiblement frontal, des bourrelets endocardiques qui rétrécissent de plus en plus l'orifice de communication entre l'oreillette et le ventricule primitif; à ce stade, il se produit simultanément un *pseudo-télescopage* du canal auriculo-ventriculaire dans le ventricule primitif, de telle sorte que les bourrelets endocardiques semblent s'abaisser par rapport à leur situation d'origine (voy. : fig. 83); les bourrelets (antérieur et postérieur) se soudent par leurs bords en regard au niveau de leur partie moyenne seulement, divisant ainsi l'orifice atrio-ventriculaire primitif en *deux* orifices

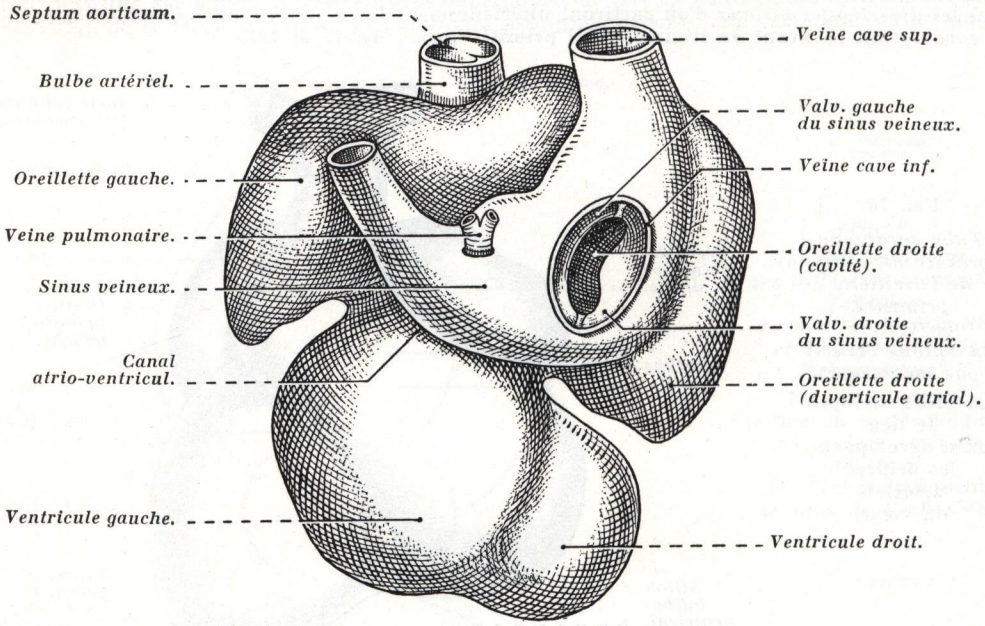

FIG. 77. — *Vue postérieure du cœur primitif et du sinus veineux (embryon humain de 10 millimètres* (imité de HIS).

secondaires qui seront les futurs orifices tricuspidien et mitral; c'est à cette fusion des bourrelets qu'est due la saillie que l'on observe dans la cavité ventriculaire.

Du versant postéro-supérieur des bourrelets endocardiques (versant auriculaire) se détache une cloison qui progresse sagittalement d'avant en arrière, mais qui est principalement marquée à ses parties inférieure et supérieure : c'est le *septum intermedium de His,* et celui-ci délimite avec le bord libre concave en avant du *septum superius* un orifice ovalaire, ou plus exactement lenticulaire, qui permet temporairement la communication entre les deux oreillettes : c'est l'*ostium primum de Born.*

Le *septum superius* et le *septum intermedium,* dont les bords libres sont placés vis-à-vis, se soudent bientôt l'un à l'autre en donnant naissance à une cloison interauriculaire transitoire, sans orifice de communication interauriculaire : c'est le *septum interauriculaire primitif (septum atriorum)*; ainsi se trouvent constituées deux oreillettes, l'une droite, l'autre gauche; le *septum atriorum* présente à la coupe la forme d'une lentille biconcave, épaisse sur ses bords (base d'implantation circulaire), mais d'une minceur extrême à sa partie centrale.

A ce stade (milieu du deuxième mois), le cloisonnement des oreillettes serait définitif s'il ne se

(1) Anatomiste et embryologiste allemand (1851-1900), fut professeur d'Anatomie à l'Université de Breslau.

produisait des modifications importantes dans le fonctionnement normal et régulier du cœur fœtal, car, d'une part, toutes les veines du corps de l'embryon, à l'exception du tronc veineux pulmonaire, se rendent à l'oreillette droite; et, d'autre part, le cloisonnement du tronc artériel et du *bulbus cordis* est sur le point d'être définitivement achevé, isolant ainsi la circulation pulmonaire; l'équilibre ne pouvant alors se maintenir entre les pressions des deux cavités auriculaires, il se produit très rapidement une perforation à la partie centrale amincie du *septum atriorum*, puis une résorption partielle de la partie supérieure de la membrane, d'où l'apparition d'un nouvel orifice qui rétablit la communication interauriculaire : c'est l'*ostium secundum de Born*, ou *trou ovale (foramen ovale)*, ou *trou de Botal*, qui persistera jusqu'à la naissance en faisant communiquer l'oreillette droite avec l'oreillette gauche.

Apparition du septum secundum. Voies atriales et oblitération du trou de Botal (1). — En même temps que s'effectue la désagrégation partielle du *septum atriorum*, on voit se développer à droite du *septum primum*, et très près de ce dernier, une deuxième cloison sagittale et falciforme qui se détache de la paroi antéro-supérieure de l'oreillette primitive : c'est le *septum secundum de Born*; au niveau de leur base d'implantation, les deux *septa* sont accolés, sauf sur la partie antérieure de l'oreillette primitive, où ils s'écartent l'un de l'autre et d'autant plus qu'on les considère plus haut, de telle sorte qu'il existe entre eux un espace étroit appelé *espace interseptal* (Rouvière); mais cette disposition n'est que transitoire, car la corne antérieure du *septum primum* se soude à la paroi de la future oreillette gauche, ainsi qu'à la base du *septum secundum*, faisant ainsi disparaître l'espace précité.

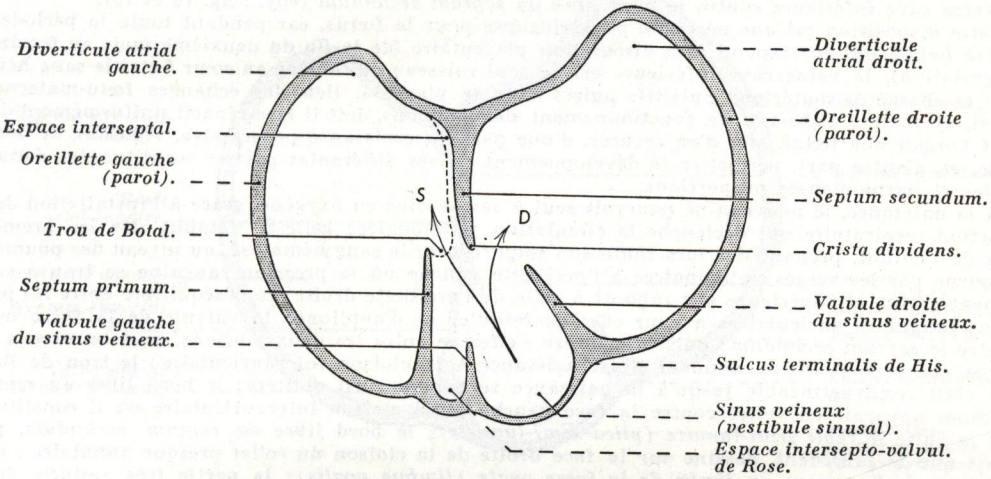

FIG. 78. — *Coupe transversale des oreillettes montrant la formation de la cloison interauriculaire, la* crista dividens *et les voies atriales; segment inférieur de la coupe* (schématique).

Les flèches D et S indiquent respectivement la *via dextra* et la *via sinistra*.

L'accroissement du *septum secundum* s'effectue de haut en bas et d'avant en arrière, de telle sorte que son bord libre, concave en bas, est placé en regard de la limite inférieure du trou de Botal; mais le développement très rapide du *septum primum* applique bientôt ce dernier contre la face gauche du *septum secundum*, et il prend dès lors le nom de *valvule de la fosse ovale;* les deux *septa* glissant l'un sur l'autre et en sens inverse, le déplacement entraîne la disparition du trou de Botal en tant qu'orifice, à tel point qu'il semble obstrué, mais il s'agit en réalité d'une

(1) Articles à consulter : H. ROUVIÈRE : Sur le cloisonnement de l'oreillette primitive et sur le mode d'oblitération du trou de Botal. *Annales d'Anatomie pathologique et d'Anatomie normale médico-chirurgicale*, avril 1930, n° 4, p. 478.
PATTEN : The closure of the foramen ovale. *American Journal of Anatomy*, 1931, p. 19.
P. ODGERS : The formation of the venous valve, the foramen secundum and the septum secundum in the human heart. *Journal of Anatomy*, 1935, p. 412.

« *pseudo-oblitération* », car les parties en regard des deux *septa* étant d'une minceur extrême et flaccides, sont mobiles dans la cavité auriculaire (1).

Pendant toute la période de la vie fœtale qui va suivre, le *trou de Botal* (2) est réduit non plus à un orifice, mais à une fente (on devrait dire *fente de Botal*) comprise entre les faces du *septum primum* et du *septum secundum de Born.*

L'absorption du sinus veineux par l'oreillette droite (voyez plus loin) et la disparition de la valvule gauche du sinus veineux place l'orifice de la veine cave inférieure à la partie postéro-inférieure de l'oreillette droite, tout contre la future cloison interauriculaire; cet orifice se trouve vis-à-vis du *septum secundum* et très près de lui; aussi le courant sanguin de la veine cave inférieure se trouve-t-il, à son entrée dans la cavité auriculaire, obligatoirement scindé en *deux courants secondaires,* d'inégale importance (voy. : *Cours du sang chez le fœtus à terme*), l'un *droit* et l'autre *gauche,* le bord libre du *septum secundum,* véritable éperon diviseur *(crista dividens d'Amoroso),* le contraint à suivre *deux voies atriales* (voy. : fig. 78) : *a)* l'une, la *via sinistra,* où le sang atteint, par la fente de Botal, l'oreillette gauche, où cette partie du sang est distribuée, d'une part, au fœtus par le système aortique, et, d'autre part, dirigée sur le placenta par les artères ombilicales; *b)* l'autre, la *via dextra,* distribue le sang aux cavités droites du cœur; ajoutons que la valvule droite du sinus veineux (future valvule d'Eustache) contribue en partie à la dérivation du sang de la veine cave inférieure contre le bord libre du *septum secundum* (voy. : fig. 78 et 79).

Cette disposition est une nécessité physiologique pour le fœtus, car pendant toute la période de la vie fœtale qui correspond à la circulation placentaire (de la fin du deuxième mois au terme de la gestation), la veine cave inférieure est le seul vaisseau qui amène au cœur fœtal le sang hématosé et chargé de matériaux nutritifs puisés dans le placenta, lieu des échanges fœto-maternels; aussi, et malgré l'absence de fonctionnement des poumons, doit-il être réparti uniformément dans tout l'organisme fœtal, afin d'en assurer, d'une part, la croissance progressive, régulière et homogène, et, d'autre part, permettre le développement de ses différentes parties constituantes dans de justes et harmonieuses proportions.

A la naissance, le nouveau-né pourvoit seul à ses besoins en oxygène, grâce à l'installation de la fonction respiratoire qui déclenche la circulation pulmonaire; celle-ci s'établit dès les premiers cris de l'enfant, prenant dès lors toute son importance; le sang hématosé, au niveau des poumons, retourne par les veines pulmonaires à l'oreillette gauche où la pression sanguine se trouve subitement accrue et supérieure par rapport à celle de l'oreillette droite; ce déséquilibre entre les pressions sanguines auriculaires a pour effet de refouler et d'appliquer la valvule de la fosse ovale contre le *septum secundum*; puis la soudure s'effectue entre les deux cloisons, sauf au niveau des bords qui restent libres, donnant ainsi naissance à la cloison interauriculaire; le trou de Botal qui était resté perméable jusqu'à la naissance se trouve ainsi oblitéré; le bord libre du *septum primum* apparaît en relief contre la face gauche de la cloison interauriculaire où il constituera par la suite le *repli semi-lunaire (plica semi-lunaris)*; le bord libre du *septum secundum,* plus épais que le précédent, dessine sur la face droite de la cloison un relief presque annulaire : c'est *l'anneau de Vieussens* ou *limbe de la fosse ovale (limbus ovalis)*; la partie très amincie de la valvule de la fosse ovale comprise entre ces deux reliefs constitue la *membrane de la fosse ovale* (voy. : fig. 79) (voy. : *Cloison interauriculaire*).

Dès lors, le sang de l'oreillette droite (sang veineux non oxygéné) passe directement dans le ventricule droit et de là dans le système de l'artère pulmonaire par l'orifice auriculo-ventriculaire droit, tandis que le sang de l'oreillette gauche (sang artériel oxygéné) s'engage dans le ventricule gauche par l'orifice auriculo-ventriculaire gauche, d'où il est réparti dans tout l'organisme par le système artériel aortique.

La persistance après la naissance du trou de Botal entraîne la communication des deux oreillettes *(communication interauriculaire).*

En résumé, l'oblitération du trou de Botal à la naissance, résulte d'un *mécanisme hydrodynamique* qui plaque la valvule de la fosse ovale contre le *septum secundum,* mécanisme dû à l'apparition de la respiration.

Absorption du sinus veineux par l'oreillette droite. Formation des valvules d'Eustache et de Thébésius. — Nous avons vu précédemment que le sinus veineux occupait primitivement l'extrémité inférieure ou caudale du tube cardiaque (pôle veineux); mais, par suite des plicatures et des changements de position successifs que subissent ses différents segments, l'ascension de l'oreillette primitive place celle-ci en arrière du *bulbus cordis,* et le sinus veineux vient s'ouvrir à la face postérieure de cette dernière par un orifice relativement large.

Le sinus veineux reçoit postérieurement une veine : c'est le *tronc veineux pulmonaire primitif,* et unilatéralement un groupe de *trois veines,* qui sont : le canal de Cuvier, la veine omphalo-

(1) Article à consulter : Patten, Sommerfield et Paff : Functional limitations of the foramen ovale in the human fœtal heart. *Anatomical Record,* 1929, p. 165.

(2) Léonardo Botallo, anatomiste et embryologiste italien du xvie siècle.

mésentérique et la veine ombilicale; ces deux dernières sont fréquemment fusionnées en un tronc terminal très court appelé *tronc ombilico-vitellin* (voy. : fig. 74).

Le sinus veineux comprend *trois parties,* qui sont : *a)* une partie médiane, qui apparaît extérieurement sous l'aspect d'une saillie arrondie en arrière de l'oreillette primitive; *b)* et deux parties latérales, qui sont les prolongements latéraux ou cornes latérales du sinus, auxquelles on réserve plus communément le nom de *sinus reuniens de His* du fait qu'ils collectent à droite et à gauche le sang veineux de l'embryon.

En même temps que s'ébauche le cloisonnement de l'oreillette primitive (développement des *septa*), l'abouchement du sinus veineux à la face postérieure de l'oreillette primitive se déplace vers la future cloison interauriculaire, ou plus exactement vers le *septum primum,* mais ce n'est là qu'un déplacement tout relatif, car il est dû à l'inégalité d'accroissement entre le sinus veineux et l'oreillette droite : le volume de cette dernière s'accroît en effet plus rapidement que le sinus veineux; quoi qu'il en soit, l'élargissement progressif de la future cavité auriculaire droite, nécessité par le fait qu'elle représente la cavité principale du cœur fœtal, celle où s'effectue le retour de la majeure partie du sang, est tel que les neuf dixièmes du sinus veineux sont peu à peu absorbés par l'oreillette droite, et cette absorption entraîne par la suite un abouchement dans

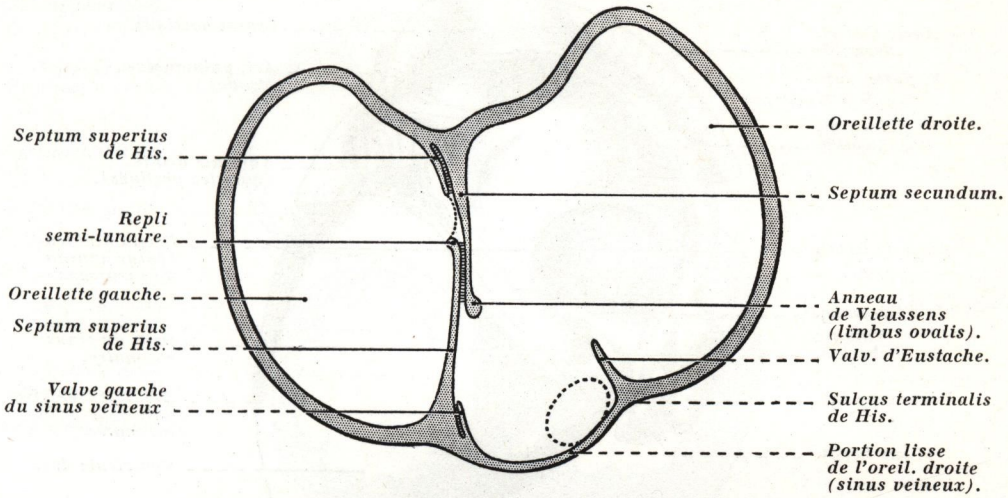

FIG. 79. — *Coupe frontale des oreillettes montrant l'oblitération du trou de Botal et la formation de la cloison interauriculaire* (schématique).
En pointillé, orifice de la veine cave inférieure.

l'oreillette droite par des orifices distincts et séparés de la veine cave supérieure, de la veine cave inférieure et du sinus coronaire.

Extérieurement, la limite entre les deux parties de l'oreillette droite est marquée par un sillon sensiblement vertical, légèrement arciforme à concavité gauche, situé à droite de la terminaison des veines caves, qui persiste chez l'adulte : c'est le *sulcus terminalis de His.*

La partie, d'origine sinusienne, située *à gauche* de ce sillon, restera par la suite lisse, unie, dépourvue de muscles pectinés, elle formera la *portion intercave de l'oreillette droite,* tandis que la partie située *à droite* sera abondamment pourvue de muscles pectinés (voy. : *Configuration extérieure du cœur)* (voy. : fig. 79).

Intérieurement, l'orifice par lequel s'abouche le sinus veineux à la face postérieure de l'oreillette primitive est pourvu de deux valvules d'inégale importance : ce sont les *valvules du sinus veineux* : *a)* l'une, *gauche,* peu saillante, est située très près du *septum primum* et sensiblement parallèle à ce dernier, avec lequel elle délimite un étroit espace dénommé *espace intersepto-valvulaire de Rose*; *b)* l'autre, *droite,* beaucoup plus développée que la précédente et d'aspect falciforme, s'implante au niveau du *sulcus terminalis de His*; nous avons vu précédemment que cette valvule contribuait à orienter le sang venu par la veine cave inférieure vers la *crista dividens d'Amoroso* (voy. : fig. 78 et 79).

Au-dessus de l'orifice du sinus veineux, les deux valvules sont unies l'une à l'autre et elles se prolongent supérieurement par une crête saillante, implantée sur la paroi postérieure de l'oreillette droite et dénommée *septum spurium de His* ou *fausse cloison.*

Au-dessous de l'orifice, les deux valvules sont également fusionnées, elles se prolongent par une crête sur la paroi postéro-inférieure de l'oreillette droite, jusqu'au point d'abouchement du

futur sinus coronaire (veine cave supérieure gauche) où elles forment la *fusion caudale* des deux valvules du sinus veineux.

La partie de la future oreillette droite qui est comprise entre ces deux valvules est légèrement renflée, elle forme une saillie convexe postérieurement et la dilatation qui lui correspond constitue le *vestibule sinusal,* véritable « *lieu de convergence* » du système veineux cave et coronaire; c'est en effet à ce niveau que s'abouchent : *a)* la *veine cave inférieure*; *b)* la *veine cave supérieure* dérivée du canal de Cuvier droit; *c)* et le *sinus coronaire* (grande veine coronaire) dérivé du canal de Cuvier gauche.

La *valvule gauche* s'atrophie très rapidement, faisant disparaître l'espace intersepto-valvulaire de Rose, et ce qui persiste de cette valvule (base d'implantation) s'incorpore à la paroi de l'oreillette droite (voy. : fig. 79 et 81).

La *valvule droite* et la *fusion caudale* persistent, mais elles se scindent en *deux parties* d'aspect falciforme; elles sont parfois fenêtrées et donnent chez l'adulte : *a)* l'une, la *valvule d'Eustache,*

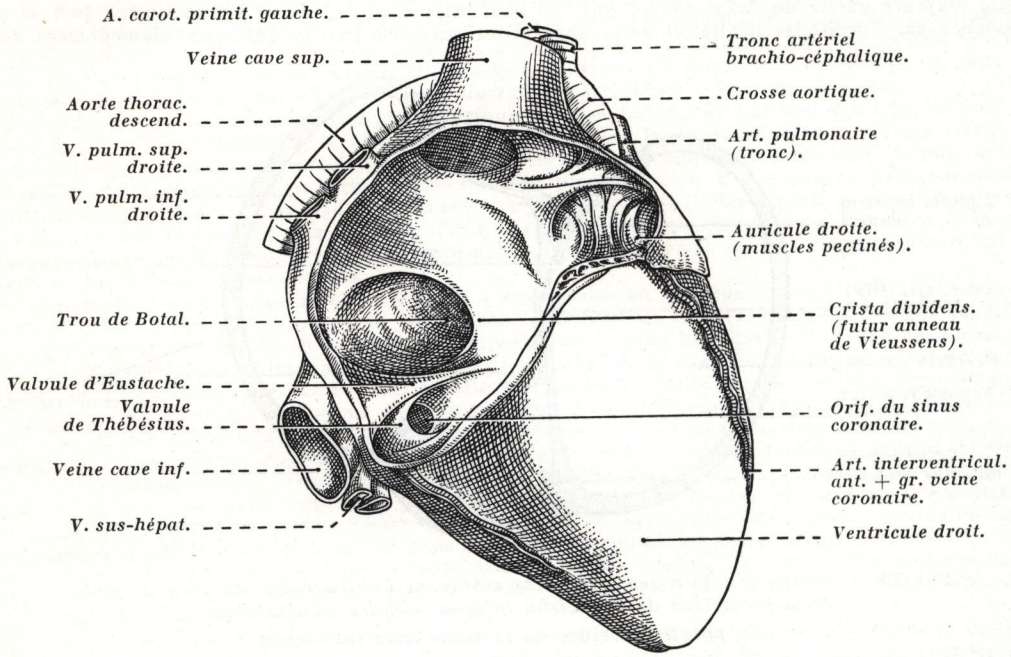

FIG. 80. — *Oreillette droite* (ouverte) *et cloison interauriculaire sur un cœur de fœtus à terme.*

située à droite de l'orifice de la veine cave inférieure; *b)* l'autre, la *valvule de Thébésius,* située contre le versant antéro-externe de l'orifice du sinus coronaire (voy. : fig. 80).

Comme la valvule gauche, le *septum spurium* régresse progressivement et disparaît partiellement en même temps que cette dernière; il laisse comme reliquat la *crista terminalis de His.*

Absorption du tronc veineux pulmonaire primitif par l'oreillette gauche. — Ainsi que l'a fort bien montré His dès 1886, le sinus veineux apporte une faible contribution à la constitution de l'oreillette gauche, sinon il serait impossible d'expliquer chez l'adulte les connexions des veines pulmonaires avec cette oreillette; aussi la partie gauche du sinus veineux, celle où s'abouche le tronc veineux pulmonaire primitif, s'incorpore-t-elle à l'oreillette gauche bien avant le début du cloisonnement auriculaire; puis, au fur et à mesure que les ébauches pulmonaires deviennent plus considérables, l'accroissement progressif de la cavité auriculaire gauche absorbe peu à peu la partie terminale du tronc veineux pulmonaire, par un processus semblable à celui qui fait disparaître le sinus veineux au niveau de l'oreillette droite, et les *quatre veines efférentes pulmonaires* qui convergeaient vers ce tronc débouchent par la suite, d'abord groupées deux à deux (poumon droit et poumon gauche), puis isolément, par des orifices distincts, dans la paroi postérieure de l'oreillette gauche : ce sont les *quatre veines pulmonaires.*

Pour certains auteurs (Tandler, Spitzer), le tronc veineux pulmonaire primitif se déverserait primitivement dans l'oreillette gauche.

Cloisonnement du ventricule primitif. Formation de la cloison interventriculaire. — Chez l'embryon humain, le cloisonnement du ventricule primitif débute à la fin du premier mois, c'est-à-dire presque simultanément avec celui de l'oreillette commune; son évolution est très rapide, car il est totalement achevé vers la fin du deuxième mois.

Le cloisonnement s'effectue peu à peu dans le plan de l'inflexion ventriculaire, c'est-à-dire dans un plan mené par le point γ entre les parties ascendante et transversale du ventricule primitif. Tout d'abord, il se produit un effacement progressif de la coudure située entre ces deux parties du ventricule primitif; puis il apparaît à l'intérieur du ventricule commun une cloison, appelée *septum ventriculi* ou *septum inferius de His,* qui se détache de la paroi postéro-inférieure du ventricule primitif; ce *septum* en forme de croissant se développe, en haut et en avant, dans la direction du *septum intermedium.*

Il se soude : *a)* de bas en haut à la partie gauche du *septum intermedium,* ou plus exactement à la cloison fibreuse qui en dérive et qui donnera ultérieurement la *pars membranacea*; *b)* et d'avant en arrière à la paroi antérieure du ventricule primitif (voy. : fig. 81).

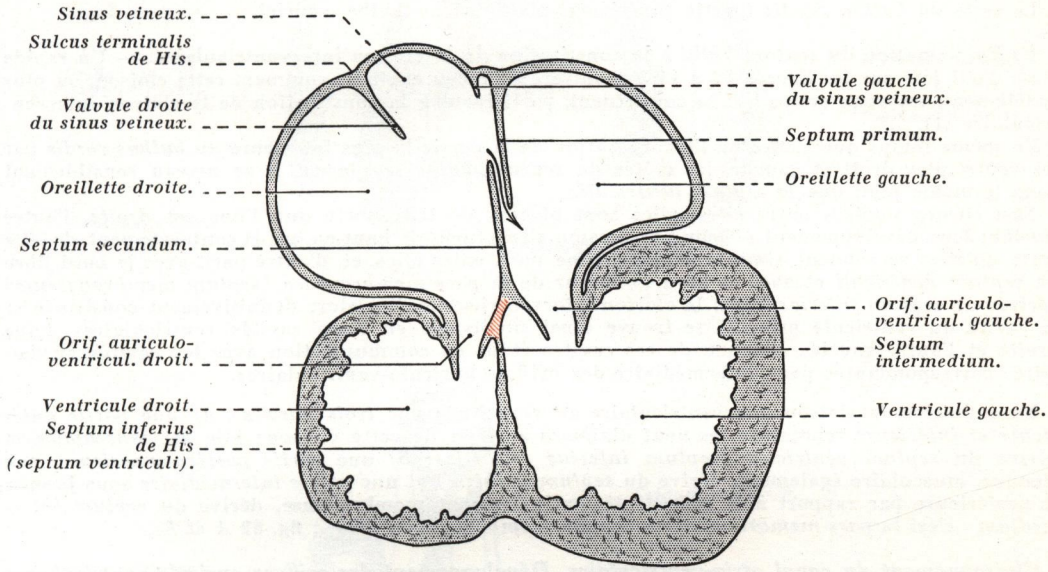

FIG. 81. — *Développement du* septum cordis, *sur une coupe frontale du cœur; segment postérieur de la coupe* (schématique).
La flèche indique le sens du courant sanguin dans la fente de Botal; *en rose,* le septum atrio-ventriculaire.

Extérieurement, la base d'implantation du *septum ventriculi* se traduit par l'apparition, sur les faces antérieure et postéro-inférieure du ventricule commun, d'un sillon : ce sont les *sillons interventriculaires antérieur et postérieur.*

Le cloisonnement du ventricule primitif est tout d'abord incomplet, car il persiste pendant un certain temps un hiatus appelé *orifice interventriculaire,* situé en regard de la partie correspondante du bulbe artériel, et qui permet la communication entre les deux cavités ventriculaires; cet orifice est l'équivalent du *foramen de Panizza* que l'on observe normalement sur le cœur de certains reptiles; la persistance de cet orifice à la naissance constitue une malformation congénitale grave du cœur, connue sous le nom de *communication interventriculaire,* qui a pour conséquence le mélange des sangs veineux et artériel par dérivation de la circulation sanguine entre le cœur droit et le cœur gauche.

La *fermeture* de l'orifice interventriculaire s'achève par l'intermédiaire de *deux mécanismes,* qui sont : *a)* d'une part, l'absorption partielle du *bulbus cordis* par les ventricules; *b)* et, d'autre part, la participation du *septum bulbi* à la constitution de la cloison interventriculaire.

a) **Absorption partielle du *bulbus cordis* par les ventricules.** — L'inégalité de calibre qui existe entre le *bulbus cordis* et le ventricule primitif est tout d'abord peu accentuée; mais, au fur et à mesure que se développent les cavités cardiaques, la différence s'accentue, car le ventricule primitif se dilate progressivement, et simultanément sa paroi s'épaissit : c'est alors que la partie inférieure

du *bulbus cordis* sera absorbée par chaque ventricule, en même temps que s'effectue son cloisonnement par l'apparition du *septum bulbi* qui n'est que le prolongement inférieur du *septum aorticum.*

Le cloisonnement de cette partie du *bulbus cordis* va séparer ce dernier en *deux parties*: *a)* l'une, *postérieure,* peu développée et très courte, comprise entre la portion ascendante de l'aorte en haut et le ventricule gauche en bas, auquel elle s'incorpore; elle constitue la *partie sous-aortique du ventricule gauche* qui correspond sur le cœur adulte au canal aortique de Marc Sée; *b)* l'autre, *antérieure,* plus développée que la précédente, est intermédiaire entre le tronc de l'artère pulmonaire en haut et, en bas, le ventricule droit qu'elle prolonge à la manière d'un entonnoir; elle est désignée sous le nom d'*infundibulum.*

Remarquons cependant que les deux ventricules se partagent inégalement les cavités aux dépens desquelles elles se constituent; le ventricule gauche n'absorbant qu'une minime partie du *bulbus cordis* abandonne la plus grande partie de celui-ci au ventricule droit. Remarquons également qu'à partir de ce stade du développement cardiaque les *deux courants sanguins ventriculo-artériels se croisent en X.*

Le reste du *bulbus cordis* (partie supérieure) s'adjoint au bulbe artériel.

b) **Participation du *septum bulbi* à la constitution de la cloison interventriculaire.** — Un rapide coup d'œil jeté sur les figures 82 *A* et *B* montrera de façon explicite comment cette cloison, ou plus exactement, les deux crêtes qui la constituent, participent à la constitution de la cloison interventriculaire (1).

En même temps que s'effectue l'incorporation de la partie la plus inférieure du *bulbus cordis* par les ventricules droit et gauche, les crêtes du *septum bulbi* se placent à ce niveau sensiblement dans le même plan que le *septum ventriculi.*

Non encore soudées entre elles, elles sont placées de telle sorte que l'une est *droite,* l'autre *gauche*; leur développement et leur progression s'effectuent de haut en bas et conjointement, de telle sorte qu'elles se soudent simultanément, d'une part, entre elles, et, d'autre part, avec le bord libre du *septum ventriculi* et avec le bord antérieur de la *pars membranacea (septum membranaceum)* dérivée du *septum intermedium*; la cloison interventriculaire est alors définitivement constituée et la cavité du ventricule primitif se trouve ainsi subdivisée en deux cavités ventriculaires, l'une droite et l'autre gauche, chacune de ces cavités étant en communication avec les cavités auriculaires correspondantes par l'intermédiaire des orifices auriculo-ventriculaires.

En définitive, la cloison interventriculaire est constituée par *trois parties* : *a)* une *partie antérieure et inférieure* représente les neuf dixièmes environ de cette cloison; elle est *musculaire* et dérive du *septum ventriculi (septum inferius de His)*; *b)* une *partie postéro-supérieure,* peu étendue, musculaire également, dérive du *septum bulbi*; *c)* et une *partie intermédiaire* sous-jacente et postérieure par rapport à la précédente, exclusivement membraneuse, dérive du *septum intermedium* : c'est la *pars membranacea* ou *septum membranaceum* (voy. : fig. 82 *A* et *B*).

Cloisonnement du canal atrio-ventriculaire. Développement des orifices auriculo-ventriculaires et de leur appareil valvulaire. — Le canal atrio-ventriculaire *(canal auriculaire)* se présente tout d'abord sous l'aspect d'une fente transversale qui fait communiquer l'oreillette primitive avec le ventricule primitif.

Les lèvres de cette fente forment deux bourrelets arrondis à convexité opposée, de telle sorte que la fente est plus étroite à sa partie moyenne qu'à ses deux extrémités : ce sont les *bourrelets endocardiques* que l'on distingue, d'après leur situation, en *antérieur* et *postérieur.*

Le développement des deux bourrelets s'effectue principalement à la partie moyenne : aussi se placent-ils au contact l'un de l'autre pour se souder par la suite, divisant ainsi le canal atrio-ventriculaire en *deux orifices secondaires* d'aspect triangulaire, l'un droit et l'autre gauche : ce sont les futurs *orifices auriculo-ventriculaires* (orifices tricuspidien et mitral) (2).

Peu après la soudure des bourrelets, la cloison des oreillettes *(septum primum de Born)* vient s'appuyer sur le versant auriculaire de ces derniers, complétant ainsi le cloisonnement de l'orifice (voy. : fig. 83).

En même temps que s'effectue le cloisonnement de l'oreillette primitive, nous avons vu que le canal auriculaire subissait une sorte de télescopage à l'intérieur de la cavité ventriculaire (voy. : fig. 83), qui a pour résultat d'abaisser (déplacement apparent) la partie soudée des bourrelets endocardiques; c'est à cette partie saillante dans le ventricule primitif que l'on donne le nom de

---

(1) Articles à consulter : P. Odgers : The development of the *pars membranacea septi* in the human heart. *Journal of Anatomy,* 1938, p. 247.

T. Kramer : The partitioning of the truncus and conus and the formation of the membranous portion of the interventricular septum in the human heart. *American Journal of Anatomy,* 1942, p. 343.

(2) Article à consulter : P. Odgers : The development of the atrio-ventricular valves in man. *Journal of Anatomy,* 1939, p. 643.

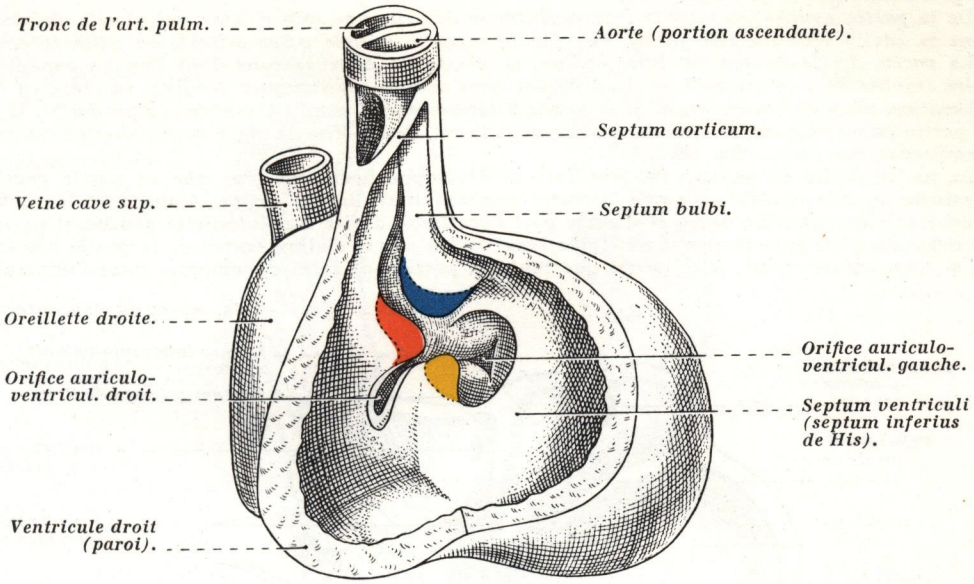

A

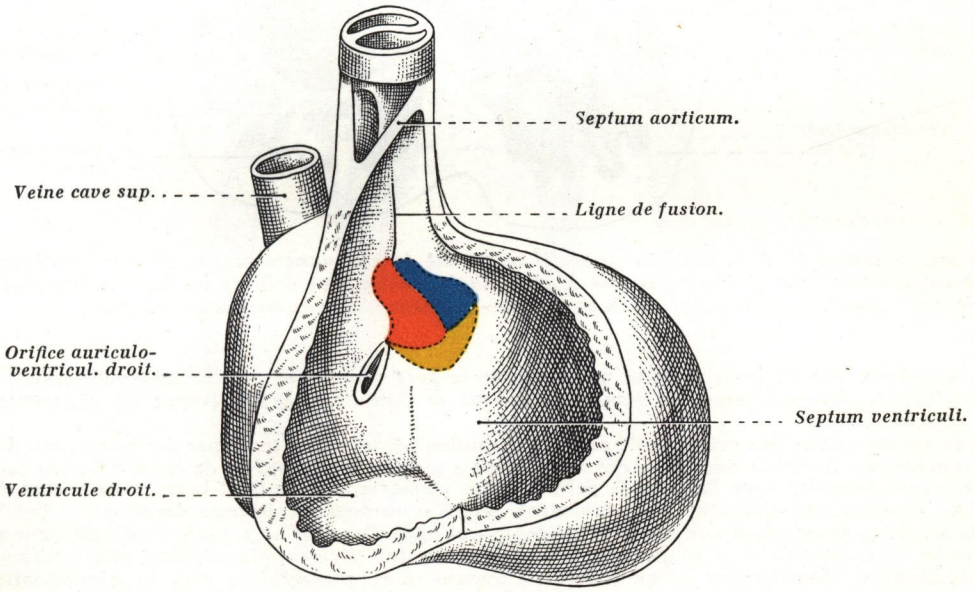

B

FIG. 82. — *Développement et formation de la cloison interventriculaire* (d'après HAMILTON, BOYD et MOSSMAN).

En jaune, partie dérivée du *septum ventriculi* (*septum inferius* de His); *en rouge,* partie dérivée du *septum intermedium (pars membranacea)*; *en bleu,* partie dérivée du *septum bulbi.*

A, avant cloisonnement; *B,* après cloisonnement.

septum intermedium de His (1), qui apparaît comme un « *pied de candélabre* » surplombant le *septum ventriculi* (voy. : fig. 83).

De la *partie gauche* du *septum intermedium* se détache une mince lame qui plonge obliquement dans la cavité ventriculaire primitive; elle formera la *grande valve mitrale* ou *valve interne.*

La *partie droite* du *septum intermedium* se divise en deux éperons dont l'un va constituer la *valve interne de la tricuspide,* et dont l'autre, très mince, sensiblement médian, se place en regard du *septum ventriculi* avec lequel il se soude ultérieurement, ainsi qu'avec le *septum bulbi;* il forme la partie supérieure de la cloison interventriculaire, c'est-à-dire la *pars membranacea* ou *septum membranaceum* (voy. : fig. 83).

La partie droite du *septum intermedium* se développe beaucoup plus que sa partie gauche, et par suite de la prépondérance que prennent pendant toute la vie fœtale, d'une part le ventricule gauche sur le ventricule droit, et d'autre part l'oreillette droite sur l'oreillette gauche, il se produit au cours du développement une véritable incurvation suivie d'allongement de la partie non divisée du *septum intermedium,* à tel point que toute la portion de celui-ci comprise entre l'implantation

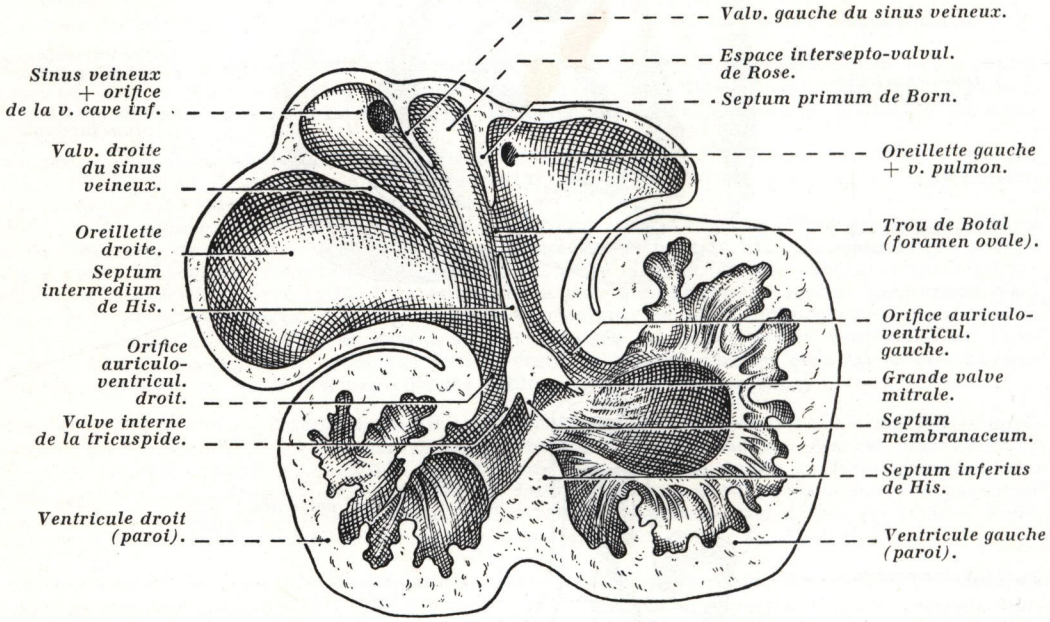

FIG. 83. — *Coupe frontale du cœur primitif montrant le cloisonnement des cavités cardiaques, le développement des cloisons* (septum cordis), *la formation des orifices auriculo-ventriculaires et de leur appareil valvulaire*; segment postéro-inférieur de la coupe (schématique).

de la cloison interauriculaire et la naissance de la *pars membranacea* constituera le *septum atrio-ventriculaire,* intercalé entre le ventricule gauche et l'oreillette droite (voy. : fig. 81, partie rose du *septum cordis*).

Les autres valves des orifices mitral et tricuspidien seront constituées par des bourrelets, d'abord rudimentaires, détachés des bords des orifices, puis par des évaginations de ces bords; par la suite, elles se développent sous l'aspect de petites crêtes membraniformes dont la croissance dans chaque cavité ventriculaire s'effectue simultanément avec l'accroissement de cette dernière.

Il est classique de dire que tous les éléments qui appartiennent au *septum cordis* du cœur adulte (*septum atrio-ventriculaire* et *pars membranacea*) et qui dérivent du *septum intermedium* sont exclusivement membraneux et ne possèdent aucune fibre musculaire; d'où la dénomination de *corps fibreux central du cœur* (2) que les embryologistes anglo-américains donnent encore à celui-ci; c'est là une erreur, ou tout au moins une fausse interprétation due à une apparence, car, par suite de la différenciation des faisceaux charnus du myocarde, le *faisceau de His,* élément musculaire (donc myocardique), occupe la partie axiale du septum atrio-ventriculaire et se trouve en connexion avec la *pars membranacea* (voy. : *Faisceau de His*).

---

(1) On devrait l'appeler *septum du canal atrio-ventriculaire.*

(2) *Cardiac central fibrous body.*

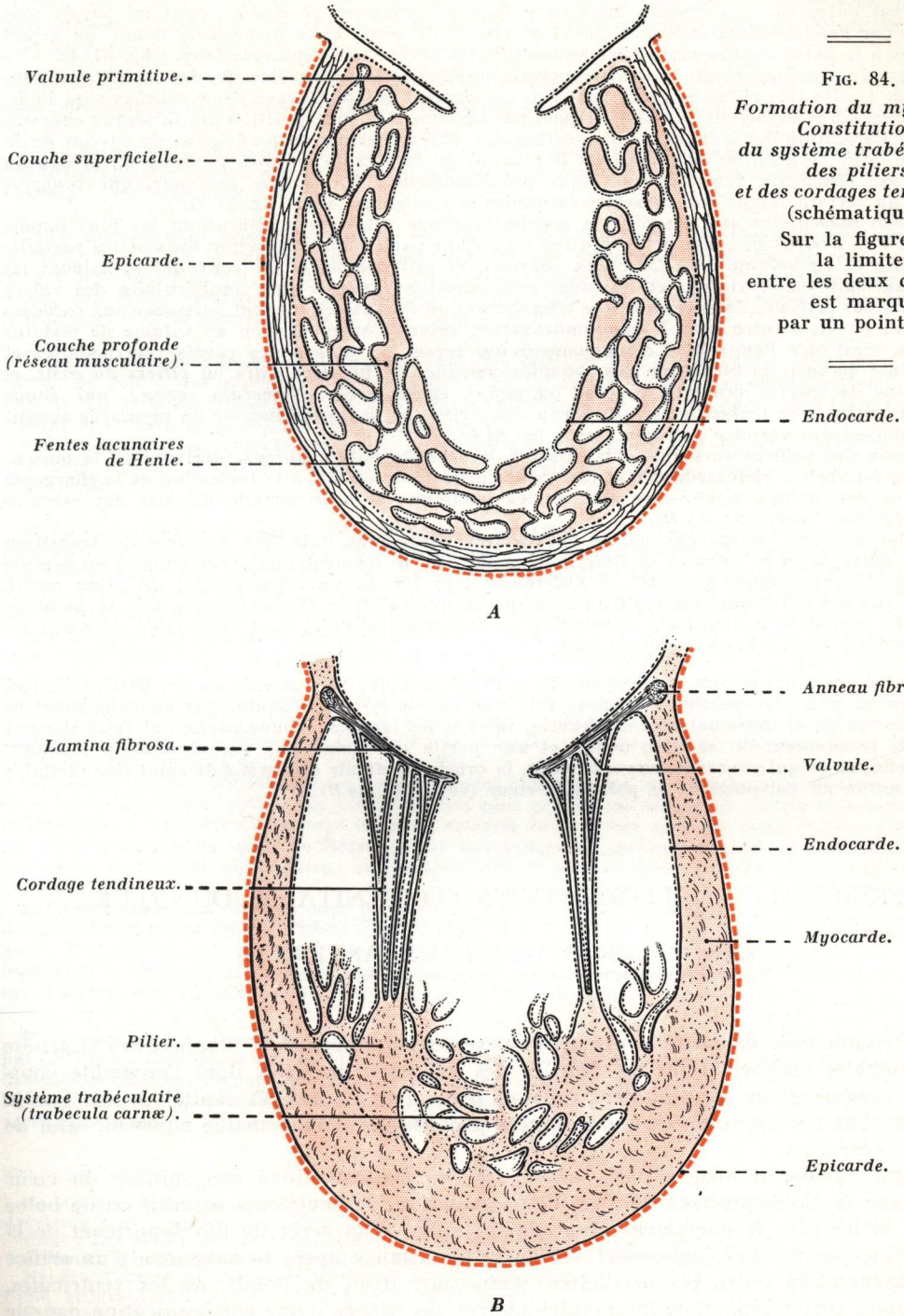

FIG. 84.
Formation du myocarde. Constitution du système trabéculaire, des piliers et des cordages tendineux (schématique).
Sur la figure A, la limite entre les deux couches est marquée par un pointillé.

Développement, évolution et trabéculisation du myocarde. — Le tube myocardique, d'origine mésodermique, est primitivement formé par un assemblage de faisceaux musculaires anastomosés qui laissent entre eux des espaces lacunaires *(fentes lacunaires de Henle)*, dont les parois sont tapissées par l'endothélium endocardique et où circule le sang; cette disposition donne un aspect spongieux à la paroi cardiaque; extérieurement, il est revêtu par l'épicarde (voy. : fig. 84 *A*).

Au cours du développement, la couche musculaire s'épaissit, alors même que les cavités ventriculaires sont encore très réduites, et on peut très rapidement lui distinguer *deux couches* : *a)* l'une, *superficielle*, où le myocarde devient compact par tassement et juxtaposition des faisceaux charnus, suivie de disparition des lacunes; la disposition des fibres charnues superficielles au niveau de la pointe du cœur *(tourbillon de Gerdy)* est le résultat de la torsion spiralée produite au niveau du point γ par l'inflexion ventriculaire (voyez précédemment); *b)* l'autre, *profonde*, qui conserve pendant un certain temps son caractère lacunaire et spongieux (voy. : fig. 84 *A*).

Le *réseau musculaire* qui constitue la couche profonde subit les modifications les plus importantes, et l'on assiste au cours de l'évolution : *a)* d'une part, à une régression musculaire partielle (en nombre et en volume) des faisceaux charnus, et principalement de ceux qui avoisinent les orifices auriculo-ventriculaires, et qui sont en connexions avec la face ventriculaire des valves annexées à ces orifices; ils subissent une transformation fibreuse et donnent naissance aux *cordages tendineux*; *b)* et, d'autre part, à une condensation suivie d'augmentation de volume de certains faisceaux, ainsi qu'à l'apparition d'anastomoses qui créent au niveau des parois ventriculaires et de la pointe du cœur la formation des *colonnes charnues de premier ordre* ou *piliers du cœur*, et un système de travées musculaires plus ou moins enchevêtrées *(trabecula carnæ)*, qui donne naissance au *système trabéculaire*; au niveau des oreillettes, la *trabéculisation* du myocarde aboutit à la formation des *muscles pectinés* (voy. : fig. 84 *B*).

Au niveau des orifices auriculo-ventriculaires, la transformation fibreuse dérivant de la musculature des bourrelets endocardiques et des valves primitives aboutit à la formation de la charpente fibreuse de ces orifices, c'est-à-dire aux cercles tendineux et à la lamelle fibreuse des valvules *(lamina fibrosa)* (voy. : fig. 84 *B*).

Enfin, en certains points des parois des cavités cardiaques, tels que la zone de transition comprise entre le sinus veineux et l'oreillette primitive, le segment atrio-ventriculaire du *septum cordis*, le tissu cardiaque primitif se différencie très tôt en un tissu spécial dit *tissu nodal*, constitué par des fibres musculaires d'un type spécial *(cellules de Purkinje)* qui sera le point de départ des premières contractions cardiaques *(primum movens)* et dont l'ensemble constitue les *cardio-necteurs* (voy. : *Tissu nodal du cœur*).

En résumé, au cours de son développement, le tube cardiaque se segmente en des parties dilatées qui alternent avec des parties rétrécies; fait une boucle (γ); se dédouble par cloisonnement de ses cavités; sa paroi musculaire se différencie, suivant les régions, en une partie qui reste charnue (myocarde proprement dit et tissu nodal) et une partie qui subit une transformation membraneuse; enfin, en ce qui concerne les ventricules, la couche profonde du myocarde subit une véritable *trabéculisation* au voisinage de la pointe du cœur (voy. : fig. 84 *B*).

PRINCIPALES MALFORMATIONS CONGÉNITALES DU CŒUR ET DES GROS VAISSEAUX ARTÉRIELS

Le développement du cœur et des gros vaisseaux nous permet de comprendre la genèse des principales malformations du cœur et des vaisseaux artériels dont l'ensemble constitue les *cardiopathies congénitales*; celles-ci présentent un intérêt capital depuis que la chirurgie s'est enrichie au cours des années précédentes d'un domaine nouveau, celui de la *cardio-chirurgie*.

L'ectopie cardiaque mise à part, la plupart des malformations congénitales du cœur portent sur le cloisonnement de l'oreillette primitive, du ventricule primitif ou du bulbe artériel; et les plus fréquemment observées résultent d'un arrêt de développement de la cloison *(septum cordis)*, autrement dit de la persistance après la naissance d'un orifice de communication entre les oreillettes, d'une part (trou de Botal), ou les ventricules, d'autre part (communication interventriculaire), ou encore d'une communication dans le système artériel aorte-artère pulmonaire (persistance du canal artériel) (voy. : *Développement de la Crosse de l'aorte et de l'Artère pulmonaire*).

Nous résumerons brièvement dans ce chapitre, les principales *cardiopathies congénitales,* ainsi que les *malformations aortico-pulmonaires,* renvoyant le lecteur pour de plus amples détails aux nombreuses publications, ainsi qu'aux ouvrages classiques étrangers et français parus pendant ces dix dernières années (1).

Sans entrer dans les détails des syndromes cliniques que ces malformations congénitales entraînent, nous classerons ces dernières en *huit groupes,* à savoir :

1° La **dextrocardie,** ou **situs cordis inversus,** que nous avons vu précédemment être en rapport avec une inflexion inversée des parties constituantes du tube cardiaque, qui transpose l'anse cardiaque à droite : c'est « le *cœur à droite* ».

2° La **communication interauriculaire,** qui résulte : *a)* soit d'un arrêt de développement du *septum primum; b)* soit de la *persistance du trou de Botal,* par absence de coaptation du *septum primum* avec le *septum secundum*; *c)* soit, enfin, d'une désagrégation partielle de la membrane de la fosse ovale, qui laisse persister par la suite un ou plusieurs orifices dans la cloison interauriculaire *(aspect criblé de la membrane de la fosse ovale).*

3° La **communication interventriculaire,** qui peut être due : *a)* soit à une aplasie de la *pars menbranacea*; *b)* soit à une résorption de cette partie de la cloison interventriculaire; *c)* soit enfin, et c'est le cas le plus fréquent, à un arrêt dans l'évolution du *septum bulbi,* qui n'atteint pas le *septum ventriculi,* ni le *septum membranaceum.*

Les communications interauriculaire et interventriculaire entraînent obligatoirement le mélange des sangs veineux et artériel par dérivation de la circulation sanguine entre le cœur gauche et le cœur droit.

4° La **dextroposition de l'aorte,** dans laquelle la situation et le trajet de la crosse aortique sont normaux, mais l'orifice aortique se détache, non pas exclusivement du ventricule gauche, mais « à cheval » sur une communication interventriculaire, donc simultanément sur les deux cavités ventriculaires; en conséquence, la dextroposition de l'aorte n'est jamais une malformation isolée; elle est toujours associée à une communication entre les deux ventricules.

Elle résulte d'un défaut de cloisonnement du ventricule primitif, avec absence de jonction entre le *septum membranaceum (pars membranacea du septum intermedium)* et le *septum bulbi.*

5° La **persistance du canal artériel** *(ductus arteriosus* ou *canal de Botal)* entraîne une *communication aortico-pulmonaire,* disposition normale chez le fœtus où, le poumon ne fonctionnant pas comme organe de l'hématose pendant toute la vie intra-utérine, le sang du cœur droit est dérivé sur l'aorte par le canal de Botal (voy. : fig. 89).

Chez l'adulte, la perméabilité du canal artériel entraîne des modifications importantes dans les circulations (grande et petite); la pression étant plus grande au niveau de l'aorte que dans l'artère pulmonaire, il s'établit un passage du sang artériel de la crosse aortique dans l'artère pulmonaire par l'intermédiaire du canal de Botal, et par conséquent un mélange des sangs artériel et veineux au niveau de l'artère pulmonaire; on dit alors que le sang veineux contenu dans cette artère est « *artérialisé* ».

Les récents progrès obtenus dans le domaine de la chirurgie thoracique permettent actuellement la ligature du canal artériel, partant le *rétablissement normal des circulations aortique et pulmonaire,* toutefois il est des cas (exceptionnels) où il faut respecter l'existence du canal de Botal, lorsque la persistance de ce canal s'accompagne de rétrécissement pulmonaire (orificiel ou artériel) car il réalise une anastomose de Blalock-Taussig physiologique.

6° La **coarctation de l'aorte,** ou **sténose isthmique de l'aorte,** a été décrite anatomiquement, en 1791, par M. Paris; considérée par la plupart des auteurs comme d'origine mécanique (H. Taussig émet des doutes sur cette hypothèse), elle est due à la rétraction du cordon fibreux que représente le ligament artériel au cours de l'oblitération du canal de Botal; la concavité de l'aorte est en quelque sorte attirée vers la bifurcation pulmonaire et rétractée; c'est ainsi qu'il se produit immédiatement,

---

(1) Article et ouvrages à consulter : MAUD ABBOTT : Atlas of congenital cardiac diseases. 1 vol., *American Heart Association,* New-York, 1936.
BRET : Les cardiopathies congénitales. *Revue de Pédiatrie,* septembre-octobre 1947.
J. HOUEL : Etude des malformations du cœur et des gros vaisseaux. *Thèse d'Alger,* 1948.
HÉLÈNE TAUSSIG : *Congenital Malformations of the Heart.* 1 vol., 4e édit., The Commonwealth Fund. Hildreth and C°, édit., New-York, 1949.
P. SOULIÉ : *Les Cardiopathies congénitales.* 1 vol. L'Expansion scientifique française, édit., Paris, 1952.
J. EDWARDS : *An atlas of congenital anomalies of the heart, and great vessels,* 1 vol., Thomas édit., Springfield, 1954.

après la naissance de l'artère sous-clavière gauche, une sténose par angulation de l'aorte *(coarctation de l'aorte)*; cette malformation congénitale s'accompagne toujours de dilatation de l'artère sous-clavière gauche, immédiatement après son origine.

On distingue *deux formes anatomiques* de sténose isthmique de l'aorte :

a) L'une, dite ***forme infantile,*** qui se traduit par une sorte de *rétrécissement segmentaire (sténose étendue),* située à la jonction de la crosse et de la portion descendante de l'aorte et intéressant parfois plusieurs centimètres de long; cette disposition est du reste facilitée par l'existence (même à l'état normal) d'un rétrécissement de l'aorte immédiatement en aval de la naissance de l'artère sous-clavière gauche : c'est l'*isthme de l'aorte* (voy. : fig. 400); cette forme s'accompagne toujours d'un canal artériel perméable, parfois même dilaté; si le canal artériel est oblitéré précocement, cette nouvelle disposition est incompatible avec la vie; s'il s'oblitère tardivement, exceptionnellement une circulation de suppléance a le temps de s'établir, ce qui ramène la malformation congénitale au type adulte.

b) L'autre, dite **forme adulte,** dont la symptomatologie apparaît plus tardivement que la précédente; elle se traduit sous la forme d'un étranglement très limité *(sténose limitée)* au niveau de l'isthme aortique.

Quelle que soit la forme, la sténose aortique siège toujours au niveau de l'implantation du ligament artériel qui en pareil cas, et chez l'adulte, est toujours très court, mais solide, épais et non extensible.

Le *calibre* de la sténose est très variable suivant les sujets, pouvant aller de 4 à 10 millimètres.

Les conséquences anatomo-cliniques de la sténose isthmique sont, par répercussion : *a)* l'hypertrophie, avec dilatation du ventricule gauche; *b)* la dilatation de la crosse de l'aorte; *c)* l'établissement de *voies anastomotiques* entre le système des sous-clavières, des intercostales et des branches des iliaques externes.

7° Le **rétrécissement,** ou **sténose de l'artère pulmonaire,** offre également *deux types*; qui sont : *a)* la **sténose pure,** orificielle, de l'artère pulmonaire, due à l'asymétrie produite par la section des valvules majeures par la base du *septum aorticum* : c'est le *rétrécissement pulmonaire congénital pur,* connu depuis fort longtemps; *b)* et la **sténose du tronc de l'artère pulmonaire (atrésie de l'artère pulmonaire)**; mais cette lésion n'est pour ainsi dire presque jamais isolée; elle est presque toujours accompagnée d'une autre lésion congénitale, telle qu'une communication interauriculaire. Cette malformation s'explique par l'inégalité de section du bulbe artériel par la lame spirale, la séparation des deux troncs artériels se faisant aux dépens de l'artère pulmonaire, alors qu'il n'existe nullement de dilatation concomitante de l'aorte.

Souvent aussi, un *rétrécissement de l'infundibulum* participe à l'atrésie de l'artère pulmonaire; dans ce cas, il s'agit d'une véritable *hypoplasie de l'artère pulmonaire*; il s'accompagne toujours d'une hypertension dans la cavité du ventricule droit et d'une hypertrophie de ses parois.

8° La **transposition artérielle : aorte-artère pulmonaire,** malformation rare, est le plus souvent associée à d'autres manifestations congénitales du cœur. Elle consiste en une interposition des systèmes artériels aortique et pulmonaire. Du point de vue tant anatomique que pathologique, il faut distinguer *deux types* de transposition, qui sont :

a) La **transposition partielle,** qui comprend elle-même deux degrés : α) dans un *premier degré,* l'aorte, très élargie à sa naissance, se détache immédiatement au-dessus d'une communication interventriculaire; β) dans un *deuxième degré,* l'aorte se détache du ventricule droit.

b) Et la **transposition totale,** où l'aorte naît du ventricule droit et l'artère pulmonaire du ventricule gauche, mais dans cette malformation il faut distinguer également *deux cas,* suivant que la transposition est dite « *corrigée* ou *non* ».

La *transposition est dite corrigée,* lorsqu'il y a communication par un moyen quelconque entre les deux circulations, soit le plus souvent par communication interventriculaire, soit par la persistance du canal artériel, soit plus rarement par communication interauriculaire.

Ces malformations ne sont compatibles qu'avec une survie extrêmement restreinte (deux ans en moyenne).

La *transposition est dite non corrigée,* lorsqu'il n'existe aucune lésion congénitale qui permette une communication entre les cœurs droit et gauche.

Cette malformation congénitale est incompatible avec la vie.

Parmi les malformations congénitales du cœur et des gros vaisseaux artériels ci-dessus énumérées, certaines s'observent isolément : ce sont les *formes pures* ou *isolées*; mais parfois on peut observer chez le même sujet des *formes associées.*

1° Les **formes pures** ou **isolées** comprennent : la persistance du canal artériel, la sténose isthmique de l'aorte avec dilatation de la sous-clavière gauche, la sténose pure de l'artère pulmonaire.

2° Les **formes associées** donnent naissance à des syndromes cliniques dont quatre principaux sont bien connus à l'heure actuelle, ce sont : la trilogie de Fallot, la tétralogie de Fallot, le syndrome d'Eisenmenger et le syndrome de Lutembacher.

a) La *trilogie de Fallot* est rare, elle comprend trois lésions associées, qui sont : la sténose de l'artère pulmonaire, la communication interauriculaire et l'hypertrophie du ventricule droit (1).

La sténose de l'artère pulmonaire est presque toujours constituée par une soudure des valvules sigmoïdes qui présentent l'aspect d'une coupole, d'un dôme dont le sommet est percé d'un petit orifice (1 à 2 millimètres de diamètre en moyenne); ce minuscule « *gicleur* » constitue la seule voie d'éjection du ventricule droit.

Par suite de la communication interauriculaire, le cœur gauche présente simultanément un mélange du sang veineux et du sang artériel.

b) La *tétralogie de Fallot* est la lésion la plus fréquente (75 % des cas de « maladies bleues »).

Décrite pour la première fois par Fallot en 1888, elle se traduit anatomiquement par : α) une atrésie de l'artère pulmonaire qui siège le plus souvent au niveau de l'orifice artériel et de l'infundibulum : c'est donc un rétrécissement pulmonaire; β) une communication interventriculaire; γ) une dextroposition de l'aorte; δ) et une hypertrophie du ventricule droit.

Dans la tétralogie, la sténose pulmonaire est constituée par un chapelet de malformations congénitales atteignant simultanément l'infundibulum, l'orifice pulmonaire, le tronc de l'arbre artériel pulmonaire et ses branches; α) la sténose de l'infundibulum transforme le cône infundibulaire *(conus arteriosus)* en un défilé irrégulier et tortueux, où les zones rétrécies alternent avec des segments dilatés; β) la sténose de l'orifice pulmonaire est très variable, celui-ci est tantôt totalement rétréci, tantôt au contraire, le rétrécissement est dû à l'hypertrophie du cône infundibulaire et présente un aspect bivalve; γ) l'artère pulmonaire est toujours diminuée dans son calibre et à paroi très mince; δ) enfin, la communication interventriculaire est généralement haut située sous les valvules sigmoïdes aortiques.

c) Le *syndrome d'Eisenmenger* comprend : une dextroposition de l'aorte, une communication interventriculaire, une hypertrophie du ventricule droit et une dilatation de l'artère pulmonaire qui est, en outre, modifiée dans sa structure. Cette lésion est rare et s'accompagne, comme dans les cas précédents, de cyanose.

d) Le *syndrome de Lutembacher* est constitué (pour la plupart des auteurs) par la coexistence d'une sténose mitrale, avec une énorme dilatation de l'artère pulmonaire et une communication interauriculaire.

En résumé, toutes les *malformations congénitales du cœur et des gros vaisseaux artériels* s'expliquent, anatomiquement et embryologiquement, soit par des défauts de cloisonnement des cavités primitives du cœur fœtal (oreillette et ventricule primitifs); soit par inégalité de division du bulbe artériel et des valvules majeures annexées à ce dernier; soit par une disposition inverse, hélicoïdale, du *septum aorticum*; soit, enfin, par absence d'oblitération du canal artériel.

CIRCULATION SANGUINE
DU FŒTUS A TERME ET DU NOUVEAU-NÉ

Chez l'homme, comme chez tous les mammifères, *trois circulations* se succèdent, et la première débute peu après l'apparition des premiers vaisseaux sanguins au niveau de l'aire vasculaire de la plaque embryonnaire *(îlots de Wolff et Pander)*.

1° La **première circulation**, ou **circulation vitelline**, s'établit chez l'embryon humain dans le courant de la troisième semaine; elle est de courte durée, et peu après ou presque simultanément se développe une deuxième circulation dite circulation allantoïdienne.

(1) Lorsque Fallot a décrit la trilogie, il n'a pas mentionné, comme troisième caractère de la définition, l'hypertrophie du ventricule droit, mais l'absence de communication interventriculaire.

2° La **deuxième circulation**, ou **circulation placentaire**, s'étend de la fin du deuxième mois de la vie intra-utérine jusqu'à la naissance; pendant cette période le fœtus est nourri par sa mère, les échanges fœto-maternels s'effectuant au niveau du *placenta* par l'intermédiaire des villosités et des lacs sanguins placentaires.

3° La **troisième circulation**, ou **circulation post-natale**, est celle que l'on observe chez le nouveau-né après la ligature du cordon, c'est-à-dire la *circulation normale* et *définitive* telle qu'on l'observe chez l'adulte.

L'accroissement du fœtus se faisant *in utero*, celui-ci apparaît pendant toute la durée de la gestation comme un véritable « *parasite* », puisqu'il se nourrit et s'hématose aux dépens de la mère par l'intermédiaire du placenta, organe au niveau duquel il puise tous les matériaux indispensables à l'édification de ses tissus et de ses organes et à sa croissance, ainsi que l'oxygène dont il a besoin.

CANALISATION CARDIO-VASCULAIRE DU FŒTUS A TERME

Le *cœur* du fœtus à terme possède *quatre cavités* : deux oreillettes et deux ventricules qui communiquent, respectivement pour le cœur droit et pour le cœur gauche, l'une avec l'autre par les orifices auriculo-ventriculaires, mais la cloison interauriculaire est

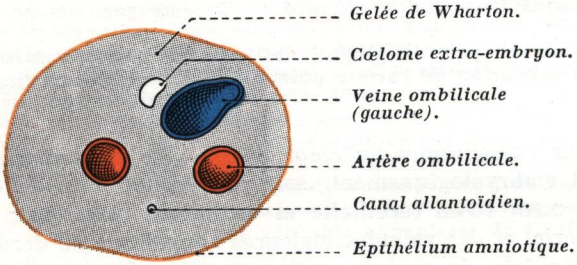

FIG. 85.

Coupe transversale du cordon ombilical à la fin du troisième mois. Fœtus de 70 millimètres, vertex-coccyx (schématique).

incomplète par suite de la présence du *trou de Botal* ou *fente de Botal* (voy. : fig. 80 et 81) (voy. : *Cloisonnement de l'oreillette primitive*).

Les *poumons* ne fonctionnant pas encore comme organes de l'hématose (poumons non aérés), la petite circulation est très réduite parce que sans nécessité fonctionnelle; l'artère pulmonaire est dérivée sur l'aorte par le *cana artériel* ou *canal de Botal (ductus arteriosus)* (voy. : fig. 89).

La *circulation porte*, qui draine le sang veineux du tube digestif sous-diaphragmatique et des organes qui lui sont annexés (foie et voies biliaires, pancréas, rate, mésos et leur contenu), est branchée sur la veine cave inférieure, d'une part, par le système porte hépatique (ramifications intra-hépatiques de la veine porte et veines sus-hépatiques), et, d'autre part, par le canal d'Arantius, anastomose veineuse tendue entre la branche gauche de la veine porte et la veine sus-hépatique gauche (voy. : fig. 88).

Enfin, la *circulation ombilico-placentaire*, comprenant les deux artères ombilicales, le placenta et la veine ombilicale (gauche), établit les connexions entre les deux organismes : fœtus-mère et mère-fœtus.

Rappelons à ce sujet que les *vaisseaux ombilicaux* ou, mieux, *ombilico-placentaires* comprennent *quatre portions* ou *segments*, qui sont : *a)* un *segment de convergence* ou *intra-placentaire*, où les ramifications de ces vaisseaux compris dans l'épaisseur de la membrane choriale convergent vers le point d'implantation du cordon sur la face amniotique du placenta; *b)* un *segment funiculaire* où les vaisseaux occupent le cordon ombilical; la veine est volumineuse (voy. : fig. 85 et 86) et les deux artères s'enroulent en spirale

autour de la veine, et parfois même elles décrivent des boucles (voy. : fig. 87); *c)* un *segment intra-pariétal* ou *orificiel,* très court, qui correspond à la traversée de la paroi abdominale antérieure au niveau de l'anneau ombilical (l'ombilic est un orifice vasculaire chez le fœtus, voy. : *Ombilic,* tome I); *d)* et un *segment de divergence* ou *abdomino-pelvien* où les vaisseaux se séparent : la veine atteint la branche gauche de la veine porte à la face inférieure du foie, elle occupe le bord libre du ligament falciforme dérivé de la portion préhépatique du mésogastre antérieur, les artères longent les faces latérales de la vessie, puis atteignent les artères iliaques internes où se situent leurs origines (voy. : fig. 87).

En résumé, chez le fœtus à terme, la circulation sanguine comprend : *a)* d'une part, sa propre circulation (circulation fœtale proprement dite) avec sa grande et sa petite circu-

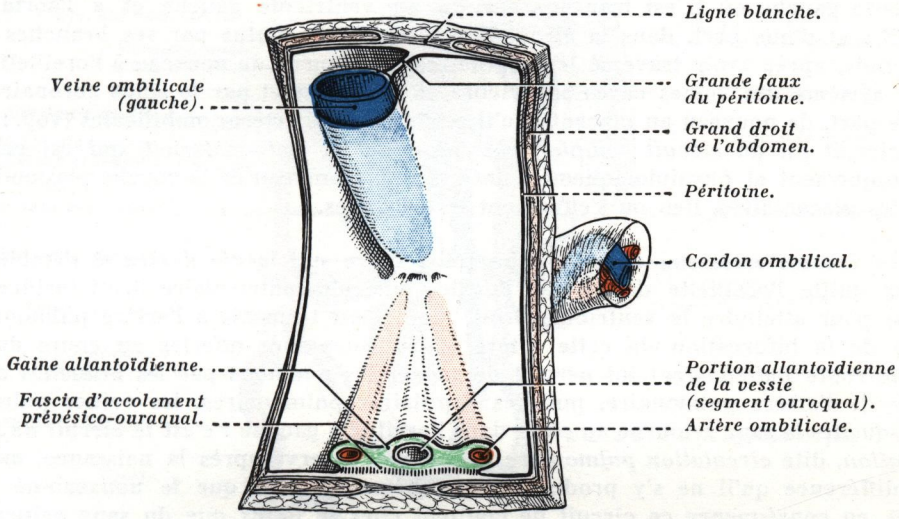

Fig. 86. — *Vaisseaux ombilicaux chez le fœtus à terme sur une vue postérieure de la région ombilicale* (demi-schématique).

lation, et, contrairement à ce que l'on croyait autrefois, Patten (1930) a montré que la petite circulation, ou circulation pulmonaire, prenait une importance considérable pendant le neuvième mois; *b)* et, d'autre part, la dérivation placento-fœtale par le système des vaisseaux ombilicaux (voy. : fig. 87).

COURS DU SANG CHEZ LE FŒTUS A TERME (1)

Le sang chargé de matériaux nutritifs, et hématosé, quitte le placenta par la veine ombilicale; il gagne la veine cave inférieure par le canal d'Arantius *(ductus venosus),* mais une partie du sang peut gagner le foie par des branches hépatiques afférentes de la veine ombilicale (voy. : fig. 87 et 88), pour atteindre la veine cave inférieure par les veines sus-hépatiques ou veines hépatiques efférentes.

(1) Pour ce chapitre, nous conseillons au lecteur de se reporter à la figure 87 où le trajet suivi par le sang du fœtus à terme est schématisé.

Au niveau de l'abouchement des veines sus-hépatiques, le sang maternel artérialisé se mélange au sang veineux fœtal venu du segment sous-diaphragmatique du tronc et des membres inférieurs; la *veine cave inférieure* transporte ce sang mixte (artérialisé et veineux) dans l'oreillette droite.

La *veine cave supérieure* et le *sinus coronaire* amènent à l'oreillette droite tout le sang veineux de l'extrémité céphalique (tête et cou), des membres supérieurs, des parois thoraciques et du cœur.

Dans l'oreillette droite, le sang est dirigé par la valvule d'Eustache dans la direction du trou de Botal et là il se divise en *deux courants,* d'inégale importance, contre le bord libre tranchant, concave en arrière, que représente la *crista dividens d'Amoroso,* l'un principal, l'autre accessoire (voy. : fig. 80).

a) Le **courant principal** suit la *via sinistra* et passe par la fente de Botal et de là dans l'oreillette gauche où il est transmis ensuite au ventricule gauche et à l'aorte qui le répartit : α) d'une part, dans la circulation générale du fœtus par ses branches collatérales; puis, après avoir traversé les capillaires, il retourne de nouveau à l'oreillette droite par le système des veines caves supérieure et inférieure et par le sinus coronaire; β) et, d'autre part, de nouveau au placenta qu'il atteint par les artères ombilicales (voy. : fig. 87).

Ce circuit est un *circuit complet, placento-fœtal* et *fœto-maternel,* qui est cependant anatomiquement et physiologiquement interrompu au niveau de la couche plasmodiale des villosités placentaires, lieu où s'effectuent les échanges.

b) Le **courant accessoire** à destination pulmonaire suit la *via dextra* et s'établit ainsi : le sang quitte l'oreillette droite par l'orifice auriculo-ventriculaire droit (orifice tricuspidien) pour atteindre le ventricule droit, d'où il est transmis à l'artère pulmonaire. Au niveau de la bifurcation de cette artère, *deux voies* sont offertes au cours du sang : α) l'une *(voie pulmonaire)* lui permet de gagner les poumons par les branches droite et gauche de l'artère pulmonaire, puis les capillaires pulmonaires, les veines pulmonaires par lesquelles le sang retourne au cœur dans l'oreillette gauche : c'est le *circuit de la petite circulation,* dite *circulation pulmonaire,* tel qu'on l'observe après la naissance, mais avec cette différence qu'il ne s'y produit aucune hématose tant que le nouveau-né n'a pas respiré, en conséquence ce circuit ne contient chez le fœtus que du sang veineux ; par l'intermédiaire du ventricule gauche et de l'aorte, il est de nouveau lancé dans la circulation générale et dérivé en partie vers le placenta par les artères ombilicales, comme précédemment; β) l'autre voie *(voie du canal artériel)* permet au sang d'atteindre l'aorte descendante par le canal de Botal, aussi peut-on dire que physiologiquement ce canal apparaît comme un « *court circuit* » relativement large, mais très court entre les deux circulations pulmonaire et aortique (voy. : fig. 89).

Le sang de la *veine porte,* exclusivement veineux, est également conduit à la veine cave inférieure par *deux voies* : *a)* l'une, *accessoire,* emprunte les branches de la veine porte, les sinusoïdes du foie et les veines sus-hépatiques : c'est le *système porte hépatique* proprement dit; *b)* l'autre, *principale,* s'effectue par l'intermédiaire de la branche gauche de la veine porte, du canal veineux d'Arantius *(ductus venosus)* et de la veine sus-hépatique gauche (voy. : fig. 88).

Pendant toute la période fœtale, certains organes ont une *circulation sanguine très réduite,* ce sont : les poumons, le tube digestif, les reins qui n'excrètent pratiquement pas; tandis que d'autres ont une *circulation sanguine très active,* tel que le foie dont le rôle hématopoïétique est primordial; aussi peut-on dire que l'appareil circulatoire du fœtus est adapté aux nécessités fonctionnelles du moment (1).

---

(1) Ouvrage à consulter : W. WINDLE : *Physiology of the Fetus.* 1 vol. W. Saunders et Cie, édit., Philadelphie, 1940.

La nature et les caractères du sang qui circule dans les vaisseaux fœtaux permettent de distinguer *trois territoires,* qui sont :

a) Le *territoire du sang artériel pur*; très restreint, il comprend la veine ombilicale (gauche) depuis le placenta jusqu'au canal d'Arantius.

b) Le *territoire du sang veineux pur,* qui comprend la veine porte, la veine cave inférieure jusqu'à l'abouchement des veines sus-hépatiques et la veine cave supérieure.

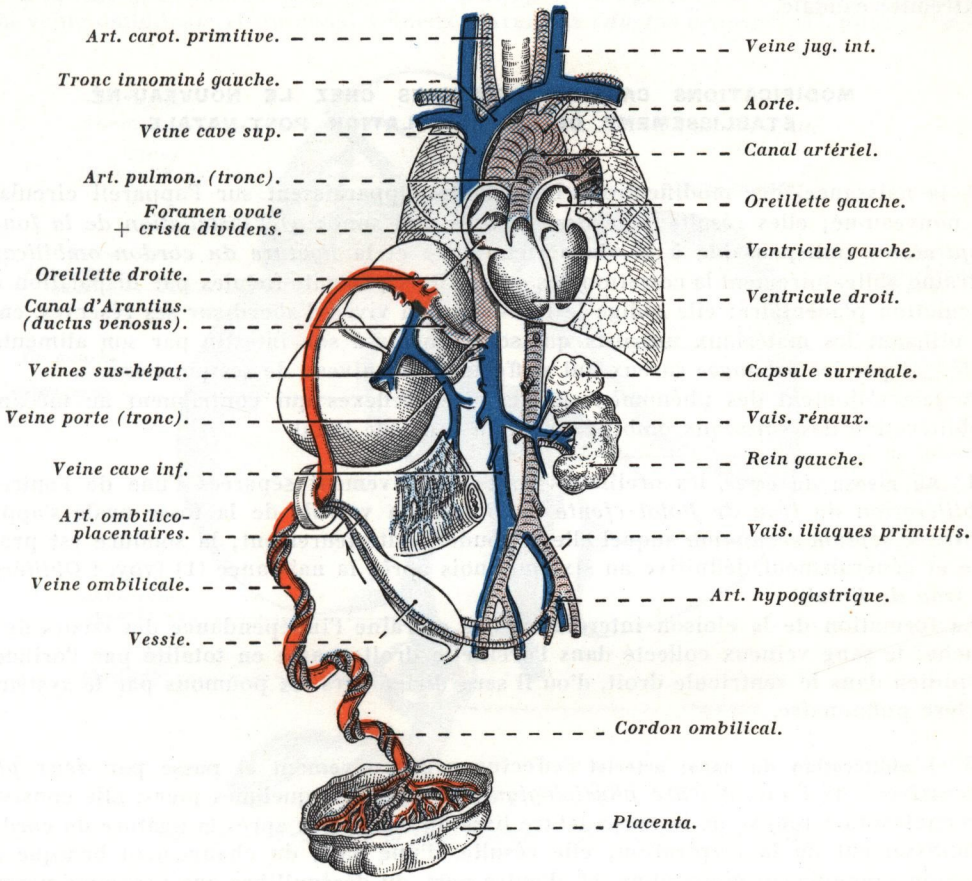

FIG. 87. — *Circulation sanguine du fœtus à terme* (schématique).

En rouge, circulation exclusivement artérielle; *en bleu,* circulation exclusivement veineuse; *en quadrillé violet,* circulation à prédominance artérielle; *en pointillé violet,* circulation à prédominance veineuse. Les flèches indiquent le sens du courant sanguin dans le territoire des vaisseaux ombilicaux.

c) Le *territoire du sang artériel et veineux,* qui, mélangé en proportion différente suivant les points envisagés, comprend : α) une *circulation à prédominance veineuse* dans laquelle rentrent l'artère et les veines pulmonaires, le canal artériel, l'aorte en aval du canal de Botal et ses branches collatérales, et les artères ombilico-placentaires; β) et *une circulation à prédominance artérielle,* à laquelle prennent part le canal d'Arantius, la veine cave inférieure entre l'abouchement des veines sus-hépatiques et sa terminaison dans l'oreillette droite, la crosse de l'aorte jusqu'au canal de Botal et les collatérales de cette dernière (voy. : fig. 87 et 89).

Cette classification nous permet de mettre en relief les *deux* points suivants : *a)* les parties du fœtus qui reçoivent le sang le plus hématosé sont les organes les plus actifs, donc physiologiquement les plus importants de la vie intra-utérine, tels que le *foie* et le *cœur*; *b)* enfin, la présence des gros troncs artériels nés de la crosse de l'aorte en amont du canal de Botal, dans lesquels il ne circule que du sang mixte à prédominance artérielle, explique vraisemblablement pourquoi le développement de l'extrémité céphalique avec les vésicules cérébrales est plus précoce, plus rapide et plus accusé que celui de l'extrémité caudale.

MODIFICATIONS CARDIO-VASCULAIRES CHEZ LE NOUVEAU-NÉ. ÉTABLISSEMENT DE LA CIRCULATION POST-NATALE

A la naissance, des modifications importantes apparaissent sur l'appareil circulatoire du nouveau-né; elles résultent de *deux causes,* qui sont : *a)* l'*installation de la fonction respiratoire* indispensable à la vie aérienne; *b)* et la *ligature du cordon ombilical* qui entraîne obligatoirement la cessation des connexions placento-fœtales par disparition de la circulation placentaire; elle oblige le nouveau-né à vivre d'abord sur ses réserves, ensuite en utilisant les matériaux nutritifs qui sont fournis à son intestin par son alimentation lactée, et par les échanges gazeux qui s'effectuent au niveau de ses poumons.

A cela s'ajoutent des phénomènes vasculaires réflexes qui contribuent au mécanisme d'oblitération des vaisseaux ombilicaux et du canal de Botal.

1° **Au niveau du cœur,** les oreillettes sont définitivement séparées l'une de l'autre par l'*oblitération du trou de Botal (fente de Botal)*; la valvule de la fosse ovale s'applique contre le *septum secundum* auquel elle se soudera ultérieurement; la soudure est progressive et généralement définitive au sixième mois après la naissance (1) (voy. : *Oblitération du trou de Botal*).

La formation de la cloison interauriculaire entraîne l'indépendance des cœurs droit et gauche; le sang veineux collecté dans l'oreillette droite passe en totalité par l'orifice tricuspidien dans le ventricule droit, d'où il sera dirigé vers les poumons par le système de l'artère pulmonaire.

2° L'**oblitération du canal artériel** s'effectue progressivement et passe par *deux phases* successives : *a)* l'une, d'*ordre physiologique,* ne dure que quelques jours; elle consiste en une contraction réflexe de la musculature lisse du canal, peu après la ligature du cordon et l'établissement de la respiration; elle résulte, d'une part, du changement brusque de la pression sanguine du nouveau-né, et, d'autre part, du déséquilibre que provoque parmi les viscères du thorax l'ampliation thoracique qui apparaît dès la première inspiration de l'enfant; la contraction active de la tunique musculaire produit le même effet qu'un véritable sphincter qui fermerait la lumière du canal de Botal : c'est le *sphincter physiologique de Barron* (2); *b)* l'autre, d'*ordre anatomique* ou *oblitération vraie,* qui est lente et progressive.

---

(1) Articles à consulter : PATTEN : The changes in circulation following birth. *American Heart Journal,* 1930, p. 192.
PATTEN : The closure of the foramen ovale. *American Journal of Anatomy,* 1931, p. 19.
J. BARCROFT : Fœtal circulation and respiration. *Physiological Revue,* 1936, p. 103.
J. A. KEEN : The closure of the foramen ovale and the post-natal changes of the ventricles in the human heart. *Journal of Anatomy,* 1942, p. 104.

(2) Article et ouvrage à consulter : BARRON : The changes in the fetal circulation at birth. *Physiological Revue,* 1944, p. 277.
A. BARCLAY, FRANKLIN et M. PRICHARD : *The foetal circulation and cardio-vascular system and the changes they undergo at birth.* 1 vol. Blackwell, édit., Oxford, 1944.

La cessation de la perméabilité du canal artériel, indispensable au bon fonctionnement de la respiration ou plus exactement de l'hématose, entraîne comme conséquence l'indépendance du système artériel pulmonaire; le sang veineux de l'artère pulmonaire passe directement dans les poumons par les ramifications des branches droite et gauche de cette artère : c'est l'établissement définitif de la *petite circulation,* ou *circulation pulmonaire,* telle qu'elle sera ultérieurement.

3° **A la face inférieure du foie,** on assiste peu après la ligature du cordon à la régression de la veine ombilicale et du canal veineux d'Arantius *(ductus venosus)* (1), puis à leur obli-

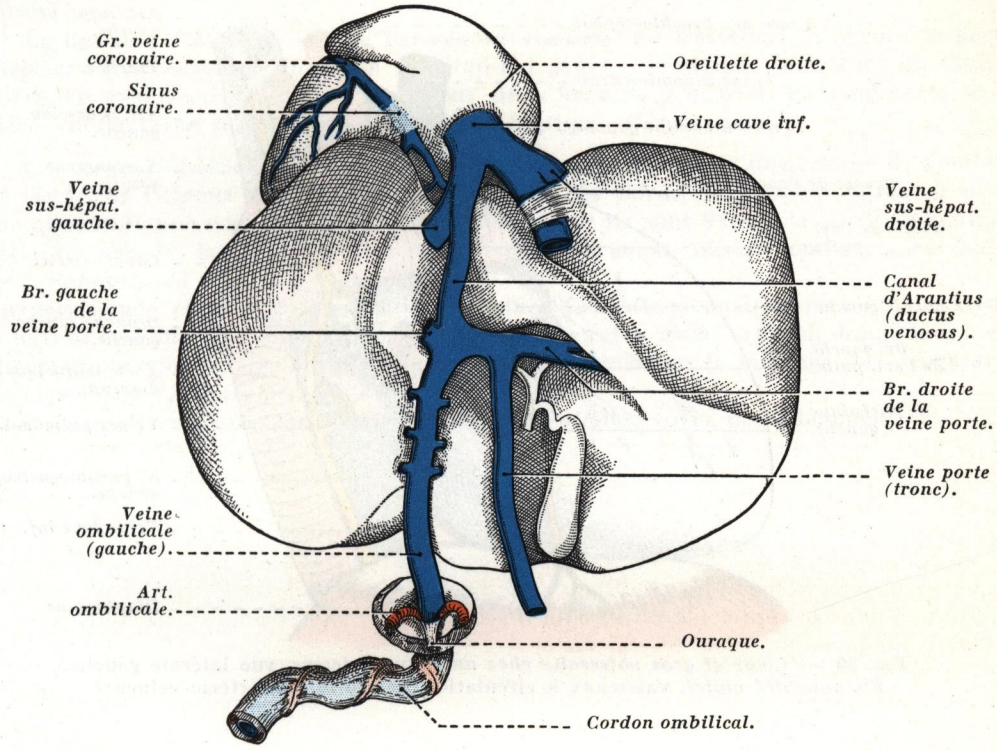

FIG. 88. — *Veines de la face inférieure du foie à la naissance.*

tération qui est généralement définitive à la fin du deuxième mois qui suit la naissance, de telle sorte qu'il ne reste plus qu'une seule voie au sang veineux portal, qui passe directement par le foie et les veines sus-hépatiques; ainsi s'établit la *circulation porte-hépatique,* devenue une nécessité du fait de l'alimentation lactée du nouveau-né.

4° **De part et d'autre de la vessie,** les artères ombilicales s'oblitèrent depuis le moignon ombilical jusqu'aux bords latéraux de la vessie, c'est-à-dire dans toute la partie qui correspond à l'ouraque; cette oblitération, qui est généralement terminée deux mois après la naissance, entraîne la formation de *deux cordons fibreux* qui amarrent la vessie à la paroi abdominale antérieure.

Les artères ombilicales restent perméables depuis leur origine, au niveau des artères

(1) Ouvrage à consulter : FONTAN : Le canal veineux d'Arantius. *Thèse de Lille,* 1911.

hypogastriques, jusqu'aux faces latérales de la vessie; alors que chez le fœtus elles étaient de véritables troncs collecteurs (troncs de passage), elles deviennent par la suite des *artères fonctionnelles* à destination vésicale *(artères ombilico-vésicales)*.

Le mécanisme de l'oblitération des vaisseaux ombilicaux et du canal d'Arantius (1) est le même que celui de l'oblitération du canal de Botal; une contraction réflexe soudaine et prolongée de la musculature lisse de ces vaisseaux précède toujours l'oblitération vraie, partant la disparition de la perméabilité du vaisseau; toutefois, la veine ombilicale et le canal d'Arantius ne se contractent pas aussi rapidement que les artères ombilicales; en conséquence, si le cordon n'est pas lié immédiatement après la naissance, mais seulement

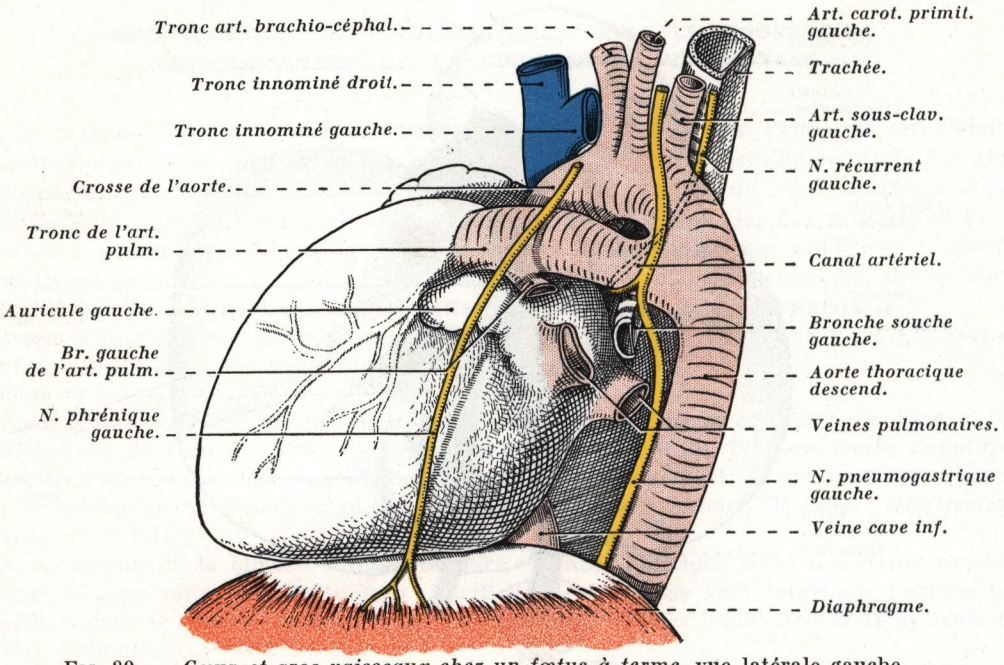

FIG. 89. — *Cœur et gros vaisseaux chez un fœtus à terme,* vue latérale gauche. *En pointillé violet,* vaisseaux à circulation fœtale mixte, artério-veineuse.

quelques minutes après, une partie du sang placentaire va au nouveau-né par la veine ombilicale (50 centimètres cubes pendant la première minute et 100 centimètres cubes pendant les trois premières minutes qui suivent la naissance).

Reliquats vasculaires. — Lorsque la circulation du nouveau-né est définitivement établie, c'est-à-dire telle qu'elle sera normalement chez l'adulte, les diverses modifications, que précédemment nous avons vu se manifester à la naissance ou peu après, entraînent la formation de *reliquats vasculaires,* qui sont : le *ligament artériel,* le *ligament rond du foie,* le *ligament d'Arantius* et les *cordons fibreux des artères ombilicales.*

1° Le **ligament artériel** est un cordon fibreux long de 1 centimètre, épais de 3 millimètres, tendu entre la crosse de l'aorte et la bifurcation de l'artère pulmonaire ou l'origine de sa branche gauche (voy. : *Ligament artériel*; — article : *Artère pulmonaire*).

---

(1) Article à consulter : BARRON : The sphincter of the *ductus venosus. Anatomical Record,* 1942, p. 398.

2° Le **ligament rond du foie** *(ligamentum teres)* est un autre cordon fibreux, arrondi, qui s'étend de la face postérieure de l'ombilic à la branche gauche de la veine porte. Il est compris dans le bord libre du ligament falciforme ou grande faux du péritoine; à la face inférieure du foie, il est également pourvu d'un court méso péritonéal et occupe la partie préhilaire du sillon longitudinal gauche ou sillon principal du foie (sillon de la veine ombilicale) (voy. : *Face inférieure du Foie,* tome VI).

Rappelons cependant que dans quelques cas, la veine ombilicale peut persister dans sa partie terminale, où elle représente un affluent de la branche gauche de la veine porte (voy. : *Veine porte,* tome III; *Configuration extérieure du foie* et *Ligaments du foie,* tome VI).

3° Le **ligament d'Arantius** (1), ou **ligamentum venosum,** est très court, il occupe la partie postérieure (rétro-hilaire) du sillon longitudinal gauche de la face inférieure du foie; il s'insère, en avant, sur le versant postérieur de la branche gauche de la veine porte, et en arrière, sur la veine sus-hépatique ou veine hépatique efférente gauche.

4° Les **cordons fibreux des artères ombilicales** divergent de la face postérieure de l'ombilic vers les bords latéraux de la vessie; ils occupent les bords du segment ouraqual de la gaine allantoïdienne dans laquelle ils sont compris, et ils sont fixés à la paroi abdominale antérieure par le fascia d'accolement prévésico-ouraqual (fascia ombilico-prévésical) (voy. : *Rapports de la vessie,* tome V).

La persistance chez le nourrisson de certaines formations anatomiques fœtales, telles que le trou de Botal (communication interauriculaire) et le canal artériel, donne lieu à des malformations congénitales graves, dont la plupart entraînent le mélange des sangs artériels et veineux *(enfants bleus).*

Pour les *malformations cardio-vasculaires congénitales,* voyez précédemment.

---

(1) Anatomiste et chirurgien italien (1530-1589), fut professeur à l'Université de Bologne.

VAISSEAUX SANGUINS

Les vaisseaux sanguins sont des conduits tubulaires contractiles et élastiques, destinés à établir et à assurer la circulation du sang dans l'organisme. Suivant leur *calibre,* leur *constitution* et leur *structure,* on distingue : *a)* des *vaisseaux artériels* ou *artères* dont les ramifications sont divergentes (branches collatérales et terminales); *b)* des *vaisseaux veineux* ou *veines* dont les ramifications sont convergentes (1) (branches afférentes ou affluents); *c)* et des vaisseaux d'une extrême finesse appelés *capillaires* (de *capillus,* cheveu) interposés entre les artères et les veines.

Nous devons la découverte de la circulation sanguine : *a)* d'une part, pour la *petite circulation,* à Ibn-an-Nafis (voyez précédemment); *b)* et, d'autre part, pour la *grande circulation,* à Harvey (2), en 1628.

Nous rappellerons que certains tissus ou organes sont normalement dépourvus de vaisseaux sanguins : ce sont les épithéliums, les cartilages (le périchondre est cependant vascularisé), les milieux transparents de l'œil (cornée, cristallin, corps vitré), la gelée de Wharton, la partie dure des dents et la partie cornée des phanères cutanés (poils et ongles); ils sont aussi dépourvus de vaisseaux lymphatiques (loi de Bartels) (voy : *Lymphatiques,* tome VI).

ARTÈRES

Les *artères* sont des canaux musculo-membraneux à ramifications divergentes, chargés de transporter dans les organes et les tissus le sang lancé à chaque systole par la contraction des ventricules du cœur.

Toutes les artères de l'organisme naissent directement ou indirectement de *deux* gros troncs artériels : l'*aorte* qui se détache du ventricule gauche, l'*artère pulmonaire* qui part du ventricule droit, de telle sorte qu'il existe deux systèmes artériels, à savoir : le *système*

(1) Le système veineux porte hépatique fait cependant exception, puisqu'il possède des branches convergentes (branches d'origine) et divergentes (branches de distribution).

(2) Médecin et physiologiste anglais (1578-1657).

aortique ou de la *grande circulation,* et le *système de l'artère pulmonaire* ou de la *petite circulation,* encore appelée *circulation pulmonaire.*

Le premier transporte du sang rouge, oxygéné (sang artériel ou sang hématosé), aux différentes parties de l'organisme; le second transporte du sang noir, non oxygéné (sang veineux), qui va subir l'hématose au niveau des capillaires alvéolaires pulmonaires; en ce qui concerne les veines, les deux circulations présentent des caractères inverses : après la naissance, celles de la petite circulation ramènent le sang artériel au cœur (oreillette gauche); celles de la grande circulation y collectent du sang veineux (oreillette droite).

Au fur et à mesure que l'on s'éloigne du cœur, les troncs artériels, ainsi que leurs branches, diminuent progressivement de calibre en se ramifiant; les artères se terminent par un système capillaire extrêmement complexe.

Par suite de ses divisions multiples et du calibre progressivement décroissant de ses ramifications, chaque système artériel a été comparé à un *arbre* dont le tronc est implanté sur le ventricule correspondant à chaque circulation, et dont les branches seraient représentées par les nombreuses ramifications qu'elles envoient à l'organisme.

ASPECT ET CONSISTANCE. — *Sur le vivant,* les artères d'un certain calibre se présentent comme des canaux cylindriques contractiles, élastiques, souples, dépressibles, à parois épaisses, douées de battements synchrones aux battements cardiaques : ce sont les *pulsations artérielles*; sur les grosses artères (aorte, fémorales, carotides), ces battements sont apparents à la vue chez les sujets amaigris; sur les artères de moyen calibre (artère radiale à la gouttière du pouls), ils ne sont perceptibles qu'à la palpation *(pouls).*

Au cours d'interventions chirurgicales, on observe aisément leurs pulsations lorsqu'elles offrent un certain calibre, ce qui constitue un excellent moyen de repérage (artères cæcales, rameaux gastriques, etc.).

Chez le vieillard, elles possèdent une consistance plus ou moins dure suivant les sujets et sont peu ou pas dépressibles, par suite de la sclérose des vaisseaux et de l'infiltration calcaire de leurs parois *(artério-sclérose, athérome)*; parfois même ce processus les rend apparentes sur les radiographies (opacité artérielle).

Sur le cadavre, elles présentent l'aspect d'un cordon cylindrique plus ou moins aplati.

Leur *coloration* est blanc rosé sur le vivant, tandis qu'elle est d'un blanc mat, parfois grisâtre, sur le cadavre.

Lorsqu'elles sont sectionnées transversalement, les artères restent béantes et saignent en jet, tandis que les veines, à parois plus minces, s'affaissent rapidement et saignent en nappe.

FORME, CALIBRE ET ÉPAISSEUR. — Les artères, les plus grêles comme les plus volumineuses, sont toutes régulièrement cylindriques et leur calibre ne varie pas, ou varie relativement peu entre l'émergence de deux branches collatérales voisines et importantes; toutefois, les *artères ombilicales* font exception chez le fœtus dans leur portion extra-abdominale (cordon ombilical), car elles présentent de multiples dilatations semi-ampullaires ou sacciformes, qui donnent au vaisseau un aspect bosselé : les *nodules d'Hoboken.*

Cinq faits anatomiques et *physiologiques* sont susceptibles de modifier (réduisent ou augmentent) le calibre des artères, ce sont : *a)* la *naissance de branches collatérales (réduction par distribution)*; *b)* le *changement de direction du courant artériel (réduction par courbure),* mais cette réduction du calibre par courbure de l'artère n'est constatée que sur les gros troncs artériels; *c)* la *rapidité du courant sanguin*; chaque accélération durable du courant sanguin amène un élargissement de la lumière de l'artère, tandis que chaque ralentissement durable détermine un rétrécissement (Thoma); *d)* la *direction de l'ondée sanguine par rapport à la paroi artérielle,* et en ce qui concerne les gros troncs artériels on peut, à ce sujet, opposer les *artères à trajet rectiligne* aux *artères à trajet curviligne*; les premières présentent un aspect franchement cylindrique et un calibre régulier (artères carotides primitives), la tension longitudinale s'exerçant régulièrement et uniformément sur la paroi de l'artère; les secondes, telle la crosse de l'aorte, où

l'action mécanique de l'ondée sanguine frappant sa paroi toujours au même point de sa convexité amène une dilatation progressive du vaisseau, déformation qui s'accentue avec l'âge; tel est le mécanisme de formation du *grand sinus de l'aorte,* situé à l'union des portions ascendante et horizontale de la crosse aortique *(augmentation de calibre d'origine mécanique)*; pour la même raison, les *artères à trajet flexueux* présentent des *inégalités de calibre* qui augmentent également avec l'âge et qui résultent de l'action mécanique que provoque le courant sanguin sur les parois du vaisseau; *e)* et la *présence de centres barosensibles* qui augmentent parfois notablement le calibre de l'artère (exemple : *bulbe* ou *sinus carotidien* au niveau de la terminaison de la carotide primitive).

Loi de Stahel. — *Chaque fois qu'une artère de gros calibre décrit une courbe de petit rayon, il se produit au point culminant de la courbe un rétrécissement du vaisseau (isthme de Stahel)*; cette disposition s'observe sur la crosse de l'aorte et sur la crosse des sous-clavières (voyez ces artères).

Dans l'ensemble, un système artériel donné (carotides, par exemple) diminue de calibre au fur et à mesure que l'on s'éloigne de son origine; d'autre part, la réduction de calibre du tronc artériel est presque toujours en rapport direct avec le nombre et avec le volume de ses branches collatérales; cependant une exception se montre pour l'aorte, dont la diminution de la surface de section est loin d'être proportionnelle au calibre de ses branches collatérales; ce fait s'observe principalement au niveau de sa crosse et au niveau de l'origine des artères rénales sur l'aorte abdominale.

D'une façon générale, les troncs artériels peuvent être considérés comme constitués par des *segments cylindriques* placés bout à bout, et dont le calibre décroît de l'origine du tronc vers son système de capillarisation.

D'après leur *calibre,* nous classerons les artères en *quatre catégories,* qui sont :

1° Les **artères de gros calibre,** comprenant l'artère pulmonaire et ses branches droite et gauche, l'aorte et ses grosses collatérales (tronc artériel brachio-céphalique, carotides, sous-clavières, artères rénales, le tronc basilaire, les artères iliaques et les fémorales.

2° Les **artères de moyen calibre,** telles que les principales artères des membres (artère humérale, artère tibiale antérieure) et certaines artères viscérales à l'origine (tronc cœliaque, artères mésentériques supérieure et inférieure).

3° Les **artères de petit calibre,** qui répondent aux branches collatérales des troncs artériels (exemple : artère faciale, artère auriculaire postérieure, artères circonflexes, artère hémorroïdale moyenne).

4° Et les **artérioles,** dont le calibre est très réduit; à cette catégorie appartiennent : *a)* toutes les *artères qui s'engagent dans des conduits intra-osseux* plus ou moins étroits (artère tympanique, artère stylo-mastoïdienne, artère palatine descendante, artères nourricières des os, artères vidiennes, artères ptérygo-palatines, artères ethmoïdales antérieure et postérieure); *b)* la plupart *des artères musculaires* et *articulaires*; *c)* les *artères satellites des troncs nerveux,* telles que l'artère du nerf médian, la branche descendante de l'artère ischiatique ou artère du nerf grand sciatique; toute proportion gardée, ces artères sont très importantes et relativement volumineuses chez le fœtus; *d)* les *branches artérielles superficielles* (rameaux tégumentaires, artère transversale de la face, artère petite saphène); *e)* toutes les *artères de terminaison juxta-viscérale du tube digestif* (artères droites, artères cæcales antérieure et postérieure, artère appendiculaire; *f)* certaines *artères viscérales* (artère thyroïdienne moyenne de Neubauer, artère capsulaire moyenne, artères parenchymateuses du rein) et l'artère centrale de la rétine.

Existe-t-il un rapport entre le calibre des artères et le volume des organes auxquels elles sont destinées ? Certainement non, car ni la richesse vasculaire artérielle d'un organe, ni le calibre de son artère ne sont en rapport direct avec son volume, et l'on peut citer

comme exemple et à titre comparatif la disproportion manifeste qui existe entre le calibre de l'artère hépatique, destinée au foie et aux voies biliaires, et celui des deux artères rénales, destinées aux reins, organes beaucoup moins volumineux que le foie; cette disproportion s'explique par le fait que l'artère hépatique n'est pas une artère fonctionnelle, mais simplement une artère nourricière, tandis que l'artère rénale possède un double rôle nourricier et fonctionnel (rôle d'épuration sanguine).

D'une façon générale, on peut admettre que le *calibre d'une artère est proportionnel à l'activité physiologique de l'organe auquel elle est destinée*; c'est ainsi que les premières artères intestinales, nées de la mésentérique supérieure (artères jéjunales), sont plus volumineuses que les artères destinées à l'iléon, et cela du fait que les phénomènes de la digestion sont plus actifs dans la première moitié de l'intestin grêle flottant que dans sa deuxième moitié.

L'*épaisseur* des parois artérielles est en général proportionnelle au calibre des vaisseaux; toutefois, à égalité de calibre, les troncs artériels du cou et du membre supérieur ont une épaisseur moindre que les troncs artériels du bassin ou des membres inférieurs.

Toute artère s'épaissit au niveau d'une bifurcation artérielle.

Certaines artères augmentent très notablement de calibre et d'épaisseur dans certaines conditions physiologiques : c'est ainsi que l'*artère utérine* triple son volume au cours de la gestation, en même temps que sa paroi subit une importante hyperplasie musculaire.

DIRECTION. — Dans la majeure partie des cas, les artères suivent le trajet le plus court pour se rendre à l'organe ou aux régions auxquelles elles sont destinées.

Aux membres et au cou, les gros troncs artériels sont sensiblement rectilignes, ils cheminent parallèlement à l'axe du membre et du côté de la flexion; enfin, il est de toute évidence que leur direction est également subordonnée, d'une part, à l'attitude que prennent les différents segments articulés des membres les uns par rapport aux autres, et, d'autre part, aux changements de position de la tête.

Dans la paroi thoracique (artères intercostales), elles ont une topographie segmentaire, donc métamérique; dans chaque espace intercostal, elles accompagnent les nerfs homonymes parallèlement aux côtes; la même disposition segmentaire s'observe pour les artères lombaires.

FLEXUOSITÉS, BOUCLES VASCULAIRES, RÉSERVES D'ALLONGEMENT.—Certaines artères sont normalement *sinueuses*, telles, par exemple : l'artère splénique, les artères cérébrales, les artères de la face (artère faciale, artère temporale superficielle), l'artère occipitale, etc.

D'une manière générale, les artères destinées à un organe mobile ou à un organe susceptible de subir des variations de forme et de volume, tels que la langue, la vessie, l'utérus, l'estomac, sont *flexueuses*, et parfois même elles présentent de véritables *boucles vasculaires* ; ces flexuosités constituent autant de *réserves d'allongement* qui permettent les déplacements de l'organe et ses changements de forme et de volume sans que sa circulation artérielle ne subisse la moindre perturbation; c'est par la présence des *sinuosités* et des *boucles artérielles de l'artère utérine (crosse)* et de ses branches dans son segment latéro-utérin que l'augmentation de volume de l'utérus gravide et son développement abdominal peuvent s'effectuer sans aucun retentissement dans la circulation de l'organe, et aussi dans celle du fœtus et des annexes fœtales.

Pour la même raison, les crosses des artères thyroïdiennes supérieures et la disposition en S italique des artères thyroïdiennes inférieures permettent la mobilité du larynx et du corps thyroïde sans gêne circulatoire de l'un et de l'autre durant leurs déplacements temporaires; pareille remarque peut être faite en ce qui concerne les artères à disposition hélicoïdales, dites *artères spiralées* (1) (*artères hélicines* ou *artères en vrille*), que l'on

(1) *Curling arteries* des anatomistes anglo-américains.

observe au niveau des organes érectiles (corps caverneux de la verge), disposition qui permet l'érection sans troubles circulatoires.

Nous citerons encore comme exemple le trajet en S italique de l'artère ophtalmique et les flexuosités de ses branches collatérales, disposition vasculaire idéale en rapport avec l'oculogyrie.

Au niveau des muscles, la disposition des artères nourricières *(artères musculaires)* est telle que la circulation ne se trouve nullement gênée au cours de la contraction du muscle, il en est de même des *artères coronaires* du cœur qui, grâce à leurs sinuosités, assurent une circulation normale et régulière au cours des changements de volume répétés du cœur, en rapport avec la révolution cardiaque.

Dans certains organes, les *flexuosités* des artères sont disposées suivant *trois plans,* de telle sorte qu'elles ressemblent à de véritables artères hélicines, l'*artère linguale* est un des plus beaux exemples de ce type; cette disposition est le résultat d'une adaptation aux mouvements multiples et étendus de la langue, et à ses continuelles variations de longueur et de largeur (Flèche).

En résumé, il faut considérer les *réserves d'allongement* des artères *(sinuosités, flexuosités, boucles vasculaires, artères hélicines)* comme des *adaptations fonctionnelles* du système artériel d'un organe vis-à-vis de sa fonction et en rapport avec ses changements de forme, de position ou de volume.

Enfin, rappelons que chez le vieillard certaines artères deviennent également sinueuses, et même apparentes par suite d'altérations pathologiques athéromateuses (artère temporale superficielle, artère radiale à la gouttière du pouls, artère pédieuse).

Anses vasculaires. — Certaines dispositions que l'on observe au niveau de *petites artérioles* (voire même de gros capillaires) sont comparables aux boucles vasculaires précédemment décrites, bien que sur certains organes (limbe scléro-cornéen) elles ne possèdent pas le même rôle physiologique que ces dernières : ce sont les *anses vasculaires.*

Elles se présentent sous l'aspect d'une artériole incurvée en « *manche de canne* », à laquelle fait suite une veinule; elles s'observent tout spécialement : *a)* au niveau du limbe scléro-cornéen, où elles constituent les *anses vasculaires du bord de la cornée*; du bord pupillaire de l'iris; du bord marginal des paupières supérieure et inférieure ; *b)* dans le périodonte, où elles occupent les espaces laissés libres par l'entrecroisement des faisceaux conjonctivo-élastiques du ligament alvéolo-dentaire *(anses vasculaires de Wedl)* (voy. : *Articulation alvéolo-dentaire,* tome VI); *c)* dans les papilles du derme cutané; *d)* dans les villosités intestinales; *e)* et dans les appendices ou franges épiploïques des côlons.

TRAJET. — Que leur direction soit sensiblement rectiligne, curviligne ou sinueuse, les artères sont, pour la plupart, mobiles et susceptibles de déplacements; aussi, en regard des *artères à trajet mobile,* il faut distinguer des *artères à trajet fixe,* qui ne subissent aucun déplacement : telles sont toutes les *artères des conduits osseux* (carotide interne dans son segment intrapétreux, artère ophtalmique dans le canal optique, artère vidienne, artère palatine supérieure, artères nourricières des os) et les artères méningées dans les gouttières de l'endocrane (artère méningée moyenne).

Ces artères (segment intrapétreux de la carotide interne) sont, en outre, dépourvues de pulsations.

SITUATION. — Les artères sont en général profondément situées : une ou deux veines, des troncs collecteurs lymphatiques, un ou plusieurs troncs nerveux leur sont satellites, l'ensemble formant un *paquet vasculo-nerveux.*

Avec les éléments constitutifs de ce paquet et les troncs ou les chaînes ganglionnaires lymphatiques qui les accompagnent parfois (chaîne mammaire interne, chaîne cervicale transverse), elles suivent aux membres et au cou les espaces celluleux compris entre les

muscles, les aponévroses et les organes. Dans la cavité abdomino-pelvienne, tantôt elles sont exclusivement rétro-péritonéales (artères lombaires, artères rénales, artères coliques droites et gauches, artères spermatiques); tantôt elles soulèvent et moulent des replis péritonéaux, appelés *faux,* en se dirigeant vers l'organe qu'elles irriguent (faux de l'hépatique, faux de la coronaire stomachique); tantôt, au contraire, elles sont contenues dans des mésos péritonéaux (artères sigmoïdes, artères de l'intestin grêle) qui leur servent de *lames porte-vaisseaux* (mésentère).

RAPPORTS GÉNÉRAUX DES ARTÈRES. — Au cours de leur trajet, les artères présentent des rapports d'ordre général avec les os, les articulations, les muscles, les nerfs, les veines et les téguments; quant à leurs rapports d'ensemble avec les éléments du paquet vasculo-nerveux, nous les décrirons à part avec l'étude des gaines vasculaires (voyez plus loin).

*1° **Rapports avec les os.*** — Les artères présentent des rapports variables avec les os : *a)* tantôt elles se rapprochent plus ou moins des os voisins, et elles peuvent être comprimées contre le plan osseux sous-jacent (artère fémorale sous l'arcade crurale, carotide primitive contre le plan des apophyses transverses cervicales); lorsqu'elles sont au contact de l'os, elles peuvent laisser sur ce dernier la trace de ce rapport immédiat par la présence d'une gouttière, d'une empreinte ou d'une petite échancrure : telles sont les *gouttières vasculaires* déterminées par les artères méningées sur l'endocrane, l'*impressio carotica* du corps du sphénoïde, la gouttière de l'artère vertébrale sur l'atlas, la gouttière de l'artère sous-clavière à la face supérieure de la première côte, en arrière du tubercule de Lisfranc, la gouttière oblique que laisse sur le fémur la terminaison de l'artère fémorale au niveau de l'anneau du troisième adducteur, l'échancrure du bord inférieur de la branche horizontale du maxillaire inférieur que détermine l'artère faciale en contournant ce bord, l'empreinte aortique déterminée par l'aorte sur le flanc gauche de la quatrième vertèbre dorsale; *b)* tantôt, au contraire, pour changer de région, elles traversent les os par des *orifices* ou des *canaux* : telles sont la carotide interne dans le canal carotidien du rocher, l'artère ophtalmique dans le canal optique; la méningée moyenne au trou petit rond, la petite méningée au trou ovale, la sphéno-palatine au trou sphéno-palatin, etc.

*2° **Rapports avec les articulations.*** — Au niveau des articulations des membres, les troncs artériels se placent du *côté de la flexion*; dans la plupart des cas, ils sont simultanément les troncs nourriciers de l'articulation et *immédiatement sous-aponévrotiques,* donc relativement *superficiels*; à ce sujet, nous citerons comme exemples les gros troncs artériels qui pénètrent la racine du membre; soit l'artère crurale au niveau du triangle de Scarpa, en avant de l'articulation coxo-fémorale, et l'artère axillaire au membre supérieur, en dedans de l'articulation scapulo-humérale; au niveau des plis de flexion, ces artères ne sont séparées de la peau que par l'aponévrose et le tissu cellulo-graisseux sous-cutané. L'artère humérale qui chemine sur le versant interne du bras s'infléchit en bas et en dehors pour se placer à la partie moyenne de la région du pli du coude, en avant de l'articulation du coude; il en est de même de l'artère fémorale qui, postéro-interne à sa sortie de l'anneau du troisième adducteur, se place, dans la région poplitée, immédiatement en arrière de l'articulation du genou.

Les gros troncs artériels des membres fournissent de multiples branches articulaires qui contribuent par leurs anastomoses à la formation d'un riche *réseau périarticulaire* (coude, genou).

*3° **Rapports avec les muscles.*** — La majeure partie des troncs artériels des membres cheminent dans les interstices aménagés entre les différents groupes musculaires *(espaces de glissement)*; certains muscles contractent même avec les artères des rapports immédiats plus ou moins étendus : ce sont les *muscles satellites des artères*; ils servent de repère dans la ligature de l'artère, en médecine opératoire; nous citerons comme exemple

le sterno-cléido-mastoïdien, muscle satellite de la carotide primitive; le biceps brachial, muscle satellite de l'artère humérale; le long supinateur, muscle satellite de l'artère radiale; le cubital antérieur (dans sa partie inférieure), muscle satellite de l'artère cubitale; enfin, l'artère iliaque externe est satellite du bord interne du psoas-iliaque.

Les traversées de muscles ou de groupes musculaires se font généralement par l'intermédiaire d'orifices ostéo-fibreux qui ne gênent en rien la circulation du vaisseau : une *arcade fibreuse* tendue entre les os voisins ou entre l'os et un tendon passe en pont par-dessus l'artère, son bord concave répond à l'artère, son bord convexe donne le plus souvent insertions aux fibres charnues; telles sont, par exemple : l'artère fémorale à l'anneau du troisième adducteur; la terminaison de l'artère poplitée à l'arcade du soléaire (anneau du soléaire); l'artère fessière sous l'arcade de Bouisson; l'artère cubitale sous l'arcade du fléchisseur commun superficiel des doigts; la traversée de l'artère radiale dans le premier espace intermétacarpien; l'arcade de la pédieuse déterminée par le premier interosseux dorsal au niveau du premier espace intermétatarsien; l'arcade de la plantaire externe (inconstante), déterminée par les insertions du faisceau de l'abducteur du gros orteil; enfin, une disposition analogue s'observe au niveau de l'orifice aortique du diaphragme.

*4° **Rapports avec les nerfs.*** — Indépendamment des nerfs vasculaires qui leur sont destinés, les troncs des grosses artères et, dans bien des cas, les artères de petit calibre sont accompagnés pendant une partie de leur trajet par des troncs nerveux, qui se placent au contact du vaisseau, ou par des rameaux nerveux; tels sont : *a) au niveau des membres,* les rapports intimes du nerf médian et de l'artère humérale, du nerf radial avec l'artère humérale profonde, du nerf et de l'artère cubitale, du nerf saphène interne avec l'artère fémorale, du nerf sciatique poplité interne avec l'artère poplitée, des nerfs tibiaux antérieur et postérieur avec leurs artères homonymes; *b)* et, *au cou,* du pneumogastrique avec le système carotidien ; *c)* enfin, *au niveau des viscères* et des muscles, artères et nerfs se groupent un peu avant leur point de pénétration pour constituer le *pédicule vasculo-nerveux* de l'organe ou du muscle (exemples : masséter, temporal, trapèze), le point de pénétration constituant, dans certains cas, un véritable *hile* (foie, reins, rate, ovaires).

Boucles nerveuses. — Au niveau de certaines artères, les nerfs offrent cependant des rapports un peu particuliers avec ces dernières, en déterminant de véritables *boucles nerveuses* dans lesquelles s'engage le vaisseau; tels sont l'anse sous-clavière de Vieussens autour de l'artère sous-clavière, l'anse des pectoraux autour de l'artère axillaire et de l'acromio-thoracique; les *boutonnières d'Hartmann* que l'on observe à la main sur les nerfs digitaux, la boutonnière que le cordon sympathique cervical offre parfois à l'artère thyroïdienne inférieure.

*5° **Rapports avec les veines.*** — Les artères sont, dans la plupart des cas, accompagnées de veines dites *veines satellites* et *homonymes,* à raison de une ou deux veines par artère, l'ensemble constituant soit un faisceau, soit un pédicule vasculaire; les gros troncs artériels (sous-clavières, carotides primitives et internes, iliaques primitives et externes), les artères des membres (artères axillaires, artères humérales), certaines artères viscérales (artères rénales, artère splénique, artères gastro-épiploïques, artères mésentériques), sont dans ce cas; cependant, beaucoup d'artères viscérales font exception à cette règle générale et ne sont pas franchement satellites du système veineux de l'organe (vaisseaux des capsules surrénales et des poumons). En certains points, artères et veines sont entourées d'une gaine conjonctive commune en forme de manchon cylindrique, dite *gaine vasculaire* (voy. : *Gaines vasculaires*).

*6° **Rapports avec la peau.*** — Certaines artères, même volumineuses, offrent des rapports relativement proches avec la peau, et sont par ce fait peu profondes; c'est ainsi que l'artère fémorale, à sa sortie de l'anneau crural, n'est séparée de la peau et du tissu cellu-

laire sous-cutané que par l'aponévrose fémorale *(fascia cribriformis)*, à tel point que, chez les sujets amaigris, ses battements artériels sont apparents sous les téguments.

Enfin, certaines artères superficielles se dessinent sous la peau, et cela principalement chez le vieillard, où elles offrent un trajet sinueux, ainsi que chez les sujets amaigris (branche antérieure de l'artère temporale superficielle, parfois même l'artère radiale à la gouttière du pouls).

RAMESCENCE ET DIVISION DES ARTÈRES. — Les troncs artériels, au cours de leur trajet, fournissent *deux* sortes de branches : les unes *collatérales*, les autres *terminales*.

Branches collatérales. — Les *branches collatérales* sont celles qui naissent dans le trajet du tronc artériel; elles sont toutes d'un calibre nettement inférieur à celui du tronc.

Elles déterminent avec le tronc artériel d'origine (dans le sens du courant sanguin) un angle dit *angle d'incidence*, variable suivant la direction que prennent les collatérales par rapport au trajet suivi par le tronc primitif.

Certaines branches collatérales naissent à angle aigu (exemples : l'artère humérale profonde et la collatérale interne supérieure, par rapport à l'artère humérale; l'artère grande anastomotique, par rapport à l'artère fémorale; les artères de la gonade [artères spermatiques ou utéro-ovariennes], par rapport à l'aorte abdominale); d'autres, et elles sont nombreuses, se détachent à angle droit (exemples : la carotide primitive gauche; les artères intercostales; les artères lombaires; les artères capsulaires moyennes; la plupart des collatérales de l'artère sous-clavière; l'artère épigastrique); enfin, certaines collatérales se détachent à angle obtus : ce sont des *artères récurrentes* (exemple : récurrentes radiale et cubitale, récurrente tibiale antérieure, récurrente péronière, artère articulaire supérieure et externe de la poplitée).

Sur certains troncs artériels, les branches collatérales peuvent naître par *groupes*; cette disposition s'observe parfois sur la carotide externe et sur l'artère hypogastrique (voyez ces artères).

Enfin, suivant le *calibre* des branches collatérales et l'*importance de leur territoire de distribution*, nous classerons ces dernières en *deux groupes* qui s'opposent, à savoir : *a)* d'une part, les *branches majeures*, constantes, qui, comme leur nom l'indique, représentent les grosses collatérales; *b)* et, d'autre part, les *branches mineures*, inconstantes, grêles et variables dans leur nombre; à ce sujet, nous citerons comme exemple les *artères sous-clavière* et *axillaire* au niveau desquelles cette distinction en branches majeures et mineures est des plus nettes; les artères petites cervicales et petites thoraciques, l'artère scalénique de Stahel, doivent être obligatoirement considérées comme des branches mineures par rapport à la vertébrale, aux scapulaires et aux mammaires interne et externe (voyez ces artères).

Branches terminales. — Les *branches terminales* sont celles qui résultent de la division *(branches de division)* d'un tronc artériel lorsque celui-ci cesse d'exister.

La division peut donner naissance à deux branches terminales *(bifurcation)*, trois ou parfois quatre branches terminales (tronc thyro-bicervico-scapulaire, artère iléo-cæco-appendiculaire, tronc des artères sigmoïdes).

La *bifurcation artérielle* est, de beaucoup, le cas le plus fréquent (exemples : l'aorte se bifurque pratiquement en deux troncs artériels : les artères iliaques primitives; l'artère humérale se divise, un peu au-dessous du pli du coude, en radiale et cubitale ; l'artère poplitée se divise, à l'anneau du soléaire, en tronc tibio-péronier et artère tibiale antérieure; l'artère carotide primitive se divise en deux branches terminales, la carotide interne et la carotide externe.

Lorsqu'il y a bifurcation, l'angle d'écartement des branches de division (*fourche* des artères terminales) est des plus variables : il est à peu près nul pour la bifurcation de la carotide primitive; les deux artères carotides, interne et externe, ne s'écartent franche-

ment l'une de l'autre qu'à la rencontre du rideau stylien; par contre, la bifurcation du tronc basilaire en deux artères cérébrales postérieures s'effectue à angle droit *(division en T)*; entre ces deux modes de bifurcation extrêmes, il y a tous les intermédiaires, et le plus souvent la bifurcation se fait suivant un angle plus ou moins aigu (exemples : aorte abdominale, artère iliaque primitive avec la fourche des iliaques, artère poplitée, artère humérale).

Eperon artériel. — Au niveau de la bifurcation, l'origine des deux branches terminales présente un *éperon artériel* en forme de croissant, d'autant plus tranchant que l'angle d'écartement des deux branches terminales est plus aigu.

Son rôle est capital : il a pour but de scinder le courant sanguin en deux courants secondaires, à la manière des proues de pile de pont sur les fleuves; lorsque le calibre est le même pour les deux branches terminales, l'éperon est axial et répartit également le courant sanguin; par contre, lorsque les branches terminales sont de calibres différents, l'éperon est toujours déporté du côté de la branche qui possède le plus petit calibre, et, par ce fait, il draine le sang artériel au profit de la branche de plus grand calibre; une disposition analogue s'observe lorsque l'une des branches terminales continue la direction du tronc primitif (exemples : division de l'artère poplitée en tronc tibio-péronier et en tibiale antérieure; division de la carotide externe en temporale superficielle et maxillaire interne).

Enfin, il n'existe pas de *rapport volumétrique* entre les branches de division et le tronc primitif; la *surface de section* des branches terminales est toujours supérieure à celle du tronc générateur, mais jamais en rapport numérique, c'est-à-dire double lorsqu'il s'agit d'une bifurcation, triple lorsqu'il s'agit d'une trifurcation, etc.; d'autre part, la surface de section d'une des branches terminales est toujours supérieure à la moitié de la surface de section du tronc générateur (exemples : aorte abdominale et iliaques primitives; iliaque primitive et ses deux branches de division, iliaque externe et iliaque interne; tronc de l'artère pulmonaire et ses deux branches droite et gauche; carotide primitive et ses deux branches de bifurcation, carotide interne et carotide externe).

CLASSIFICATION DES ARTÈRES D'APRÈS LEUR SYSTÈME DE DISTRIBUTION. — La disposition des branches collatérales et terminales des gros troncs artériels permet de classer ceux-ci en *quatre* catégories, suivant le mode de ramescence qu'ils présentent, et cela indépendamment des variations que l'on peut observer soit dans l'origine des branches secondaires *(variations d'origine)*, soit de leur nombre *(variations numériques)*, ce sont : les *distributions du type concentré, du type condensé, du type dispersé et du type en échelle.*

1° La **distribution du type concentré** ne s'observe qu'au niveau des artères vertébrales qui, en se réunissant sur la ligne médiane, donnent naissance au tronc basilaire; hormis le système des crosses aortiques embryonnaires, c'est le seul cas dans l'organisme où deux artères donnent naissance à un seul tronc terminal.

Rappelons que cette disposition s'explique, embryologiquement, par le développement des artères de l'encéphale.

2° La **distribution du type condensé** correspond à un tronc artériel très court, avec un nombre important de branches collatérales qui se détachent très près les unes des autres, en bouquet; cette disposition est caractéristique du mode de ramescence de l'iliaque interne, où toutes les branches de cette artère naissent généralement sur une courte étendue (parfois même par deux troncs secondaires, l'un antérieur, l'autre postérieur).

Cette disposition s'observe également au niveau de la carotide externe, les branches collatérales et terminales de cette artère étant disposées suivant *deux bouquets* : *a)* l'un, *inférieur* ou *hyoïdien*, qui naît dans l'aire du triangle de Farabeuf et qui comprend la thyroïdienne supérieure, la linguale, la faciale, la pharyngienne ascendante et l'occipitale;

b) l'autre, *supérieur* ou *parotidien,* qui naît dans la glande parotide et qui est constitué par les deux branches terminales, temporale superficielle et maxillaire interne (voy. : *Distribution de l'artère carotide externe*).

Au niveau du segment terminal de l'artère carotide interne, la distribution des branches collatérales (artère ophtalmique) et terminales offre le type de la distribution condensée.

La *disposition en trépied* que possèdent fréquemment les ramifications terminales des thyroïdiennes supérieures et inférieures, ainsi que le tronc cœliaque, les fait classer dans cette catégorie du fait que leurs branches se détachent très près les unes des autres.

3° La **distribution du type dispersé** est celle où les branches collatérales naissent tout au long du trajet artériel, sans ordre et sans groupement précis; le type de cette disposition est fourni par la maxillaire interne et ses branches collatérales, celles-ci se détachant à de courts intervalles, depuis son passage à travers la boutonnière de Juvara jusqu'à sa terminaison au niveau du trou sphéno-palatin.

L'artère axillaire, l'artère humérale, l'artère poplitée et leurs branches se rapprochent également, par leur distribution et leur ramescence, de ce type.

4° La **distribution du type en échelle** ne s'observe qu'au niveau de certaines artères des membres, dont le type est représenté par la tibiale antérieure où les multiples artères musculaires se détachent du tronc principal à intervalles régulièrement espacés, pour se distribuer aux muscles de la loge antérieure de la jambe.

Les rameaux pancréatiques détachés tout au long du trajet de l'artère splénique, les artères jéjuno-iléales nées de l'artère mésentérique supérieure, permettent également de classer les troncs souches (artère splénique, artère mésentérique supérieure), dans ce type.

Rappelons que certains troncs artériels ne donnent au cours de leur trajet que peu ou pas de branches collatérales importantes, telles sont : la carotide primitive, la carotide interne, la fémorale superficielle; à ces troncs on réserve la dénomination de *troncs de passage,* par opposition aux artères qui possèdent une distribution importante, partant un nombre plus ou moins élevé de collatérales et que l'on qualifie pour cette raison de *troncs nourriciers* (exemple : artère fémorale profonde).

ANASTOMOSES. — Deux artères communiquent fréquemment entre elles par l'intermédiaire *d'anastomoses*; tantôt l'anastomose relie deux artères voisines ou même très proches l'une de l'autre (exemple : la communicante antérieure qui anastomose les deux artères cérébrales antérieures), tantôt, au contraire, l'anastomose s'établit entre deux systèmes artériels éloignés, par l'intermédiaire de deux branches collatérales de ces systèmes (exemples : l'anastomose de la mammaire interne et de l'épigastrique, qui fait communiquer à longue distance la sous-clavière et l'iliaque externe; l'artère angulaire, anastomose entre la faciale et l'ophtalmique met en communication les deux systèmes carotidiens externe et interne).

Suivant le mode d'anastomose, la constitution et le calibre des anastomoses, on distingue *cinq* catégories d'anastomoses, qui sont : l'anastomose par inosculation, l'anastomose par canal d'union, l'anastomose par convergence, l'anastomose par *vas aberrans* et l'anastomose en réseau.

1° L'**anastomose par inosculation** est celle par laquelle deux branches artérielles de même calibre s'unissent l'une à l'autre, *à plein canal,* pour former un *arc artériel* (exemples : le cercle artériel des coronaires au niveau des lèvres, les anastomoses des artères thyroïdiennes, l'anastomose des gastro-épiploïques droite et gauche le long de la grande courbure de l'estomac, toutes les anastomoses en arcades des artères jéjuno-iléales du mésentère, les anastomoses des artères coliques, constituant l'arcade marginale des côlons, y compris l'arcade de Riolan entre les deux artères mésentériques, l'anastomose sous-ovarienne, les anastomoses superposées des branches ascendante et descendante des artères perforantes de la cuisse, l'anastomose des deux branches terminales de l'artère obturatrice).

2° **L'anastomose par canal d'union** est celle qui réunit deux artères voisines, le canal anastomotique étant d'un calibre nettement inférieur à celui des artères anastomosées ; une semblable disposition s'observe à la face inférieure du cerveau, au niveau du polygone artériel de Willis, par les communicantes antérieure et postérieure, et au niveau de la paroi antérieure du bassin, par l'anastomose qui s'établit entre la crosse de l'épigastre et l'artère obturatrice.

3° **L'anastomose par convergence** est celle où deux artères se dirigent l'une vers l'autre, puis s'unissent pour ne constituer qu'un seul tronc : c'est ainsi que les *deux artères vertébrales* se fusionnent sur la ligne médiane pour donner naissance au *tronc basilaire.*

4° **L'anastomose par « vas aberrans »** est constituée par une artère de petit calibre qui se détache d'un tronc artériel pour se fusionner plus loin, soit avec le tronc lui-même, soit avec une de ses branches collatérales; ces anastomoses sont rares et ne s'observent que sur les troncs artériels des membres; elles représentent en quelque sorte un dédoublement de l'artère.

5° **L'anastomose en réseau** est très fréquente entre les branches collatérales ou terminales des troncs artériels; elle s'établit par l'intermédiaire des multiples rameaux issus de deux artères voisines : ce sont les plus répandues de toutes les anastomoses, et parfois elles prennent le *type plexiforme* ou *rétiforme* (plexus pharyngien); les réseaux périarticulaires du coude et du genou s'établissent par l'intermédiaire de ces anastomoses.

Anastomoses intramusculaires. — Nous rappellerons, enfin, que les *artères musculaires* établissent à l'intérieur même des muscles un système anastomotique entre des territoires artériels voisins non négligeables.

Cette question des *anastomoses intramusculaires* a été fort discutée; certains auteurs concluent que les réseaux anastomotiques musculaires, dont l'existence est cependant certaine, ne montrent pas d'anastomoses suffisamment développées pour être disséquées (Leriche); cependant, les travaux de Villemin et Massé, les recherches de Salmon et Dor (examens radiographiques après injection d'une masse opaque), ont montré que les anastomoses intra-musculaires sont beaucoup plus fréquentes qu'on ne le supposait, et certaines même sont des anastomoses de gros calibre parfaitement disséquables *(anastomoses macroscopiques)*; quant aux fines anastomoses du type rétiforme, il faut s'adresser à la radiographie stéréoscopique pour les mettre en évidence.

Les plus importantes et les plus constantes des anastomoses intramusculaires sont celles que l'on observe au niveau du masséter, du temporal, du sterno-cléido-mastoïdien, du trapèze, du splénius, du deltoïde, du grand pectoral, du grand dorsal, du grand droit de l'abdomen (artère épigastrique et mammaire interne) et du biceps crural (courte portion).

Rappelons, enfin, que certains muscles sont totalement ou pratiquement dépourvus d'anastomoses *(muscles à circulation non anastomotique)* : ce sont les muscles ptérygoïdiens, les scalènes, les trois muscles styliens, les muscles du voile du palais et de la langue, les jumeaux du triceps sural (voyez ces muscles et article *Triceps sural,* tome II).

Le *rôle* des anastomoses est capital, car il permet à deux systèmes artériels anastomosés l'un à l'autre de se suppléer mutuellement; au niveau des membres principalement, les anastomoses permettent d'assurer le rétablissement de la circulation sanguine en cas de ligature ou de thrombose d'une artère principale.

Artères terminales. — Certaines artères ou branches artérielles sont, soit anatomiquement, soit physiologiquement terminales, ce qui signifie que dans l'organe auquel elles sont destinées les branches artérielles voisines ne s'anastomosent pas ou qu'elles ne présentent aucune anastomose capable de rétablir la circulation dans l'organe en cas de ligature ou d'oblitération du tronc principal.

Au niveau du rein, malgré la présence d'artères perforantes qui établissent des anastomoses entre la circulation artérielle parenchymateuse et l'arc artériel exorénal, les artères rénales ou leurs branches de division sont du type terminal, et la ligature de l'artère rénale entraîne la nécrose du rein; il en est de même des artères coronaires du cœur, des artères cérébrales et même des artères utérines, car l'utérus est pratiquement exsangue sur la ligne médiane.

Enfin, certaines artères musculaires sont pratiquement du type terminal : telles sont les artères jumelles destinées aux muscles jumeaux (triceps sural) (voy. : *Vascularisation du Triceps sural,* tome II).

Variations et anomalies. — Les artères sont sujettes à de nombreuses variations; la plupart d'entre elles s'expliquent par l'embryologie, tout comme les variations musculaires s'expliquent par l'anatomie comparée.

Elles comprennent :

a) Des **variations par excès,** certaines artères peuvent être dédoublées, ou une artère principale peut être doublée d'une artère accessoire (la pharyngienne ascendante est parfois pourvue d'une pharyngienne accessoire venue également de la carotide externe).

b) Des **variations par défaut,** des artères peuvent faire défaut et être remplacées par d'autres (rôle de suppléance).

c) Des **variations d'origine,** une artère peut naître d'un autre tronc artériel que le tronc habituel; ces variations sont fréquentes au niveau des membres (artères interosseuses, artère du nerf médian, certaines artères musculaires ainsi que les branches de l'hypogastrique).

d) Et des **variations de situation et de trajet,** ces dernières étant importantes à connaître du point de vue chirurgical.

CONSTITUTION ET STRUCTURE. — Toute artère est constituée par un manchon cylindrique endothélial en contact avec le sang, entouré de couches concentriques de nature conjonctive, élastique et musculaire, inégalement réparties suivant les artères, et dont la répartition est en rapport avec la *fonction* et l'*adaptation* de l'artère, donnant ainsi à cette dernière ses principales *propriétés physiologiques,* qui sont : *a)* sa *résistance,* sa *souplesse* et son *élasticité* lorsque les éléments élastiques prédominent; *b)* et sa *contractilité* lorsque, au contraire, les éléments musculaires sont particulièrement développés et l'emportent sur les éléments élastiques (1).

A chaque systole ventriculaire, les grosses artères qui partent du cœur sont soumises à de fortes pressions; elles sont souples et se distendent facilement, puis elles reviennent rapidement à leur volume initial; elles sont riches en *lames* et en *fibres élastiques* (les lames élastiques de l'aorte sont particulièrement développées et représentent environ les neuf dixièmes de la média); par contre, les moyennes et les petites artères (comme celles des membres, par exemple) sont plus riches en éléments musculaires lisses ; elles sont donc principalement contractiles, elles régularisent le débit sanguin dans le système artériel périphérique et, par ce fait, elles aident le cœur.

Structure générale d'une artère. — Toute artère présente à la coupe *trois tuniques* concentriques bien distinctes : *a)* une *tunique interne,* endothéliale et conjonctive : c'est *l'intima* ou *endartère*; l'endothélium artériel est une tunique commune à tout le système artériel, on pourrait même dire à tout le système vasculaire; *b)* une *tunique moyenne,* constituée à la fois par des éléments de soutien et des éléments contractiles et, par ce fait, de nature musculo-élastique ou presque uniquement élastique, ou musculaire, suivant les artères : c'est la *média*; toute la musculature artérielle est exclusivement constituée par des fibres lisses; *c)* et une *tunique externe,* de nature conjonctive : c'est l'*externa* ou *adventice,* qui représente la zone d'union avec les organes adjacents ou avec les gaines vasculaires; elle renferme de très fins vaisseaux nourriciers destinés à la paroi

(1) Article à consulter : G. Dubreuil, Lacoste et Margat : Caractères généraux du développement des parois artérielles de l'homme. *Gazette hebdomadaire des Sciences médicales de Bordeaux,* 28 décembre 1930.

artérielle *(vasa vasorum)*, et de nombreuses fibres nerveuses et cellules sympathiques *(plexus nerveux périartériel)*; c'est par l'adventice que se fait l'acheminement des filets nerveux sympathiques satellites de l'artère.

Ces tuniques sont séparées entre elles, soit par une lame plissée, élastique, plus ou moins apparente suivant les artères envisagées *(lame élastique interne* ou *limitante interne)*, soit par un feutrage de lamelles élastiques discontinues *(lame élastique externe* ou *limitante externe)* (sur les artères du cerveau, la lame élastique interne est particulièrement développée), elles sont surtout manifestes au niveau des artères de moyen et de petit calibre, tandis qu'au niveau des artères de gros calibre elles sont le plus souvent peu apparentes, discontinues et quelquefois même dédoublées.

La structure des artères n'est pas immuable : elles sont en effet susceptibles de s'adapter à de nouvelles *conditions physiologiques* : c'est ainsi que l'artère utérine augmente de calibre au cours de la gestation en même temps que l'adventice édifie une couche de néoformation de fibres musculaires lisses, à tel point que son épaisseur devient supérieure à celle de la média (Argaud) (1).

Notons en outre que les artères qui s'engagent dans un conduit osseux (et cela quel que soit leur calibre), ont une structure particulière; à savoir, une pauvreté étonnante des fibres élastiques; nous citerons comme exemples, les artères carotides internes dans leur trajet intra-pétreux et les artères vertébrales dans les canaux transversaires cervicaux.

Pour plus de détails, voyez les Traités d'Histologie.

Classification des artères d'après leur structure. — Du point de vue histo-physiologique (2) on divise les artères en *trois* grandes catégories, à savoir : *a)* les *artères du type élastique,* représentées par les artères de gros calibre, telles que l'aorte, l'artère pulmonaire, le tronc artériel brachio-céphalique, les carotides, les iliaques; *b)* les *artères du type musculaire,* qui représentent les artères de moyen calibre, telles que les artères des membres et la plupart des artères viscérales; *c)* et les *artérioles,* petits vaisseaux intermédiaires entre les ramifications capillaires et les artères de petit calibre; *d)* enfin, à côté de ces trois types, il faut ranger les *artères du type hybride* ou *artères du type mixte.*

On peut remarquer, d'après cette classification, que la *répartition des éléments musculo-élastiques* dans les artères est telle que la paroi artérielle est d'autant plus riche en lames et en fibres élastiques et d'autant plus pauvre en fibres musculaires lisses que l'on se rapproche davantage des orifices artériels du cœur; inversement, les artères s'enrichissent en éléments musculaires et s'appauvrissent en éléments élastiques, au fur et à mesure que l'on s'éloigne du cœur; c'est cette disposition qui constitue le schéma classique dit des « *cônes artériels* ».

En résumé, ce sont les fibres musculaires lisses qui caractérisent la couche la plus importante des artères de moyen calibre, et ce sont les lames et les fibres élastiques qui caractérisent les artères de gros calibre.

Variations structurales des artères. Dispositifs de régulation des circulations locales. — Chez l'homme, ainsi que chez la plupart des mammifères, certains groupes d'artères sont pourvus de *dispositifs musculaires spéciaux* que l'on observe au niveau de la membrane élastique interne, où ils sont compris dans un dédoublement de cette dernière, ce sont : *a)* des *dispositifs de fermeture,* caractérisés par l'existence d'un bourrelet de fibres musculaires lisses à disposition circulaire (véritables *sphincters* ou *housses artérielles*); on les observe au niveau du poumon où ils constituent les *segments artériels d'arrêt* (« *sperrarterien* » des Allemands) interposés entre les circulations artérielles pulmonaire et bronchique (voy. : fig. 404) et au niveau des artères terminales de la rate; *b)* des *dispositifs d'étranglement,* qui sont caractérisés par des faisceaux de fibres musculaires lisses disposés en saillie allongée parallèle à l'axe du vaisseau ou à disposition hélicoïdale, à tel point qu'ils réduisent considérablement la lumière de l'artère : ce sont les *artères à coussinets ou à bourrelets* (« *polsterarterien* » des Allemands) (voy. : fig. 90), une telle disposition s'observe principalement au niveau des branches artérielles du polygone de

(1) Ouvrage à consulter : R. Argaud : Recherches sur la structure des artères chez l'homme. *Thèse de Toulouse,* 1903.

(2) Ouvrage à consulter : Escudier-Donnadieu : Structure, classification et histo-physiologie des artères de l'homme. *Thèse de Bordeaux,* 1928-1929.

Willis, des artères génitales (artères utérines, artères de l'ovaire et de la trompe de Fallope), des artères du rein (artères afférentes glomérulaires) (1), des artères du myocarde, de la rate (artères terminales), des artères des organes érectiles et de la muqueuse pituitaire, et des artères des glandes endocrines; *c)* des *dispositifs valvulo-sphinctériens*; *d)* et des *dispositifs de tension,* représentés par des fibres musculaires lisses, groupées en bandes minces dans un dédoublement de la lame élastique interne; la contraction de ces fibres musculaires, disposées perpendiculairement par rapport à celles de la média, est susceptible de modifier les qualités de résistance de cette lame élastique en augmentant sa tension, et simultanément de s'opposer à l'action des fibres de la média (E. Legait) (2).

Du point de vue histo-physiologique, ces dispositifs représentent de véritables *organites neuro-musculaires* comparables aux *glomi* de Masson, dont l'action dynamique est capable de ralentir ou de faciliter le débit sanguin dans un territoire déterminé, mais très limité, d'un organe ou d'une muqueuse ; suivant l'expression de Watzka; ce sont de véritables *« dispositifs de bloc »* qui interviennent dans le jeu de la *vaso-motricité,* partant des *dispositifs de régulation* d'une circulation locale (cérébrale, rénale, etc.).

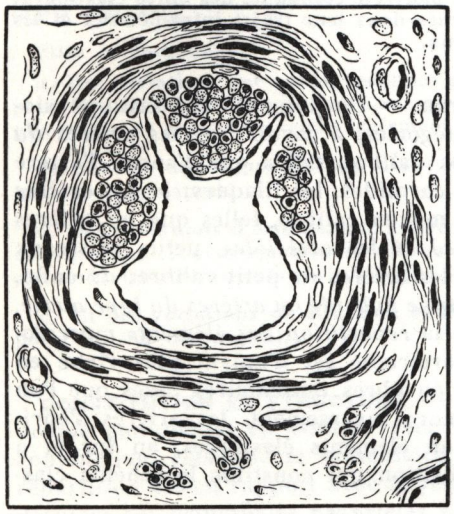

Fig. 90. — *Coupe transversale d'une artère à coussinets, bourrelets musculaires longitudinaux* (trompe utérine, artère tubaire) (d'après D. Picard).

Particularités structurales des artères à leur bifurcation et au niveau de leur origine. Faisceau troncal de Thoma. — Au niveau des bifurcations artérielles, l'*éperon artériel* est pourvu d'un faisceau musculaire lisse à direction longitudinale qui cravate à la manière d'une *anse* l'angle de bifurcation, tout en se prolongeant en amont de cet angle sur les faces opposées de la terminaison du tronc artériel; on donne à ce faisceau le nom de *faisceau troncal de Thoma,* du nom de l'auteur qui l'a décrit le premier (voy. : fig. 91 *A*).

Le faisceau troncal est situé dans le prolongement de la direction de l'angle de division du vaisseau, et latéralement au niveau de l'éperon, les fibres musculaires s'étalent en éventail, de telle façon qu'elles continuent sensiblement la direction des fibres circulaires de la paroi artérielle.

Cette disposition est une adaptation fonctionnelle d'origine mécanique due à la division du courant sanguin en deux courants secondaires; les pressions qui s'exercent sur les parois de l'éperon sont convergentes et leur résultante est obligatoirement dirigée suivant la bissectrice de l'angle d'écartement des deux branches artérielles, d'où un renforcement de l'éperon suivant la direction de la pression longitudinale; sur une collatérale branchée obliquement ou perpendiculairement à la direction du tronc primitif, la disposition du faisceau troncal est la même, et sa direction est celle de la bissectrice de l'angle formé par le tronc souche avec l'artère collatérale en avant de sa naissance (voy. : fig. 91 *B*).

Oblitérations artérielles. — On sait qu'après la naissance, certaines artères s'atrophient, puis s'oblitèrent, pour donner naissance à des reliquats fibreux (ligaments ou cordons fibreux), tels sont : le canal de Botal après installation de la fonction respiratoire, et la portion abdominale (segment

(1) Articles à consulter : C. Oberling : L'existence d'une housse neuro-musculaire au niveau des artères glomérulaires de l'homme. *Comptes rendus de l'Académie des Sciences,* 1927, p. 185.
Picard et Chambost : Bourrelets valvulaires et sphinctériens à l'origine des artérioles afférentes de certains glomérules rénaux. *Comptes rendus de l'Association des Anatomistes,* 1951, p. 813.

(2) Article à consulter : E. Legait : Quelques dispositifs musculo-élastiques au niveau des artères cérébrales chez l'homme. *Comptes rendus de l'Association des Anatomistes,* 1947, p. 321.

ombilico-vésical) des artères ombilicales. Ce processus d'oblitération est fort complexe et s'effectue progressivement en passant par *deux phases* : *a)* l'une, dite *physiologique*, relativement courte, où une contraction réflexe de la musculature lisse amène l'oblitération du vaisseau; *b)* l'autre, dite *anatomique (oblitération vraie)*, est lente et progressive; bien étudiée par Gérard en ce qui concerne le canal artériel, elle se traduit par des modifications structurales des parois de l'artère, à savoir : par une prolifération active due à une *néoformation* des éléments conjonctifs de l'endartère, qui détermine tout d'abord la formation d'*éperons*, puis l'épaississement des parois de l'artère, et finalement la disparition progressive de la lumière du vaisseau (pour plus de détails, voy. : *Circulation sanguine du fœtus à terme et du nouveau-né*).

Une disposition analogue s'observe sur les troncs artériels au cours des ligatures ou après oblitérations par embolie; la paroi de l'artère, dans son segment situé immédiatement en amont de la ligature ou de l'*embolus*, subit un épaississement de l'endartère en tout comparable à celui des artères ombilicales après ligature du cordon, de telle sorte que le calibre de l'artère diminue considérablement.

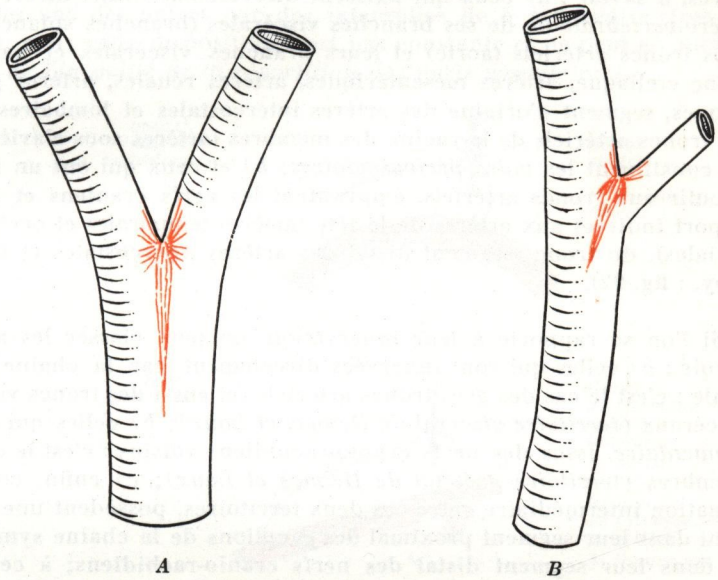

FIG. 91. *Disposition du faisceau troncal de Thoma au niveau des bifurcations artérielles* (A) *et de la naissance des principales branches* (B).

INNERVATION DES ARTÈRES. — Les anciens anatomistes connaissaient les *plexus artériels* qui entourent les vaisseaux, et pour certaines artères ils avaient remarqué l'existence de *rameaux vasculaires* venus des troncs nerveux voisins.

C'est ainsi que, dès 1780, Wrisberg signale des filets nerveux destinés aux artères sous-clavière et axillaire. En 1836, Goering fournit une étude sur l'innervation des principales artères des membres. Toutefois, l'innervation artérielle n'est bien connue que depuis les travaux relativement récents de G. Lazorthes et ses élèves, travaux qui portent à la fois sur l'origine des nerfs vasculaires, leurs caractères anatomiques généraux, leur distribution segmentaire, parfois irrégulière, et les modalités de leur terminaison.

L'ensemble des connaissances anatomiques qui ont été acquises au cours de ces dernières années sur les nerfs vasculaires ont permis de dégager un certain nombre de *principes généraux* concernant l'innervation des artères; principes qui avaient été déjà reconnus par H. Frey dès 1874 et énoncés sous la forme de *lois*, mais ceux-ci ont été largement complétés par les travaux de G. Lazorthes (1).

---

(1) Articles et ouvrage à consulter : H. FREY : Die Gefässnerven des Armes. *Archiv für Anatomie, Physiologie und Wissenchaftliche Medizin*, 1874, p. 633.
H. FREY : Anatomische Untersuchung der Gefässnerven der Extremitäten. *Archiv für Anatomie, Physiologie und Wissenchaftliche Medizin*, 1876, p. 662.
G. LAZORTHES : Caractères généraux des nerfs vasculaires et lois d'innervation des vaisseaux. *Bulletin de l'Académie de Médecine*, 1942, p. 511.
G. LAZORTHES : *Le système neuro-vasculaire*. 1 vol. Masson et Cie, édit., Paris, 1949.

Lois de Frey et Lazorthes. — Ces lois concernent : 1° le mode d'*origine* et de *terminaison* des nerfs vasculaires; 2° leur mode de *distribution* sur les troncs artériels; 3° leurs *caractères anatomiques* généraux; 4° l'*innervation des branches collatérales* des troncs artériels; lois auxquelles nous ajouterons celle qui concerne la *disposition des nerfs vasculaires au niveau des grandes divisions artérielles.*

*1° **Mode d'origine des nerfs vasculaires*** — Tous les nerfs vasculaires sont d'origine sympathique; les uns, moteurs, tiennent sous leur dépendance la contractilité de la musculature lisse artérielle (vaso-motricité); les autres sont adaptés à la sensibilité vasculaire.

La dissection permet de reconnaître au niveau des artères *deux types* de nerfs vasculaires, à savoir : *a)* ceux qui naissent directement *(trajet direct)* de la *chaîne sympathique latéro-vertébrale* ou de ses branches viscérales (branches splanchniques); ils innervent les gros troncs artériels (aorte) et leurs branches viscérales et pariétales (artères carotides, tronc cœliaque, artères mésentériques, artères rénales, artères génitales, artères hypogastriques, segment d'origine des artères intercostales et lombaires); ils innervent également les troncs artériels de la racine des membres (artères sous-clavières et iliaques primitives): ils constituent les *voies périvasculaires*; *b)* et ceux qui ont un *trajet indirect* et qui, pour aboutir aux troncs artériels, empruntent les nerfs craniens et rachidiens, constituant un apport indirect aux artères de la tête (artères temporales et occipitales), de la face (artères faciales), du tronc (segment distal des artères intercostales et lombaires) et des membres (voy. : fig. 92).

Si l'on se rapporte à leur innervation, on peut classer les artères en *trois groupes,* à savoir : *a)* celles qui sont innervées directement par la chaîne sympathique latéro-vertébrale : c'est le cas des gros troncs artériels (et aussi des troncs veineux) et de leur pédicules viscéraux *(territoire viscéral de Delmas et Laux)*; *b)* celles qui possèdent une *innervation segmentaire,* issus des nerfs cranio-rachidiens voisins : c'est le cas de toutes les artères des membres *(territoire pariétal de Delmas et Laux)*; *c)* enfin, celles qui, par le fait d'une situation intermédiaire entre ces deux territoires, possèdent une *innervation double* provenant dans leur segment proximal des ganglions de la chaîne sympathique latéro-vertébrale; et dans leur segment distal des nerfs cranio-rachidiens; à ce groupe appartiennent les troncs artériels de la racine des membres (artères sous-clavières et axillaires, artères iliaques primitives et externes) et les artères intercostales et lombaires (voy. : fig. 92).

Les nerfs vasculaires viennent en général du tronc nerveux ou de la formation sympathique la plus proche (loi du plus court trajet). Cet énoncé souffre quelques exceptions, rares du reste, et nous citerons comme exemple le nerf propre de l'artère poplitée (nerf de Goering) qui se détache loin de son tronc d'origine, c'est-à-dire de la branche postérieure ou profonde du nerf obturateur (voy. : *Nerf obturateur* et *Innervation des artères du membre inférieur,* tome II).

Les nerfs vasculaires issus des nerfs rachidiens naissent soit directement des troncs nerveux, soit de l'une de leurs branches collatérales musculaires, articulaires ou cutanées.

Les nerfs vasculaires destinés à une même artère ne viennent pas d'un seul nerf, mais, au contraire, de sources multiples (loi de la pluralité ou des *origines multiples)* (voy. : fig. 92).

L'angle que forme le nerf vasculaire avec le tronc nerveux qui lui a donné naissance est, dans la règle, un angle plus ou moins aigu.

*2° **Caractères anatomiques des nerfs vasculaires.*** — Le nerf vasculaire est soit rectiligne, soit sinueux; bien souvent, il décrit un trajet spiralé autour du vaisseau innervé ; fréquemment, il prend un aspect rubané au contact de l'artère (exemple : le rameau carotidien issu du ganglion cervical supérieur, et destiné à l'artère carotide interne) (voy. : *Rameau carotidien,* article *Sympathique cervical,* tome IV).

Les nerfs vasculaires sont généralement courts (rarement plus de 5 centimètres de long) (G. Lazorthes); toutefois sur quelques troncs artériels, tels que : vertébrale, carotide interne, humérale profonde, cubitale, fémorale profonde, tibiale postérieure, on peut les suivre dans l'épaisseur de l'adventice artériel sur 10 à 15 centimètres; ils prennent alors la dénomination de *nerf propre de l'artère* (exemple : nerf de Goering pour l'artère poplitée) (voy. : *Innervation des artères des membres supérieur et inférieur,* tome II).

La distance qui sépare deux nerfs vasculaires est très variable et leur nombre pour un segment vasculaire donné est également variable; certains segments sont très richement innervés, d'autres, au contraire, offrent plusieurs centimètres de tronc artériel sans nerfs; *les nerfs vasculaires sont donc inégalement répartis sur la plupart des troncs artériels* ; cependant, il y a lieu de remarquer sur l'artère tibiale antérieure que les nerfs qui abordent ce vaisseau sont séparés les uns des autres par des intervalles de 5 à 6 centimètres en moyenne (Delmas et Laux), mais cette disposition n'est pas constante et ne peut en aucune façon être généralisée *(loi de l'inégalité de la répartition des nerfs vasculaires).*

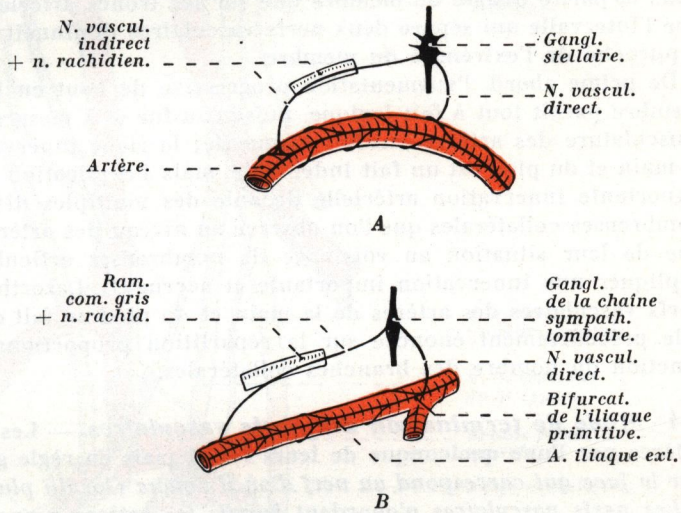

FIG. 92.
Nerfs vasculaires artériels des membres (d'après G. LAZORTHES) (schématique).
A. Les nerfs vasculaires se détachent du ganglion stellaire.
B. Les nerfs vasculaires se détachent d'un ganglion de la chaîne sympathique lombaire (artères iliaques).

3° Mode de distribution des nerfs vasculaires. — *Les artères sont innervées par des apports successifs de filets nerveux qui se détachent soit directement du sympathique, soit des nerfs craniens ou rachidiens (loi de la distribution segmentaire).*

Les artères viscérales font exception à cette règle, telles sont les trois branches du tronc cœliaque, les artères mésentériques (supérieure et inférieure), les artères carotide interne et vertébrale, qui au niveau de leur pénétration dans le crâne reçoivent une fois pour toutes leur contingent de fibres nerveuses (voyez plus loin).

A ce sujet, on peut se demander si les nerfs vasculaires, avec leur *distribution segmentaire,* tiennent sous leur dépendance des segments artériels donnés, ou s'ils viennent renforcer des voies longues ascendantes ou descendantes qui unissent les plexus périaortiques aux fines artérioles de la périphérie; les constatations physiologiques et cliniques laissent supposer l'existence d'une voie longue périartérielle (G. Lazorthes).

La distribution des nerfs vasculaires est irrégulière et sujette à de soudaines augmentations qui paraissent obéir à des règles fondamentales : *plus un segment d'artère fournit de collatérales, plus il reçoit de nerfs vasculaires,* sans toutefois que le nombre des nerfs vasculaires que reçoit une artère donnée soit égal à celui de ses branches collatérales ; il lui est simplement proportionnel; à ce sujet, nous citerons comme exemples : les artères sous-clavière, carotide externe, faciale, maxillaire interne, hypogastrique, fémorale profonde, poplitée, tibiale, qui, donnant de nombreuses collatérales, reçoivent de nombreux nerfs

vasculaires; par contre, les artères carotide primitive, carotide interne, iliaque externe, la partie moyenne de l'artère fémorale, toutes pauvres en collatérales (troncs de passage), sont très peu innervées *(loi de la répartition proportionnelle des nerfs vasculaires en fonction des branches collatérales).*

A cette loi font exception les artères carotide interne et vertébrale qui possèdent un très important plexus périartériel dans leur portion cervicale, alors qu'elles ne donnent pas de collatérale; dans le crâne, ces troncs artériels abandonnent d'importantes branches collatérales, mais comme elles n'ont pas la possibilité de recevoir des nerfs vasculaires, elles sont dans l'obligation de « *faire le plein de leurs nerfs* » avant de quitter le cou (G. Lazorthes).

Les nerfs vasculaires sont très nombreux dans les régions où le tronc artériel côtoie une articulation (exemple : artère poplitée et ses branches articulaires); à ce niveau, ils s'anastomosent en formant un véritable *plexus,* et de nombreux rameaux nerveux suivent les artères articulaires.

Kramer (1) avait émis l'hypothèse que l'innervation des vaisseaux artériels est plus riche dans la partie distale du membre que sur les troncs artériels de la racine du membre, et que l'intervalle qui sépare deux nerfs vasculaires diminuait au fur et à mesure que l'on se rapproche de l'extrémité du membre.

De prime abord, l'augmentation progressive de haut en bas des nerfs vasculaires d'un membre paraît tout à fait logique, puisqu'au fur et à mesure que l'on s'éloigne du cœur la musculature des artères (média) augmente; la riche innervation vasculaire des artères de la main et du pied est un fait indéniable, mais l'explication que l'on peut donner de cette importante innervation artérielle découle des multiples divisions artérielles, partant des nombreuses collatérales que l'on observe au niveau des artères de la main et du pied, ainsi que de leur situation au voisinage de nombreuses articulations, raison suffisante pour expliquer une innervation importante et accrue (G. Lazorthes); en cela, la disposition des nerfs vasculaires des artères de la main et du pied ne fait que se conformer à la loi générale précédemment énoncée sur la répartition proportionnelle des nerfs vasculaires en fonction du nombre des branches collatérales.

4° ***Mode de terminaison des nerfs vasculaires.*** — Les nerfs vasculaires abordent les artères par l'une quelconque de leurs faces, mais en règle générale *le nerf atteint l'artère par la face qui correspond au nerf d'où il émane (loi du plus court trajet).*

Les nerfs vasculaires n'abordent jamais les artères perpendiculairement, mais toujours sous une incidence oblique; ils cheminent ensuite dans la *gaine de l'artère* et se terminent après un trajet plus ou moins long; quand un nerf chemine dans l'adventice artérielle (comme le rameau profond de l'accessoire du saphène interne ou rameau satellite de l'artère fémorale de Cruveilhier), on le distingue d'un nerf vasculaire par son importance.

Sur le tronc artériel, les nerfs vasculaires abandonnent de nombreuses collatérales qui tantôt s'épuisent sans s'anastomoser (tout au moins macroscopiquement), tantôt prennent une disposition plexiforme, comme cela s'observe en particulier pour les membres au niveau des articulations, ou au niveau du cou sur l'artère carotide externe et ses branches collatérales et sur l'artère vertébrale, enfin et surtout au niveau des artères viscérales (artères thyroïdiennes, tronc cœliaque, artères mésentériques).

Les *plexus périartériels* sont généralement constitués par des réseaux à mailles plus ou moins serrées, ou parfois par une série d'*anses vasculaires* superposées (artère thyroïdienne inférieure); ces plexus sont très importants au niveau de certaines bifurcations artérielles, telles que la fourche carotidienne (plexus intercarotidien d'Arnold).

Il n'est pas rare de rencontrer des *microganglions* sympathiques dans les mailles des plexus périartériels (exemples : ganglion intercarotidien d'Arnold, ganglion facial et ganglion temporal de Scarpa) (voy. : *Innervation du système artériel carotidien*) (voy. : fig. 200 et 202).

---

(1) Article à consulter : Kramer : The distribution of nerves to the arteries of the arm. *Anatomical Record,* 1914, p. 243.

Innervation des branches collatérales. — *Les branches collatérales artérielles profitent de l'innervation de leur tronc d'origine*; il y a toujours une certaine solidarité fonctionnelle entre le système vaso-moteur du tronc d'origine et celui de ses collatérales; enfin, certains troncs artériels reçoivent un rameau vasculaire au point où ils abandonnent leurs branches collatérales.

Certaines branches collatérales possèdent des nerfs vasculaires propres, ce sont celles qui ont une importance particulière en rapport avec leur calibre (artère humérale profonde), leur long trajet (artère faciale, artère temporale superficielle) et leur destination (artères articulaires, artères glandulaires) (G. Lazorthes).

Un tronc artériel important offre toujours un mécanisme régulateur de la vaso-motricité à son réseau collatéral (Leriche).

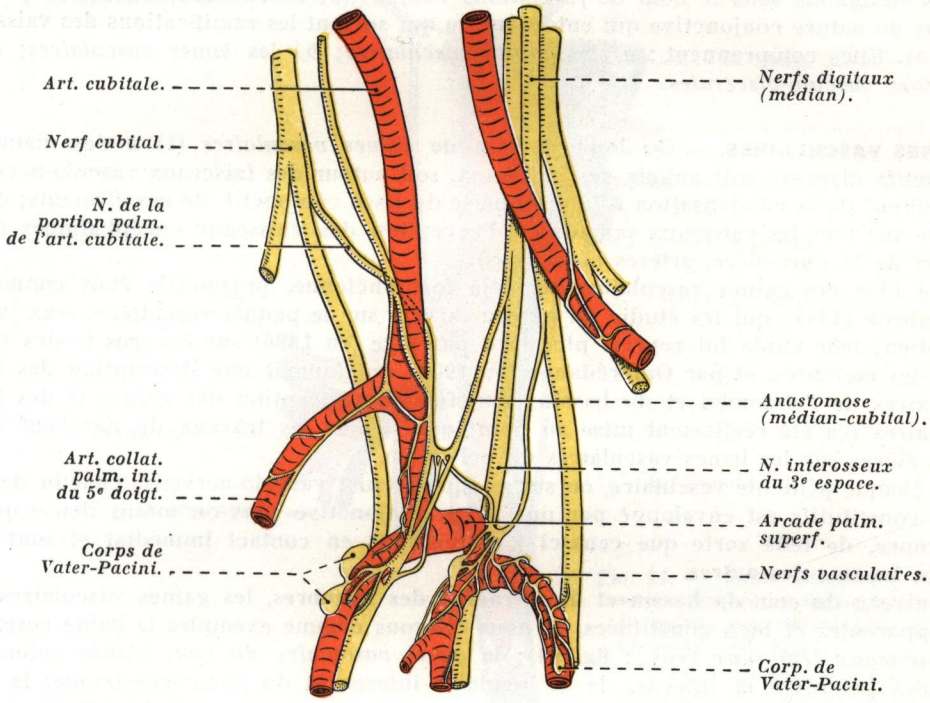

FIG. 93. — *Nerfs vasculaires de l'arcade palmaire superficielle. Plexus périartériel et corpuscules de Vater-Pacini, côté gauche* (d'après RAINER et MENKÉS).

5° **Disposition des nerfs vasculaires au niveau des grandes divisions artérielles.** — *Au niveau des grandes divisions artérielles on rencontre toujours un ou plusieurs nerfs vasculaires qui poursuivent leur trajet sur l'origine des deux branches terminales;* cette disposition s'observe d'une façon constante au niveau de la fourche carotidienne, de la terminaison de l'humérale (nerf de la fourche de l'artère humérale), de la bifurcation de la fémorale primitive (nerf de la fourche de la fémorale), de la bifurcation du tronc tibio-péronier), de la bifurcation de l'artère tibiale postérieure (nerf de la fourche des plantaires).

Fréquemment, les nerfs vasculaires se disposent au niveau des branches vasculaires en un plexus très fin; cette disposition est constante au niveau de la terminaison de la carotide primitive *(plexus intercarotidien d'Arnold)*.

Au niveau des bifurcations artérielles ou de l'origine des grosses branches collatérales, on rencontre de façon constante de volumineux *corpuscules de Vater-Pacini*, en parti-

culier au niveau de la bifurcation de l'artère fémorale, ainsi qu'au niveau de la main au contact des arcades palmaires, près de l'origine de leurs branches (nerfs digitaux) (voy. : fig. 93). Agissant comme régulateurs de la pression artérielle, ces corpuscules jouent un rôle important dans la circulation sanguine locale au cours des réactions vaso-motrices d'origine réflexe (action du froid sur la main et les doigts).

FORMATIONS CONJONCTIVO-VASCULAIRES

Nous désignons sous le nom de *formations conjonctivo-vasculaires* l'ensemble des formations de nature conjonctive qui entourent ou qui suivent les ramifications des vaisseaux sanguins. Elles comprennent : *a)* les *gaines vasculaires*; *b)* les *lames vasculaires*; *c)* et les *gaines vasculo-viscérales*.

GAINES VASCULAIRES. — On donne le nom de *gaines vasculaires* (1) à des manchons conjonctifs disposés soit autour des vaisseaux, soit autour des faisceaux vasculo-nerveux : ils résultent de la condensation à la périphérie du tissu conjonctif de ces éléments; on les observe sur tous les vaisseaux sanguins, à l'exception des vaisseaux encéphaliques (sinus veineux de la dure-mère, artères cérébrales).

Cette idée des gaines vasculaires est déjà fort ancienne, puisqu'elle était connue de Langenbeck (1841) qui les étudia au niveau du cou sur le paquet vasculo-nerveux jugulo-carotidien; leur étude fut reprise plus tard par Bize (en 1896) sur les gros troncs vasculaires des membres, et par Ombrédanne (en 1900) qui fournit une description des lames vasculaires de l'abdomen et du bassin; toutefois, la conception des gaines et des lames vasculaires n'a été réellement mise au point que depuis les travaux de Farabeuf (2) et de ses élèves sur les lames vasculaires du pelvis (3).

Sur chaque pédicule vasculaire, ou sur chaque paquet vasculo-nerveux, chacun des éléments constitutifs est enveloppé par une gaine conjonctive plus ou moins dense qui lui est propre, de telle sorte que ceux-ci n'entrent pas en contact immédiat et sont ainsi séparés les uns des autres.

Au niveau du cou, du bassin et de la racine des membres, les gaines vasculaires sont très apparentes et bien constituées, et nous citerons comme exemples la *gaine vasculaire des vaisseaux fémoraux* (voy. : fig. 94); la *gaine vasculaire du cou,* édifiée autour des carotides primitive et interne, de la jugulaire interne et du pneumogastrique; la *gaine hypogastrique,* qui entoure les vaisseaux homonymes, et plus spécialement l'artère hypogastrique, et dont de multiples prolongements irradient sur toutes les branches collatérales viscérales de ce tronc artériel (voy. : fig. 96).

Elles s'observent également au niveau des gros vaisseaux, c'est-à-dire de l'aorte et de ses branches (tronc cœliaque et ses branches, artères rénales, artères mésentériques, artères spermatiques ou utéro-ovariennes) ou de la veine cave inférieure ; les *ligaments de Teutleben,* disposés à droite et à gauche de la portion intra-thoracique de cette veine, doivent être assimilés à une gaine vasculaire.

Lorsqu'il existe, comme au cou, trois éléments constitutifs du paquet vasculo-nerveux (artère, veine, nerf), il est de règle que chacun de ces éléments soit entouré d'un étui

---

(1) Ouvrage à consulter : Bize : Les gaines vasculaires. *Thèse de Toulouse,* 1896.

(2) Anatomiste français (1841-1910), fut professeur d'Anatomie à la Faculté de Médecine de Paris et membre de l'Académie de Médecine; créateur de l'*Anatomie chirurgicale.*

(3) Ouvrages à consulter : Ombrédanne : Les lames vasculaires dans l'abdomen, le bassin et le périnée. *Thèse de Paris,* 1900.

Farabeuf : *Les vaisseaux sanguins des organes génito-urinaires, du périnée et du pelvis.* 1 vol. Masson et Cie, édit., Paris, 1905.

cylindrique conjonctif; les *gaines artérielle, veineuse* et *nerveuse* sont accolées et soudées les unes aux autres à la manière d'un fusil à trois canons; de plus, l'artère et la veine satellite sont séparées par une cloison *(septum intervasculaire)*, qui résulte de l'adossement des deux gaines vasculaires artérielle et veineuse; sur les gaines vasculaires du cou, le *septum de Langenbeck* (1) en est un des plus beaux exemples; une disposition semblable s'observe, au triangle de Scarpa, sur les vaisseaux fémoraux (voy. : fig. 94) (voy. : *Artère fémorale,* tome II).

La gaine artérielle n'adhère que très peu à la paroi de l'artère, à tel point que Farabeuf a décrit entre l'artère et sa gaine un *espace virtuel* occupé par du tissu *celluleux lâche,* équivalent d'une *séreuse périartérielle* sans revêtement endothélial. Cette formation celluleuse tire son origine simultanément des *battements* répétés de l'artère et des *contractions musculaires* de voisinage qui tassent le tissu conjonctif autour du vaisseau ; ainsi se produit entre l'artère et sa gaine un espace presque virtuel, de nature celluleuse, adapté aux variations de calibre du vaisseau.

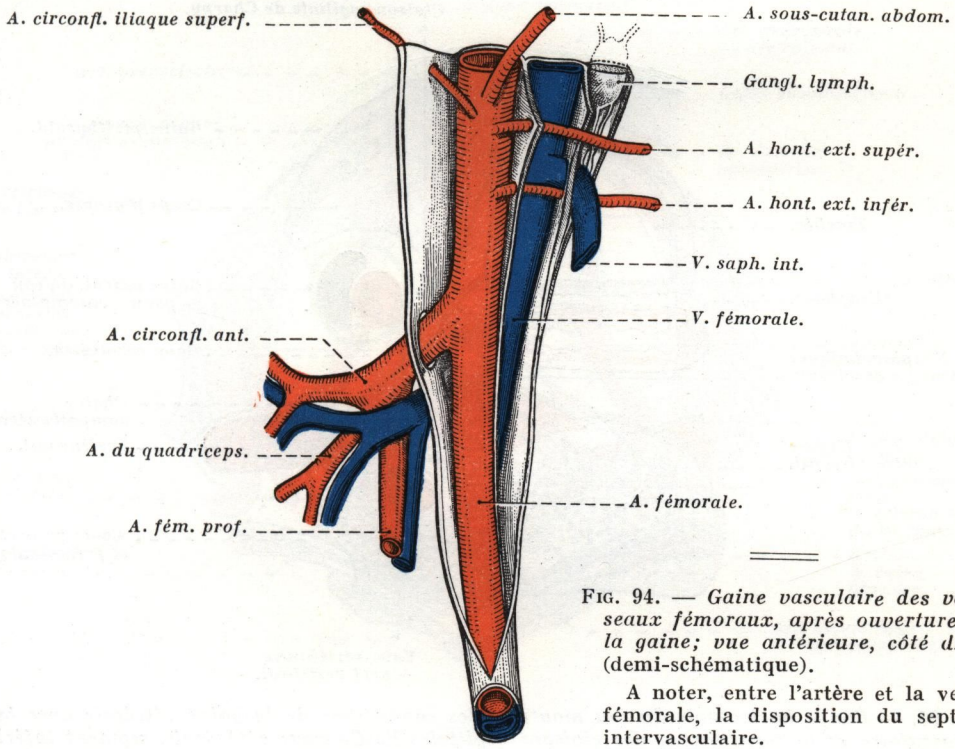

FIG. 94. — *Gaine vasculaire des vaisseaux fémoraux, après ouverture de la gaine; vue antérieure, côté droit* (demi-schématique).

A noter, entre l'artère et la veine fémorale, la disposition du septum intervasculaire.

Cet espace est précieux tant du point de vue anatomo-chirurgical que du point de vue physiologique, car il facilite, d'une part, les battements artériels, et d'autre part la dissection et la dénudation de l'artère, évitant ainsi la ligature d'une veine ou d'un nerf de voisinage.

La gaine veineuse adhère plus à la veine que la gaine artérielle n'adhère à l'artère; l'adhérence tant de l'artère que de la veine se fait par l'intermédiaire de l'adventice du vaisseau.

(1) Anatomiste et chirurgien allemand (1810-1887), fut professeur d'Anatomie à l'Université de Berlin.

Ces gaines sont rarement libres; le plus souvent, elles adhèrent extérieurement aux aponévroses ou aux viscères voisins; c'est ainsi que la gaine vasculaire du cou adhère au lobe latéral correspondant du corps thyroïde, par l'intermédiaire de la gaine périthyroïdienne (voy. : fig. 95).

En certains points de l'organisme, il n'est pas rare d'observer dans l'épaisseur de la gaine, ou accolés à la gaine, de petits filets nerveux satellites des vaisseaux; tels sont : *a)* la branche descendante de l'hypoglosse, en avant de la gaine jugulo-carotidienne; *b)* le rameau satellite de l'artère fémorale de Schwalbe, branche du crural; le rameau satellite de l'artère fémorale de Cruveilhier, branche du musculo-cutané externe, et le nerf saphène interne et son accessoire, qui sont tous les quatre en connexion avec

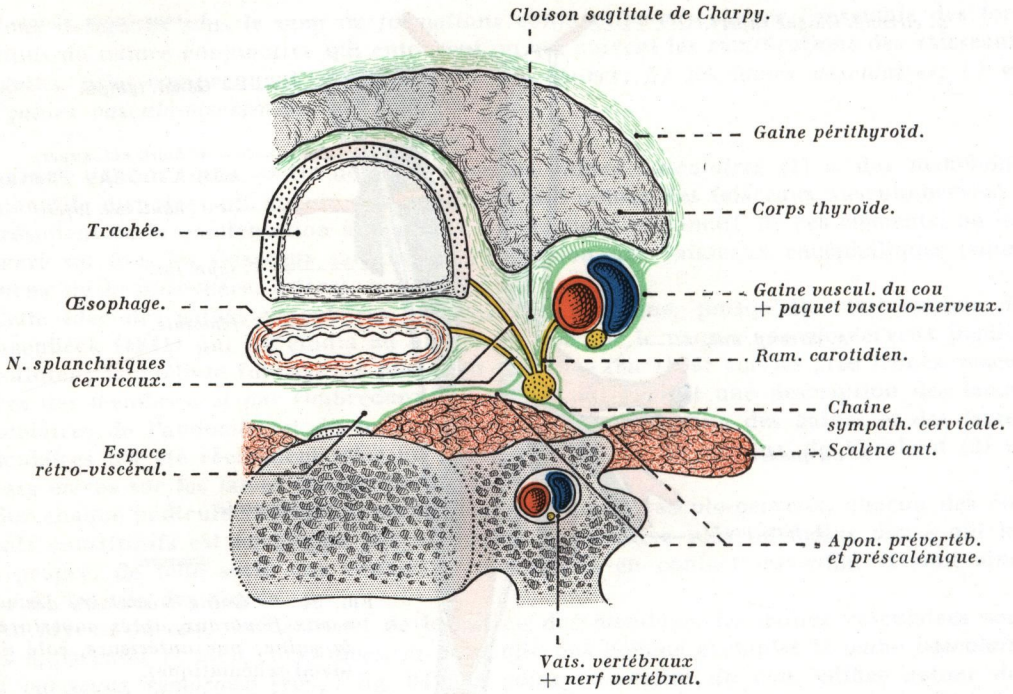

FIG. 95. — *Coupe horizontale du cou montrant les connexions de la gaine viscérale avec la gaine vasculaire et la constitution des cloisons sagittales de Charpy; côté droit, segment inférieur de la coupe* (schématique).

la gaine des vaisseaux fémoraux; *c)* le rameau satellite de la veine jugulaire externe, issu de la branche cervicale transverse (plexus cervical superficiel) qui accompagne cette veine.

Enfin, c'est par l'intermédiaire des gaines vasculaires que les troncs collecteurs et les chaînes ganglionnaires lymphatiques entrent en rapport avec les vaisseaux (exemple : chaîne ganglionnaire jugulaire interne ou jugulo-carotidienne).

Les gaines vasculaires s'observent également dans les organes : c'est ainsi que les *gaines glissoniennes* du foie, situées dans les espaces portes autour des ramifications de l'artère hépatique et des branches de division de la veine porte, doivent être considérées comme de véritables gaines vasculaires intra-hépatiques. On observe la même disposition dans le poumon autour des branches de division des vaisseaux artériels bronchiques et pulmonaires, ainsi qu'autour des ramifications bronchiques; ces gaines conjonctivo-vasculaires des vaisseaux du poumon participent à la constitution de la *péribronche* et de la

trame du poumon (voy. : *Péribronche*). Dans la rate et au niveau des capsules surrénales, on observe une disposition semblable autour des vaisseaux.

Les gaines vasculaires possèdent des *rôles* multiples; elles renforcent les parois relativement minces des vaisseaux, et plus spécialement des veines; elles isolent les vaisseaux des formations anatomiques de voisinage; elles participent à la fixation et au balisage des vaisseaux; par l'intermédiaire des tractions que les formations voisines (gaines viscérales, aponévroses) exercent sur les gaines vasculaires, et plus spécialement sur la gaine veineuse, elles favorisent l'ampliation et la béance du vaisseau, facilitant ainsi la circulation de retour ; enfin, elles les protègent contre les infections et les suppurations (abcès, phlegmons).

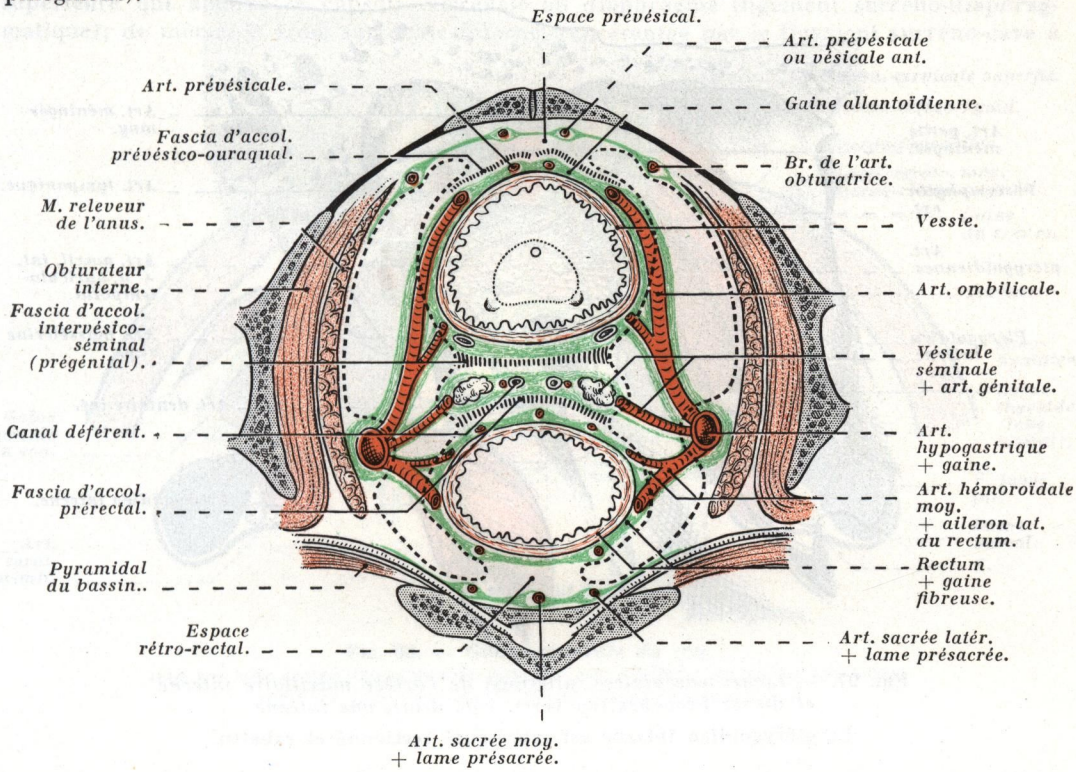

FIG. 96. — *Coupe transversale du bassin montrant la gaine hypogastrique et ses expansions (lames vasculaires et gaines vasculo-viscérales du bassin)* (schématique).

En pointillé noir, le trajet du péritoine pelvien; *en hachures,* les fascias d'accolement.

LAMES VASCULAIRES. — En se rendant aux viscères auxquels ils sont destinés, tous les pédicules vasculaires, quelle que soit leur importance, depuis les plus volumineux (pédicule rénal) jusqu'aux plus grêles (artère thyroïdienne moyenne), entraînent avec eux une nappe de tissu conjonctif qui s'étale entre les ramifications du pédicule, puis s'épanouit autour de l'organe, toutefois l'épanouissement de la gaine vasculaire tronculaire sur ses branches de division ne s'effectue pas à la manière d'un gant qui entoure chaque doigt individuellement, mais plutôt comme la palmure d'une patte de palmipède ou d'une aile de chauve-souris, et c'est précisément l'étalement du tissu conjonctivo-vasculaire entre les différentes branches de division de l'artère qui permet l'édification de la lame vasculaire (voy. : fig. 97).

La disposition du tissu conjonctif, tantôt condensé et densifié comme dans le bassin,

tantôt, au contraire, lamelleux et plus ou moins feuilleté, comme cela s'observe au niveau de certaines lames vasculaires du corps thyroïde, n'est nullement subordonnée au volume des vaisseaux, mais à l'importance de leurs ramifications; les lames vasculaires ne sont pas, en effet, proportionnelles au calibre des vaisseaux qui leur servent de support; elles sont d'autant plus denses et d'autant plus épaisses que les pédicules vasculaires se multiplient et se divisent de plus en plus.

On les observe au niveau de tous les viscères pelviens, où la plupart d'entre elles représentent des expansions directes de la *gaine hypogastrique* (ailerons du rectum, paramètre, lame préprostatique, etc.); au niveau des reins, où elles s'étalent en avant et en arrière de

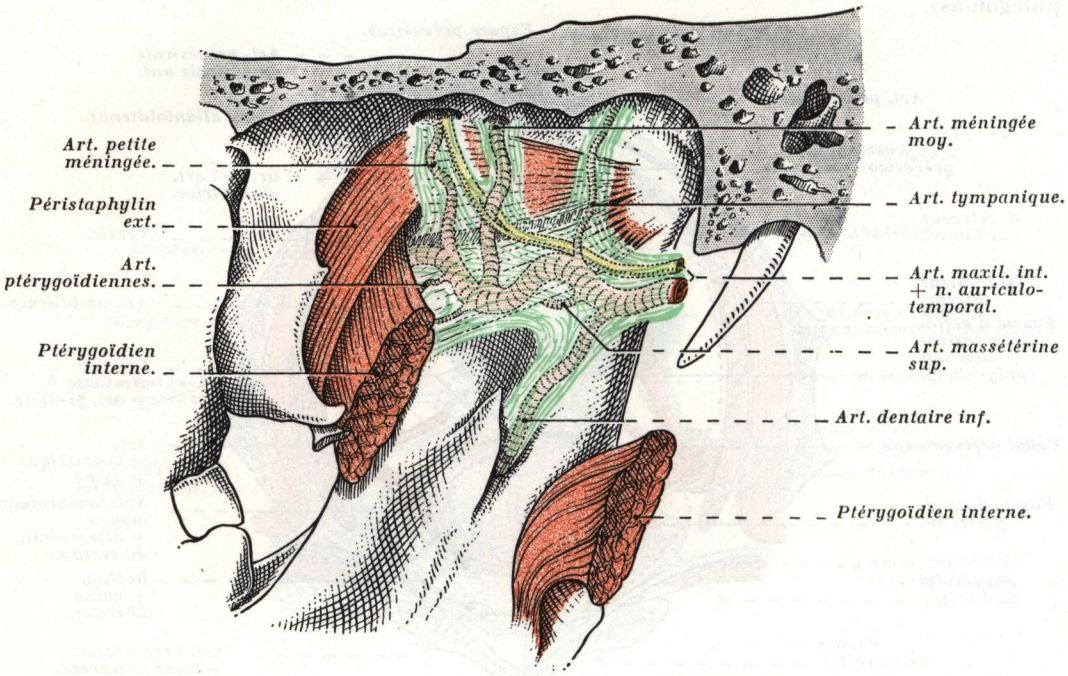

FIG. 97. — *Lames vasculaires* (ailerons) *de l'artère maxillaire interne et de ses branches* (en vert), *côté droit; vue interne.*
Le ptérygoïdien interne est représenté sectionné et rabattu.

l'organe pour prendre part à la constitution de la loge rénale; au niveau des capsules surrénales, du corps thyroïde, etc.

Les cloisons sagittales de Charpy (1) au cou (voy. : fig. 95), les lames sagittales de l'abdomen disposées autour des vaisseaux lombaires, l'axe conjonctivo-vasculaire du mésentère, le ligament thyro-péricardique, doivent être considérés comme des lames vasculaires.

Leur *forme* et leur *étendue* sont des plus variables; tantôt, et c'est le cas le plus fréquent, elles sont étalées et disposées en éventail (lame vasculaire thyroïdienne médiane), tantôt elles sont disposées à la manière d'un manchon conique plus ou moins effilé (lame vasculaire thyroïdienne supérieure), tantôt, enfin, elles sont très épaisses et entourent l'organe en demi-cylindre (paramètre disposé dans le ligament large, autour du segment juxtautérin de l'artère utérine et ses branches); parfois aussi ce sont de véritables diaphragmes

(1) Célèbre anatomiste français, né à Caluire (Rhône) en 1848, mort à Toulouse en 1911, fut professeur d'Anatomie à la Faculté de Médecine de Toulouse.

qui occupent toute une région, telle la lame vasculaire de l'artère maxillaire interne, tendue entre la base du crâne (au niveau de la ligne des orifices de la grande aile du sphénoïde), la branche montante du maxillaire inférieur et l'arrière-fond de la fosse ptérygo-maxillaire; bien différente de l'aponévrose interptérygoïdienne, cette lame vasculaire englobe, dans l'espace interptérygoïdien, l'artère maxillaire interne et le segment initial de ses principales collatérales ascendantes et descendantes (pour plus de détails, voy. : *Artère maxillaire interne*) (voy. : fig. 97).

Certaines d'entre elles sont très courtes et relativement épaisses; souvent même elles constituent de précieux *moyens de fixité* pour l'organe; telles sont : la loge rénale, les lames vasculaires de la capsule surrénale, et en particulier la lame vasculaire surrénale supérieure qui amarre la capsule surrénale au diaphragme (ligament surréno-diaphragmatique); de même, la lame surrénale interne, représentée par le ligament surréno-cave à

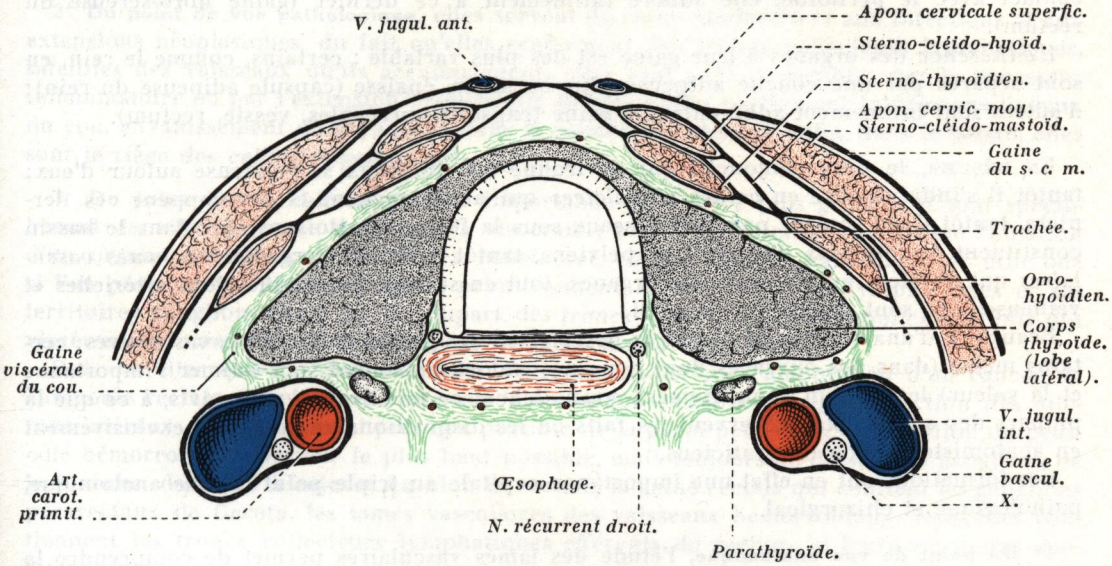

FIG. 98. — *Gaine viscérale du cou, vue sur une coupe transversale passant par l'isthme du corps thyroïde; segment inférieur de la coupe* (demi-schématique).

droite et par le ligament surréno-aortique à gauche, fixe cette glande aux gros vaisseaux prévertébraux.

Les lames vasculaires ne renferment pas seulement des vaisseaux sanguins (artères et veines), mais aussi des troncs collecteurs lymphatiques, parfois même des ganglions lymphatiques (lymphatiques et ganglions du mésentère, groupe ganglionnaire prétrachéal) et des nerfs; les lames vasculaires surrénales internes sont farcies de très fins filets nerveux venus du plexus solaire; aussi la dénomination de *lame porte-vaisseaux* et *porte-nerfs* qu'on leur donne parfois est-elle bien justifiée.

GAINES VASCULO-VISCÉRALES. — Constituées par l'ensemble du tissu conjonctivo-vasculaire périviscéral disposé autour des organes, les *gaines vasculo-viscérales,* ou plus simplement *gaines viscérales,* représentent l'épanouissement autour de ces derniers de leurs lames vasculaires; elles contribuent à la formation des *loges viscérales* (loge rénale, loge prostatique, etc.); gaines vasculaires, lames vasculaires et gaines viscérales sont donc solidaires les unes des autres et se succèdent depuis le tronc artériel principal jusqu'au viscère (voy. : fig. 96).

On les observe sur la plupart des organes, et plus spécialement sur les viscères pelviens (voy. : fig. 96), sur l'appareil urinaire (gaine urinaire), sur les capsules surrénales, sur le corps thyroïde (gaine périthyroïdienne) (voy. : fig. 98); leur constitution et la répartition du tissu conjonctivo-vasculaire périviscéral est proportionnel à la richesse vasculaire de ces organes.

Dans le bassin, elles sont particulièrement nettes et épaisses en certains points, autour des viscères pelviens (mésométrium, gaine fibreuse du rectum).

Elles contiennent dans leur épaisseur les ramifications vasculaires et les nerfs destinés aux organes, certaines logent même de volumineuses veines plexiformes (aponévroses latérales de la prostate ou lames latéro-prostatiques, base des ligaments larges); enfin, elles forment à certains organes qu'elles entourent une véritable tunique fibreuse qui constitue l'adventice et celle-ci l'isole des organes voisins ou du péritoine, enfin lorsqu'elle est en contact avec le péritoine, elle adhère intimement à ce dernier (gaine fibro-séreuse du rectum).

L'*adhérence* des organes à leur gaine est des plus variable : certains, comme le rein, en sont séparés par une couche adipeuse plus ou moins épaisse (capsule adipeuse du rein); d'autres sont intimement adhérents à la gaine (capsules surrénales, vessie, rectum).

En résumé, le tissu conjonctif qui environne les vaisseaux se condense autour d'eux; tantôt il s'individualise en *gaines vasculaires* qui accompagnent et enveloppent ces derniers, tantôt il est soulevé par les vaisseaux sous la forme de cloisons, qui dans le bassin constituent les *ailerons* des viscères pelviens, tantôt, enfin, il s'organise en *lames vasculaires* qui s'étalent en abordant les organes, tout en suivant les ramifications artérielles et veineuses qui sont destinées à ceux-ci.

Beaucoup d'anatomistes négligent la description des gaines et des lames vasculaires; certains même (dans des ouvrages dont nous ne voulons nullement sous-estimer l'importance et la valeur) les passent complètement sous silence; ce fait tient, à notre avis, à ce que la plupart des anatomistes observent les faits ou les dispositions anatomiques exclusivement en anatomistes et non en praticiens.

Ces formations ont en effet une importance capitale au triple point de vue anatomique, pathologique et chirurgical.

1° **Du point de vue anatomique,** l'étude des lames vasculaires permet de comprendre la répartition du tissu conjonctif autour des viscères, et plus spécialement des viscères pelviens soumis à de fréquentes variations de volume; servant d'intermédiaires entre ces viscères, les parois du pelvis, le plancher uro-génital et le péritoine, ces lames vasculaires, véritable tissu d'emballage disposé autour des organes, facilitent l'expansion ou la rétraction de ces organes; soumises à leur changement de volume incessant, elles s'amincissent et s'étalent à la périphérie des viscères lorsque ceux-ci augmentent de volume; elles se condensent et se tassent au fur et à mesure qu'ils acquièrent un volume moindre, et il est à remarquer que c'est au niveau du bassin, cavité à parois inextensibles renfermant des organes soumis à des changements fréquents de forme, de volume et de rapports (vessie, rectum), que les gaines et les lames vasculaires sont les plus développées.

Elles abritent et supportent les vaisseaux et les nerfs destinés aux organes, d'où la dénomination d'*aponévroses cache-vaisseaux* ou de *lames porte-vaisseaux* que leur donnent Farabeuf et Cerf.

En outre, gaines et lames vasculaires *individualisent* anatomiquement certains *pédicules vasculaires* ou, mieux, *vasculo-nerveux,* car la plupart d'entre eux sont accompagnés de nombreux filets nerveux; à ce sujet, nous citerons, comme exemples : *a)* les pédicules du rein, compris dans l'épaisseur des lames vasculaires des vaisseaux rénaux; *b)* les lames vasculaires de la capsule surrénale, et plus spécialement la lame vasculaire surrénale interne, qui renferme la majeure partie des nerfs des surrénales, issus du plexus solaire; *c)* les lames vasculaires du corps thyroïde, dont chacune correspond à un pédicule vasculaire ou vasculo-nerveux; *d)* les *lames vasculaires du bassin,* expansion de la gaine hypo-

gastrique, disposées sous l'aspect de *trois ailerons* de chaque côté des viscères pelviens, et où chaque aileron correspond à un pédicule vasculaire; c'est par l'intermédiaire de ces lames vasculaires et des ailerons que les organes pelviens entrent en connexion avec les parois du bassin; lames vasculaires et vaisseaux des viscères pelviens constituent de solides amarres à ces derniers; rappelons également qu'elles renferment les troncs collecteurs efférents des *vaisseaux lymphatiques* de ces organes, et parfois des nodules ganglionnaires interrupteurs sur leur trajet.

Rappelons aussi que la nappe conjonctivo-adipeuse du mésentère, comprise entre les deux feuillets péritonéaux de ce méso, n'est qu'une vaste lame vasculaire (on devrait dire vasculo-nerveuse), à savoir : la lame vasculaire des vaisseaux mésentériques supérieurs, annexée à l'intestin grêle flottant; une remarque analogue s'applique à tous les mésos du tube digestif (mésosigmoïde, etc.).

2° **Du point de vue pathologique,** elles servent de *voies conductrices* aux infections et aux extensions néoplasiques, du fait qu'elles renferment des troncs collecteurs lymphatiques, satellites des vaisseaux qu'ils accompagnent; elles sont parfois envahies par le processus inflammatoire ou par l'extension néoplasique auxquels elles participent (phlegmons ligneux du cou, envahissement du paramètre dans le cancer de l'utérus); enfin, dans le bassin, elles sont le siège des *cellulites pelviennes.*

3° **Du point de vue chirurgical,** leur importance est encore plus grande, et tout spécialement dans la chirurgie des cancers viscéraux; tous les praticiens savent que l'ablation d'un organe cancéreux ne peut être considérée comme logique, rationnelle et utile que si l'on peut enlever en bloc l'organe primitivement atteint, ses voies lymphatiques et ses territoires ganglionnaires; or, la plupart des *troncs collecteurs lymphatiques efférents* des viscères sont contenus dans l'épaisseur de leurs lames vasculaires.

Pour ne citer que quelques exemples concrets, disons que l'amputation d'un cancer de l'ampoule rectale, et cela quelle que soit la technique employée, exige la section des ailerons latéraux du rectum aussi près que possible de la paroi pelvienne, et la section du pédicule hémorroïdal supérieur le plus haut possible, mais toujours au-dessus des ganglions de la fourche, de façon à enlever en bloc le rectum, la gaine rectale qui contient les ganglions pararectaux de Gerota, les lames vasculaires des vaisseaux hémorroïdaux, lesquelles contiennent les troncs collecteurs lymphatiques efférents du rectum, et leurs territoires ganglionnaires.

La même remarque s'applique à l'hystérectomie élargie pour cancer de l'utérus (opération de Wertheim), car elle nécessite l'ablation minutieuse de tout le paramètre (gaine et lames vasculaires des utérines et des vaginales), avec dissection des uretères; de même, la néphrectomie pour cancer du rein implique, pour être efficace et rationnelle, l'ablation de la gaine des vaisseaux rénaux et du septum interréno-urétérique, car ce dernier contient dans son épaisseur les troncs collecteurs lymphatiques sous-pédiculaires du rein (voy. : *Lymphatiques du rein,* tome V).

ANATOMIE DESCRIPTIVE
DES SYSTÈMES ARTÉRIELS AORTIQUE
ET PULMONAIRE

AORTE

L'aorte est le tronc d'origine de toutes les artères du corps, à l'exception des branches pulmonaires; c'est l'*artère de la grande circulation (système artériel aortique)* (1).

ORIGINE. TRAJET. TERMINAISON. — L'*aorte* naît de la base du ventricule gauche, au niveau de l'orifice aortique où elle continue le canal aortique de Marc Sée (voy. : *Ventricule gauche*) (voy. : fig. 19).

De cette origine, elle se porte tout d'abord obliquement en haut, en avant et à droite derrière le sternum; puis, changeant de direction, elle se porte en arrière et à gauche, alors qu'elle s'infléchit en décrivant une courbe, la *crosse de l'aorte*, courbe qui s'appuie sur le pédicule pulmonaire gauche; elle atteint le flanc gauche de la quatrième vertèbre dorsale, et là elle change de direction une deuxième fois; profondément située dans le médiastin postérieur, elle descend verticalement en se rapprochant de plus en plus de la ligne médiane et en refoulant l'œsophage en avant et à gauche; elle traverse le diaphragme entre les deux piliers, pénètre dans l'abdomen, descend sur la ligne médiane en avant de la colonne lombaire pour se terminer au niveau du corps de la quatrième vertèbre lombaire, en se divisant en *trois branches* d'inégale importance : l'une, médiane, grêle, l'artère sacrée moyenne; les deux autres, latérales, volumineuses : ce sont les artères iliaques primitives.

FORME ET CALIBRE. — Dans son ensemble, elle possède la forme d'une canne recourbée ou, mieux, d'une crosse d'évêque suspendue à la bronche gauche (d'où sa dénomination).

De son origine à sa terminaison, son *calibre* ne diminue que fort peu et très insensiblement, malgré les nombreuses branches qu'elle abandonne sur son trajet; c'est que l'aorte est à la fois un *tronc artériel de passage* et un *tronc artériel de distribution*.

PROPRIÉTÉS PHYSIQUES. — L'aorte est chez l'enfant et l'adulte jeune une artère *souple*, très *élastique*; ses parois sont capables de se distendre et de revenir aussitôt sur elles-mêmes sous l'influence des « coups de pompe cardiaque »; cette souplesse de l'aorte amortit dans une notable mesure la brutalité du choc aortique produit par la systole ventriculaire; chez le vieillard, elle perd une grande partie de son élasticité et de sa souplesse.

Par suite de sa richesse en éléments élastiques (l'aorte possède les plus belles lames élastiques de l'organisme) et de la grande affinité de ce tissu pour les sels de chaux, l'aorte est presque toujours incrustée de sels calcaires chez les sujets d'un certain âge (athérome aortique), disposition qui rend le vaisseau (plus spécialement sa crosse) mieux apparent à l'examen radiologique.

---

(1) Ouvrage à consulter : BUNTARO ADACHI : *Das arterien System der Japaner*. 2 vol. Kenkyusha, édit., Tokyo, 1928.

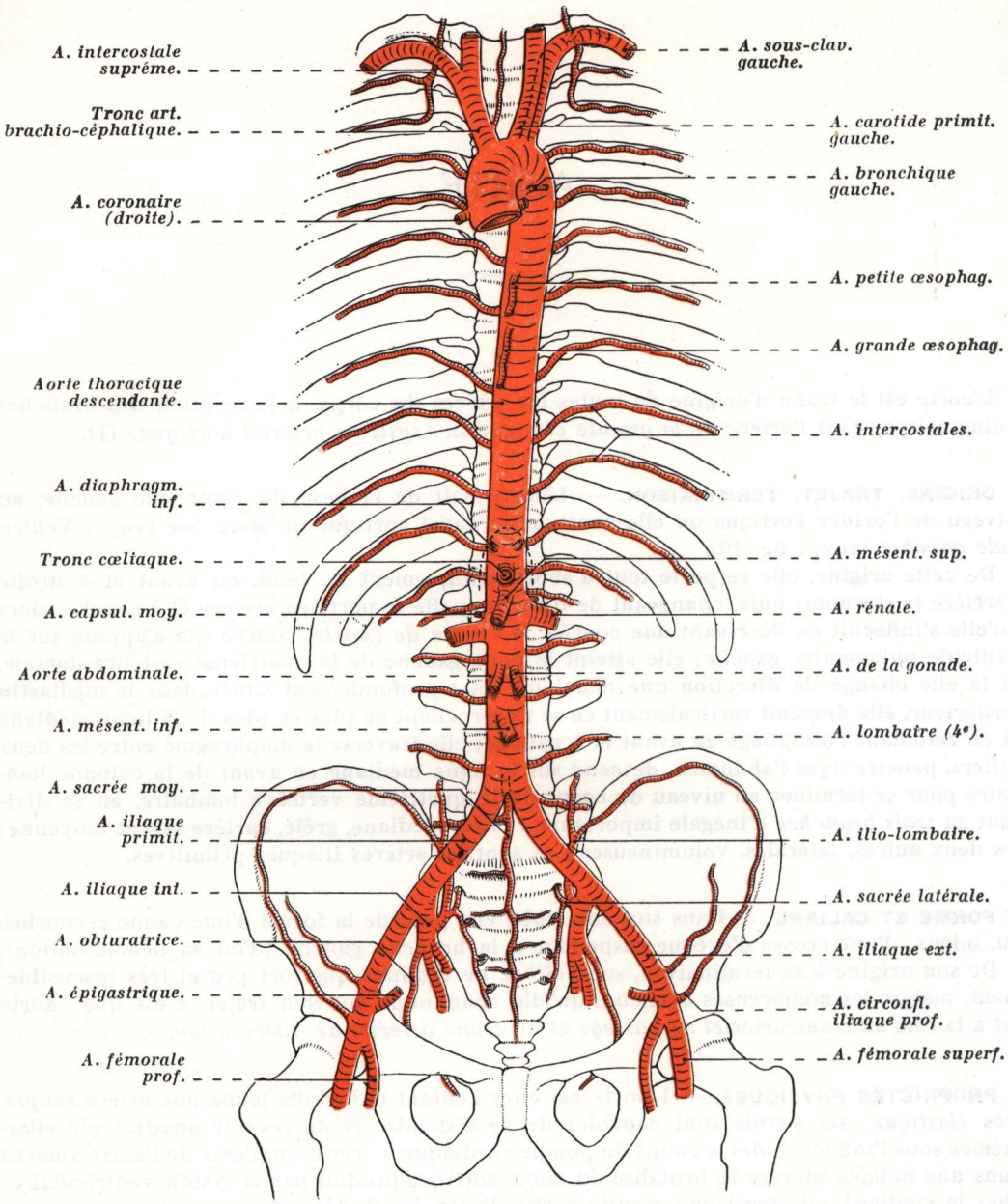

Fig. 99. — *Système artériel aortique.*
L'orifice aortique du diaphragme est représenté en pointillé.

Sur le vivant, elle est animée de battements synchrones aux battements cardiaques, contrôlables radioscopiquement; dans le décubitus dorsal et chez les sujets amaigris, on la voit battre à travers la paroi abdominale et la masse intestinale qu'elle soulève à chaque systole.

STRUCTURE. — L'aorte est une *artère du type élastique*; elle possède *trois tuniques*, qui se distinguent en externe, moyenne et interne.

1° La **tunique interne** ou **intima** possède une épaisseur d'environ 150 μ; elle est formée : *a)* d'une couche endothéliale; *b)* et d'une couche sous-jacente peu épaisse, constituée par un mélange de fibres musculaires lisses, de fibres et de lamelles élastiques à contours festonnés et de cellules conjonctives étoilées ou rameuses : c'est le *réseau stellaire de Langhans* (1) ou *couche fibroïde de Vialleton* (2).

2° La **tunique moyenne** ou **media** est la partie la plus épaisse de la paroi du vaisseau, elle représente les huit dixièmes de son épaisseur (800 à 1 000 μ); elle est composée de lames élastiques pour la plupart fenêtrées, ondulées, anastomosées les unes aux autres en formant un réseau entre les mailles duquel se trouvent interposées des fibres musculaires lisses, courtes, épaisses et considérablement ramifiées, dont la direction est oblique ou spiralée; des fibres conjonctives groupées en faisceaux et quelques cellules conjonctives.

3° La **tunique externe** ou **adventice** est formée de tissu conjonctif lâche qui se confond avec celui de l'artère pulmonaire dans la zone de contact qu'elle présente avec la crosse aortique, ainsi qu'avec le péricarde fibreux au point où cette dernière traverse le sac fibreux péricardique.

Cette tunique contient les vaisseaux destinés à la nutrition des parois de l'aorte *(vasa vasorum)* et les nerfs de l'artère destinés à sa musculature lisse et à sa sensibilité; l'aorte est, en outre, entourée dans toute son étendue d'un plexus nerveux, le *plexus aortique.*

On rencontre également dans l'adventice aortique quelques fibres musculaires lisses qui rattachent le vaisseau à certains organes voisins, tels que l'œsophage *(muscles aortico-œsophagiens de Treitz).*

Entre les tuniques interne et moyenne, la zone de transition n'est pas nette : cependant, elle est marquée par une lamelle élastique peu épaisse, la *lame élastique interne*; par contre, entre la tunique externe et moyenne, se trouve une lame analogue beaucoup plus développée : c'est la *lame élastique externe.*

4° Enfin, dans sa portion intra-péricardique, la crosse de l'aorte recouverte par la séreuse péricardique présente une quatrième couche : c'est la *couche séreuse* ou *quatrième tunique de l'aorte.*

ROLE PHYSIOLOGIQUE. — En plus de ses propriétés de *canal de transmission,* l'aorte, grâce à sa structure franchement élastique, possède une grande influence sur le cours du sang dans l'organisme.

Lors de la systole ventriculaire gauche, le sang se trouve pressé de toutes parts, les valves mitrales s'incurvent sous la poussée sanguine du côté des oreillettes; s'adossant l'une contre l'autre, elles obturent l'orifice mitral; le sang s'échappe par la chambre de chasse dans l'aorte, et cela dès que l'énergie de la systole ventriculaire est devenue suffisante et que la pression dans le ventricule gauche atteint une valeur supérieure à celle de la masse sanguine de l'aorte; les valvules sigmoïdes s'ouvrent et l'ondée sanguine, qui part du ventricule gauche, va refouler la colonne sanguine aortique qui la précède.

Les parois de l'aorte se distendent, d'une part sous la tension de la masse sanguine qui la remplit, et d'autre part sous l'action de la contraction du ventricule gauche (systole); c'est alors que l'élasticité du vaisseau entre en jeu : les valvules sigmoïdes se ferment et leur fermeture produit le *deuxième bruit* du cœur; par son élasticité, l'aorte revenant sur elle-même pousse de toutes parts dans ses branches, et d'une façon continue et régulière, le sang artériel qui, ne pouvant refluer dans le ventricule, se dirige vers les organes et les tissus.

Le retrait des parois aortiques se fait pendant la diastole ventriculaire, et se produit en *deux temps*; il est tout d'abord brusque, produisant la fermeture et, par suite, le *claquement* des valvules sigmoïdes; puis il se modère, s'exécute lentement et d'une façon continue en poussant le sang vers la périphérie; ce retrait en deux temps se manifeste au sphymographe par une surélévation qui traduit le dicrotisme du pouls.

En somme, l'aorte aide le cœur; elle lui épargne une dépense d'activité et d'énergie, et son jeu régulier est indispensable au bon fonctionnement de l'appareil circulatoire, car l'aorte transforme en un courant continu un courant sanguin que le cœur lui envoie par intermittences et par saccades.

Cette action adjuvante manque dans l'insuffisance aortique, ou bien encore dans l'athérome, ce qui a pour conséquence l'hypertrophie cardiaque *(hypertrophie ventriculaire gauche).*

DIVISION. — Par suite de son trajet, de sa forme et des régions qu'elle occupe l'aorte se divise en *quatre portions,* qui sont : 1° la *crosse de l'aorte*; 2° l'*aorte thoracique des-*

(1) Anatomiste allemand (1839-1915).
(2) Histologiste français (1859-1929), fut professeur à la Faculté de Médecine de Montpellier.

cendante (ces deux portions sont intra-thoraciques et l'aorte occupe le médiastin); 3° l'*aorte diaphragmatique* correspondant à l'orifice aortique du diaphragme *(traversée diaphragmatique)*; 4° et l'*aorte abdominale*.

L'*artère sacrée moyenne*, continuation de l'aorte, représente le *segment sacro-caudal* de ce vaisseau.

CROSSE DE L'AORTE

La crosse de l'aorte représente le segment initial de l'aorte thoracique, à cheval sur le pédicule pulmonaire gauche; elle s'étend de l'orifice aortique, situé à la base du ventricule gauche, à la quatrième vertèbre dorsale.

SITUATION. — La crosse aortique est située dans le *médiastin*; elle occupe tout d'abord la partie moyenne du médiastin antérieur; puis elle s'enfonce dans la partie supérieure

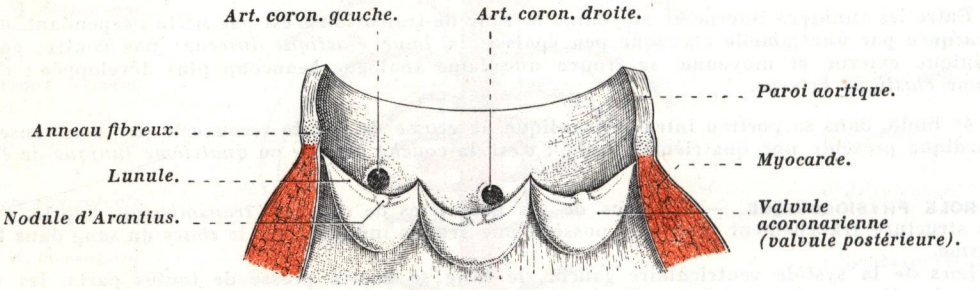

FIG. 100. — *Orifice aortique et valvules sigmoïdes* (la section de l'orifice passe entre la valvule antéro-latérale gauche et la valvule postérieure).

gauche du médiastin postérieur, pour se porter finalement vers la face latérale gauche de la colonne vertébrale.

Dans la première partie de son trajet, elle monte au milieu des organes du médiastin et, dans sa deuxième partie, elle croise ces organes.

Elle est comprise entre le plastron sterno-costal en avant, la colonne dorsale en arrière, et les poumons latéralement.

ORIGINE. — Elle naît de l'*orifice aortique* où elle se détache du ventricule gauche. Cet orifice est régulièrement arrondi et mesure 25 millimètres de diamètre en moyenne; il est toutefois un peu plus grand chez l'homme que chez la femme.

Il est muni de *trois valvules sigmoïdes* en nid d'hirondelle, dont l'une est postérieure, et dont les deux autres sont : antéro-latérale droite et antéro-latérale gauche; leur concavité regarde la lumière de l'artère, et leur convexité est tournée vers la cavité ventriculaire (voy. : *Orifices du cœur*) (voy. : fig. 100).

TRAJET ET DIRECTION. — De cette origine, elle se dirige obliquement en haut, en avant et à droite en se rapprochant du sternum et, après un trajet de 4 à 5 centimètres, elle se redresse pour prendre une direction verticale ascendante; puis s'infléchissant à nouveau, elle se recourbe pour se porter horizontalement en arrière et à gauche vers la colonne dorsale.

TERMINAISON. — Elle se termine contre le flanc gauche de la *quatrième vertèbre dorsale,* où elle se continue par l'aorte thoracique descendante; elle détermine parfois sur cette vertèbre une légère dépression ovalaire, l'*empreinte aortique (impressio aortica)* (voy. : *Quatrième vertèbre dorsale,* tome I). Chez l'enfant, et toute proportion gardée, sa terminaison est plus rapprochée de la ligne médiane que chez l'adulte.

DIVISION ET COURBURES — Par suite de son trajet, on distingue à la crosse de l'aorte *deux portions* : l'une ascendante, l'autre horizontale.

1° La **portion ascendante** est de plus en plus rapprochée du sternum et se subdivise elle-même en *deux segments* : *a)* l'un, *inférieur, oblique ascendant,* qui s'enroule en pas de vis très allongé autour du tronc de l'artère pulmonaire; *b)* l'autre, *supérieur, vertical ascendant,* plus court que le précédent.

Ces deux segments sont presque entièrement intra-péricardiques; ils décrivent une pre-

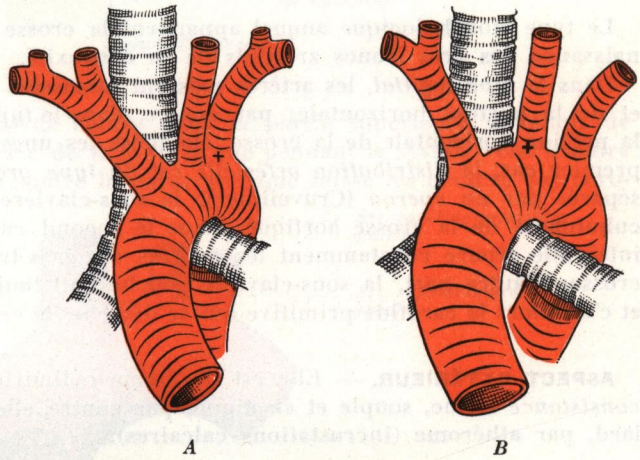

FIG. 101.
Variations morphologiques de la crosse aortique :
A. type sagittal;
B. type frontal.
La croix indique le point culminant de la crosse de l'aorte dans les deux cas (demi-schématique).

mière courbure à convexité antérieure et droite, convexité qui rapproche l'aorte du manubrium sternal, et dont la concavité embrasse l'artère pulmonaire.

2° La **portion horizontale** ou **transversale,** entièrement extra-péricardique, est oblique en arrière et à gauche; elle décrit une *double courbure* : *a)* l'une, très accentuée, à concavité inférieure, embrasse le pédicule pulmonaire gauche; *b)* l'autre, moins accusée, dont la concavité regarde en arrière et à droite, embrasse la trachée et l'œsophage.

Dans son ensemble, la crosse aortique décrit une *courbe très fermée,* en « *anse de panier* », dont les extrémités sont distantes de 6 à 7 centimètres en moyenne; légèrement tordue sur elle-même et à cheval sur le pédicule pulmonaire gauche, la concavité de la crosse aortique regarde en bas, en arrière et un peu à gauche.

PRINCIPAUX TYPES MORPHOLOGIQUES DE CROSSE AORTIQUE. — La courbure d'ensemble de la crosse aortique est en rapport avec la conformation du thorax et suivant qu'elle se développe dans des plans qui la rapprochent plus ou moins d'un plan sagittal ou d'un plan frontal, on dit alors qu'elle est du *type sagittal* ou du *type frontal* (1).

---

(1) Ouvrage et article à consulter : RIGAUD : Recherches anatomiques sur la crosse de l'aorte chez l'homme adulte. *Thèse de Bordeaux,* 1930.
E. CATRITSIS et M. JUSTER : Sur la position et l'orientation de la crosse aortique. *Comptes rendus de l'Association des Anatomistes,* 1950, p. 44.

1° Dans le **type sagittal,** la crosse de l'aorte se développe suivant un plan presque sagittal et la courbure de sa première portion, fort peu accusée, est toujours de grand rayon; elle ne déborde que légèrement le plan médian; ce type s'observe de préférence chez les jeunes sujets ou chez l'adulte à thorax allongé.

2° Dans le **type frontal,** la crosse de l'aorte décrit une courbe à la manière « *d'une branche d'anneau de clé étiré dans le sens axial* », de plus petit rayon que dans le type précédent, ce qui contribue à la rapprocher notablement du plan frontal, de telle sorte qu'elle se présente avec une expansion transversale : elle correspond à l'*aorte déroulée* des radiologues; à ce type appartient la crosse aortique des vieillards et celle des sujets de forte corpulence à thorax large, évasé.

3° Entre ces deux types extrêmes se placent tous les **intermédiaires,** dans lesquels la crosse aortique est généralement du **type oblique,** tout en se rapprochant plus ou moins de l'un ou de l'autre des types précédents.

Le type morphologique auquel appartient la crosse aortique influe notablement sur la naissance des gros troncs artériels de sa convexité.

Dans le *type sagittal,* les artères naissent ramassées à l'union de la portion ascendante et de la portion horizontale; par contre, dans le *type frontal,* les artères se détachent de la portion horizontale de la crosse, éloignées les unes des autres et divergentes. Dans le premier cas, la *distribution artérielle* est du *type groupé* et l'origine des vaisseaux est séparée par un *éperon* (Cruveilhier); la sous-clavière gauche naît au niveau de la partie culminante de la crosse aortique; dans le second cas, elle est du *type dispersé* et un intervalle sépare constamment les orifices des gros troncs artériels sur la convexité de la crosse; d'autre part, la sous-clavière gauche naît toujours en arrière du point culminant et c'est alors la carotide primitive qui se détache de ce point (voy. : fig. 101).

ASPECT EXTÉRIEUR. — Elle est de forme cylindrique; sa *coloration* est jaunâtre; sa *consistance* ferme, souple et élastique; par contre, elle est dure et irrégulière chez le vieillard, par athérome (incrustations calcaires).

DIMENSIONS ET CALIBRE. — Sa **longueur,** envisagée de son origine à sa terminaison dans l'axe du cylindre, est en moyenne de 10 à 12 centimètres chez l'adulte; légèrement sinueuse, elle est plus longue de 1 à 2 centimètres chez le vieillard.

L'**épaisseur** de sa paroi est de 1 mm. 1/2.

Son **calibre** n'est pas régulier et varie suivant les points envisagés. A son origine, la crosse aortique offre un diamètre de 25 millimètres, mais son calibre décroît après l'émission de ses grosses collatérales, sans que cette diminution soit toutefois en rapport avec le volume de ces branches; à sa terminaison, son diamètre n'est plus que de 18 à 20 millimètres.

La crosse aortique présente *deux dilatations* et *un rétrécissement.*

La *première dilatation* siège, à l'origine, au-dessus de l'orifice aortique : c'est le *sinus de Valsalva* (1) (voy. fig. 102); il est constitué par trois renflements semi-ampullaires qui correspondent aux trois valvules sigmoïdes; orientés comme les valvules, l'un est situé en avant et à droite : il répond à l'oreillette droite; l'autre est situé en avant et à gauche : il répond à l'artère pulmonaire; quant au troisième, postérieur, il répond à la face antérieure de l'oreillette gauche.

---

(1) Anatomiste italien (1666-1723), fut professeur d'Anatomie à l'Université de Bologne.

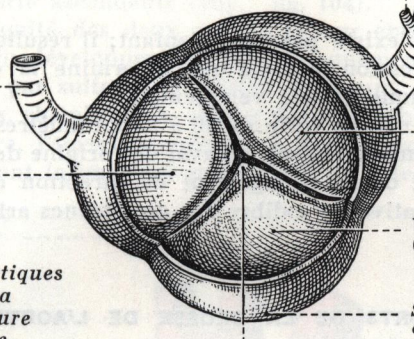

FIG. 102.
Valvules sigmoïdes aortiques et sinus de Valsalva sur une vue supérieure de l'orifice aortique.

Les artères coronaires se détachent de l'aorte dans la partie supérieure du sinus de Valsalva, et leur naissance est disposée de telle sorte que pendant la systole ventriculaire l'aplatissement des valvules sigmoïdes contre la paroi aortique laisse les orifices des coro-

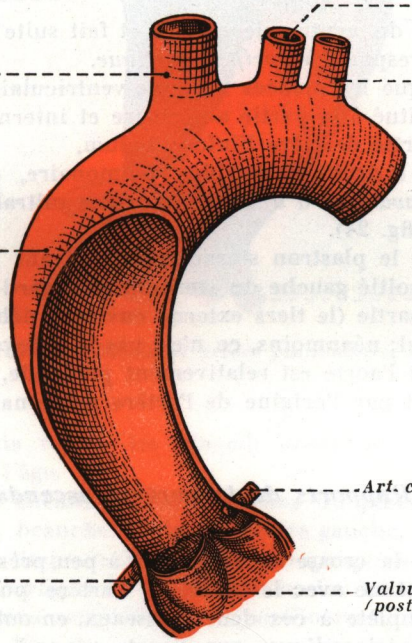

FIG. 103. — *Crosse de l'aorte et grand sinus de l'aorte*
(la partie antérieure de la portion ascendante de la crosse a été enlevée pour montrer les valvules sigmoïdes et l'origine des artères coronaires).

naires entièrement libres, disposition indispensable ne gênant en rien la circulation artérielle du cœur (voy. : fig. 100 et 103).

La *deuxième dilatation* est située à l'union des portions ascendante et horizontale : c'est le *grand sinus de l'aorte;* celui-ci est développé principalement aux dépens de la

convexité de la crosse aortique, de telle sorte qu'une section transversale du vaisseau n'est pas circulaire, mais ovalaire; excentré en avant et à droite, il constitue la *carène de la crosse*; ses dimensions augmentent notablement avec l'âge, sans qu'il y ait pour cela ectasie aortique.

Le grand sinus de l'aorte n'existe pas chez l'enfant; il résulte d'une action mécanique et correspond à la zone de pression maxima que détermine la colonne sanguine lancée avec force dans l'aorte à chaque systole ventriculaire.

Le diamètre de l'aorte à ce niveau varie de 30 à 35 millimètres.

Le *rétrécissement* siège immédiatement en aval de l'origine de la sous-clavière gauche : c'est l'*isthme de Stahel;* il est dû au changement de direction de la crosse aortique, et répond à une loi générale relative au calibre des gros troncs artériels courbes.

RAPPORTS DE LA CROSSE DE L'AORTE

Nous envisagerons successivement les rapports de la crosse aortique : 1° à son *origine;* 2° dans sa *portion ascendante;* 3° dans sa *portion horizontale;* 4° et à sa *terminaison.*

1. — *Rapports à l'origine. Orifice aortique.*

La crosse de l'aorte part du ventricule gauche et fait suite au canal aortique de Marc Sée; à son origine, elle correspond à l'*orifice aortique.*

Placé sur le même plan que les orifices auriculo-ventriculaires, par rapport à l'axe du cœur, l'orifice aortique est situé à la partie antérieure et interne de la base du ventricule gauche, caché en grande partie derrière l'infundibulum.

Il est situé : *en arrière et à droite* de l'orifice pulmonaire, qui lui est sus-jacent de 15 millimètres environ; *en avant et à droite* de l'orifice mitral; *en avant et à gauche* de l'orifice tricuspidien (voy. : fig. 24).

Cet orifice se projette sur le plastron sterno-costal suivant une ligne oblique en bas et à gauche, qui occupe la moitié gauche du sternum en regard du troisième espace intercostal gauche, et dont une partie (le tiers externe environ) déborde le sternum et occupe le troisième espace intercostal; néanmoins, ce n'est pas là le foyer d'auscultation des bruits aortiques, car en cet endroit l'aorte est relativement profonde, masquée en avant par le sommet de l'infundibulum et par l'origine de l'artère pulmonaire (voy. : fig. 4, 8, et 104).

2. — *Rapports de la portion ascendante.*

La portion ascendante de la crosse de l'aorte est à peu près entièrement intra-péricardique; elle est en rapport intime avec le tronc de l'artère pulmonaire; et le péricarde séreux forme une gaine complète à ces deux vaisseaux, en outre ce n'est que par l'intermédiaire du sac fibreux péricardique que l'aorte répond aux organes médiastinaux voisins.

Nous décrirons donc successivement les rapports avec le tronc de l'artère pulmonaire, puis les rapports avec le péricarde, et enfin les rapports extra-péricardiques avec les organes médiastinaux de voisinage.

a) Rapports avec l'artère pulmonaire. Pédicule artériel. — L'artère pulmonaire naît en avant de l'aorte; elle contourne ce vaisseau en croisant son flanc gauche pour se diriger en arrière, à gauche et un peu en haut, tandis que la portion ascendante de la

crosse se dirige en haut, en avant et à droite. L'artère pulmonaire est presque horizontale, alors que l'aorte est presque verticale; il en résulte un enroulement en pas de vis des deux vaisseaux, l'artère pulmonaire étant successivement antérieure, gauche et postérieure par rapport à l'aorte ascendante (voy. : fig. 104).

Cette différence d'obliquité des deux artères et leur enroulement résulte, comme nous le verrons au chapitre du développement, du cloisonnement par la lame spirale, du bulbe artériel de l'embryon, et par suite de la torsion du cœur, cet enroulement hélicoïdal se continue même jusqu'aux chambres de chasse des ventricules.

Accolées l'une à l'autre, l'aorte ascendante et l'artère pulmonaire forment le *pédicule artériel* du cœur; elles sont intimement unies l'une à l'autre par des tractus fibreux dont

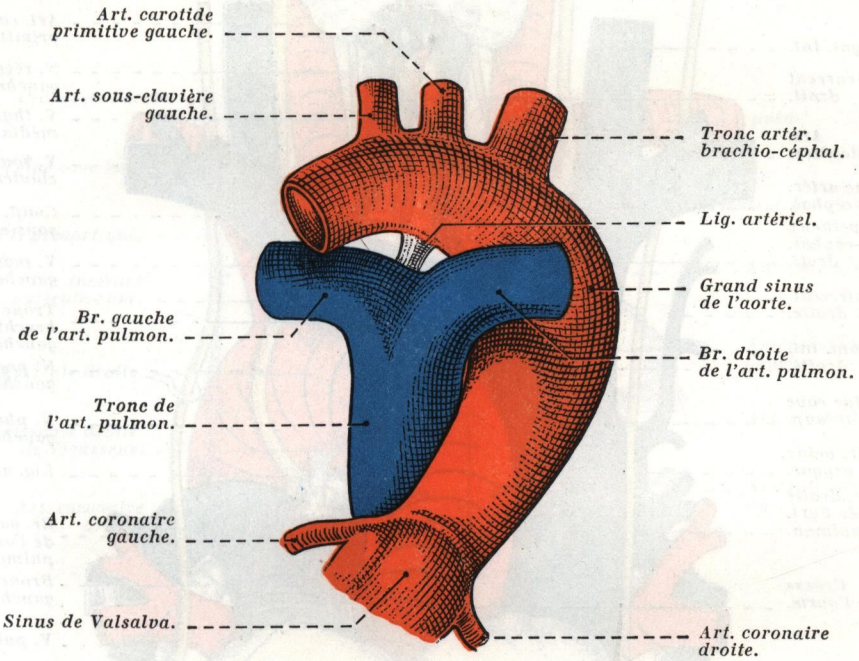

FIG. 104. — *Crosse de l'aorte et artère pulmonaire, vue postérieure.*

certains dessinent de petits replis, les *vincula aortæ de Rindfleisch,* dont le développement s'accentue avec l'âge.

Entre les deux vaisseaux cheminent des branches du plexus cardiaque, l'artère graisseuse gauche de Vieussens, branche de la coronaire gauche, et des *amas cellulaires paraganglionnaires* dont le plus important serait le *paraganglion supracardiaque de Penitschka* (1), véritable *glomus aortique* en rapport avec les terminaisons des nerfs dépresseurs et avec les terminaisons sensibles du vague (Goormaghtigh et Pannier) (voy. : *Paraganglions cardiaques,* tome V).

b) Rapports avec le péricarde. — Le pédicule artériel du cœur (aorte ascendante et artère pulmonaire) est engainé par la *séreuse péricardique* qui lui forme un manchon complet, et sur les organes en place le doigt peut en faire le tour.

(1) Article à consulter : W. PENITSCHKA : Paraganglion aorticum supracardiale. *Zeitschrift für mikroskopische Anatomie,* 1931, p. 24.

La *ligne de réflexion* du péricarde séreux sur l'aorte ascendante se fait suivant deux lignes obliquement descendantes, qui divergent de l'origine du tronc artériel brachio-céphalique : α) l'une contourne en spirale le flanc droit de l'artère pour croiser ensuite presque verticalement sa face postérieure; puis elle croise transversalement ce vaisseau de droite à gauche au-dessous de la branche droite de l'artère pulmonaire; β) l'autre, oblique en bas et à gauche, part en haut, de l'origine du tronc artériel brachio-céphalique pour atteindre le flanc droit de l'artère pulmonaire.

Cette ligne dessine sur la face antérieure convexe de la crosse de l'aorte une courbe

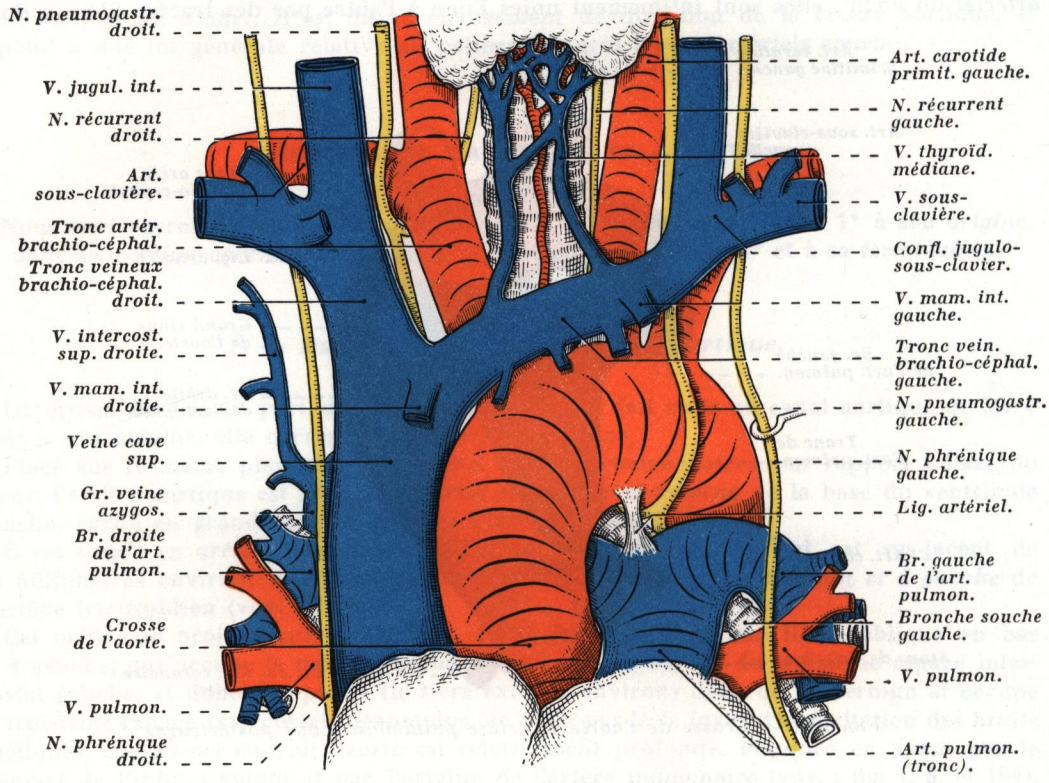

FIG. 105. — *Gros vaisseaux de la base du cœur; leurs branches et leurs affluents, vue antérieure.*

dont la concavité regarde en haut, en arrière et à gauche : c'est le *croissant de Haller*; chacune des extrémités de ce croissant se continue par un petit diverticule : ce sont les *cornes de Haller*, la *supérieure* est située à droite de l'origine du tronc artériel brachio-céphalique, l'*inférieure* est placée entre la concavité de la crosse aortique et la bifurcation de l'artère pulmonaire (voy. : fig. 64 et 65).

A droite de l'aorte ascendante, la ligne de réflexion quitte ce vaisseau pour atteindre ensuite la face inférieure de la branche droite de l'artère pulmonaire et sa bifurcation; à gauche de ce même vaisseau, elle se continue sur la face antérieure du tronc de l'artère pulmonaire, près de sa bifurcation.

Le manchon séreux remonte sur l'aorte plus haut en avant qu'en arrière, soit 7 centimètres en avant au niveau de la corne supérieure de Haller, et 3 à 4 centimètres en arrière; de plus, il remonte plus haut sur l'aorte que sur l'artère pulmonaire, et la ligne

de réflexion du péricarde sur le pédicule artériel présente grossièrement, dans son ensemble, l'aspect du chiffre 8.

Autour du pédicule artériel, la séreuse présente des *plis adipo-péricardiques* qui se disposent en forme de croissant autour des deux vaisseaux : ce sont les *plis semi-lunaires de Rindfleisch;* en avant de l'aorte ascendante, c'est le *repli préaortique* (Testut) ou *pli aortique de Concato et Bacelli,* et plus bas, au niveau de l'origine de l'aorte, le *pli infundibulaire;* ces deux plis embrassent dans leur concavité la convexité de l'aorte et délimitent le *lit de l'auricule droite de Marcacci,* dans lequel se loge la pointe de cette auricule, en avant de l'aorte (voy. : fig. 106).

Par l'intermédiaire de sa gaine séreuse péricardique, l'aorte ascendante répond : *en*

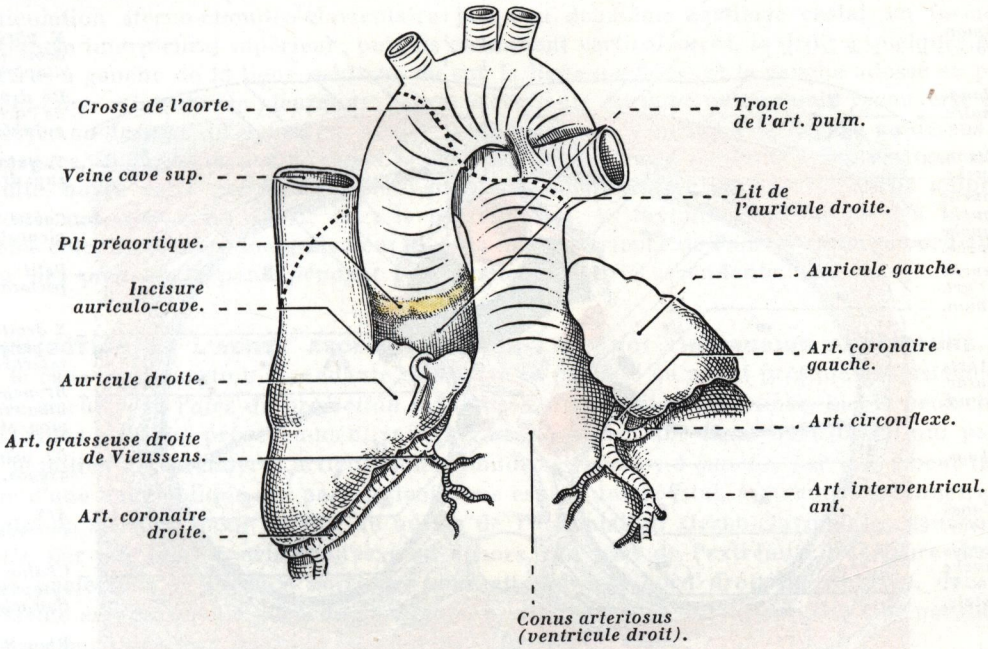

FIG. 106. — *Pédicule artériel (aorte ascendante et tronc de l'artère pulmonaire). Lit de l'auricule droite; vue antérieure.*
En pointillé jaune, le repli préaortique;
en pointillé noir, la ligne de réflexion du péricarde séreux sur les vaisseaux.

avant et en haut, au *recessus préaortique* de la cavité séreuse péricardique; *en avant et en bas,* à l'*auricule droite,* dont la plus grande partie s'applique sur la face antérieure de l'aorte; quant au sommet de l'auricule gauche, il n'atteint jamais l'aorte et reste devant l'artère pulmonaire.

En arrière, l'aorte est séparée de la face antéro-supérieure de l'oreillette gauche par le *canal de Theile (sinus transverse de Henle),* canal prismatique triangulaire, transversal, tapissé par le péricarde séreux; la paroi antérieure de ce canal est constituée par la face postérieure du pédicule artériel, et son orifice droit est compris entre l'aorte et la veine cave supérieure; le toit du sinus est représenté par la branche droite de l'artère pulmonaire qui croise la face postérieure de l'aorte ascendante; signalons, au niveau du péricarde qui tapisse le toit du sinus, le *pli vestigial de Marshall* (1), reliquat du segment

(1) Anatomiste et chirurgien anglais (1818-1891).

moyen de la veine cave supérieure gauche de l'embryon (canal de Cuvier gauche) (voy. : fig. 70 et 71).

A droite, elle répond à la veine cave supérieure qui descend verticalement sur un plan plus postérieur que l'aorte, à la face interne de l'auricule droite et à l'artère coronaire droite qui s'éloigne de l'aorte pour gagner le sillon interauriculo-ventriculaire droit.

A gauche, masquée par l'artère pulmonaire, elle ne répond que de très loin à la face

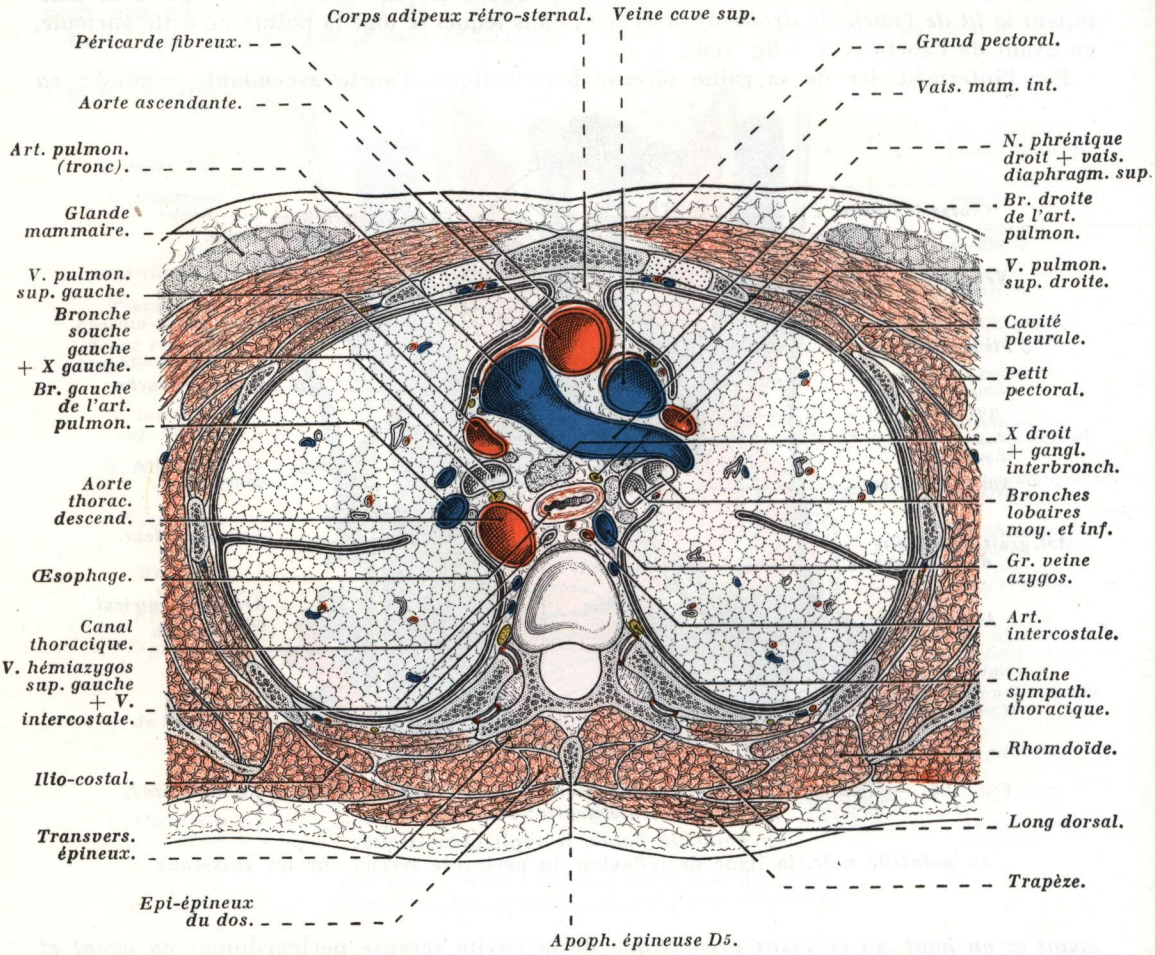

FIG. 107. — *Coupe transversale du thorax passant par le disque intervertébral compris entre la cinquième et la sixième vertèbre dorsale. Rapports des gros vaisseaux médiastinaux, des bronches et de l'œsophage; segment inférieur de la coupe.*

La séreuse péricardique est figurée par un trait rouge.

interne de l'auricule gauche; mais elle est partiellement croisée par l'origine de l'artère coronaire gauche qui aborde le flanc gauche de l'artère pulmonaire (voy. : fig. 2).

Le *péricarde fibreux* double extérieurement la séreuse péricardique, mais il remonte sur l'aorte plus haut que cette dernière jusqu'à l'origine des grosses branches de l'aorte, où il se confond à ce niveau avec l'adventice artérielle; son point le plus élevé répond à l'émergence du tronc artériel brachio-céphalique, c'est-à-dire à la corne supérieure de Haller.

Sur le péricarde fibreux s'attachent, en avant de l'aorte, le ligament sterno-péricardique

supérieur de Luschka, et de chaque côté de l'aorte, les ligaments vertébro-péricardiques de Béraud (voy. : *Ligaments du Péricarde* et fig. 62).

c) ***Rapports extra-péricardiques.*** — *En avant* et par l'intermédiaire du péricarde fibreux, l'aorte ascendante, relativement superficielle dans sa moitié supérieure, répond au plastron sterno-chondral, à l'angle de Louis, saillie angulaire transversale formée par l'union du corps du sternum avec le manubrium sternal; sous-jacents au plastron, les vaisseaux mammaires internes, accompagnés de leurs troncs collecteurs lymphatiques, cheminent parallèlement au bord sternal, à 1 cm. 1/2 environ de ce bord; les culs-de-sac pleuraux médiastino-costaux antérieurs descendent obliquement en bas et en dedans, depuis l'articulation sterno-chondro-claviculaire jusqu'au deuxième cartilage costal, en formant le triangle interpleural supérieur; puis ils cheminent verticalement, le droit à quelques millimètres à gauche de la ligne médiane ou sur la ligne médiane, et le gauche adossé au précédent (voy. : *Culs-de-sac pleuraux*); l'aorte ascendante est donc entièrement recouverte par la plèvre au-dessous du deuxième espace intercostal, alors qu'elle s'en dégage au-dessus de cet espace, et là, la crosse aortique répond au thymus chez l'enfant, à ses vestiges chez l'adulte, noyés dans une masse cellulo-graisseuse médiastinale antérieure (corps adipeux rétro-sternal (voy. : fig. 107)); chez le jeune enfant, le thymus descend jusqu'à la cinquième côte, il recouvre intégralement toute la face antérieure de l'aorte; enfin, le bord antérieur des poumons répond pendant l'inspiration à l'aorte ascendante.

PROJECTION DE L'AORTE ASCENDANTE SUR LA PAROI THORACIQUE ANTÉRIEURE. — Sur le cadavre, la portion ascendante de l'aorte se projette en avant presque exclusivement sur le sternum, et l'*aire de projection* est limitée ainsi qu'il suit : *en bas,* par la projection de l'orifice aortique précédemment indiqué; *en haut,* par une ligne horizontale qui passe par le milieu des premières articulations chondro-sternales; *à gauche,* par le segment inférieur d'une ligne oblique qui part du troisième espace intercostal, à quelques millimètres à gauche du sternum, pour aboutir au milieu de l'articulation sterno-claviculaire gauche; *à droite,* par une ligne courbe, convexe en dehors, qui part de l'extrémité inférieure droite de la projection de l'orifice aortique, pour atteindre le bord droit du sternum, dans le deuxième espace, qu'elle déborde de quelques millimètres, et finalement, elle suit parallèlement ce bord jusqu'au premier espace (voy. : fig. 108).

L'étude attentive de cette *aire de projection* montre que la majeure partie de l'aorte ascendante est rétro-sternale, que son bord gauche est rétro-chondral (troisième et deuxième cartilages costaux), et que la partie la plus inférieure de son bord droit est également rétro-chondrale (troisième cartilage costal).

Par rapport aux espaces intercostaux, l'aorte ascendante se projette sur l'extrémité antérieure du troisième espace intercostal droit et du deuxième espace intercostal gauche.

A son origine, l'aorte est éloignée de 5 centimètres en moyenne du sternum; mais plus haut, au niveau du deuxième espace intercostal, elle se met presque à son contact et n'en est séparée que par le cul-de-sac pleural et sa mince languette pulmonaire; le point le plus rapproché de la paroi thoracique antérieure est donc situé au niveau du *deuxième espace intercostal droit,* contre le bord correspondant du sternum; il répond au *foyer d'auscultation aortique.*

Le *point culminant* de l'aorte est situé un peu au-dessous de la fourchette sternale, et chez un sujet adulte à thorax normal, la distance comprise entre la fourchette sternale et la crosse aortique est en moyenne de 20 millimètres; toutes proportions gardées, cette distance est moins considérable chez l'enfant en raison du faible développement de son thorax, et plus spécialement du sternum; elle est aussi moins considérable chez le vieillard dont la crosse est plus étendue transversalement, par suite du plus grand développement du grand sinus de l'aorte.

Normalement, et à l'exclusion de toute ectasie, la crosse aortique ne dépasse jamais la

fourchette sternale; toutefois, la palpation sus-sternale permet, chez beaucoup d'individus (sujets amaigris, vieillards, enfants), de percevoir les battements aortiques.

Examinée radioscopiquement sur le vivant et sur un sujet à thorax normal en position debout et frontale, l'*ombre aortique* se projette en grande partie sur le sternum; elle déborde quelque peu à droite du sternum; elle déborde manifestement au niveau du premier et du deuxième espace intercostal, où ses battements sont en général plus facilement appréciables; enfin, il va de soi que, suivant le *type morphologique* auquel appartient la crosse aortique, sa projection sur le plastron sterno-costal offrira quelques *variations* :

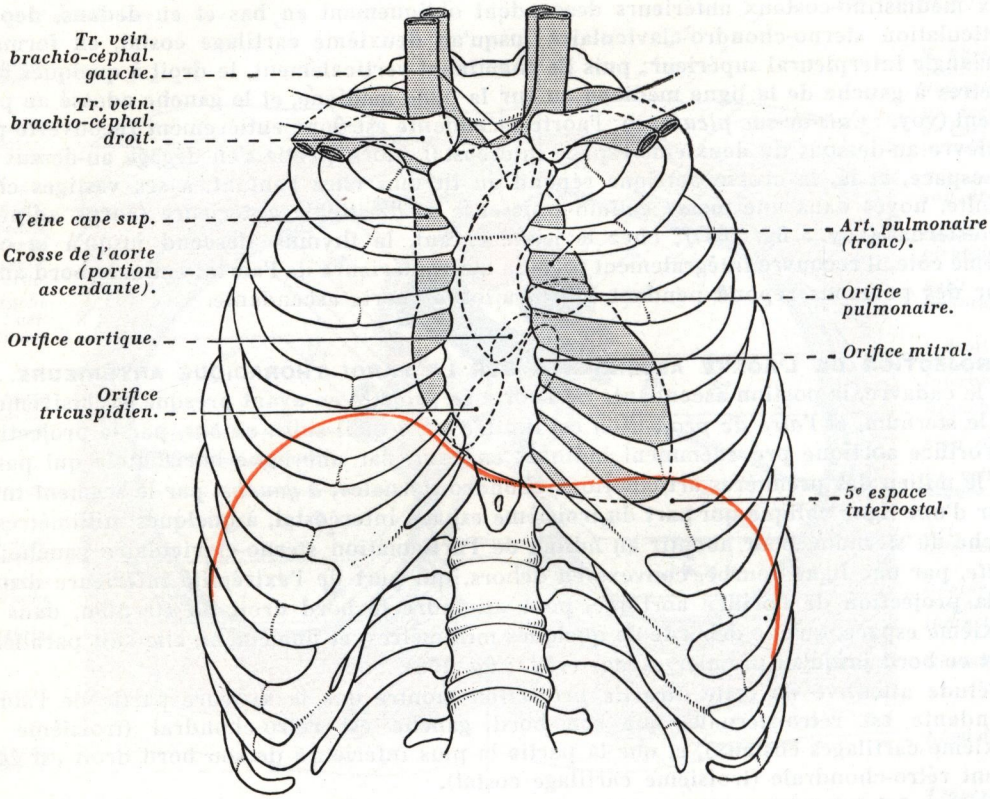

FIG. 108. — *Projection sur la paroi thoracique antérieure du cœur et des gros vaisseaux* (schématique).

En pointillé gris, la partie apparente du cœur et des vaisseaux au niveau des espaces intercostaux; *en rouge*, projection du diaphragme.

a) Dans le *type sagittal*, la portion ascendante se projette toute entière derrière le sternum, sa portion horizontale se projette sur la moitié gauche du manubrium sternal et sur le tiers interne du premier cartilage costal.

b) Dans le *type frontal*, la projection de la portion ascendante s'étend constamment au-delà des deux bords du sternum, et la portion horizontale se projette nettement en dehors du bord gauche du sternum.

Ainsi, tant du point de vue anatomique (morphologique) que du point de vue radiologique, le second étant la conséquence du premier, l'*extension de la crosse de l'aorte* s'effectue dans le *sens de la hauteur* dans le *type sagittal*, alors que dans le *type frontal* elle s'effectue dans le *sens transversal (aorte déroulée)*.

En arrière, l'aorte ascendante répond à la bifurcation trachéale sur laquelle elle est en partie couchée, aux ganglions péritrachéo-bronchiques de Baréty, au pédicule pulmonaire droit, et plus spécialement à la branche droite de l'artère pulmonaire.

Les veines pulmonaires droites, placées en avant et au-dessous de cette branche, n'entrent qu'en rapport éloigné avec l'aorte ascendante.

A droite, elle répond à la veine cave supérieure qui se projette en dehors du bord droit du sternum; cette veine décrit un trajet courbe à concavité antérieure et gauche, qui se moule sur la saillie de l'aorte (voy. : fig. 105); elle est, en outre, oblique en bas et en arrière, mais postérieure par rapport à la portion ascendante de la crosse aortique; en écartant les deux vaisseaux, on aperçoit la face antérieure de la partie terminale de la trachée; le nerf phrénique droit descend en avant et à droite de cette veine; plus en dehors se trouvent la plèvre médiastine et le poumon droit (voy. : fig. 107).

A gauche, elle n'offre que des rapports éloignés avec le phrénique gauche, la plèvre et le poumon gauche, par contre, elle répond aux rameaux du plexus cardiaque et, par son flanc gauche, au ganglion de Wrisberg situé dans sa loge.

3. — *Rapports de la portion horizontale.*

La portion horizontale ou transversale de la crosse aortique est dirigée obliquement d'avant en arrière et de droite à gauche, de telle façon que sa face gauche regarde en avant et en dehors, et que sa face droite regarde en arrière et en dedans; elle est à cheval sur la bronche gauche et occupe les deux médiastins (voy. : *Médiastin*).

On lui distingue *quatre faces,* qui sont : une face antéro-latérale gauche, une face postéro-latérale droite, une face inférieure concave et une face supérieure convexe.

a) **FACE ANTÉRO-LATÉRALE GAUCHE.** — Cette face est légèrement convexe en avant et à gauche et l'insertion du péricarde fibreux se fait encore quelque peu sur elle.

Elle répond au lobe supérieur du poumon gauche et à la plèvre médiastine, sur laquelle la crosse aortique détermine une empreinte en forme de gouttière : c'est l'*empreinte aortique.*

La plèvre se rapproche de plus en plus d'avant en arrière de la crosse aortique (voy. : fig. 110), et, en outre, elle se déprime au-dessus de la crosse; cette dépression est surtout bien marquée dans sa partie postérieure, en arrière de l'origine de l'artère sous-clavière gauche, pour constituer la *fossette pleurale rétro-sus-aortique.*

Des nerfs croisent cette face de haut en bas; ils sont compris dans le tissu cellulo-graisseux du médiastin; ce sont, d'avant en arrière, le phrénique gauche, les nerfs cardiaques et le pneumogastrique gauche (voy. : fig. 110).

Le *phrénique gauche,* le plus antérieur des nerfs, est oblique en bas, en avant et à gauche; il glisse entre la plèvre médiastine et la crosse aortique, pour croiser ensuite à distance la face antérieure du pédicule pulmonaire gauche; accompagné par les vaisseaux diaphragmatiques supérieurs, il n'est pas en contact direct avec la crosse; il est un peu en dehors de cette dernière, accolé à la plèvre médiastine, et compris parfois dans un méso (Lagoutte et Durand).

Un peu en arrière du phrénique descendent les *nerfs cardiaques supérieurs gauches* du sympathique et du pneumogastrique, et les *nerfs cardiaques supérieurs droits* du pneumogastrique; enfin, plus en arrière, dans l'aire de la fossette pleurale rétro-sus-aortique, glissent les *nerfs cardiaques inférieurs gauches* du sympathique; tous ces nerfs aboutissent au plexus cardiaque en croisant la crosse entre l'origine du tronc artériel brachio-céphalo-

lique et celle de la sous-clavière gauche; une partie des nerfs cardiaques reste cependant rétro- ou sous-aortique (voy. : fig. 109).

Le *pneumogastrique gauche,* oblique en bas et en arrière, croise la crosse aortique entre l'origine de la carotide primitive gauche et celle de la sous-clavière gauche, pour gagner ensuite la face postérieure du pédicule pulmonaire gauche.

Appliqué directement contre l'aorte, il abandonne à ce niveau sa branche collatérale la plus importante, le *nerf récurrent gauche,* qui va contourner la face inférieure de la crosse (voy. : fig. 59 et 110).

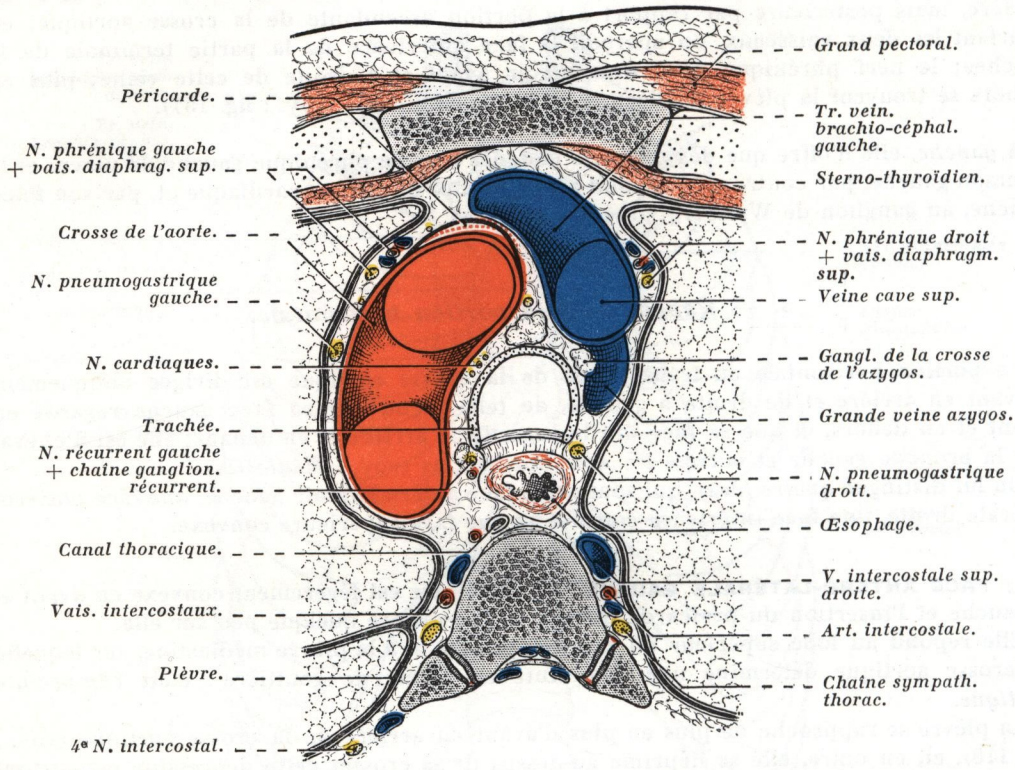

FIG. 109. — *Coupe transversale du thorax passant par la partie supérieure de D4, montrant les rapports de la crosse de l'aorte; segment inférieur de la coupe.*

La *chaîne lymphatique médiastinale antérieure gauche* (Rouvière), verticalement ascendante, croise la portion horizontale de la crosse aortique pour se placer ensuite en avant de la carotide primitive gauche (voy. : *Ganglions viscéraux intra-thoraciques,* tome VI).

b) **FACE POSTÉRO-LATÉRALE DROITE.** — Cette face, légèrement concave en arrière et à droite, entre en rapport avec les principaux *organes supra-cardiaques du médiastin,* et plus spécialement avec les conduits trachéo-œsophagiens que la crosse aortique embrasse dans sa concavité; c'est la *face viscérale* de la crosse aortique, par opposition à la précédente, qui est la *face pleuro-pulmonaire.*

Elle entre en rapport, d'avant en arrière, avec la veine cave supérieure, la trachée, le nerf récurrent gauche, l'œsophage, le canal thoracique et la colonne vertébrale (voy. : fig. 109 et 110).

La *veine cave supérieure* descend verticalement vers l'oreillette droite; adossée à la portion ascendante de la crosse aortique, elle reçoit à ce niveau, et par sa face postérieure, la grande veine azygos; elle a en dehors d'elle, le nerf phrénique droit et le *ganglion de Bartels* (voy. : fig. 110).

Plus en arrière, et légèrement paramédiane, se trouve la partie inférieure de la *trachée*, en contact direct avec la crosse; le passage de l'aorte dévie la trachée à droite; de plus, elle marque le flanc gauche du conduit aérien d'une empreinte ovalaire, l'*empreinte aortique de Nicaise et Lejars*; du tissu celluleux lâche unit les deux organes, et certains

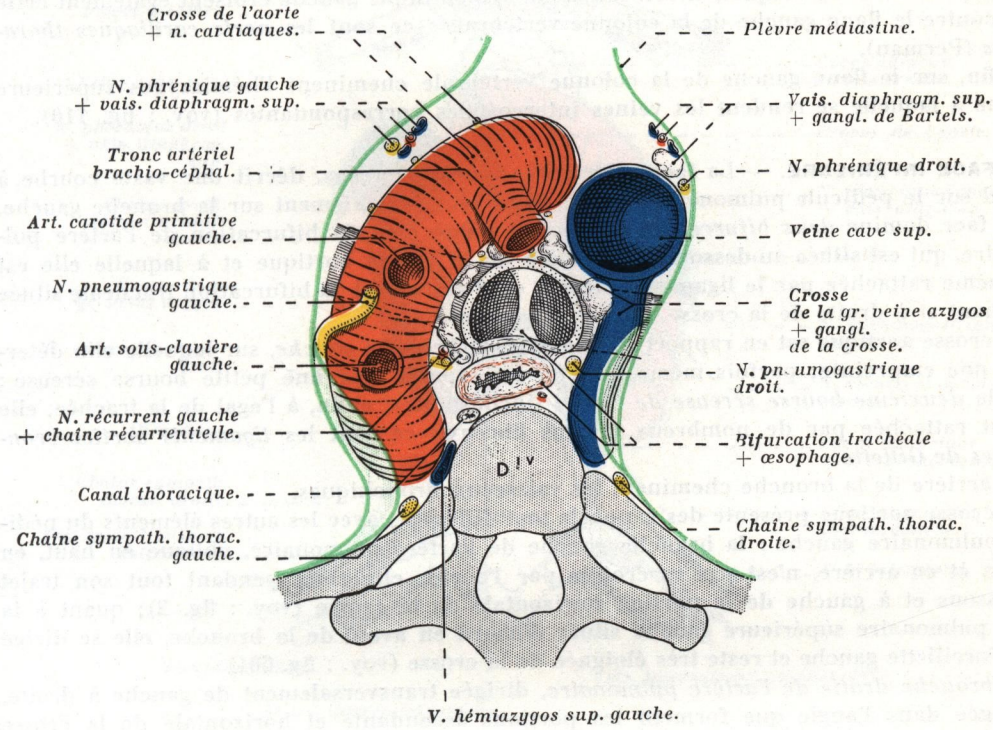

FIG. 110. — *Rapports de la crosse de l'aorte vus sur une coupe transversale passant par le corps de la quatrième vertèbre dorsale; segment inférieur de la coupe* (demi-schématique).

En vert, la plèvre médiastine; *en pointillé vert,* les fossettes pleurales rétro-sus-aortique et sus-azygos.

auteurs ont décrit à ce niveau une petite bourse séreuse de glissement : c'est la *première bourse séreuse de Calori* (inconstante).

Rappelons que les battements aortiques sont apparents par trachéo-bronchoscopie.

Entre les deux organes cheminent les *nerfs cardiaques droits,* moyens et inférieurs du sympathique et du pneumogastrique, qui aboutissent au plexus cardiaque profond.

En arrière de la trachée, et la débordant à gauche, descend *l'œsophage,* compris entre deux crosses vasculaires, la crosse aortique à gauche et la crosse de la grande veine azygos à droite; il est accolé à la première, qui le repousse vers la droite; la crosse aortique croise l'œsophage à la hauteur du disque intervertébral qui sépare la troisième de la quatrième vertèbre dorsale, et à ce niveau l'œsophage marque un rétrécissement, le *rétrécissement aortique*; enfin, les deux organes sont rattachés l'un à l'autre par des tractus fibreux, au sein desquels on rencontre quelques fibres musculaires lisses : ce sont les *muscles aortico-œsophagiens de Treitz.*

Dans l'angle dièdre formé par la trachée et l'œsophage monte verticalement, en avant du bord gauche de l'œsophage, le *nerf récurrent gauche,* accompagné de sa chaîne ganglionnaire *(chaîne récurrentielle de Gouguenheim et Leval-Piquechef,* ou *groupe latéro-trachéal gauche des ganglions péritrachéo-bronchiques).*

Appliqué plus postérieurement contre la colonne vertébrale, le *canal thoracique* monte verticalement; quittant la face postérieure de l'œsophage, il s'incline de plus en plus vers la gauche pour passer au-dessus de la portion horizontale de la crosse de l'aorte, entre les artères sous-clavière et carotide primitive gauches.

Quelques filets cardiaques, inconstants, du sympathique gauche croisent également cette face contre le flanc gauche de la colonne vertébrale : ce sont les *nerfs cardiaques thoraciques* (Perman).

Enfin, sur le flanc gauche de la colonne vertébrale cheminent l'hémiazygos supérieure gauche à laquelle se rendent les veines intercostales correspondantes (voy. : fig. 110).

c) **FACE INFÉRIEURE.** — La face inférieure, concave en bas, décrit une vaste courbe à cheval sur le pédicule pulmonaire gauche, mais plus spécialement sur la bronche gauche. Cette face domine *deux bifurcations* qui sont : d'une part, la bifurcation de l'artère pulmonaire, qui est située au-dessous et à gauche de la crosse aortique et à laquelle elle est elle-même rattachée par le ligament artériel, et d'autre part la bifurcation trachéale située plus haut et à droite de la crosse.

La crosse aortique est en rapport intime avec la *bronche gauche,* sur laquelle elle détermine une empreinte; parfois même, elle en est séparée par une petite bourse séreuse : c'est la *deuxième bourse séreuse de Calori* (inconstante); enfin, à l'égal de la trachée, elle lui est rattachée par de nombreux tractus fibreux : ce sont les *ligaments aortico-bronchiques de Gillette.*

En arrière de la bronche cheminent les vaisseaux bronchiques.

La crosse aortique présente des rapports tout différents avec les autres éléments du pédicule pulmonaire gauche : la branche gauche de l'artère pulmonaire, oblique en haut, en dehors et en arrière, n'est pas surcroisée par l'aorte; elle reste pendant tout son trajet au-dessous et à gauche de la portion horizontale de la crosse (voy. : fig. 2); quant à la veine pulmonaire supérieure gauche située d'abord en avant de la bronche, elle se dirige vers l'oreillette gauche et reste très éloignée de la crosse (voy. : fig. 601).

La *branche droite de l'artère pulmonaire,* dirigée transversalement de gauche à droite, est logée dans l'angle que forment les portions ascendante et horizontale de la crosse aortique.

De la face antérieure de la bifurcation de l'artère pulmonaire se détache un petit cordon fibreux, qui va, d'autre part, s'attacher à la face inférieure de la crosse aortique, au-dessus du pédicule pulmonaire : c'est le *ligament artériel,* vestige du canal de Botal du fœtus; ce ligament, malgré son apparence fibreuse, a gardé tous les caractères structuraux d'une artère.

Entre la crosse de l'aorte et la bifurcation de l'artère pulmonaire on remarque l'existence d'un petit espace quadrangulaire, qui forme la *loge quadrilatère du ganglion de Wrisberg*; celle-ci est limitée : *en haut* et *à droite,* par la crosse aortique; *à gauche,* par le ligament artériel; et *en bas,* par la bifurcation de l'artère pulmonaire et par l'origine de sa branche droite; le fond de ce quadrilatère est occupé par la face antérieure de la bronche gauche; c'est à ce niveau que converge la plus grande partie des nerfs cardiaques du pneumogastrique et du sympathique, et que se trouve situé le *ganglion de Wrisberg* (1), qui n'est pas à proprement parler un ganglion, mais un *plexus ganglionné sous-aortique* (voy. : fig. 43) (voy. : *Nerfs du cœur*).

En arrière du ligament artériel, la face inférieure de la crosse aortique est sous-croisée

(1) Anatomiste allemand (1737-1808).

par l'anse du récurrent gauche; ce nerf accroche la crosse de l'aorte dans l'angle que forment le ligament artériel avec la portion horizontale de la crosse (voy. : fig. 111).

Signalons enfin, à ce niveau, d'une part les *ganglions péritrachéo-bronchiques gauches de Baréty*, le *ganglion d'Engel* ou *du canal de Botal*, et les filets du plexus cardiaque qui abordent ce dernier en passant sous la crosse.

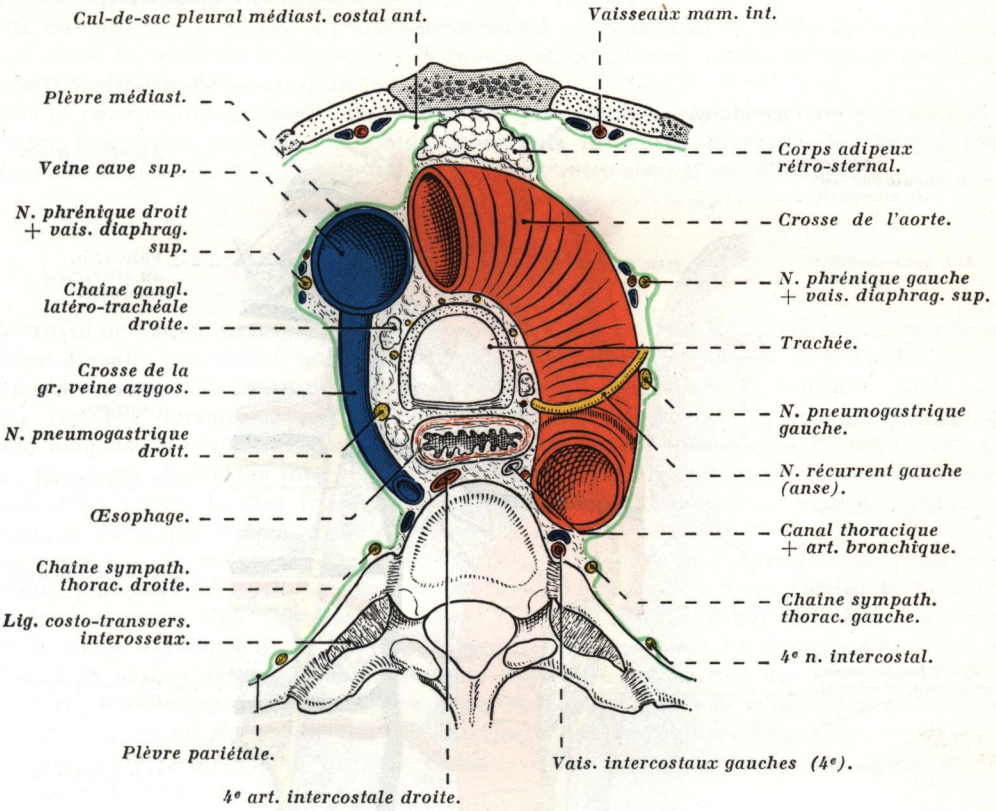

FIG. 111. — *Rapports de la crosse de l'aorte vus sur une coupe transversale du médiastin passant par la quatrième vertèbre dorsale; segment supérieur de la coupe* (demi-schématique).

EN RÉSUMÉ, la face inférieure de la portion horizontale de la crosse aortique répond successivement, d'avant en arrière : 1° à la branche droite de l'artère pulmonaire; 2° à la loge quadrilatère du ganglion de Wrisberg et à son contenu; 3° au ligament artériel; 4° au nerf récurrent gauche; 5° et à la bronche gauche.

d) **FACE SUPÉRIEURE.** — La face supérieure est convexe; elle donne naissance aux gros troncs artériels des membres supérieurs, du cou et de la tête; elle est située à peu de distance de l'orifice supérieur du thorax, et reste généralement à 2 centimètres au-dessous de la fourchette sternale, chez l'adulte à thorax normal.

Elle entre en rapport avec le gros *tronc veineux brachio-céphalique gauche (tronc innominé gauche)*; celui-ci, long de 5 à 7 centimètres, à direction presque horizontale, est légèrement oblique en bas et à droite, il repose sur la convexité de la crosse de l'aorte (voy. : fig. 2, 105 et 132).

La *veine intercostale supérieure gauche*, dans sa portion horizontale, longe le versant

supérieur de la crosse aortique et parfois même arrive à son contact; dirigée d'arrière en avant et légèrement de bas en haut, elle s'engage entre le pneumogastrique gauche et les nerfs cardiaques en dedans, qui la séparent de la crosse et de l'origine des artères sous-clavière et carotide primitive gauches, et le nerf phrénique gauche en dehors, pour se terminer dans le tronc innominé gauche (voy. : fig. 59 et 112).

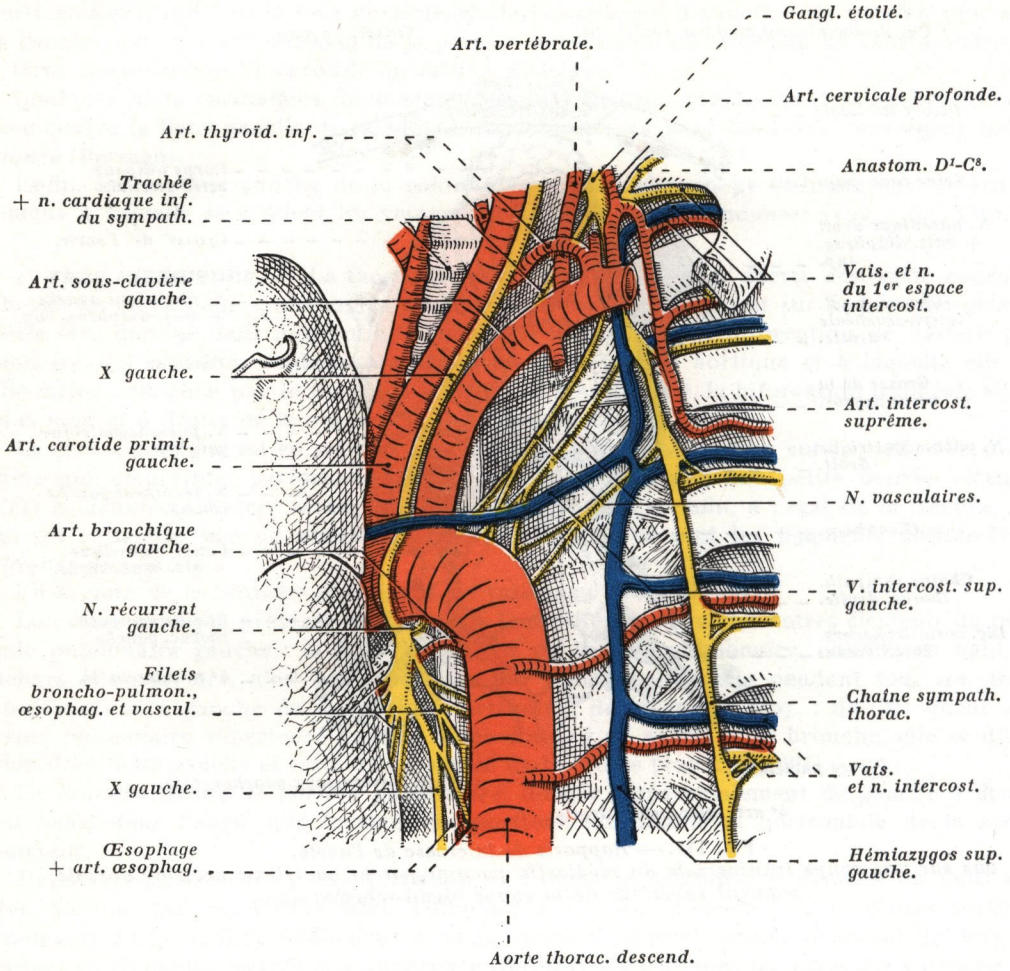

FIG. 112. — *Crosse de l'aorte dans son segment terminal et veine intercostale supérieure gauche; vue postéro-latérale gauche.*

Lorsqu'elle est éloignée de la convexité de la crosse aortique, cette veine forme la limite supérieure d'un espace vasculaire, quadrilatère, appelé *quadrilatère de Bourgery* (1), dont les autres limites sont : en bas, la crosse de l'aorte; en avant, la carotide primitive gauche; et en arrière, la sous-clavière gauche; dans cet espace apparaissent la trachée, le bord gauche de l'œsophage et le nerf récurrent gauche.

La crosse répond, en outre, à l'origine de trois gros troncs artériels qui naissent d'avant en arrière et de droite à gauche dans l'ordre suivant : *a)* le *tronc artériel brachio-*

(1) Anatomiste français (1797-1849).

céphalique naît sur la ligne médiane, en avant et légèrement à gauche de la trachée; *b)* la *carotide primitive gauche* naît à gauche de la trachée; elle s'écarte du tronc précédent à angle très aigu, et dans cet angle on aperçoit, en avant, la face antérieure de la partie terminale de la trachée; *c)* l'*artère sous-clavière gauche* se détache un peu en arrière du point culminant de la crosse, et son origine correspond au bord gauche de l'œsophage, ou le plus souvent au dièdre trachéo-œsophagien (voy. : fig. 110).

Plus en arrière, la *plèvre médiastine* recouvre partiellement la face supérieure de la crosse, entre l'origine de la sous-clavière gauche et la colonne vertébrale, pour constituer la *fossette pleurale rétro-sus-aortique.*

Dans le tissu cellulo-graisseux du médiastin, qui comble la *région sus-aortique,* signalons en outre l'existence possible de lobules aberrants du corps thyroïde, le *thymus* chez l'enfant et ses vestiges chez l'adulte (corps adipeux rétro-sternal de Waldeyer).

4. — *Rapports à la terminaison.*

La crosse de l'aorte se termine le plus souvent au niveau du flanc gauche de la quatrième vertèbre dorsale; cependant, on peut observer des *variations* dans sa terminaison : *a) la terminaison haute,* au niveau du disque intervertébral qui sépare la troisième de la quatrième vertèbre dorsale, la met en rapport avec les insertions les plus inférieures du muscle long du cou; elle la rapproche également du canal thoracique; *b)* la *terminaison basse,* au niveau du disque intervertébral qui sépare la quatrième de la cinquième vertèbre dorsale (terminaison la plus fréquente, d'après Farabeuf), l'éloigne au contraire du canal thoracique, en même temps qu'elle augmente sa courbure.

Par rapport à la colonne vertébrale, l'extrémité de la crosse affecte *deux* positions : *a)* l'une, *prévertébrale,* plus spéciale à l'enfant; *b)* l'autre, *paravertébrale,* la plus fréquente, est normale chez l'adulte. Elle répond : *en dedans,* au canal thoracique, compris entre le corps vertébral de la quatrième dorsale en arrière et l'œsophage en avant; *en dehors,* à la chaîne sympathique thoracique appliquée au niveau des têtes costales; et *en arrière,* à l'origine de l'hémiazygos supérieure gauche ou à la veine intercostale supérieure gauche, et au rachis dorsal; elle marque d'une empreinte *(empreinte aortique)* le flanc gauche de la quatrième vertèbre dorsale (voy. : *Caractères propres à certaines vertèbres,* tome I) (voy. : fig. 112).

Les rapports importants que la crosse de l'aorte affecte avec les organes du médiastin expliquent les troubles que l'on observe cliniquement dans les anévrysmes de la crosse de l'aorte (ectasies aortiques) par compression, par refoulement ou par irritation de ces organes; c'est ainsi que ses rapports avec le *phrénique gauche* expliquent le hoquet; ceux du *récurrent gauche* se traduisent par des troubles laryngés (paralysie récurrentielle; ses connexions avec la *trachée* et les *pédicules pulmonaires* expliquent les troubles respiratoires et circulatoires, ainsi que l'ouverture possible de l'anévrysme dans les voies aériennes; quant aux troubles de la déglutition, ils relèvent à la fois de ses rapports avec l'*œsophage* et avec le *pneumogastrique gauche.*

BRANCHES COLLATÉRALES

La crosse aortique fournit : 1° *cinq* branches collatérales *principales,* qui sont : *a)* les *deux artères coronaires,* destinées au cœur et à l'épicarde, et que l'on distingue en coronaire gauche ou antérieure et en coronaire droite ou postérieure; *b)* le *tronc artériel brachio-céphalique*; *c)* l'*artère carotide primitive gauche*; *d)* et l'*artère sous-clavière gauche*; 2° et

deux branches collatérales *accessoires*, à savoir : l'*artère thyroïdienne moyenne de Neubauer* (inconstante) et l'*artère œsophago-trachéale antérieure de Demel.*

Les artères coronaires naissent de la portion ascendante de la crosse; toutes les autres se détachent de la convexité de sa portion horizontale; exceptionnellement, la crosse de l'aorte peut fournir les *artères bronchiques* et, dans ce cas, celles-ci naissent presque toujours au voisinage de sa terminaison.

On a observé des anomalies dans la distribution des grosses collatérales de la crosse aortique et le plus souvent ce sont des *anomalies par excès*; ainsi, on a signalé des cas d'absence du tronc artériel brachio-céphalique, les artères carotide primitive droite et sous-clavière droite naissant directement de la crosse aortique, enfin l'artère vertébrale gauche peut se détacher de cette dernière.

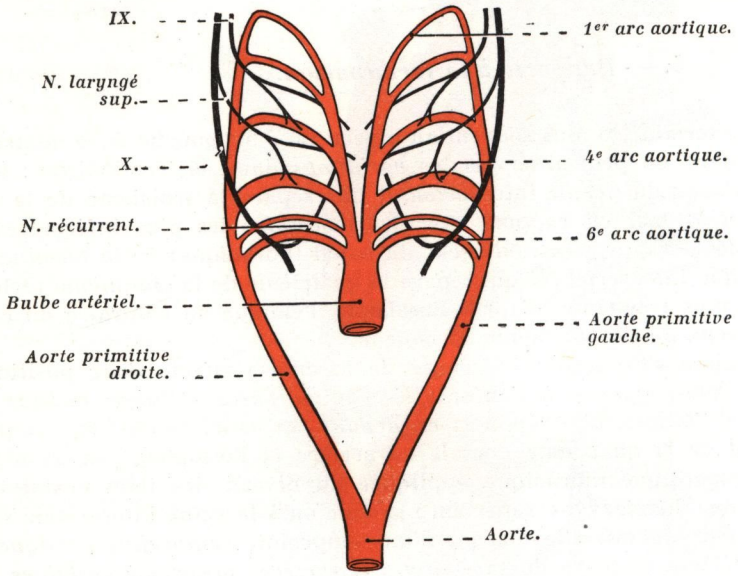

FIG. 113.
Arcs aortiques (schématique).

VASCULARISATION. — Les artères nourricières de la crosse de l'aorte *(vasa vasorum)* proviennent des artères coronaires, mais plus spécialement de l'artère graisseuse gauche de Vieussens et de l'artère bronchique gauche; elles se ramifient dans la tunique adventitielle du vaisseau.

Les valvules sigmoïdes aortiques sont avasculaires.

INNERVATION. — Les nerfs *(nerfs vasculaires aortiques)* sont fournis par le pneumogastrique et par le sympathique (voyez plus loin : *Innervation de l'aorte*).

DÉVELOPPEMENT. — L'étude du développement de la crosse aortique permet de comprendre avec plus de facilité la plupart de ses *rapports*, ainsi que certaines de ses *anomalies* (1).

Embryologiquement, la *crosse de l'aorte* dérive du *bulbe artériel* et du *quatrième arc aortique gauche.*

Du bulbe artériel, qui fait suite au ventricule primitif, se détachent les deux aortes primitives de

(1) Ouvrage à consulter : G. ROY : Contribution à l'étude des anomalies de la crosse de l'aorte. *Thèse de Nancy*, 1944.

l'embryon; chacune d'elles présente trois parties : une partie ascendante, une partie descendante et une partie intermédiaire, en forme d'arc de cercle, comprise dans le mésenchyme du premier arc branchial; cette partie constitue le *premier arc aortique.*

Sur toute la hauteur des arcs branchiaux, et au fur et à mesure que ceux-ci apparaissent, les parties ascendante et descendante des aortes primitives échangent des anastomoses transversales curvilignes qui constituent les *arcs aortiques*; chez l'homme, les arcs aortiques sont au nombre de *six* (le cinquième est peu développé et fugace; il disparaît très vite, ce qui a fait croire à certains auteurs qu'il n'existait que cinq arcs aortiques).

Les arcs aortiques se numérotent dans le sens cranio-caudal, comme les arcs branchiaux, dans l'épaisseur desquels ils sont contenus en premier, deuxième, troisième, quatrième, cinquième et sixième arc; la crosse des aortes primitives représente le premier arc aortique.

Les segments interceptés par les arcs aortiques sur les portions ascendantes et descendantes des aortes prennent le nom de *segments intermédiaires antérieurs* et *postérieurs*; toutefois, le cinquième arc aortique naissant au niveau de la bifurcation du bulbe artériel, et le sixième se détachant du

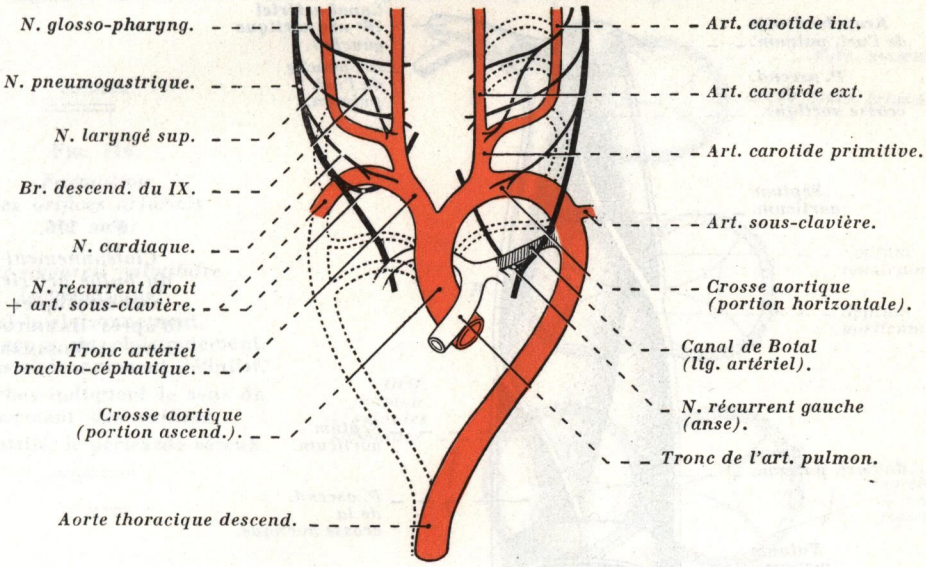

FIG. 114. — *Développement de la crosse de l'aorte et de ses grosses branches collatérales. Développement de l'artère pulmonaire et du ligament artériel* (en hachures noires) (schématique).

Les vaisseaux artériels indiqués en pointillé sont ceux qui régressent et disparaissent.

bulbe lui-même, il en résulte que les segments intermédiaires antérieurs sont au nombre de quatre, alors que les segments intermédiaires postérieurs sont au nombre de cinq (voy. : fig. 113).

Situés dans la région branchiale, les six arcs aortiques n'existent jamais simultanément; ils se développent successivement, les uns régressent, puis disparaissent, alors que les autres apparaissent et se développent; ils sont entièrement formés à la fin du premier mois de la vie intra-utérine; les deux premiers et le cinquième s'atrophient précocement, de sorte que les troisième, quatrième et sixième arcs aortiques restent les seules ébauches artérielles; ils donnent naissance à la portion horizontale de la crosse de l'aorte, à la sous-clavière droite, au système carotidien, et au ligament artériel.

Le *développement de la crosse de l'aorte* est lié au *cloisonnement du bulbe artériel* ou *bulbe aortique* et à l'*évolution du quatrième arc aortique gauche*; toutefois, pour comprendre certains rapports, il est bon de rappeler, d'une part, que le bulbe artériel est complètement entouré par la séreuse péricardique, et que, d'autre part, les deux nerfs pneumogastriques descendent en avant des arcs aortiques et qu'ils émettent leur branche récurrentielle au-dessous du sixième arc aortique (voy. : fig. 113).

1° Cloisonnement du bulbe artériel. — Le cloisonnement du bulbe artériel (bulbe aortique) s'effectue en même temps que le cloisonnement du ventricule primitif, mais auparavant : *a)* il subit un léger

aplatissement, qui marque la zone de démarcation entre le *bulbus cordis* proprement dit et le bulbe artériel, de telle façon qu'il présente deux faces et deux bords. De la paroi du bulbe artériel et dans la future région des orifices artériels se détachent *quatre bourrelets* qui rétrécissent d'autant la lumière de ce dernier; les deux bourrelets majeurs correspondent aux faces, tandis que les deux bourrelets mineurs correspondent aux bords de la base du bulbe artériel (voy. : fig. 115).

Le bulbe artériel est alors divisé par une cloison qui apparaît tout d'abord à sa partie supérieure, au voisinage de l'origine du cinquième arc aortique sur le bulbe, sous la forme de deux crêtes dont les bords libres se soudent très rapidement l'un à l'autre et dont la soudure s'effectue toujours de haut en bas : c'est le *septum aorticum* ou *septum aortico-pulmonaire*; cette cloison sépare le bulbe aortique, par un trajet spiralé, en deux conduits vasculaires, à savoir : l'*aorte ascendante* et le *tronc de l'artère pulmonaire,* d'où le nom de *lame spirale* qu'on lui donne également (voy. : fig. 115).

En même temps que s'effectue le cloisonnement du ventricule primitif, la partie inférieure du

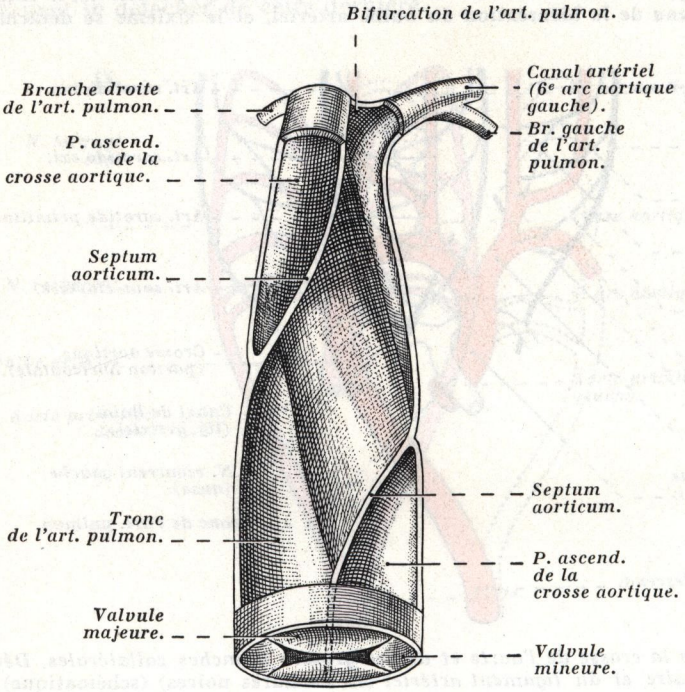

FIG. 115.
Cloisonnement du bulbe artériel (schématique) (d'après HAMILTON, BOYD et MOSSMAN).

septum aorticum (septum bulbi) se prolonge dans la direction des futurs ventricules où elle divise le segment du *bulbus cordis,* qui sera incorporé par ceux-ci, en *deux parties* : l'une, *postérieure,* constituera la *portion sous-aortique du ventricule gauche*; l'autre, *antérieure,* plus développée que la précédente, d'aspect infundibuliforme, sera incorporée au ventricule droit *(infundibulum de Wolff)* (voy. : *Absorption partielle du bulbus cordis par les ventricules,* article : *Développement du cœur*).

Au niveau de la partie inférieure du bulbe artériel, le développement des bourrelets précités a donné naissance à *quatre valvules sigmoïdes*; les deux valvules majeures correspondent aux faces, et les deux valvules mineures correspondent aux bords; au cours du cloisonnement du bulbe artériel, le *septum aorticum* sectionne les valvules majeures au niveau de leur partie moyenne, divisant ainsi l'orifice aortique primitif et ses valvules en *deux orifices* secondaires : *a)* l'un, *antérieur,* qui devient l'*orifice de l'artère pulmonaire,* auquel sont annexés la valvule mineure antérieure et la partie antérieure des valvules majeures; *b)* l'autre, *postérieur,* qui devient l'*orifice aortique,* auquel sont annexées la valvule mineure postérieure et la partie postérieure des valvules majeures (voy. : fig. 116).

Ainsi s'expliquent embryologiquement : 1° les rapports de l'aorte ascendante avec le tronc de l'artère pulmonaire, et plus spécialement leur enroulement; 2° leur engainement dans un manchon péricardique commun; 3° la situation des orifices artériels de la base du cœur et de leurs valvules sigmoïdes (voy. : fig. 116).

2° **Evolution des arcs aortiques** (1). — Les premier, deuxième et cinquième arcs aortiques régressent et disparaissent en totalité, ainsi que les troisièmes segments intermédiaires postérieurs; les quatrièmes arcs aortiques donnent naissance : à gauche, à la portion horizontale de la crosse de l'aorte, et à droite, à l'artère sous-clavière droite; le quatrième segment intermédiaire antérieur gauche, très court, sert de raccordement entre les deux portions de la crosse aortique.

Le sixième arc aortique droit disparaît, alors que le *sixième arc aortique gauche* persiste et reste perméable pendant toute la durée de la vie fœtale; il constitue le *canal artériel* ou *canal de Botal* (2), qui met en communication les deux circulations pulmonaire et aortique du fœtus (voy. : fig. 89); après la naissance (et du fait de l'installation de la respiration), il s'atrophie et donne naissance au *ligament artériel,* qui unit la bifurcation de l'artère pulmonaire à la crosse aortique.

En conséquence, les *nerfs récurrents,* qui contournaient primitivement le sixième arc aortique, s'accrochent : *à gauche,* dans l'angle que forme le ligament artériel avec la concavité de la crosse de l'aorte, et *à droite,* sous l'artère sous-clavière (voy. : fig. 113 et 114).

En résumé, la *crosse aortique* dérive : 1° pour sa *portion ascendante,* du bulbe artériel et du quatrième segment intermédiaire antérieur gauche (le quatrième segment intermédiaire antérieur

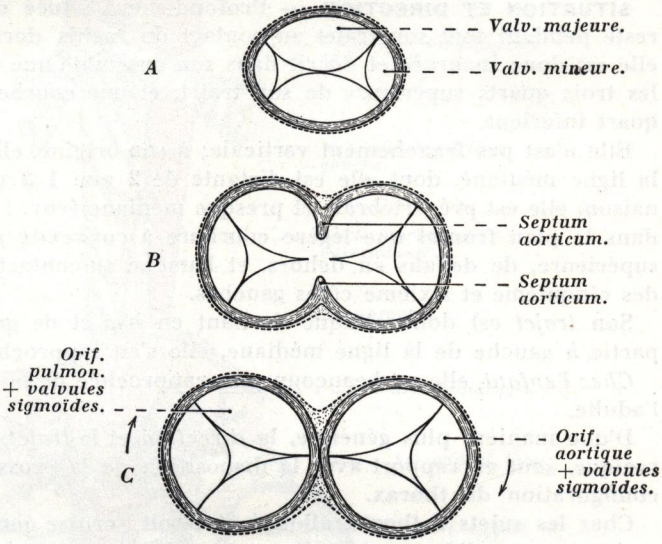

Fig. 116.

Formation des orifices artériels du cœur et de leur appareil valvulaire (schématique).

A. Avant le cloisonnement.
B. Au cours du cloisonnement.
C. Après cloisonnement définitif.
Les flèches indiquent le sens du déplacement des orifices.
En pointillé, le péricarde séreux.

droit donnera le tronc artériel brachio-céphalique); 2° et pour sa *portion horizontale,* du quatrième arc aortique gauche.

Ainsi s'expliquent embryologiquement : 1° les connexions de la crosse aortique avec le ligament artériel; 2° l'accrochage du nerf récurrent gauche dans l'angle formé par le ligament artériel et la concavité de la crosse de l'aorte (voy. : fig. 59 et 89); 3° l'origine de la carotide primitive gauche sur la convexité de la crosse, cette artère provenant du troisième segment intermédiaire antérieur gauche; quant à l'artère sous-clavière gauche, elle naît d'un bourgeon vasculaire situé à l'opposé du point d'implantation du canal de Botal, comme une artère collatérale venue de la crosse aortique.

(1) Articles à consulter : E. Congdon : Transformation of the aortic arch system during the development of the human embryo. *Contributions to Embryology.* Carnégie Institution of Washington, 1922, p. 47.

Alexander Barry : The aortic arch derivations in the human adult. *Anatomical Record,* octobre 1951, p. 221.

(2) Léonardo Botallo, Anatomiste italien du xive siècle.

AORTE THORACIQUE DESCENDANTE

L'aorte thoracique descendante représente le segment de l'aorte qui s'étend de la terminaison de la crosse au diaphragme.

ORIGINE ET TERMINAISON. — Elle commence contre le flanc gauche de la quatrième vertèbre dorsale et se termine à l'orifice aortique du diaphragme, c'est-à-dire au niveau de la douzième vertèbre dorsale.

SITUATION ET DIRECTION. — Profondément située dans le médiastin postérieur, elle reste pendant tout son trajet au contact du rachis dorsal dont elle épouse la courbure; elle est donc incurvée et décrit dans son ensemble une courbe à concavité antérieure dans les trois quarts supérieurs de son trajet, et une courbe à concavité postérieure dans son quart inférieur.

Elle n'est pas franchement verticale; à son origine, elle est située nettement à gauche de la ligne médiane, dont elle est distante de 2 cm. 1/2 environ chez l'adulte; à sa terminaison, elle est prévertébrale et presque médiane (voy. : fig. 117); parfois même, elle décrit dans le plan frontal une légère courbure à convexité gauche qui la déporte, à sa partie supérieure, de dedans en dehors, et l'amène au contact des articulations costo-vertébrales des cinquième et sixième côtes gauches.

Son *trajet* est donc oblique de haut en bas et de gauche à droite; située en majeure partie à gauche de la ligne médiane, elle s'en rapproche de plus en plus de haut en bas.

Chez l'enfant, elle est beaucoup plus rapprochée de la ligne médiane qu'elle ne l'est chez l'adulte.

D'une manière plus générale, la *direction* et le *trajet,* partant la *situation* de l'aorte thoracique, sont en rapport avec la disposition de la crosse qui la précède et aussi avec la configuration du thorax.

Chez les sujets à thorax allongé et étroit *(crosse aortique du type sagittal),* l'aorte thoracique est sensiblement rectiligne et appliquée contre la face antérieure du rachis dorsal; par contre, chez les sujets à thorax large, évasé *(crosse aortique du type frontal),* l'aorte thoracique est située contre la face latérale gauche du rachis dorsal, et ne se déplace vers la ligne médiane que très bas dans le médiastin postérieur, le plus souvent au niveau de l'orifice œsophagien du diaphragme.

RAPPORTS DE L'AORTE THORACIQUE DESCENDANTE

L'aorte thoracique descendante occupe le *médiastin postérieur* dont elle représente un des éléments principaux; elle présente dans cette région des rapports importants avec l'œsophage, puis à la partie inférieure elle quitte cet organe et perd tout contact avec lui lorsque l'œsophage effectue sa traversée diaphragmatique; seule, elle occupe alors la partie déclive du médiastin postérieur, c'est-à-dire l'*espace infra-médiastinal postérieur.*

En conséquence, nous envisagerons successivement ses rapports : 1° avec l'*œsophage*; 2° avec les *autres organes médiastinaux* dans le *médiastin postérieur proprement dit*; 3° et dans l'*espace infra-médiastinal postérieur.*

1° Rapports avec l'œsophage. — L'aorte thoracique descendante s'enroule autour de l'œsophage par un quart de tour de spire, en décrivant un trajet hélicoïdal contre le flanc

gauche du conduit œsophagien; à son origine, l'aorte, légèrement oblique en bas et à droite, s'enroule autour du bord gauche de l'œsophage, pour lui devenir postérieure un peu avant sa traversée du diaphragme, de telle sorte que de haut en bas l'œsophage est refoulé en avant par l'aorte thoracique (voy. : fig. 117).

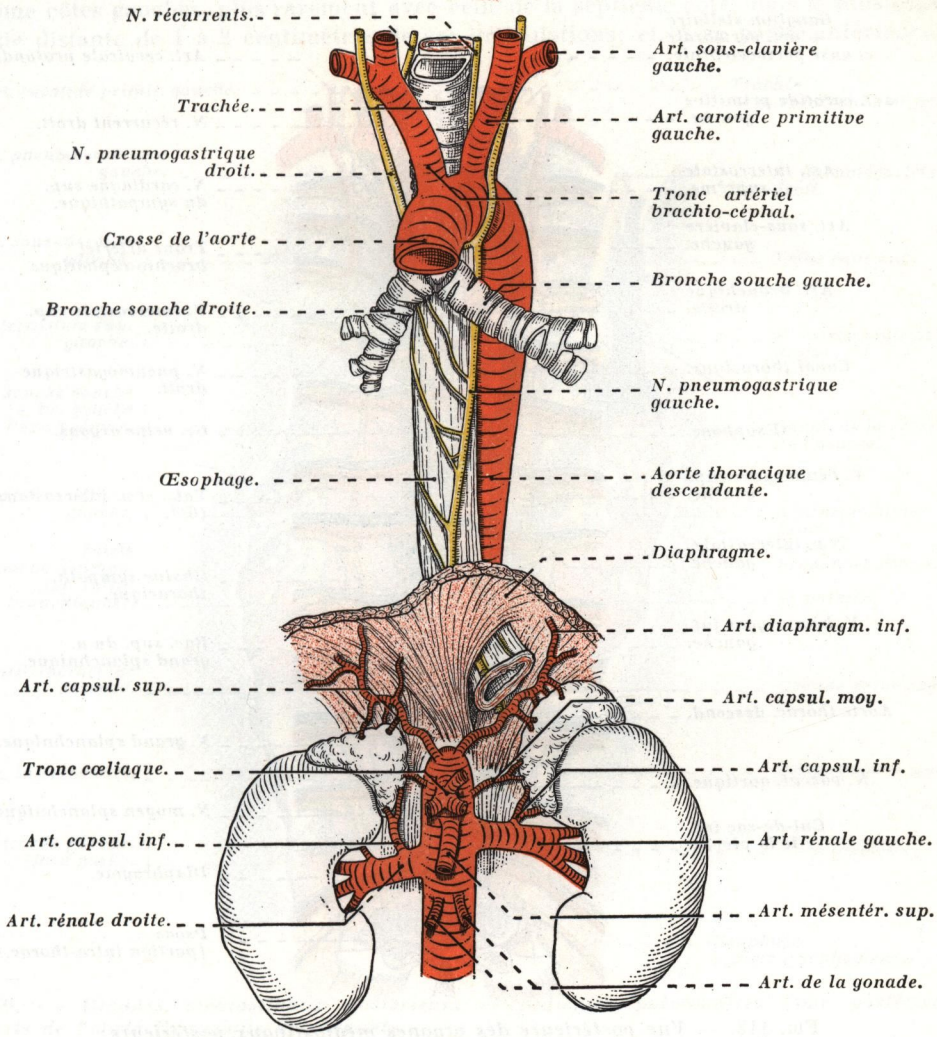

FIG. 117. — *Aorte thoracique et œsophage; principales branches collatérales de l'aorte abdominale, vue antérieure.*

A la *partie supérieure*, les deux organes sont en contact intime, expliquant la possibilité d'ouverture d'un anévrysme aortique dans l'œsophage; des tractus fibreux parsemés de fibres musculaires lisses s'étendent de l'un à l'autre : ce sont les *muscles aortico-œsophagiens de Treitz* (1).

(1) Anatomiste et médecin de Prague (1819-1872).

A la *partie inférieure,* les deux organes s'écartent légèrement l'un de l'autre, et un cul-de-sac de la plèvre médiastinale gauche, toujours moins prononcé que son équivalent du côté droit, s'insinue entre les deux organes : c'est le *cul-de-sac interaortico-œsophagien*; un ligament unit ce cul-de-sac au cul-de-sac interazygo-œsophagien, et sépare les deux organes entre eux : c'est le *ligament interpleural de Morossow* (voy. : fig. 254).

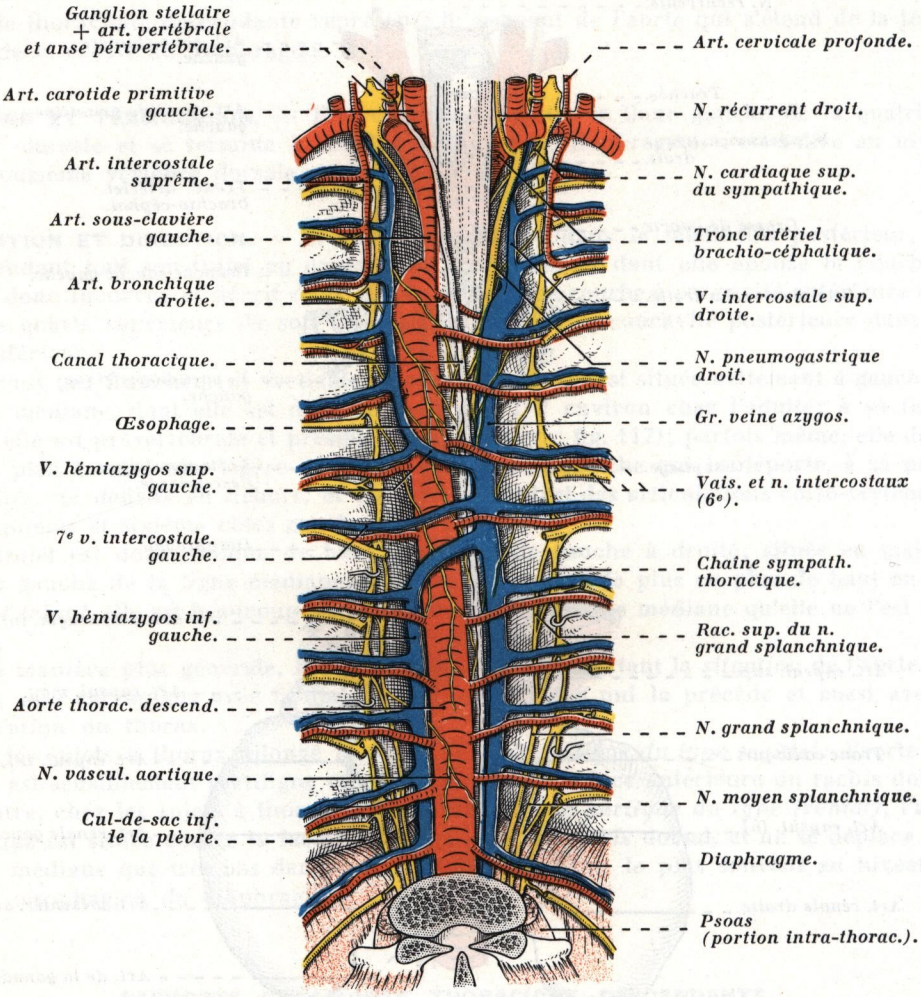

FIG. 118. — *Vue postérieure des organes médiastinaux postérieurs; rapports de l'aorte thoracique descendante.*

2° ***Rapports avec les autres organes médiastinaux postérieurs*** (1). — Nous les décrirons successivement en arrière, en avant, à gauche et à droite de l'aorte.

a) **En arrière,** l'aorte répond aux corps vertébraux dorsaux depuis la quatrième jusqu'à la douzième dorsale, contre lesquels elle s'applique et dont elle est séparée par le *fascia*

(1) Ouvrage à consulter : H. HOVELACQUE, O. MONOD et H. EVRARD : *Le Thorax. Anatomie chirurgicale,* 1 vol. Maloine, édit., Paris, 1937.

prévertébral, véritable condensation du tissu conjonctif médiastinal *(mediastinum),* et intermédiaire entre le fascia endothoracique sous-pleural des plèvres costales droite et gauche.

Elle répond également, à sa partie supérieure, à l'angle costo-vertébral gauche; parfois même, elle peut entrer en rapport avec les articulations costo-vertébrales des cinquième et sixième côtes gauches, plus rarement avec celle de la septième côte, mais le plus souvent elle reste distante de 1 à 2 centimètres de ces articulations; et, à sa partie inférieure, au

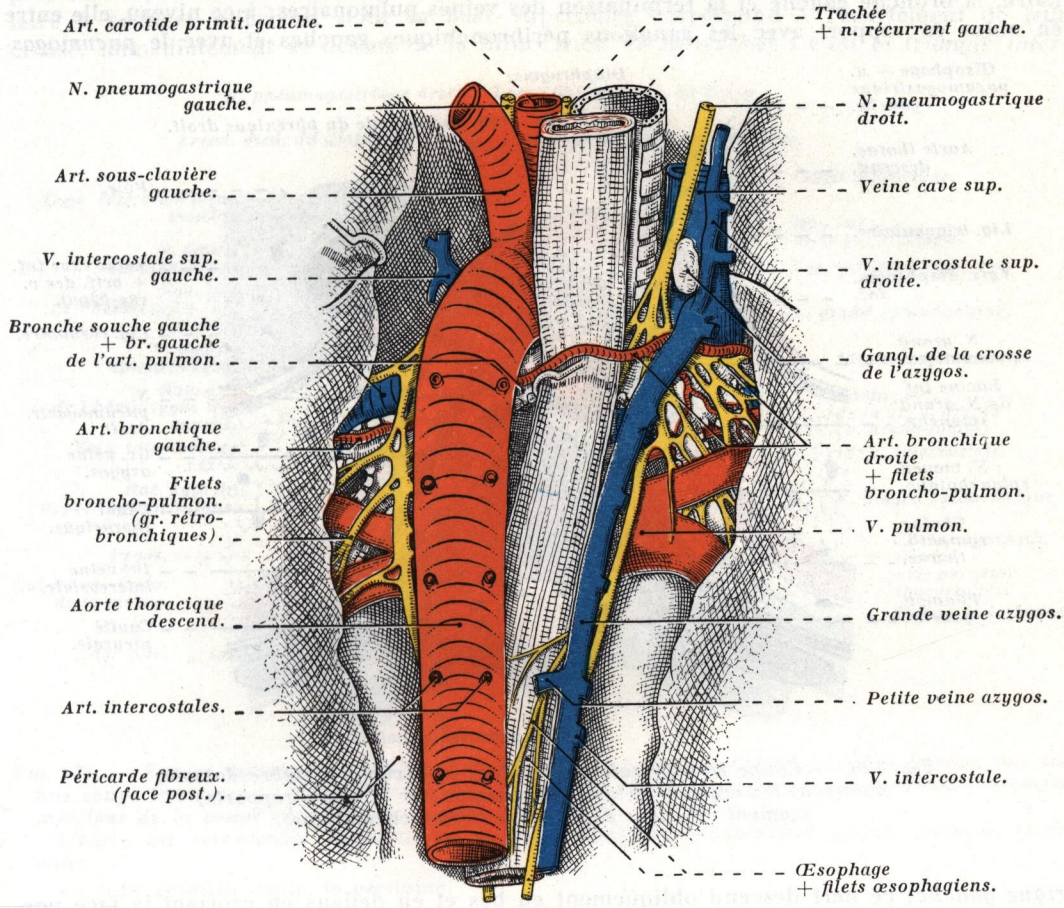

FIG. 119. — *Organes médiastinaux postérieurs et pédicules pulmonaires (vue postérieure), rapports de l'aorte thoracique descendante.*
L'œsophage a été récliné vers la droite pour montrer la bronche souche gauche et l'origine de l'artère bronchique droite.

ligament vertébral commun antérieur, sur lequel elle s'applique et dont la sépare le plus souvent le canal thoracique, au niveau des deux dernières vertèbres dorsales. Elle est croisée par la terminaison des *veines hémiazygos* ou par le tronc commun des hémiazygos (petite veine azygos), parfois aussi par une ou deux veines intercostales gauches interposées entre les deux hémiazygos, ces veines (7e et 8e) vont se jeter directement dans la grande veine azygos après avoir croisé transversalement l'aorte (voy. : fig. 118) (voy. : *Veines azygos*).

C'est de la face postérieure de l'aorte thoracique que naissent les *artères intercostales*

(à l'exception des trois premières artères intercostales, qui proviennent de l'artère sous-clavière par l'intermédiaire du tronc cervico-intercostal); elles cheminent transversalement en avant du rachis dorsal et croisent, à leur origine, la face postérieure de l'aorte, dont elles s'éloignent avant d'aborder l'espace intercostal à gauche, la face antérieure des corps vertébraux à droite (voy. : fig. 118, 119 et 254) (voy. : *Médiastin*).

b) **En avant,** l'aorte thoracique descendante répond, de haut en bas : α) au *pédicule pulmonaire gauche* : elle croise successivement la branche gauche de l'artère pulmonaire, la bronche gauche et la terminaison des veines pulmonaires; à ce niveau, elle entre en outre en rapport avec les ganglions péribronchiques gauches et avec le *pneumogas-*

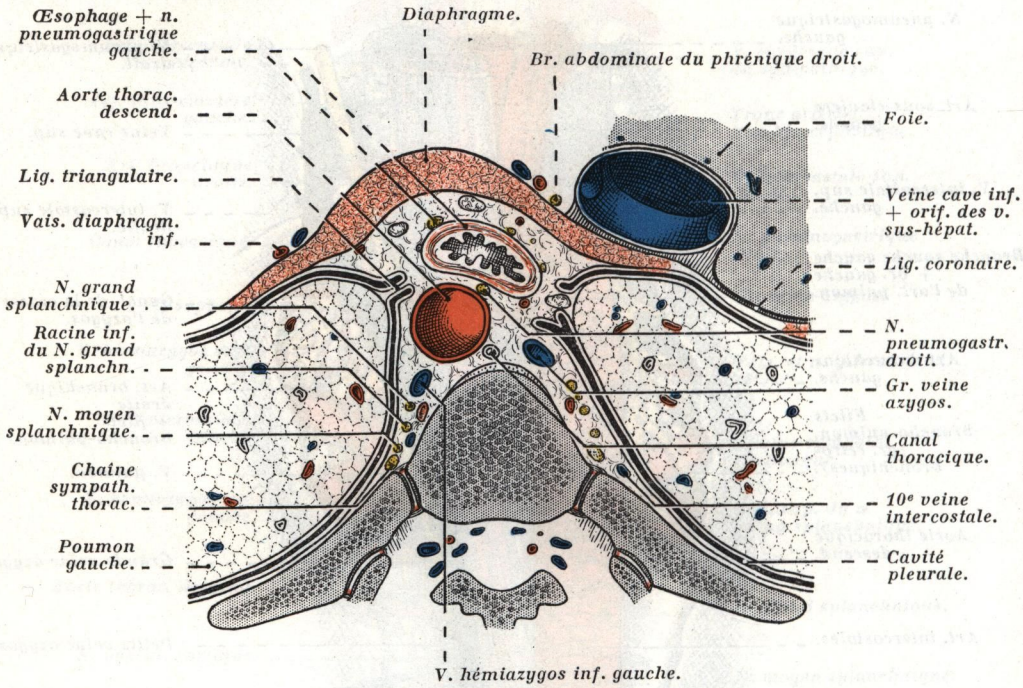

FIG. 120. — *Coupe transversale passant par la dixième vertèbre dorsale, montrant les organes du médiastin postérieur et leurs rapports; segment inférieur de la coupe* (demi-schématique).

trique gauche; ce nerf descend obliquement en bas et en dedans en croisant la face postérieure de la bronche gauche, pour atteindre le bord gauche de l'œsophage, puis sa face antérieure; il est préaortique avant de devenir préœsophagien; assez souvent, il est divisé en quatre ou cinq filets et prend un dispositif plexiforme; β) au *péricarde* et à l'*oreillette gauche*; γ) et au *ligament triangulaire gauche du poumon,* tendu entre le diaphragme et la veine pulmonaire inférieure gauche, ainsi qu'aux organes qui sont contenus dans son épaisseur (voy. : *Ligaments triangulaires du poumon*) (voy. : fig. 119 et 120).

c) **A gauche,** elle répond : à la plèvre médiastinale, sur laquelle elle marque son empreinte par une gouttière verticale; elle lui est reliée par de petits tractus fibreux (Braine); à la *chaîne sympathique thoracique* qui descend verticalement en avant des articulations costo-vertébrales (parfois même, à son origine, l'aorte thoracique peut masquer la chaîne sympathique) et à l'origine du *grand* et du *moyen splanchnique*; enfin, à l'*hémiazygos inférieure gauche* (petite azygos) qui reçoit les veines intercostales inférieures gauches.

d) **A droite,** elle est longée par le *canal thoracique* qui monte verticalement derrière l'œsophage et en avant des corps vertébraux. A sa partie supérieure, elle répond à la saillie des corps vertébraux et à l'œsophage qui est situé sur un plan plus antérieur; elle répond également au *pneumogastrique droit,* souvent plexiforme, qui chemine obliquement de haut en bas et de dehors en dedans derrière l'œsophage ; quant à la grande veine azygos, elle est relativement éloignée de l'aorte à sa partie supérieure, dont elle est séparée par les corps vertébraux et par l'œsophage; par contre, elle s'en rapproche de plus en plus en bas; les deux vaisseaux forment dans le médiastin postérieur un triangle vasculaire à sommet inférieur, dont la base supérieure correspond à l'écartement de leur crosse, immédiatement au-dessus de la bifurcation de la trachée : c'est le *triangle inter-*

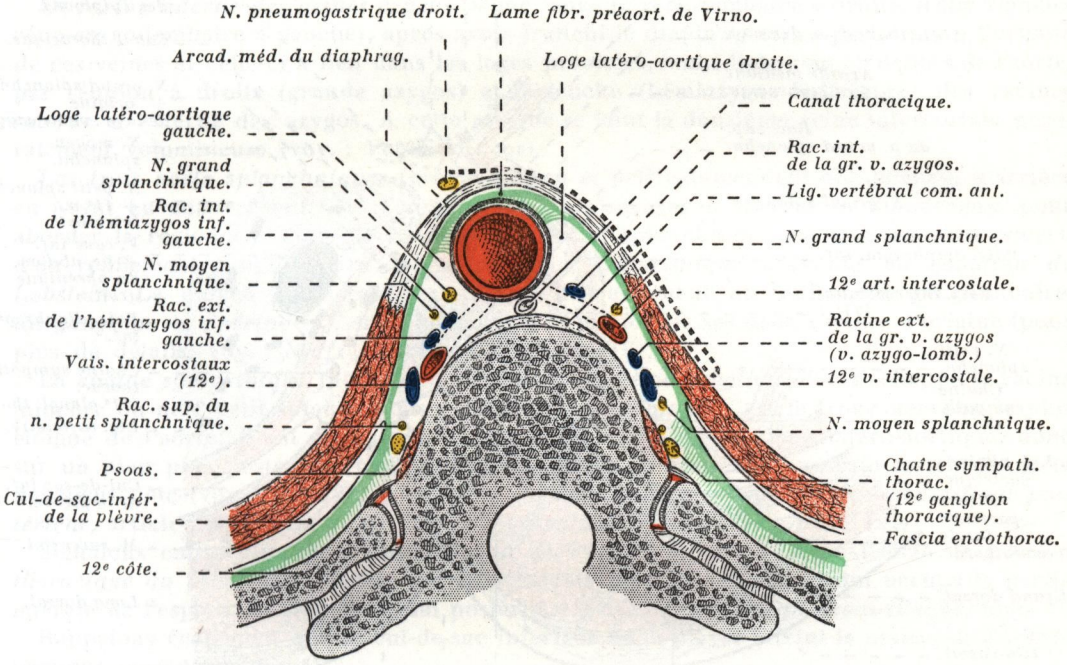

FIG. 121. — *Espace infra-médiastinal postérieur et loges latéro-aortiques droite et gauche, vus sur une coupe transversale passant par le tiers supérieur de la douzième vertèbre dorsale, segment inférieur de la coupe* (demi-schématique).

L'aorte est représentée entourée de sa gaine conjonctivo-vasculaire (gaine aortique, cercle noir).

En trait pointillé épais, le péritoine.

azygo-aortique (Schwartz), dont l'aire est constituée par la face postérieure de l'œsophage; toutefois, cette disposition angulaire des deux vaisseaux n'est pas constante, et parfois, ils affectent une disposition sensiblement parallèle (Braine) (1).

3° ***Rapports dans l'espace infra-médiastinal postérieur.*** — Peu après avoir abandonné tout contact avec l'œsophage, l'aorte thoracique chemine seule dans la partie basse du médiastin postérieur tout en se rapprochant de plus en plus de la ligne médiane, encadrée latéralement par la partie la plus déclive des culs-de-sac pleuraux droit et

(1) Ouvrage à consulter : J. BRAINE : Le médiastin. *Thèse de Paris,* 1924.

gauche. Devenue presque médiane *(paramédiane gauche)*, elle s'engage entre la portion verticale du diaphragme en avant et la saillie des deux derniers corps vertébraux dorsaux en arrière, où elle occupe la partie moyenne de l'*espace infra-médiastinal postérieur* et dont elle représente l'*organe principal* et *directeur*.

Dans cet espace, la *partie terminale* de l'aorte thoracique répond : a) *en avant*, au diaphragme qu'elle déprime légèrement en gouttière, et plus spécialement à l'*arcade médiane*

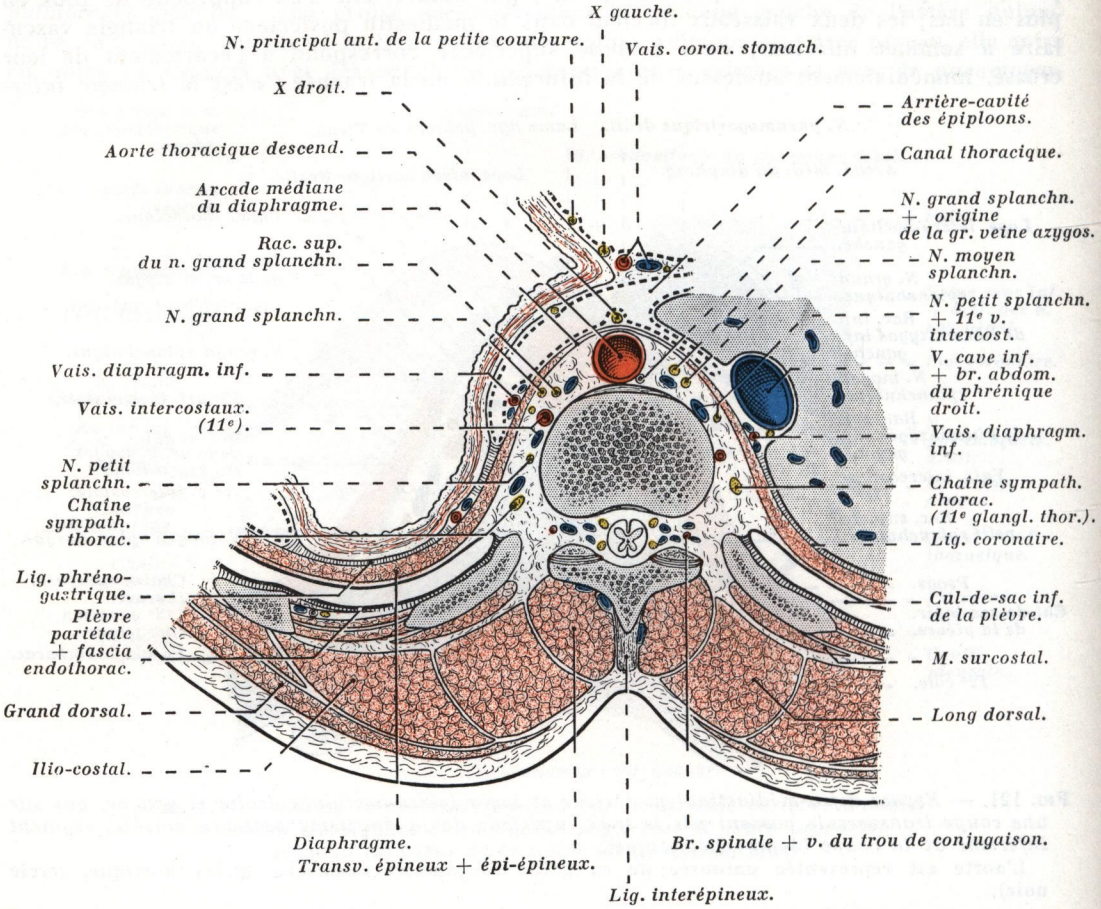

FIG. 122. — *Coupe transversale passant par le tiers supérieur de la douzième vertèbre dorsale, montrant les rapports de la partie terminale de l'aorte thoracique et les organes de l'espace infra-médiastinal postérieur, segment inférieur de la coupe* (demi-schématique).

En pointillé noir, le trajet du péritoine.

des piliers, mais elle en est séparée par une lame fibreuse, la *lame fibreuse préaortique de Virno* (1), véritable condensation du tissu celluleux du médiastin, comparable au fascia endothoracique de Luschka, dont elle ne représente qu'une modalité dans l'espace infra-médiastinal postérieur (voy. : fig. 121) (voy. : *Espace infra-médiastinal postérieur*); b) *en arrière*, au corps de la douzième vertèbre dorsale sur laquelle elle repose, et dont elle est

(1) Article à consulter : V. VIRNO : La morphologie du canal aortico-diaphragmatique chez l'homme. *Comptes rendus de l'Association des Anatomistes*, 1925, p. 384.

séparée par le ligament vertébral commun antérieur et par le segment initial du *canal thoracique* et, parfois même, par la citerne de Pecquet lorsque celle-ci offre une origine haute (voy. : *Canal thoracique,* tome VI); c) enfin, *latéralement,* l'aorte délimite avec le diaphragme (région des piliers) et le rachis dorsal deux espaces prismatiques triangulaires, comblés par du tissu celluleux : ce sont les *loges latéro-aortiques droite* et *gauche* (Virno) (voy. : fig. 121) au niveau desquelles l'aorte entre en rapport avec des vaisseaux et des nerfs avant (nerfs) ou après (veines) leur traversée diaphragmatique.

Tout d'abord, *l'aorte* abandonne dans cette région les *douzièmes artères intercostales,* qui s'éloignent du tronc aortique en contournant la face antérieure de la douzième vertèbre dorsale.

La *racine interne des veines azygos* (tronc veineux réno-lombaire à droite, tronc veineux réno-azygo-lombaire à gauche), après avoir franchi le diaphragme, va participer à l'origine de ces veines et celle-ci a lieu dans les loges précitées, immédiatement en dehors de l'aorte, par réunion à droite (grande azygos) et à gauche (hémiazygos inférieure) des racines interne et externe des azygos. A cette origine se joint la douzième veine intercostale, généralement volumineuse (voy. : *Veines azygos*).

Les *trois nerfs splanchniques* (grand, moyen et petit) descendent obliquement d'arrière en avant en convergeant vers l'aorte avant de s'engager à travers le diaphragme pour aborder la région cœliaque de Luschka. Le grand splanchnique est fréquemment pourvu d'un renflement ganglionnaire appelé *ganglion splanchnique d'Arnold* ou *ganglion de Lobstein.* Le moyen splanchnique présente fréquemment un renflement ganglionnaire, dit *ganglion de Spérino* (1), situé au point de jonction de ses deux racines d'origine (pour plus de détails, voy. : *Nerfs splanchniques,* tome IV).

La *chaîne sympathique thoracique,* avec son *douzième ganglion* d'où s'échappe la racine mineure du nerf petit splanchnique *(splanchnicus minimus),* est le tronc nerveux le plus éloigné de l'aorte; il est situé dans l'angle externe de chaque loge latéro-aortique, donc sur un plan plus postérieur que l'aorte, au niveau de l'articulation costo-vertébrale de la douzième côte (voy. : fig. 121) (pour plus de détails, voy. : *Espace infra-médiastinal postérieur,* article : *Médiastin postérieur* et *Sympathique thoracique,* tome IV).

Signalons enfin, plus en dehors, et non en rapport immédiat avec l'aorte, la *portion thoracique du psoas,* qui s'insère sur la douzième vertèbre dorsale et qui occupe la partie latérale de l'espace infra-médiastinal postérieur (voy. : *Rapports du psoas-iliaque,* tome I).

Rappelons également que le cul-de-sac inférieur de la plèvre atteint le niveau de l'orifice aortique (arcade médiane).

BRANCHES COLLATÉRALES

L'aorte thoracique descendante fournit un certain nombre de branches collatérales, les unes grêles, les autres plus importantes; nous les classerons en branches viscérales et pariétales.

1° Les *branches viscérales* comprennent : *a)* les *artères bronchiques* ; *b)* les *artères œsophago-trachéales*; *c)* les *artères œsophagiennes* ; *d)* et les *artères médiastinales postérieures.*

2° Les *branches pariétales* sont représentées : *a)* par les *artères intercostales aortiques* (les neuf dernières en général); *b)* et par les *artères diaphragmatiques postéro-supérieures* (inconstantes) (voy. : fig. 99).

---

(1) Anatomiste italien (1850-1926).

AORTE DIAPHRAGMATIQUE

L'aorte diaphragmatique correspond à la traversée du diaphragme par cette artère, c'est-à-dire à l'*orifice aortique du diaphragme* ou *hiatus aorticus,* véritable canal ostéo-musculaire du diaphragme : c'est le segment intermédiaire entre l'aorte thoracique et l'aorte abdominale *(région de passage).*

Cet orifice, entièrement fibreux, est taillé en biseau, obliquement de haut en bas et d'avant en arrière, dans la partie verticale du diaphragme; il est compris entre les piliers droit et gauche latéralement; l'arcade médiane des piliers est disposée en forme de cintre en avant de l'aorte; les fibres médio-vertébrales de Luschka et la colonne vertébrale, en arrière, représentent la partie postérieure de l'orifice (voy. : *Piliers* et *Orifices du diaphragme,* tome I).

Légèrement déjetée à gauche de la ligne médiane, du fait de la prédominance du pilier droit sur le pilier gauche du diaphragme, l'aorte adhère aux parois de cet orifice, et plus spécialement à l'arcade médiane; cet orifice étant inextensible, les déplacements du diaphragme au cours des mouvements respiratoires ne déterminent aucune perturbation dans la circulation du système aortique sous-jacent.

L'aorte diaphragmatique est très courte (épaisseur du diaphragme); elle correspond à un segment du vaisseau taillé en *bec de flûte,* du fait de la disposition et de l'orientation de l'orifice aortique du diaphragme; toutefois, il y a lieu de remarquer que, par suite de l'obliquité de l'orifice, la face antérieure de l'aorte est abdominale, alors que sa face postérieure est encore intra-thoracique, de telle sorte que la traversée diaphragmatique de l'aorte est à cheval sur deux régions; *en avant,* la partie haute de la *région cœliaque de Luschka* (espace intersurrénal); *en arrière,* la partie la plus déclive de l'*espace inframédiastinal postérieur.*

RAPPORTS. — En **arrière,** elle répond à la douzième vertèbre dorsale et à la partie supérieure de la première lombaire, au disque intervertébral correspondant et au ligament vertébral commun antérieur, sur lequel elle repose; elle est couchée sur la face antérieure des corps vertébraux dont elle n'est séparée que par le canal thoracique, qui passe par le même orifice qu'elle; assez souvent, l'extrémité supérieure de la citerne de Pecquet où les troncs lombaires droit et gauche, origine du canal thoracique, sont compris dans l'orifice aortique du diaphragme (voy. : *Canal thoracique,* tome VI).

Du versant postéro-latéral de l'aorte diaphragmatique se détachent les artères diaphragmatiques postéro-supérieures destinées à la portion verticale du diaphragme, et parfois, mais plus rarement, les douzièmes artères intercostales (artères sous-costales).

Latéralement, elle est encadrée par la partie la plus élevée des *piliers* du diaphragme, le pilier droit étant plus volumineux que le pilier gauche.

C'est généralement au niveau de la traversée diaphragmatique de l'aorte que la chaîne sympathique et les trois nerfs splanchniques franchissent le diaphragme pour aborder, la première les flancs de la colonne lombaire, et les autres le plexus solaire.

La *chaîne sympathique paravertébrale* traverse le diaphragme par un orifice en forme de fente allongée située à la partie supérieure du pilier, ou entre le pilier et la branche longue de l'arcade du psoas (*pilier moyen* ou *accessoire* de certains auteurs), mais généralement à un niveau inférieur à l'orifice aortique (voy. : fig. 123) (voy. : article, *Diaphragme. Arcade du psoas et petits orifices,* tome I).

Le *grand splanchnique* franchit le diaphragme par un orifice musculaire situé près de

l'aorte diaphragmatique, à l'union de la portion charnue du diaphragme et du pilier correspondant; à droite, il est accompagné par la *racine interne de la grande veine azygos* qui se place sur un plan postérieur au nerf (voy. : fig. 463); à gauche, la racine interne de l'hémiazygos inférieure offre généralement la même disposition, mais parfois elle peut s'engager soit dans le même orifice que la chaîne sympathique, soit avec l'aorte par l'orifice aortique.

Les *moyen* et *petit splanchniques* sont variables dans leur traversée; assez souvent, ils

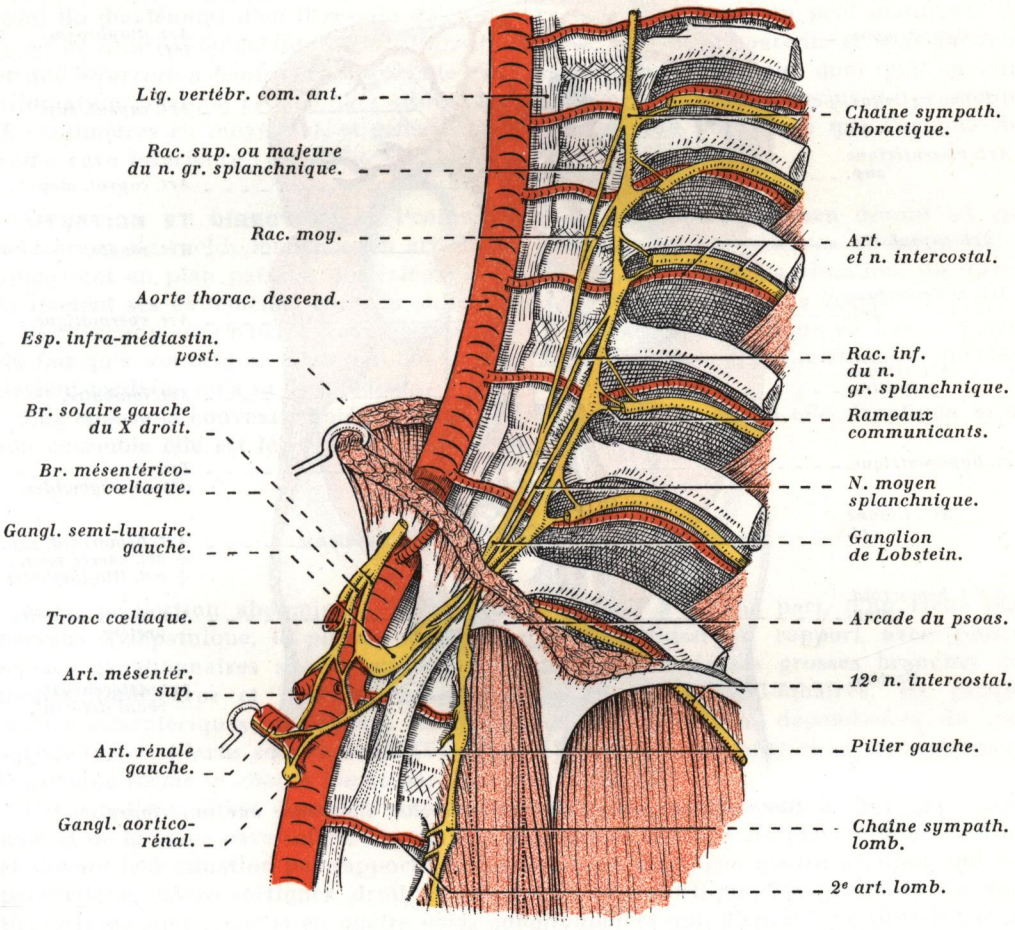

FIG. 123. — *Aorte et ses branches au niveau de l'espace infra-médiastinal postérieur, dans sa traversée diaphragmatique et à son entrée dans l'abdomen; vue latérale gauche.*
L'artère rénale gauche a été réclinée de dehors en dedans et d'arrière en avant.

franchissent le diaphragme par un orifice spécial situé un peu au-dessous et en dehors de l'orifice du grand splanchnique, donc à un niveau inférieur à l'aorte diaphragmatique et en dehors d'elle; parfois même, le moyen splanchnique passe par l'orifice aortique (pour plus de détails, voy. : *Orifices du diaphragme,* tome I).

En **avant,** l'aorte diaphragmatique répond à l'arcade médiane du diaphragme et au péritoine pariétal postérieur de l'arrière-cavité des épiploons, qui tapisse la face antérieure de l'aorte abdominale au niveau de la *région cœliaque de Luschka.*

Très près de l'arcade médiane et de la face antérieure de l'aorte se détachent les deux artères diaphragmatiques inférieures (voy. : fig. 124).

L'*orifice œsophagien* du diaphragme, entièrement musculaire, dans lequel s'engagent l'œsophage et les deux nerfs pneumogastriques, est situé au-dessus, à gauche et sur un plan antérieur par rapport à l'orifice aortique.

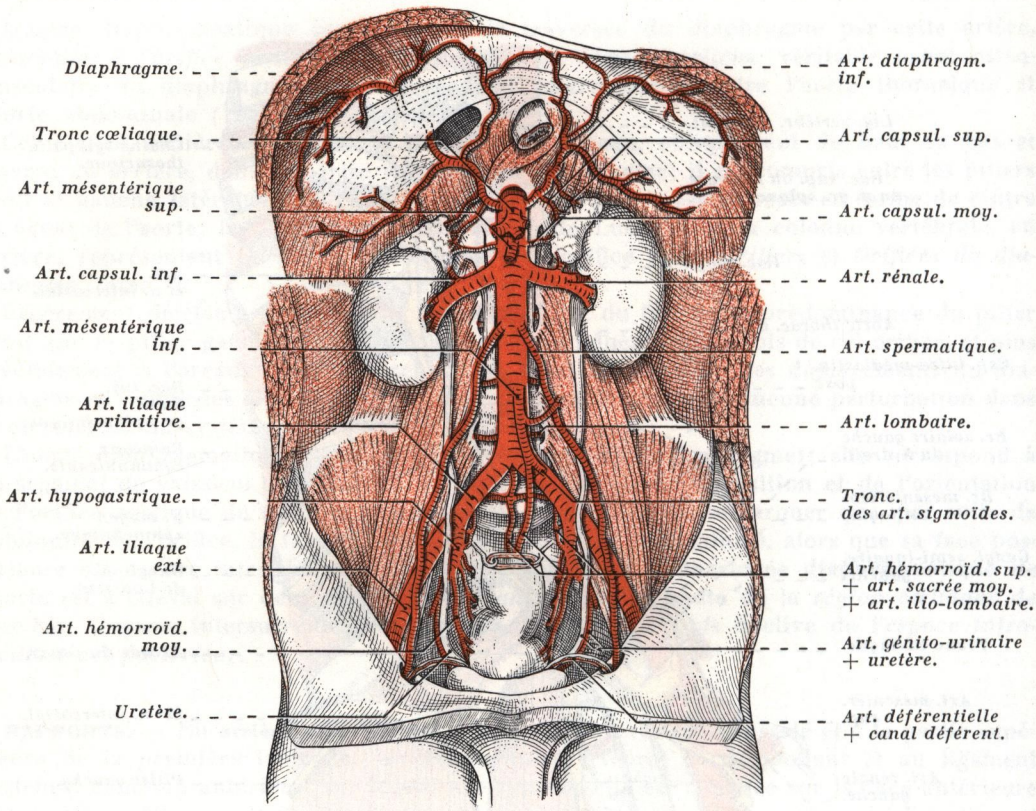

FIG. 124. — *Aorte abdominale et ses branches chez l'homme; vue antérieure.*

AORTE ABDOMINALE

L'aorte abdominale est la portion terminale ou quatrième portion de ce vaisseau; elle continue dans l'abdomen le segment diaphragmatique.

ORIGINE ET TERMINAISON. — Elle s'étend de l'orifice aortique du diaphragme, c'est-à-dire de la douzième vertèbre dorsale, à la quatrième vertèbre lombaire où elle se termine en se divisant en ses *branches terminales,* les *iliaques primitives* et la *sacrée moyenne.*

En réalité, comme l'artère sacrée moyenne est d'une gracilité extrême en comparaison du calibre des deux iliaques primitives, l'aorte abdominale semble se bifurquer, cette bifurcation prenant l'aspect d'un Y renversé (λ). Les deux artères iliaques primitives forment,

en s'écartant de la terminaison aortique, un angle *(angle sous-aortique)* d'environ 60 à 70 degrés.

La *bifurcation aortique* est *prévertébrale* et *médiane,* cependant certains auteurs estiment qu'elle est légèrement déportée à gauche de la ligne médiane (8 millimètres, d'après Maurer et Portes); elle répond, dans la majorité des cas, au tiers inférieur de la quatrième vertèbre lombaire (70 % des cas); plus rarement, à la moitié supérieure de la cinquième lombaire *(bifurcation basse),* ou au tiers supérieur de la quatrième lombaire *(bifurcation haute),* et dans ce cas, elle est en grande partie masquée par la portion transversale (troisième portion) du duodénum; d'où il résulte qu'en dehors du type normal on peut distinguer deux types de bifurcation aortique, une *bifurcation basse,* toujours apparente et *sous-duodénale,* et une *bifurcation haute,* peu apparente et en partie rétro-duodénale; quoi qu'il en soit, la bifurcation aortique est toujours située à quelques centimètres au-dessus du promontoire (6 centimètres en moyenne), et généralement à un niveau plus élevé que l'origine de la veine cave inférieure (voy. : fig. 130).

SITUATION ET DIRECTION. — Profondément située dans l'abdomen devant les corps vertébraux du rachis lombaire, en arrière du péritoine et des viscères abdominaux, elle appartient au plan pariétal postérieur de l'abdomen, et malgré sa situation, on aperçoit facilement ses battements, chez les sujets amaigris, dans le décubitus dorsal.

Sa *direction* est verticale, cependant elle est très légèrement oblique en bas et à droite, du fait qu'à son origine elle est située un peu à gauche de la ligne médiane et qu'elle ne devient médiane qu'à sa terminaison.

Elle épouse la convexité antérieure du rachis lombaire sur lequel elle s'applique, et dans son ensemble elle est légèrement convexe en avant.

RAPPORTS DE L'AORTE ABDOMINALE

Dans sa portion abdominale, l'aorte est entourée : 1° d'une part, d'un riche plexus nerveux sympathique, le *plexus aortique*; elle entre aussi en rapport avec plusieurs masses ganglionnaires situées au voisinage de l'origine de ses grosses branches collatérales antérieures et latérales, ce sont : les ganglions semi-lunaires, les ganglions aortico-mésentériques supérieurs, les ganglions aortico-rénaux, dépendances du plexus solaire (voy. : *Plexus solaire,* tome IV); 2° et, d'autre part, de ganglions lymphatiques dont l'ensemble forme la *chaîne lombo-aortique* (voy. : fig. 127).

Ces *ganglions,* situés devant la colonne lombaire, sont groupés autour de l'aorte abdominale et de la veine cave inférieure, mais le plus grand nombre est placé autour de l'aorte, et suivant leur situation par rapport à ce vaisseau, on distingue *quatre groupes,* qui sont : préaortique, latéro-aortiques droit et gauche et rétro-aortique; les ganglions du groupe préaortique sont répartis en *quatre amas ganglionnaires* qui, d'après leur situation et leurs connexions avec les principales collatérales de l'aorte abdominale sont : un amas supérieur ou cœliaque, situé près du tronc cœliaque, un amas rénal, un amas moyen ou mésentérique supérieur et un amas inférieur ou mésentérique inférieur, ces deux derniers amas sont répartis autour de l'origine des artères mésentériques supérieure et inférieure, quant à l'amas rénal, il est situé un peu au-dessous de l'origine des artères rénales (pour plus de détails, voy. : *Ganglions lombo-aortiques.* Chapitre *Lymphatiques,* tome VI) (voy. : fig. 125 et 126).

Le plexus sympathique périaortique et les ganglions lymphatiques lombo-aortiques sont situés dans une nappe de tissu celluleux lâche, interposée entre la paroi abdominale postérieure et le péritoine ou les fascias d'accolement rétro-duodéno-pancréatiques.

Nous envisagerons successivement les rapports de l'aorte abdominale en arrière, en avant et latéralement.

1° **En arrière,** l'aorte abdominale répond à la colonne vertébrale sur laquelle elle repose, et plus spécialement aux quatre premières vertèbres lombaires et aux disques intervertébraux compris entre ces vertèbres, ainsi qu'au ligament vertébral commun antérieur.

A sa partie supérieure, elle recouvre légèrement le bord axial des piliers droit et gauche du diaphragme; elle masque complètement la citerne de Pecquet, ses affluents, et l'origine du canal thoracique.

De chaque côté du vaisseau, mais sur un plan postérieur, l'aorte abdominale entre en rapports avec la chaîne du sympathique lombaire, avec les veines lombaires ascendantes,

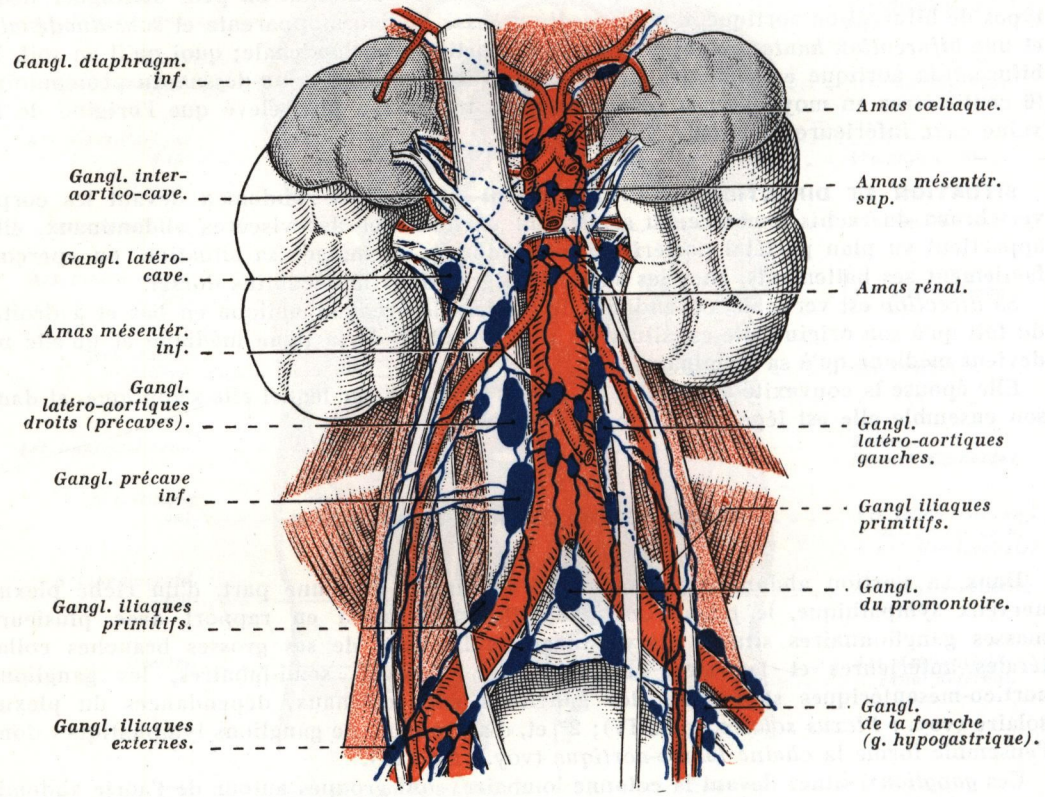

FIG. 125. — *Situation et rapports des ganglions lombo-aortiques avec les gros vaisseaux de l'abdomen (veine cave inférieure et aorte abdominale); vue antérieure.*

enfin avec les insertions du psoas sur les corps vertébraux lombaires; sous les arcades fibreuses que ces insertions déterminent avec les vertèbres, s'engagent les vaisseaux lombaires et les *rami communicantes* du sympathique lombaire.

L'aorte abdominale est rattachée à la paroi abdominale postérieure, et plus spécialement aux orifices ostéo-fibreux délimités par les corps vertébraux lombaires excavés et les arcades fibreuses d'insertion du psoas, par les *lames vasculaires des vaisseaux lombaires*; ces lames, auxquelles nous avons donné le nom de *lames sagittales de l'abdomen,* sont les équivalentes des lames sagittales de Charpy au cou; elles résultent de la condensation autour des vaisseaux lombaires du tissu conjonctivo-vasculaire rétro-péritonéal et juxta-aortique; très courtes et très minces, elles s'étendent sur toute la hauteur de la région lombaire; elles délimitent avec la face postérieure de l'aorte abdominale d'une part, la colonne

lombaire d'autre part, un espace virtuel, l'*espace rétro-aortique,* équivalent de l'espace rétro-viscéral de Hencke que l'on observe au cou.

2° **En avant,** les rapports de l'aorte abdominale doivent être envisagés dans *trois portions,* qui sont : *a)* une *portion supérieure* ou *cœliaque,* correspondant à la *région cœliaque de Luschka*; *b)* une *portion moyenne* ou *duodéno-pancréatique,* qui répond au duodéno-pancréas; *c)* et une *portion inférieure,* très courte ou *sous-duodénale,* qui répond à la terminaison de l'aorte (segment terminal).

a) La PORTION CŒLIAQUE s'étend de l'arcade médiane des piliers au bord supérieur du corps du pancréas, représenté à ce niveau par le *tuber omentale.* Ce segment, très court, est situé au niveau de la première vertèbre lombaire, et l'artère abandonne dans cette

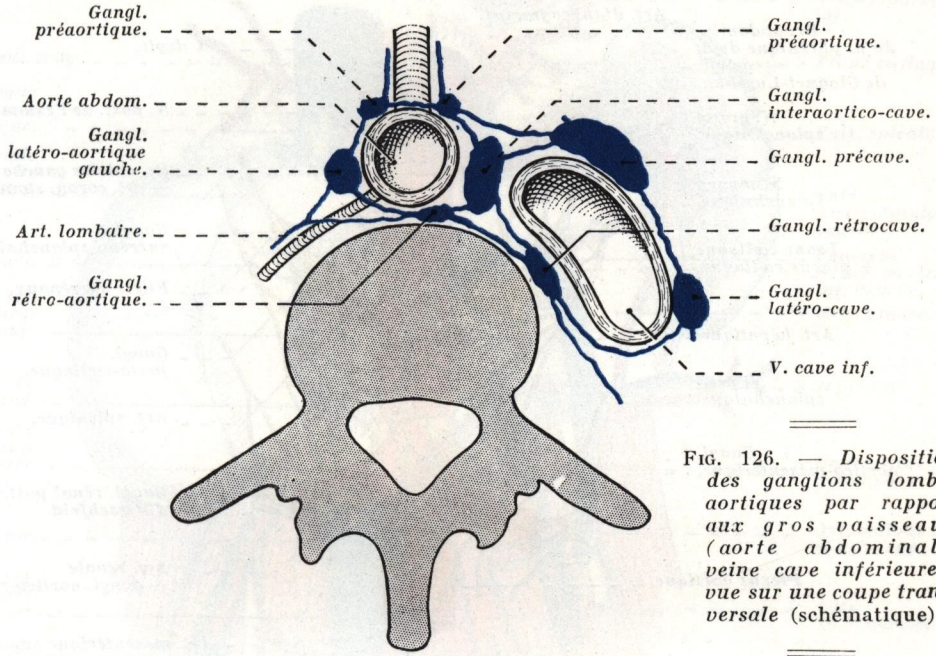

FIG. 126. — *Disposition des ganglions lombo-aortiques par rapport aux gros vaisseaux (aorte abdominale, veine cave inférieure); vue sur une coupe transversale* (schématique).

région les deux artères diaphragmatiques inférieures et le tronc cœliaque; cette dernière branche se détache de la face antérieure de l'aorte, et se divise bientôt dans la région cœliaque en ses trois branches terminales, la coronaire stomachique, la splénique et l'hépatique. De chaque côté de l'origine du tronc cœliaque, on rencontre certains éléments du plexus solaire; l'artère répond en effet aux *ganglions semi-lunaires,* dont les cornes inférieures arrivent en contact avec le vaisseau; la branche solaire du pneumogastrique droit, très courte, se divise devant l'aorte en trois branches, à savoir : le nerf mésentérico-cœliaque, qui aborde le plexus cœliaque, et les rameaux solaires droit et gauche, qui se terminent sur les cornes inférieures des ganglions semi-lunaires, contribuant ainsi à la constitution des *anses mémorables de Wrisberg* (voy. : *Plexus solaire,* tome IV) (voy. : fig. 127).

La veine coronaire stomachique croise transversalement l'aorte de gauche à droite et au-dessus du tronc cœliaque, pour se jeter dans la veine porte (voy. : fig. 508).

L'aorte, ainsi que les éléments précités, sont recouverts par le péritoine pariétal postérieur, mais à ce niveau il est soulevé par les branches du tronc cœliaque, à savoir : par la coronaire stomachique, qui détermine, en abordant la petite courbure de l'estomac, la *faux de la coronaire stomachique* ou ligament profond de l'estomac, et par l'artère hépatique, qui se dirige en bas et à droite vers le pylore, en formant la *faux de l'hépatique.*

Par l'intermédiaire du péritoine, l'aorte répond à l'arrière-cavité des épiploons, et plus spécialement au *foramen bursæ omentalis de His,* orifice compris entre les deux faux précédemment citées; enfin, plus en avant, elle répond à la *pars flaccida* du petit épiploon et à la face inférieure du foie, qui forme le couvercle de la région cœliaque.

La portion verticale de la petite courbure de l'estomac est située sur un plan antérieur à l'aorte, mais à gauche du vaisseau.

b) La PORTION DUODÉNO-PANCRÉATIQUE, beaucoup plus longue que la précédente, est située au niveau des deuxième et troisième vertèbres lombaires et de la moitié supérieure de la quatrième; elle correspond à toute la hauteur du massif duodéno-pancréatique, c'est-à-dire

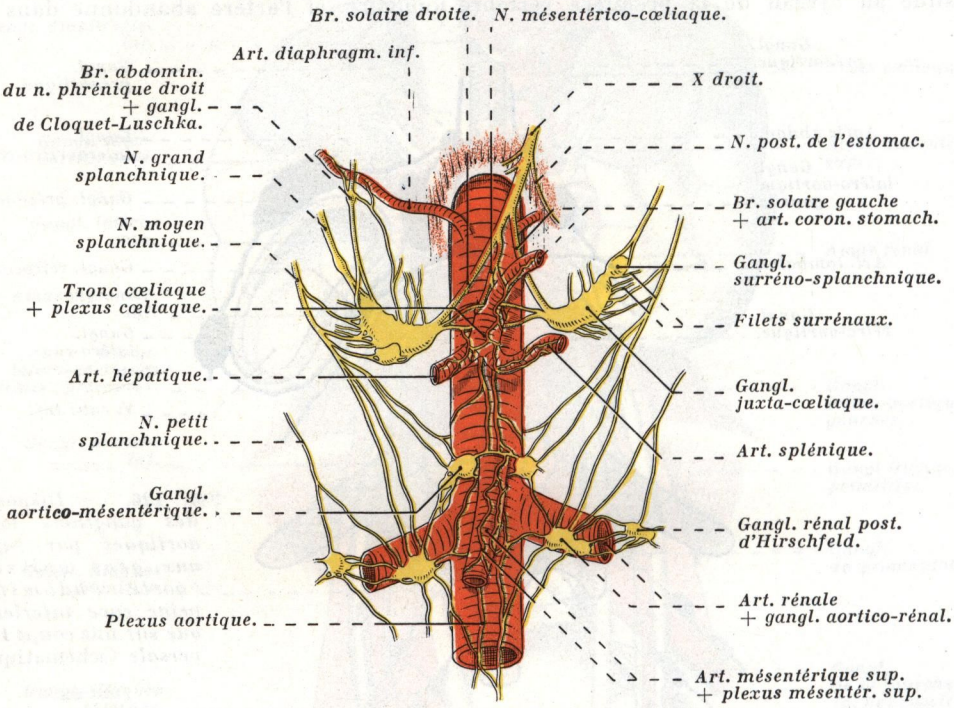

FIG. 127. — *Plexus solaire, ses rapports avec l'aorte abdominale; vue antérieure* (demi-schématique).

à l'isthme du pancréas qui est appliqué en avant de l'aorte, et à la troisième portion du duodénum qui croise cette artère transversalement de droite à gauche.

Ces deux organes sont fixes à ce niveau (voyez plus loin), ils sont situés derrière le péritoine pariétal postérieur, qui les applique contre l'aorte. Dans cette portion, l'aorte émet de sa face antérieure, les *artères mésentériques supérieure* et *inférieure* et les *artères de la gonade* (*artères spermatiques* ou *utéro-ovariennes*); l'artère mésentérique supérieure se dirige verticalement en bas; située à son origine derrière la face postérieure de l'isthme du pancréas, elle s'engage ensuite entre le pancréas et la troisième portion du duodénum, puis en avant du duodénum, si bien que cette portion est comprise dans la *pince vasculaire aortico-mésentérique*; pendant un court trajet, l'artère mésentérique supérieure est donc plaquée par le pancréas sur la face antérieure de l'aorte; quant à l'artère mésentérique inférieure, elle se détache de l'aorte derrière la portion horizontale du duodénum, ou parfois au-dessous de cette portion (voy. : *Artères mésentériques*).

La *veine rénale gauche* croise transversalement, de gauche à droite, la face antérieure de

l'aorte abdominale, au-dessous de l'origine de l'artère mésentérique supérieure, pour se jeter dans la veine cave inférieure; elle est croisée également, soit par la terminaison des veines splénique et mésentérique inférieure, soit par le *tronc spléno-mésaraïque,* situé derrière le pancréas avant son abouchement dans la veine porte; enfin, accessoirement, elle peut être croisée par la *pancréatica magna de Haller,* branche de l'hépatique ou de la splénique.

Le *canal cholédoque,* dans sa portion rétro-pancréatique, est situé sur un plan antérieur par rapport à l'aorte, mais à droite de cette artère.

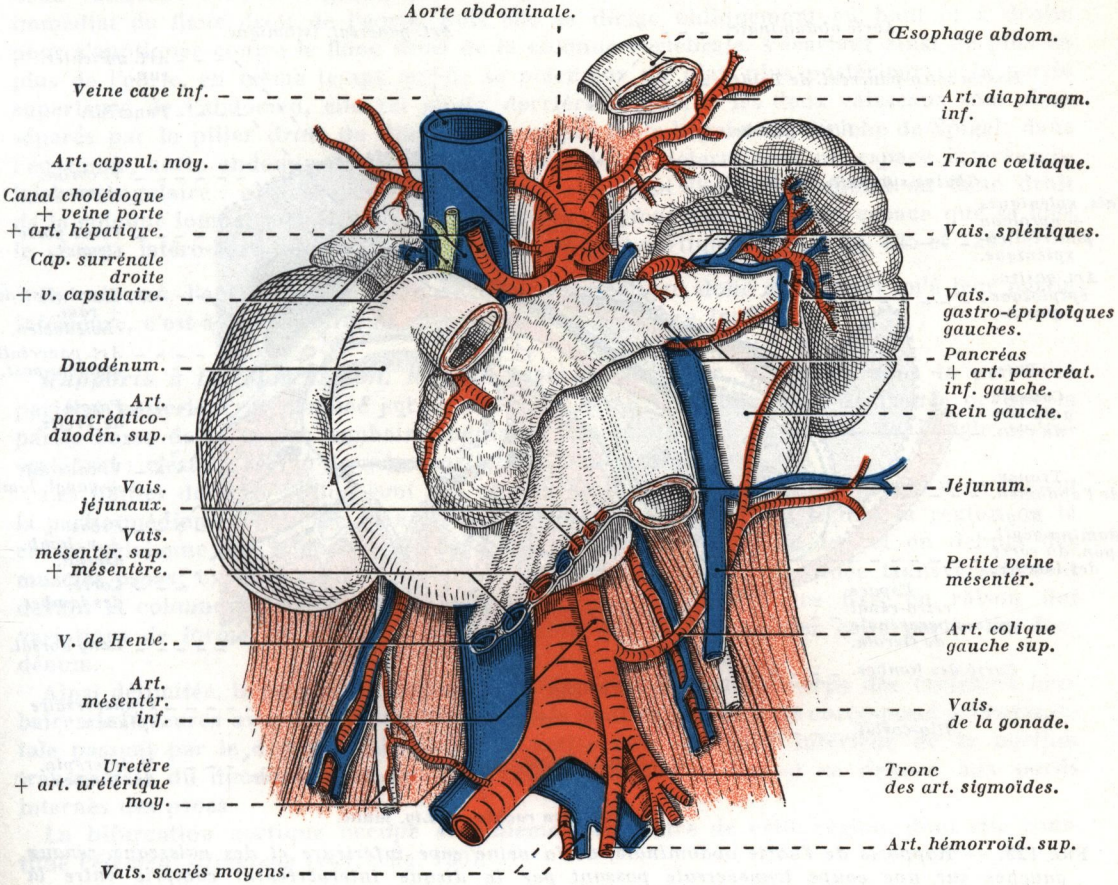

FIG. 128. — *Rapports viscéraux des gros vaisseaux de l'abdomen (aorte, veine cave inférieure); vue antérieure. Arc vasculaire de Treitz.*

Le *pancréas,* ainsi que le plan veineux rétro-pancréatique, représenté par les branches d'origine de la veine porte (tronc spléno-mésaraïque), sont appliqués et fixés sur la face antérieure de l'artère, par l'intermédiaire de deux fascias d'accolement dont la jonction est située en avant de l'aorte, suivant une ligne verticale et médiane; ces fascias sont : *à droite,* le *fascia de Treitz,* dû à l'accolement du feuillet droit du mésoduodénum au péritoine pariétal postérieur, et *à gauche,* le *fascia rétro-pancréatique de Toldt,* dû à l'accolement du corps du pancréas à la paroi abdominale postérieure (voy. : fig. 129 et 508).

c) La PORTION SOUS-DUODÉNALE, très courte, est parfois réduite à quelques millimètres seulement; elle s'étend de la troisième portion du duodénum à la terminaison de l'aorte; elle correspond à la *région termino-aortique* (Chalier et Murard) (voyez plus loin).

Elle est recouverte par le péritoine pariétal postérieur, et répond au sommet de la *fossette intersigmoïde*, et plus en avant au *mésosigmoïde* qui la sépare des anses grêles.

L'*artère mésentérique inférieure*, sous-péritonéale, née en avant de l'aorte, derrière la portion horizontale du duodénum, croise obliquement de haut en bas le flanc gauche de l'aorte, pour s'engager dans la racine primaire du mésocôlon pelvien.

3° **A gauche**, l'aorte abdominale répond de haut en bas au *pilier gauche* du diaphragme, à la *capsule surrénale gauche* qui reste toujours à une certaine distance de l'aorte; cette

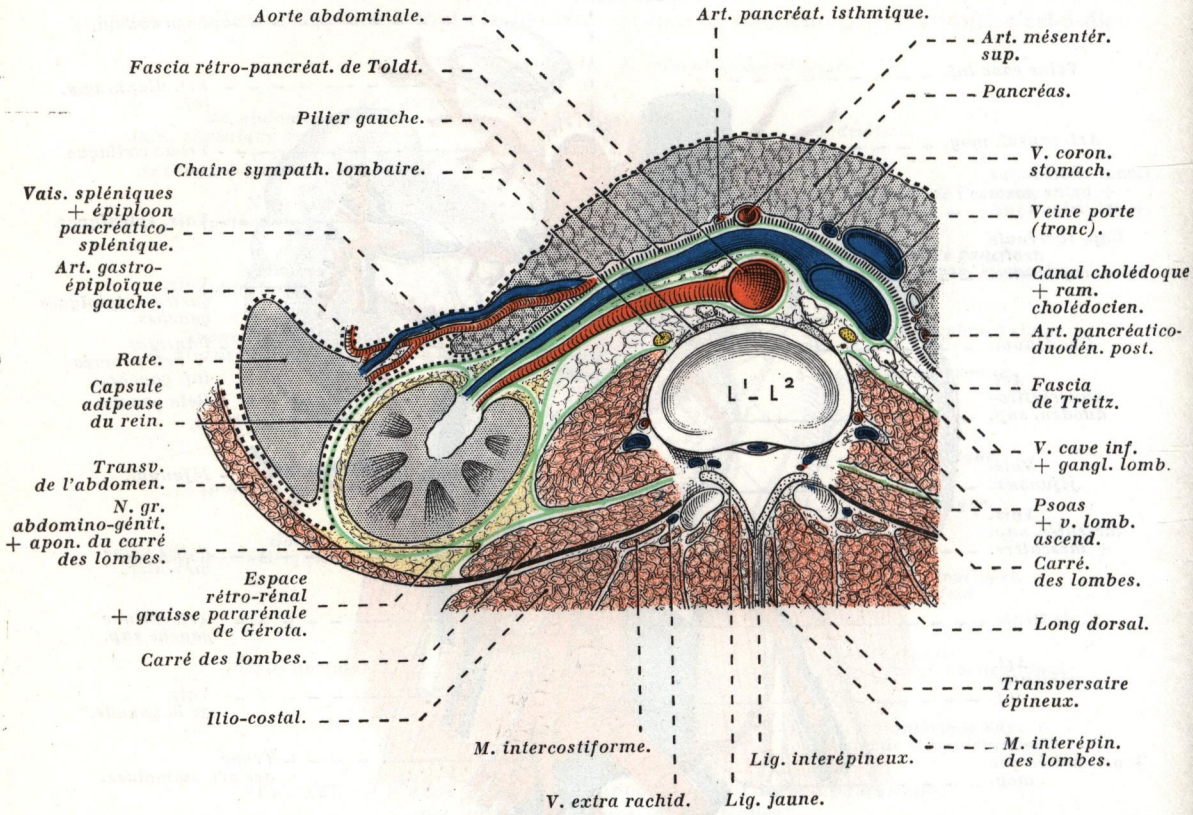

Fig. 129. — *Rapports de l'aorte abdominale, de la veine cave inférieure et des vaisseaux rénaux gauches sur une coupe transversale passant par le disque intervertébral compris entre la première et la deuxième vertèbre lombaire; segment inférieur de la coupe* (demi-schématique).

En pointillé noir, le péritoine; *en vert*, la gaine des vaisseaux rénaux, les parois de la loge rénale et les aponévroses.

dernière est couchée au-dessus du pédicule rénal gauche, entre l'aorte et le tubercule supérieur du rein gauche, elle est rattachée à l'aorte par son artère capsulaire moyenne et par sa lame vasculaire (lame vasculaire surrénale interne) ou *ligament surréno-aortique*, lequel contient dans son épaisseur les nombreux filets surrénaux issus du plexus solaire.

Sous-jacents à la capsule surrénale, le bord interne du rein gauche, son hile et le pédicule rénal qui s'en échappe répondent à l'aorte, mais par suite de l'obliquité du rein, le pôle inférieur du rein gauche est plus éloigné de l'aorte que son pôle supérieur.

De la veine rénale se détache le *tronc veineux réno-azygo-lombaire*; au-dessous du pédicule rénal, l'aorte est séparée du rein gauche par l'*angle duodéno-jéjunal*, qui est en outre rattaché au pilier gauche du diaphragme par le *muscle de Treitz* (ligament suspenseur de

l'angle duodéno-jéjunal); l'*uretère* descend sur la face antérieure du psoas, parallèlement à l'aorte; la *veine spermatique gauche* ou *utéro-ovarienne* chemine verticalement entre l'aorte et le bassinet, pour atteindre la veine rénale où elle se déverse; plus bas, les vaisseaux spermatiques ou utéro-ovariens gauches s'écartent de plus en plus de l'aorte (voy. : fig. 483 et 508).

4° **A droite,** l'aorte abdominale répond à la *veine cave inférieure* (voy. : fig. 129); les deux vaisseaux sont divergents; à son origine, la veine cave inférieure est au contact immédiat du flanc droit de l'aorte, puis elle se dirige obliquement en haut et à droite pour s'appliquer contre le flanc droit de la colonne vertébrale, s'écartant ainsi de plus en plus de l'aorte, en même temps qu'elle se place sur un plan plus postérieur; à la partie supérieure de l'abdomen, elle est située derrière le foie, et les deux vaisseaux sont alors séparés par le pilier droit du diaphragme et par toute l'épaisseur du lobe de Spigel; dans l'ensemble, aorte abdominale et veine cave inférieure déterminent un espace intervasculaire triangulaire : c'est *l'espace interaortico-cave,* dont l'aire correspond au flanc droit de la colonne lombaire et au pilier droit du diaphragme; c'est dans cet espace que se loge le groupe latéro-aortique droit des ganglions lombo-aortiques (voy. : fig. 125 et 126).

En résumé, l'aorte et la veine cave inférieure ne sont donc en contact qu'à leur partie inférieure, c'est-à-dire au niveau de la quatrième vertèbre lombaire.

Rapports à la terminaison. Région termino-aortique. — Située sous le péritoine pariétal postérieur et plaquée sur le squelette axial, la terminaison de l'aorte occupe la partie basse de la région lombaire médiane, immédiatement au-dessus de l'angle sacro-vertébral : c'est la *région termino-aortique* (Chalier et Murard) (1).

Les *limites* de cette région sont : a) *en bas,* le promontoire qui représente à ce niveau la partie médiane échancrée en avant du détroit supérieur et qui sépare la région de la cavité pelvienne; b) *latéralement,* les bords internes obliques en bas et en dehors des muscles psoas; c) et *en haut,* la troisième portion du duodénum, située transversalement devant la colonne lombaire; cette limite supérieure est loin d'être fixe, en raison des variations de forme, de longueur et de position que peut présenter cette partie du duodénum.

Ainsi délimitée, la région termino-aortique apparaît devant les corps des vertèbres lombaires inférieures avec une *forme trapézoïdale* dont la grande base correspond à l'horizontale passant par le disque lombo-sacré; la petite base au bord inférieur de la portion transversale du duodénum; et les deux côtés, obliques en bas et en dehors, aux bords internes des psoas.

La bifurcation aortique occupe sensiblement le centre de cette région, dont elle constitue l'*élément directeur* (voy. : fig. 130).

Avant d'exposer les rapports de l'aorte abdominale à sa terminaison, nous décrirons les rapports réciproques des *deux fourches artérielle* et *veineuse,* c'est-à-dire *aortico-iliaque,* et *ilio-cave* situées côte à côte.

1° **Rapports des deux fourches entre elles.** — La *bifurcation aortique,* placée sur la ligne médiane, est située sur un plan antérieur par rapport à l'origine de la veine cave inférieure; le confluent des veines iliaques *(confluent ilio-cave)* est appliqué contre le flanc droit de la colonne lombaire, et le bord gauche de la veine cave inférieure, à son origine, se place le plus souvent au contact de l'aorte; parfois même, ce bord s'insinue quelque peu derrière la bifurcation artérielle.

---

(1) Articles à consulter : A. Chalier et Murard : La région termino-aortique. *Revue de Chirurgie,* 1912, p. 261.
P. Guidoni : Etude anatomo-chirurgicale du carrefour aortico-cave. *Travaux du Laboratoire d'Anatomie de la Faculté de Médecine de Marseille,* 1952.

L'*origine de la veine cave inférieure* est toujours située à un niveau inférieur à la bifurcation aortique (1 ou 2 centimètres en moyenne).

La position antérieure et supérieure de la bifurcation aortique, par rapport au confluent ilio-cave, entraîne les conséquences suivantes :

a) L'artère iliaque primitive droite, oblique en bas et en dehors, est située sur un plan antérieur par rapport à l'origine de la veine cave inférieure; elle croise presque à angle droit et au niveau de sa terminaison la veine iliaque primitive gauche, parfois même elle surcroise antérieurement la partie gauche de la veine cave inférieure.

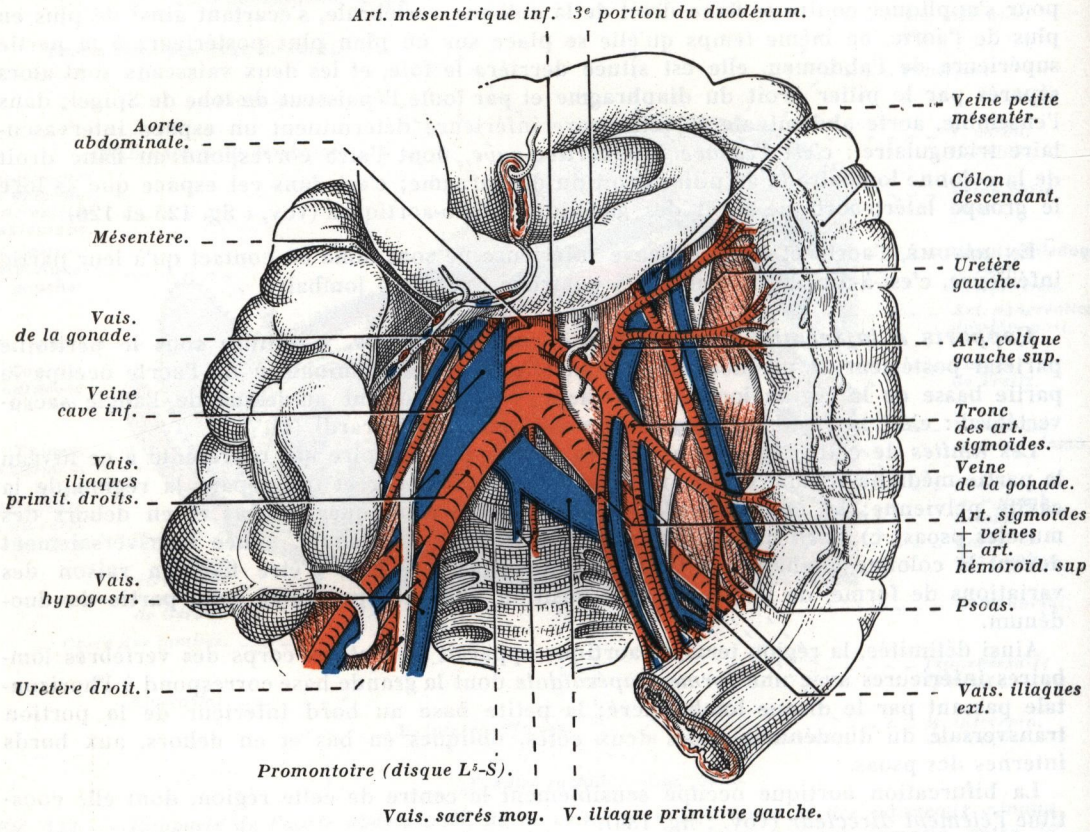

FIG. 130. — *Région termino-aortique* (d'après A. CHALIER et J. MURARD).

b) La veine iliaque primitive gauche est située dans la fourche des artères iliaques primitives, et au-dessous de son artère homonyme (voy. : fig. 130).

c) La fourche artérielle iliaque est antérieure et supérieure par rapport à la fourche veineuse iliaque; de plus, la fourche artérielle iliaque est à cheval sur la veine iliaque primitive gauche, mais entre les vaisseaux iliaques primitifs gauches et le segment initial de l'artère iliaque primitive droite, on observe parfois l'existence d'un petit espace triangulaire, dont le plancher est occupé par la face antérieure du quatrième corps vertébral lombaire et sur lequel descend verticalement, et sur la ligne médiane, l'artère sacrée moyenne (voy. : fig. 130). Cet espace, dit *espace interilio-aortique*, n'existe que sur le cadavre, où il représente le plus souvent un *artefact*, car, sur le vivant, les veines iliaques gorgées de sang sont au contact de leurs artères homonymes.

En résumé, la *région termino-aortique* est un véritable *carrefour vasculaire* représenté par *deux étoiles à trois branches,* l'une artérielle *(étoile aortico-iliaque)* l'autre veineuse *(étoile ilio-cave),* le courant sanguin s'effectuant en sens inverse dans chaque branche correspondante.

Le *nœud de l'étoile aortico-iliaque* représente le *centre de la région termino-aortique* (voy. : fig. 130).

2° **Rapports de la bifurcation aortique avec les organes voisins.** — Les rapports que présente la bifurcation aortique avec les organes voisins doivent être successivement envisagés, en avant, en arrière, au-dessous, à droite et à gauche de l'étoile aortico-iliaque.

1° **En avant,** la terminaison de l'aorte est croisée par de nombreux filets nerveux issus des chaînes sympathiques lombaires; dirigés obliquement en bas et en dedans, ils convergent vers la région termino-aortique, pour constituer le plus souvent une lame nerveuse aplatie, fenêtrée ou plexiforme, appelée *nerf présacré* (voy. : *Sympathique lombaire,* tome IV) (voy. : fig. 330).

La racine primitive du mésocôlon-pelvien, presque verticale, s'insère un peu à gauche de la bifurcation aortique, puis croise l'origine de l'artère iliaque primitive gauche, de telle sorte que le péritoine qui tapisse la bifurcation de l'aorte est compris entre la racine verticale ou primitive du mésocôlon pelvien et la racine du mésentère; rappelons que la racine primitive contient dans son épaisseur l'artère hémorroïdale supérieure (voy. : *Mésocôlon pelvien,* tome VI).

2° **En arrière,** la terminaison de l'aorte répond à la face antérieure du corps de la quatrième vertèbre lombaire, dont elle est séparée par le ligament vertébral commun antérieur et par les plexus veineux extra-rachidiens lombaires.

La cinquième artère lombaire, issue parfois de l'artère sacrée moyenne, glisse obliquement en haut et en dehors, croisant postérieurement, le plus souvent, l'origine de l'artère iliaque primitive plutôt que la terminaison aortique.

La cinquième veine lombaire gauche croise la face postérieure de la terminaison de l'aorte avant de se jeter dans le flanc gauche de la veine cave inférieure.

3° **Au-dessous** de la bifurcation de l'aorte apparaît, dans l'angle d'écartement des deux artères iliaques primitives, un triangle isocèle dit *triangle promonto-iliaque,* dont les limites sont les suivantes : *en bas,* la saillie du promontoire représentée par le disque lombo-sacré; *en haut,* la bifurcation de l'aorte *(angle sous-aortique)*; et, *latéralement,* les deux artères iliaques primitives droite et gauche.

C'est dans l'aire de ce triangle qu'apparaît la saillie antérieure du cinquième corps vertébral lombaire, au-devant duquel s'applique obliquement, de bas en haut et de gauche à droite, la veine iliaque primitive gauche, sous-jacente à son artère homonyme; devant cette veine et dans l'angle d'écartement des deux artères iliaques primitives se place l'amas supérieur ou préveineux des ganglions iliaques primitifs (groupe interne) (voy. : *Ganglions ilio-pelviens,* tome VI) (voy. : fig. 329).

Enfin, rappelons que l'artère sacrée moyenne descend verticalement et profondément sur la ligne médiane dans l'aire de ce triangle.

4° **Au-dessus,** la terminaison de l'aorte est à courte distance (4 à 5 centimètres en moyenne) de l'origine de l'artère mésentérique inférieure qui, obliquement dirigée en bas et à gauche, se place toujours sur un plan antérieur et gauche par rapport à l'étoile aortico-iliaque.

Signalons enfin à ce niveau, devant l'aorte, les ganglions lymphatiques les plus inférieurs de l'amas mésentérique inférieur (ganglions lombo-aortiques), ceux-ci pouvant même s'observer très bas devant la bifurcation aortique (voy. : fig. 125).

5° **A droite,** la bifurcation de l'aorte répond toujours à l'origine de la veine cave inférieure, le confluent des veines iliaques s'effectuant le plus souvent à un niveau inférieur

à celui de la bifurcation artérielle. Dans certains cas, le pilier droit du diaphragme atteint le bord marginal supérieur de la quatrième vertèbre lombaire où il s'insère.

Signalons en outre, à ce niveau, les ganglions précaves ou latéro-aortiques droits du groupe lombaire (voy. : fig. 125).

6° **A gauche,** la bifurcation de l'aorte entre en rapport sur un plan antérieur à l'étoile aortico-iliaque avec le sommet de la *fossette intersigmoïde* constituée par l'union des deux racines du mésocôlon pelvien. Ce sommet en forme de hotte renversée est généralement situé à la hauteur de la bifurcation aortique et à 2 centimètres à gauche de la ligne médiane.

Elle répond également à l'artère mésentérique inférieure, qui donne parfois à ce niveau le tronc des sigmoïdes (voy. : fig. 130); et, à la veine mésentérique inférieure.

Les ganglions latéro-aortiques gauches continuent, à ce niveau, le groupe externe de la chaîne ganglionnaire iliaque primitive (voy. : fig. 125 et 329).

7° Signalons, enfin, des **deux côtés** et à distance : d'une part, les chaînes sympathiques lombaires et les psoas sur les flancs de la colonne vertébrale, et, d'autre part, les veines lombaires ascendantes qui débouchent dans les veines iliaques primitives, assez près de la bifurcation aortique (voy. : fig. 330 et 490).

BRANCHES COLLATÉRALES ET TERMINALES

L'aorte abdominale fournit deux sortes de *branches collatérales* : les unes *viscérales,* les autres *pariétales* (1).

1° Les ***branches viscérales*** sont les plus volumineuses, et leur calibre est en fonction de l'importance physiologique de l'organe auquel elles sont destinées (artères des reins); les unes se rendent aux viscères abdominaux digestifs ou à leurs glandes annexes; les autres sont destinées aux capsules surrénales, aux reins et aux organes génitaux (glandes génitales).

Elles comprennent : *a)* le tronc cœliaque; *b)* les artères mésentériques, au nombre de deux, l'une supérieure, l'autre inférieure; *c)* les artères rénales (branches les plus volumineuses de l'aorte abdominale); *d)* les capsulaires moyennes; *e)* et les artères de la gonade (artères spermatiques chez l'homme et utéro-ovariennes chez la femme); *f)* enfin, accessoirement, les artères urétériques moyennes.

2° Les ***branches pariétales,*** plus grêles que les précédentes, sont destinées à la paroi abdominale, à la région lombaire et au diaphragme : ce sont des *artères segmentaires.*

Elles comprennent : *a)* les artères diaphragmatiques inférieures; *b)* les artères des piliers; *c)* et les artères lombaires.

Les trois branches destinées à l'appareil digestif : tronc cœliaque et artères mésentériques, sont impaires et naissent de la face antérieure de l'aorte; toutes les autres branches collatérales sont paires, à disposition presque symétrique; enfin, les artères lombaires, équivalentes des artères intercostales dans la région lombaire, présentent une disposition métamérique (voy. : fig. 124 et 131).

---

(1) Articles et ouvrage à consulter : J. C. Bloch et L. Michon : L'origine des grosses branches de l'aorte abdominale. *Bulletin et Mémoires de la Société anatomique de Paris,* 1922, p. 380.

De Ribet : Variations des branches de l'aorte abdominale. *Travaux du Laboratoire d'Anatomie de la Faculté de Médecine d'Alger,* 1928, p. 35.

C. Isabellon : Contribution à l'étude des variations du mode d'origine des branches de l'aorte abdominale. *Thèse de Bordeaux,* 1953.

L'aorte fournit *trois branches terminales,* qui sont : *a)* les deux *artères iliaques primitives*; *b)* et l'*artère sacrée moyenne.*

Gaine vasculaire aortique. — Dans toute l'étendue de son trajet, l'aorte est entourée d'un manchon de tissu conjonctif plus ou moins condensé autour de l'adventice artérielle. Dans sa portion abdominale, la *gaine vasculaire aortique* est beaucoup plus nette que

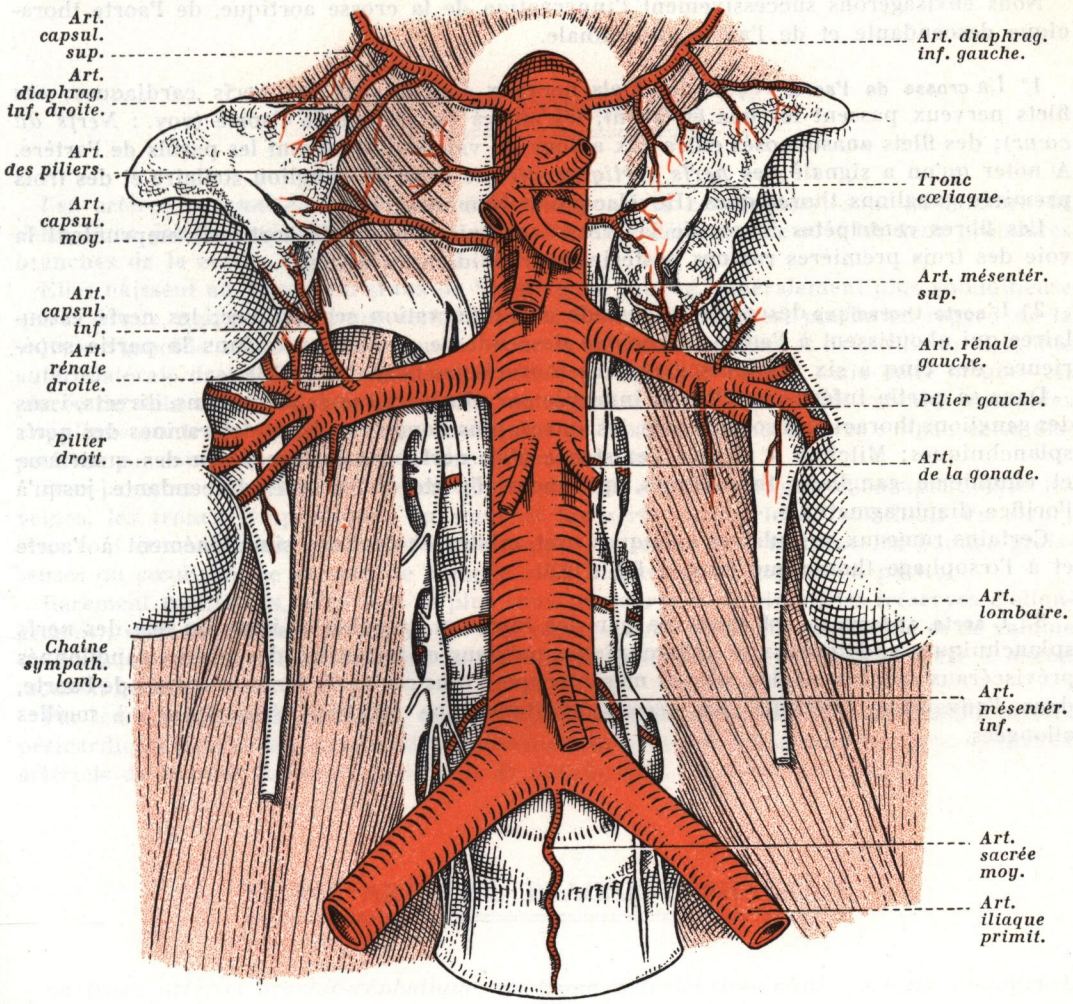

FIG. 131. — *Aorte abdominale et ses branches.*

dans les autres segments ; elle est constituée par le tissu conjonctif sous-péritonéal et périartériel; elle se continue avec les gaines ou lames conjonctivo-vasculaires de ses branches, à savoir : les gaines rénales pour les artères rénales, les lames vasculaires surrénales internes pour les artères capsulaires moyennes, le mésentère pour l'artère mésentérique supérieure, et les lames sagittales de l'abdomen pour les artères lombaires.

*
**

INNERVATION DE L'AORTE

Nous envisagerons successivement l'innervation de la crosse aortique, de l'aorte thoracique descendante et de l'aorte abdominale.

1° La **crosse de l'aorte** reçoit des filets nerveux fournis par les nerfs cardiaques; ces filets nerveux passent les uns en avant, les autres en arrière de l'aorte (voy. : *Nerfs du cœur*); des filets anastomosés entre eux autour du vaisseau innervent les parois de l'artère. A noter qu'on a signalé des *nerfs aortiques directs* issus du ganglion stellaire et des trois premiers ganglions thoraciques (Hovelacque et Hamburger).

Les fibres centripètes issues de la crosse aortique (sensibilité aortique) empruntent la voie des trois premières racines postérieures rachidiennes dorsales.

2° L'**aorte thoracique** descendante possède une innervation segmentaire; les nerfs vasculaires qui aboutissent à l'aorte thoracique descendante proviennent, dans la partie supérieure, des cinq à six premiers ganglions thoraciques (voy. : fig. 118).

Dans sa partie inférieure, elle est innervée par plusieurs rameaux : les uns, directs, issus des ganglions thoraciques sous-jacents, les autres, plus nombreux, issus des racines des nerfs splanchniques; Mitchell a signalé l'existence d'un nerf para-aortique, issu des quatrième et cinquième ganglions thoraciques, qui longe l'aorte thoracique descendante jusqu'à l'orifice diaphragmatique.

Certains rameaux vasculaires aortiques sont mixtes et destinés simultanément à l'aorte et à l'œsophage thoracique (voy. : fig. 118).

3° L'**aorte abdominale** est innervée par des rameaux vasculaires, issus les uns des nerfs splanchniques abdominaux et splanchniques pelviens et les autres des plexus ganglionnés préviscéraux (plexus solaire, plexus mésentérique), tous ces nerfs forment autour de l'aorte, dans l'adventice artérielle, un réseau anastomotique *(plexus périaortique)* à mailles allongées.

BRANCHES COLLATÉRALES DE L'AORTE

ARTÈRES CORONAIRES

Les *artères coronaires*, ou *artères du cœur (artères cardiaques)*, sont au nombre de *deux*, l'une *gauche*, ou *antérieure*, l'autre *droite* ou *postérieure*; ce sont les deux premières branches de la crosse aortique.

Elles naissent au niveau du sinus de Valsalva; la gauche, généralement plus volumineuse que la droite, naît plus haut que cette dernière. Leur naissance est placée en regard de la valvule sigmoïde antéro-latérale gauche pour la coronaire gauche, et de la valvule sigmoïde antéro-latérale droite pour la coronaire droite (voy. : fig. 25 et 26), mais cette origine est placée de telle sorte que dans la systole ventriculaire le bord libre des valvules sigmoïdes s'applique contre la paroi aortique au-dessous de l'orifice des coronaires : ainsi, cette disposition ne contrarie nullement la circulation myocardique.

Sous-jacentes au péricarde viscéral (épicarde), les artères coronaires occupent, avec les veines, les troncs lymphatiques du cœur et les nerfs coronariens, les *sillons du cœur*; elles sont entourées sur leur trajet d'une nappe graisseuse que forment les bandes graisseuses du cœur, nappe au sein de laquelle elles disparaissent parfois en partie.

Rarement rectilignes, elles sont le plus souvent pourvues de sinuosités (réserves d'allongement), dont le rôle est de s'adapter aux changements alternatifs de forme et de volume du cœur; cette disposition fait que la circulation artérielle de cet organe n'est à aucun moment gênée.

Par leurs *branches collatérales*, elles se distribuent au myocarde et à son feuillet séreux péricardique (épicarde), aux bandes graisseuses du cœur et à l'origine des gros vaisseaux artériels de la base du cœur (pour plus de détails, voy. : *Artères du cœur*).

TRONC ARTÉRIEL BRACHIO-CÉPHALIQUE

Le *tronc artériel brachio-céphalique*, ou *tronc artériel innominé (arteria anonyma)*, est un *tronc de distribution*, le tronc commun des artères carotide primitive et sous-clavière gauches; c'est la plus volumineuse des branches collatérales de la crosse de l'aorte.

ORIGINE. TRAJET. TERMINAISON. — Il se détache de la convexité de la crosse aortique, à l'union de ses portions ascendante et horizontale, à 3 ou 5 millimètres environ en avant et à droite de la carotide primitive gauche, et à peu près sur la ligne médiane qu'il ne dépasse que rarement (vers la gauche).

De cette origine, il se dirige obliquement, en haut et à droite, en croisant la face antéro-latérale droite de la partie terminale de la trachée.

Il se termine au niveau de l'articulation sterno-chondro-claviculaire droite en se bifurquant en ses branches terminales : l'une, antéro-interne à direction ascendante, la carotide

primitive droite; l'autre, postéro-externe à direction transversale, la sous-clavière droite; la bifurcation ne se fait pas suivant un plan frontal, mais suivant un plan oblique de dedans en dehors, d'avant en arrière et presque sagittal (Braine).

SITUATION. — Le tronc artériel brachio-céphalique est entièrement situé dans le thorax, en avant de la partie terminale de la trachée sur laquelle il s'applique; il entre dans la constitution de l'étage supérieur ou vasculaire du plan moyen du médiastin antérieur (voy. : *Médiastin antérieur*); sa terminaison répond à l'orifice supérieur du thorax *(vestibule médiastinal)*; exceptionnellement, elle est située plus haut, à la base du cou.

DIRECTION. — Dans son ensemble, le tronc artériel brachio-céphalique est dirigé de bas en haut, de gauche à droite et d'avant en arrière; il n'est pas rectiligne et décrit un trajet curviligne dont la concavité regarde en arrière et en dedans, se moulant en quelque sorte sur la convexité de la trachée; cette disposition est très nette sur l'artère en place, et même, sur des pièces isolées, le tronc artériel brachio-céphalique garde toujours sa direction incurvée (voy. : fig. 137).

LONGUEUR ET CALIBRE. — Sa *longueur* est en rapport avec la hauteur du thorax, elle est en moyenne de 3 centimètres; son *calibre* moyen est de 13 millimètres.

RAPPORTS

Le tronc artériel brachio-céphalique répond :

a) *En avant,* de la superficie vers la profondeur, au manubrium sternal et à l'articulation sterno-chondro-claviculaire droite, aux insertions inférieures des muscles sterno-thyroïdien et sterno-cléido-hyoïdien droits, au tronc veineux brachio-céphalique gauche qui croise presque perpendiculairement sa direction au-dessus de la crosse aortique (voy. : fig. 132) et dans lequel se déversent les veines mammaires internes et les veines jugulaires profondes antérieures de Tillaux; ce tronc veineux délimite avec le tronc artériel brachio-céphalique et la carotide primitive gauche un petit espace triangulaire, dit *triangle vasculaire prétrachéal,* sus-jacent à la crosse de l'aorte, et au niveau duquel on aperçoit la face antérieure de la trachée (voy. : *Rapports de la trachée*); le tronc artériel brachio-céphalique répond également au *ganglion de l'angle innominé,* ou *ganglion de Bartels* (voy. : fig. 132), qui est très fréquemment déporté vers la gauche et situé immédiatement au-dessus du tronc innominé gauche et en avant du tronc artériel brachio-céphalique (voy. : *Ganglions péritrachéo-bronchiques,* tome VI), au thymus chez l'enfant et à ses vestiges chez l'adulte (corps adipeux rétro-sternal de Waldeyer); les nerfs cardiaques supérieurs droits longent sa face antérieure (voy. : fig. 132).

b) *En arrière,* à la trachée; à son origine, le tronc est approximativement médian et répond à la face antérieure de l'organe (voy. : fig. 133); à sa terminaison, il répond à sa face latérale droite (voy. : fig. 137); entre la trachée et le tronc artériel descendent les nerfs cardiaques inférieurs du pneumogastrique droit, issus de l'anse du récurrent droit, et les nerfs cardiaques du sympathique droit.

c) *En dedans (à gauche)* à la carotide primitive gauche; ces deux troncs artériels divergent de bas en haut et délimitent entre eux un espace triangulaire à sommet inférieur, au niveau duquel on aperçoit la face antérieure de la trachée; dans cet espace cheminent verticalement, au-devant de la trachée, l'artère thyroïdienne moyenne de Neubauer, lorsqu'elle existe, et les veines thyroïdiennes médianes, issues du plexus veineux sous-isthmique, lesquelles vont se jeter dans le tronc veineux brachio-céphalique gauche; ces vaisseaux sont compris dans la lame vasculaire thyroïdienne médiane, ou fascia de Godman (voy. : *Corps thyroïde*); signalons en outre, à ce niveau et en avant de la trachée, les ganglions lymphatiques prétrachéaux, au nombre de un ou deux, et contre sa face latérale droite les ganglions

du groupe latéro-trachéal droit, compris dans la *loge paratrachéale droite,* ou *loge de Baréty.*

d) Et *en dehors (à droite)* à la plèvre médiastine et à la face interne du poumon droit; le tronc veineux brachio-céphalique droit, très court, presque vertical, oblique en bas et en dedans, est situé sur un plan antérieur et externe par rapport au tronc artériel.

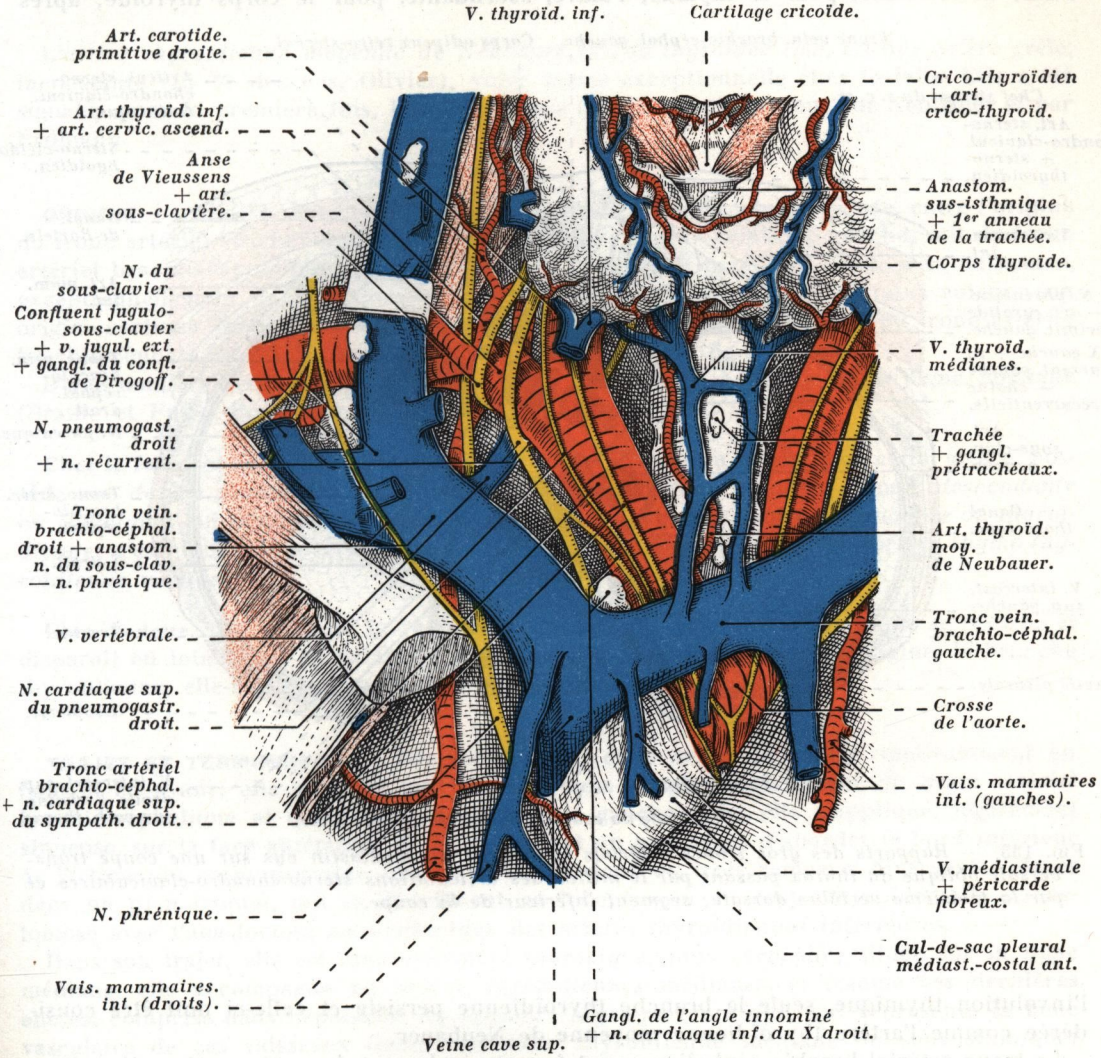

FIG. 132. — *Rapports du tronc artériel brachio-céphalique; vue antérieure.*

BRANCHES COLLATÉRALES

A l'exclusion de deux ou trois *rameaux trachéaux* qui naissent de sa concavité, et hormis l'*artère thyroïdienne moyenne de Neubauer,* le tronc artériel brachio-céphalique ne fournit chez l'adulte, normalement, aucune branche collatérale importante. Anormalement, il peut fournir les artères vertébrale et mammaire interne droites.

Chez le fœtus et *chez l'enfant,* avant l'involution thymique, le tronc artériel brachio-céphalique fournit assez souvent une courte et grêle artère au thymus : c'est l'*artère thymo-thyroïdienne médiane,* ou *artère thymique centrale de Latarjet et Murard*; cette artère se détache près de l'origine du tronc (lorsqu'elle ne naît pas directement de la crosse de l'aorte), elle chemine entre les deux lobes du thymus et se divise en deux branches : l'une, descendante, pour le thymus; l'autre, ascendante, pour le corps thyroïde; après

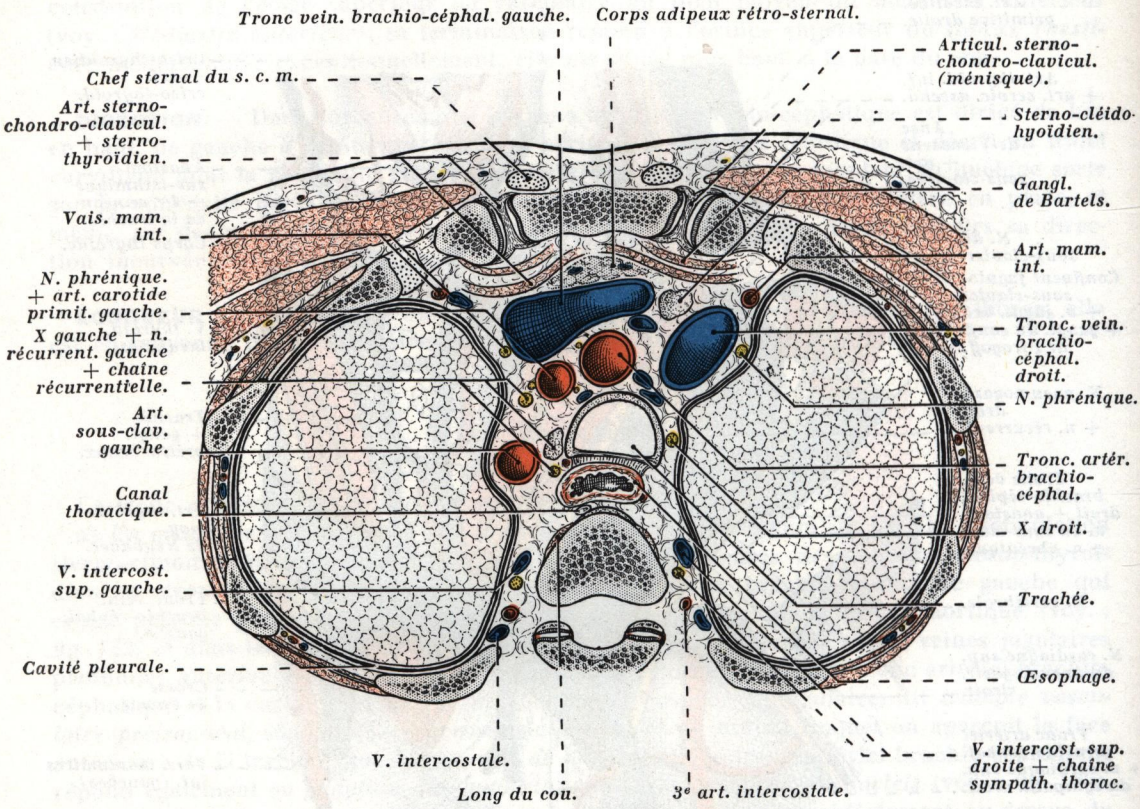

FIG. 133. — *Rapports des gros troncs artériels et veineux du médiastin vus sur une coupe transversale oblique du thorax passant par le milieu des articulations sterno-chondro-claviculaires et par la troisième vertèbre dorsale; segment inférieur de la coupe.*

l'involution thymique, seule la branche thyroïdienne persiste et celle-ci doit être considérée comme l'artère thyroïdienne moyenne de Neubauer.

Le tronc artériel brachio-céphalique peut fournir également des artères très grêles, dites *artères thymiques accessoires* (voy. : *Artères du thymus*).

BRANCHES TERMINALES

Les *branches terminales* du tronc artériel brachio-céphalique sont la *carotide primitive droite* et la *sous-clavière droite.* L'absence de tronc artériel a été signalée, et en pareil cas les deux branches précitées naissent directement de la crosse de l'aorte.

ARTÈRE THYROÏDIENNE MOYENNE DE NEUBAUER

L'*artère thyroïdienne moyenne de Neubauer* (1), ou *thyroidea ima,* est une artère grêle, inconstante (15 % des cas, Olivier), voire même exceptionnelle chez l'adulte. Elle a été signalée pour la première fois, la même année (1772), simultanément par Neubauer et par Erdmann.

ORIGINE. — Elle se détache, soit de la convexité de la crosse de l'aorte, entre l'origine du tronc artériel brachio-céphalique et celle de la carotide primitive gauche, soit du tronc artériel brachio-céphalique; plus rarement de la carotide primitive droite à sa naissance, exceptionnellement de la mammaire interne gauche (Olivier); pour certains auteurs son origine aortique serait exceptionnelle : le plus fréquemment, elle naîtrait du tronc artériel brachio-céphalique (75 % des cas Buntaro-Adachi) (voy. : fig. 132).

D'une manière générale, son origine semble être placée à droite de la ligne médiane (Braine et Funck-Brentano).

Chez le fœtus et **chez le jeune enfant** avant toute involution thymique, cette artère possède une *double destination,* du fait de sa division en *deux branches* : l'une, *descendante* ou *thymique,* qui chemine entre les deux lobes du thymus; l'autre, *ascendante* ou *thyroïdienne*; c'est donc une artère mixte, à la fois thymique et thyroïdienne *(artère thymo-thyroïdienne médiane).*

Chez l'adulte, par suite de la régression du thymus, sa branche thymique se résorbe et disparaît en totalité ou en partie, et il ne persiste plus que le tronc d'origine, la branche thyroïdienne, elle-même, ne persistant que rarement.

TRAJET ET TERMINAISON. — Dès son origine, cette artère se dirige verticalement en haut et en avant; elle apparaît tout d'abord dans l'angle d'écartement du tronc artériel brachio-céphalique et de la carotide primitive gauche, puis elle s'applique, légèrement sinueuse, sur la face antérieure de la trachée, et un peu avant d'aborder le bord inférieur de l'isthme du corps thyroïde, elle se divise en deux ou trois rameaux divergents, placés dans un plan frontal, qui se distribuent au lobe moyen du corps thyroïde; elle s'anastomose avec l'anastomose sous-isthmique des artères thyroïdiennes inférieures.

Dans son trajet, elle est successivement *thoracique,* puis *cervicale*; située sur la ligne médiane, elle accompagne les veines thyroïdiennes médianes, et comme ces dernières elle est comprise dans l'épaisseur du *ligament thyro-péricardique,* qui représente la lame vasculaire de ces vaisseaux (lame vasculaire thyroïdienne médiane ou sous-isthmique) (voy. : *Péricarde* et *Loge thymique*) (voy. : fig 715).

Dans son trajet, elle fournit de fins *rameaux trachéaux* et *ganglionnaires* pour la trachée et les ganglions prétrachéaux, ainsi que quelques *rameaux musculaires,* très grêles, aux muscles sous-hyoïdiens (sterno-cléido-hyoïdiens).

---

(1) Anatomiste allemand du XVIIIe siècle.

ARTÈRES CAROTIDES PRIMITIVES

Les *artères carotides primitives,* ou *carotides communes* (1), sont des troncs artériels de passage destinés, par leurs branches terminales de bifurcation, la carotide externe et la carotide interne, à la tête et au cou : topographiquement, ce sont les *artères du cou.*

ORIGINES. — Elles sont au nombre de *deux* et leur origine est différente à droite et à gauche; **à gauche,** elle naît dans le thorax directement de la crosse de l'aorte, d'où elle se détache de la convexité de ce vaisseau, tandis qu'**à droite,** elle naît, à la limite du cou et du thorax *(vestibule médiastinal),* de la bifurcation du tronc artériel brachio-céphalique.

TRAJET ET DIRECTION. — Dès son origine, la carotide primitive gauche se dirige obliquement en haut et en dehors, et au niveau de l'articulation sterno-chondro-claviculaire elle change de direction, en même temps qu'elle change de région.

Dans leur *portion cervicale,* les carotides primitives suivent un trajet verticalement ascendant; situées de part et d'autre de la trachée, du larynx et du pharynx, elles sont à peu près parallèles.

Les carotides primitives ne décrivent aucune flexuosité, la droite est franchement rectiligne, la gauche décrit, dans son ensemble, une très légère courbure dont la concavité regarde en dedans (voy. : fig. 140).

TERMINAISON. — Les deux carotides primitives se terminent au niveau d'un plan horizontal passant par le bord supérieur du cartilage thyroïde; ce plan répond au bord inférieur de la quatrième vertèbre cervicale; elles se divisent en *deux branches terminales,* qui sont : la *carotide externe* et la *carotide interne* (2) ; la terminaison peut se faire parfois plus haut, entre le cartilage thyroïde et l'os hyoïde (voy. : fig. 138 et 140).

CALIBRE. SINUS CAROTIDIEN. — Le *calibre* de la carotide primitive est régulier et uniforme, sauf au niveau de sa terminaison où elle présente une dilatation plus ou moins marquée, d'aspect fusiforme, appelée *bulbe* ou *sinus carotidien*; cette dilatation empiète quelque peu sur l'origine des deux branches terminales, et cela plus sur la carotide interne que sur la carotide externe (voy. : fig. 140).

Son *calibre moyen* est d'environ 9 à 10 millimètres.

On admet actuellement que *le sinus carotidien est une zone réflexogène barosensible,* véritable zone régulatrice de la pression sanguine et de la fréquence des battements cardiaques; toute modification de pression à son niveau déclenche dans le cas d'hypotension artérielle un réflexe d'hypertension artérielle avec tachycardie, et dans le cas d'hypertension, le phénomène inverse; c'est-à-dire un réflexe d'hypotension artérielle avec bradycardie.

La répercussion sur le rythme cardiaque des variations de tension cervico-encéphalique s'effectue par l'intermédiaire de l'action du sinus carotidien (Binet et Gayet).

SITUATION ET DIVISION. — Les différences d'origine des carotides primitives entraînent nécessairement des différences de *longueur* et de *situation* : *a)* la carotide primitive

---

(1) Du grec καρόω, qui signifie « assoupir », parce que les anciens croyaient que la cause du sommeil résidait dans les carotides, artères de la tête et de l'encéphale.

(2) Ouvrage à consulter : I. Orlandini. *Il sistema arterioso della testa et del collo.* 1 vol. L. Cappelli, édit., Bologne, 1951.

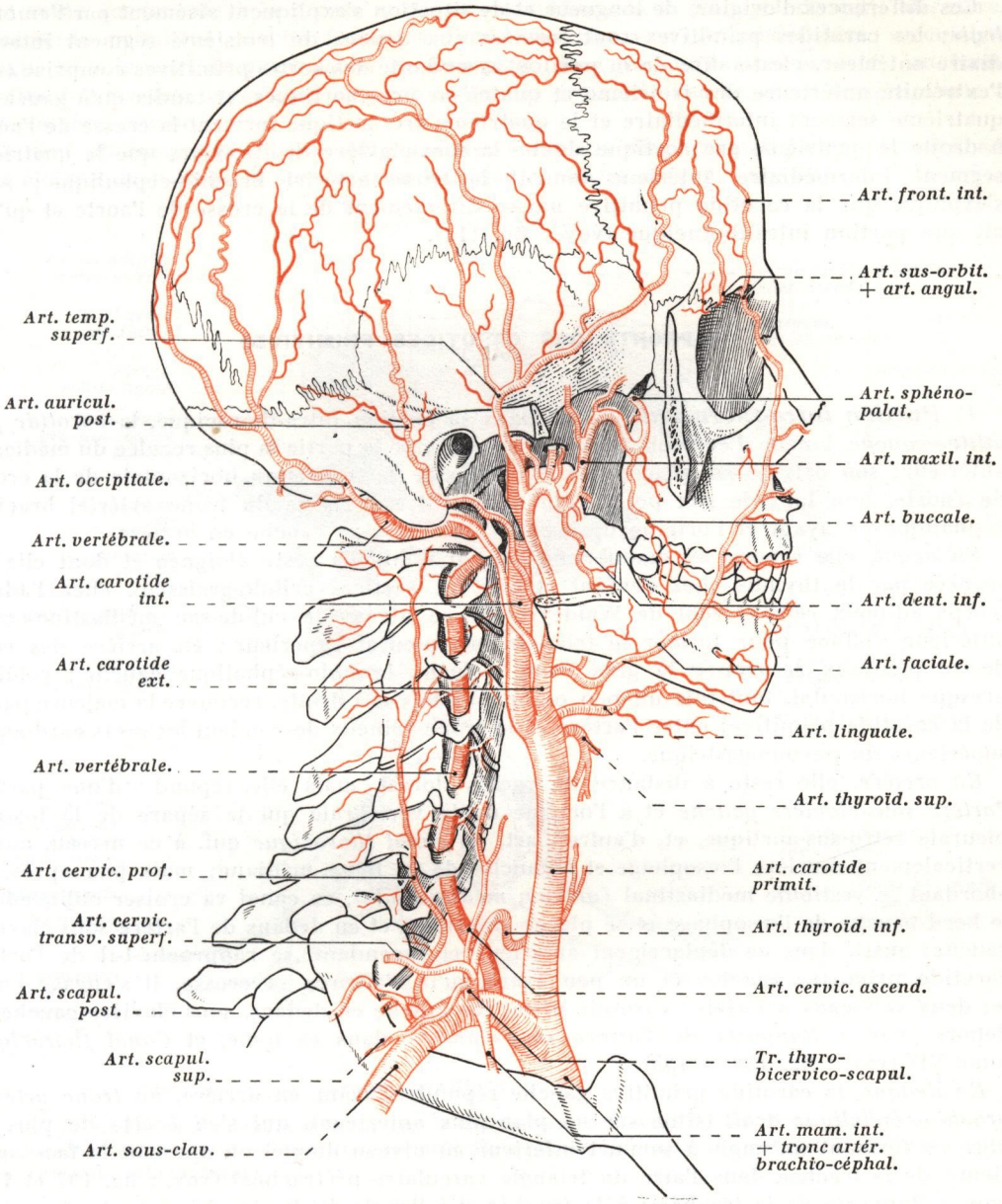

FIG. 134. — *Artères carotides et leurs branches.*
Artère sous-clavière et ses branches; côté droit, vue latérale (d'après POIRIER).

gauche est plus longue que la droite de toute la hauteur du tronc artériel brachio-céphalique, soit environ 3 centimètres; *b)* à l'origine, la carotide primitive droite est située sur un plan plus antérieur que celui de la carotide primitive gauche, cette dernière étant de 5 à 6 centimètres plus profonde que la droite; *c)* enfin, les deux carotides primitives présentent une *portion cervicale,* dont les rapports sont identiques à droite et à gauche, alors que la carotide primitive gauche présente une courte *portion intra-thoracique.*

Ces différences d'origine, de longueur et de situation s'expliquent aisément par l'*embryologie*; les carotides primitives sont formées aux dépens du troisième segment intermédiaire antérieur, c'est-à-dire de la portion ascendante des aortes primitives comprise entre l'extrémité antérieure des troisième et quatrième arcs aortiques, et tandis qu'à gauche le quatrième segment intermédiaire et le quatrième arc aortique forment la crosse de l'aorte, à droite le quatrième arc aortique donne la sous-clavière droite, alors que le quatrième segment intermédiaire antérieur fournit le tronc artériel brachio-céphalique ; ainsi s'explique que la carotide primitive naisse directement de la crosse de l'aorte et qu'elle ait une portion intra-thoracique (voy. : fig. 114).

RAPPORTS DES CAROTIDES PRIMITIVES

*1° **Portion intra-thoracique.** — a)* Dans sa portion intra-thoracique, la *carotide primitive gauche,* longue d'environ 3 centimètres, occupe la partie la plus reculée du médiastin antérieur; son origine est placée sur la convexité de la portion horizontale de la crosse de l'aorte, non loin de son point culminant, entre l'origine du tronc artériel brachio-céphalique en avant et l'origine de l'artère sous-clavière gauche en arrière.

En avant, elle répond au manubrium sternal dont elle reste éloignée et dont elle est séparée par le thymus chez l'enfant et par ses vestiges cellulo-graisseux chez l'adulte (corps adipeux rétro-sternal de Waldeyer), à ce niveau le cul-de-sac médiastino-costal antérieur s'efface pour former le triangle interpleural supérieur ; en arrière des culs-de-sac pleuraux se trouve le gros tronc veineux brachio-céphalique gauche ; celui-ci, presque horizontal, toutefois un peu oblique en bas et à droite, recouvre la majeure partie de la carotide primitive; entre l'artère et le tronc veineux descendent les nerfs cardiaques supérieurs du pneumogastrique.

En arrière, elle reste à distance du rachis dorsal, mais elle répond : d'une part, à l'*artère sous-clavière gauche* et à l'origine de la vertébrale qui la sépare de la fossette pleurale rétro-sus-aortique, et, d'autre part, au *canal thoracique* qui, à ce niveau, monte verticalement derrière l'œsophage et à gauche de la ligne médiane; mais peu après, en abordant le vestibule médiastinal *(antrum mediastinale),* ce canal va croiser obliquement le bord gauche de l'œsophage et se placer en arrière et en dedans de l'artère sous-clavière gauche; aussi, dans ce déplacement antérieur et ascendant, se rapproche-t-il de l'artère carotide primitive gauche, et un peu avant qu'il n'amorce sa crosse, il s'engage entre les deux vaisseaux artériels : carotide primitive gauche en dedans, sous-clavière gauche en dehors (voy. : *Rapports de l'artère sous-clavière,* dans ce tome, et *Canal thoracique,* tome VI) (voy. : fig. 118 et 135).

En dedans, la carotide primitive gauche répond, d'avant en arrière, au *tronc artériel brachio-céphalique droit* (situé sur un plan plus antérieur), qui s'en écarte de plus en plus, en formant un angle à sommet inférieur au niveau duquel on aperçoit la face antérieure de la trachée dans l'aire du triangle vasculaire prétrachéal (voy. : fig. 137 et 138) (voy. : *Rapports de la trachée*); à la *trachée* et à l'angle dièdre trachéo-œsophagien, dans lequel montent verticalement le *nerf récurrent gauche,* accompagné de sa chaîne ganglionnaire récurrentielle, et l'*artère œsophago-trachéale*; l'œsophage est sur un plan plus postérieur, et reste à 1 cm. 1/2 environ de l'artère.

En dehors, elle répond à la plèvre médiastine et à la face interne du poumon gauche; quant au nerf pneumogastrique gauche, situé tout d'abord sur un plan postérieur à l'artère, il croise la face externe de celle-ci près de son origine, pour lui devenir antérieur au point où il s'applique contre la face antéro-latérale gauche de la crosse aortique, et où il abandonne son récurrent gauche (voy. : fig. 135 et 138).

La veine intercostale supérieure gauche, dans sa portion horizontale, croise en dehors la carotide primitive gauche dont elle est séparée par le nerf pneumogastrique; lorsque

cette veine sus-jacente à la crosse aortique est suffisamment éloignée de cette dernière, la carotide primitive gauche forme la limite antérieure d'un quadrilatère vasculaire, désigné sous le nom de *quadrilatère de Bourgery,* dont les autres limites sont : en haut, la veine intercostale supérieure gauche; en bas, la crosse de l'aorte; et en arrière, l'artère sous-clavière gauche.

Le nerf phrénique gauche, accompagné des vaisseaux diaphragmatiques supérieurs, est plus éloigné de l'artère et sur un plan antérieur et externe (voy. : fig. 59).

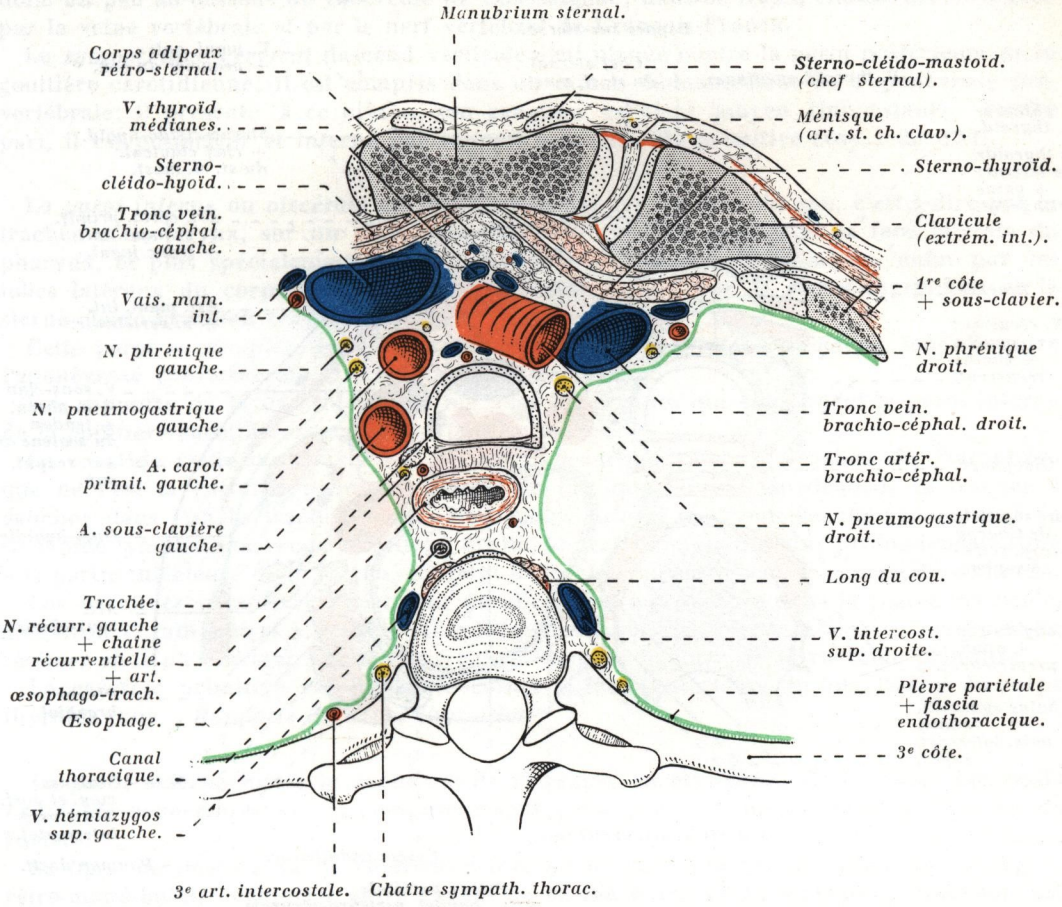

FIG. 135. — *Coupe transversale passant par le disque intervertébral D2-D3 et un peu au-dessous de la fourchette sternale montrant les rapports des organes médiastinaux; segment inférieur de la coupe* (demi-schématique).

b) L'origine de la carotide primitive droite est située dans la partie antérieure du *vestibule médiastinal (antrum mediastinale),* aux confins de celui-ci, avec la partie la plus interne du creux sus-claviculaire, en arrière de l'articulation sterno-chondro-claviculaire, dont elle est séparée par la terminaison de la veine jugulaire interne (confluent veineux de Pirogoff).

A ce niveau, elle répond : en dedans, à la trachée et en dehors, à l'artère sous-clavière droite, dont elle s'écarte de plus en plus, ainsi qu'à l'artère vertébrale; le pneumogastrique droit croise la face externe de la carotide primitive en s'engageant entre la carotide

primitive en dedans et l'artère vertébrale en dehors, pour croiser ensuite la face antérieure de l'artère sous-clavière, point où il abandonne son nerf récurrent droit (voy. : fig. 136).

2° ***Portion cervicale.*** — Dans la portion cervicale, les deux carotides primitives présentent des rapports sensiblement identiques; l'artère occupe la *région carotidienne*; elle est contenue dans un espace prismatique triangulaire, dit *gouttière carotidienne*, et elle entre en rapport avec les parois et le contenu de cette gouttière.

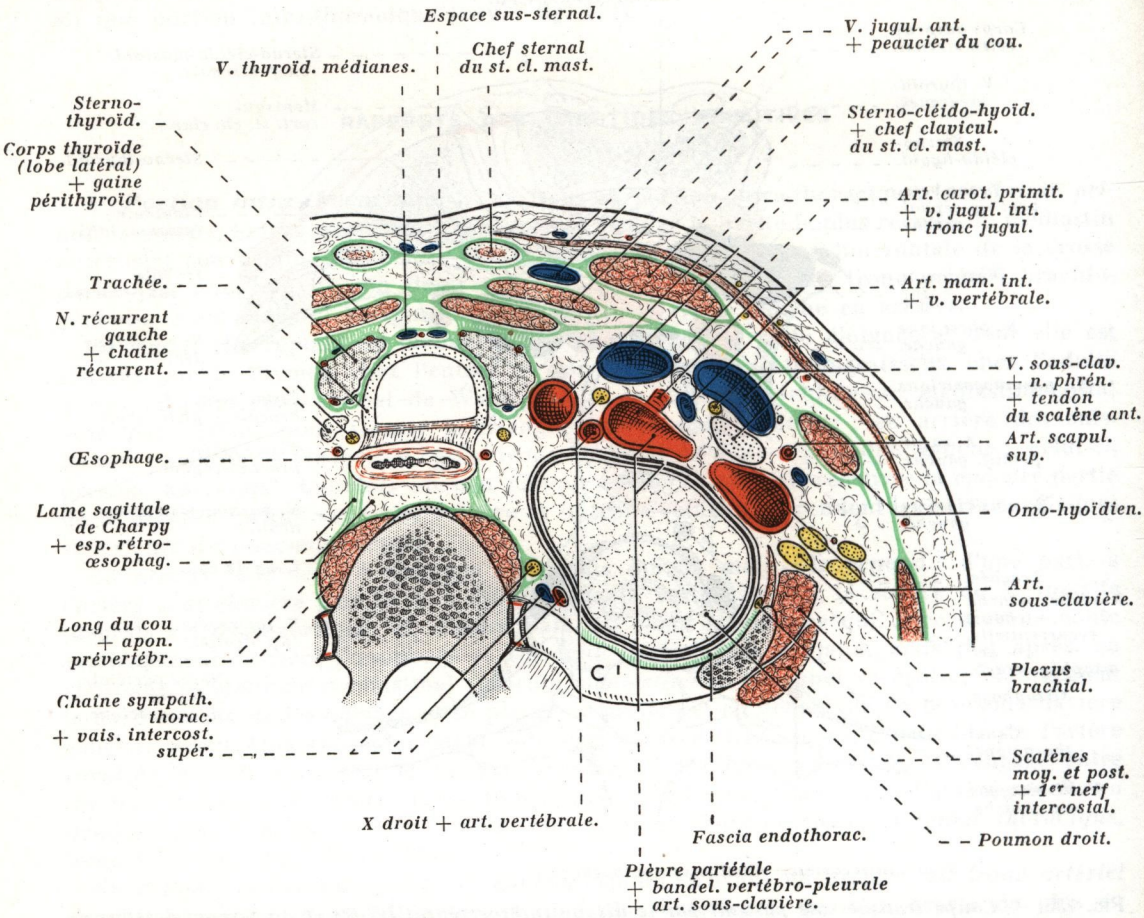

FIG. 136. — *Rapports de l'artère carotide primitive droite sur une coupe transversale oblique de la base du cou passant un peu au-dessus des extrémités internes des clavicules et par la partie moyenne du corps de la première vertébrale dorsale, côté droit, segment inférieur de la coupe.* — *C'*, première côte; *en vert*, les aponévroses.

a) **Rapports avec les parois de la gouttière carotidienne.** — Cette gouttière comprend *trois parois* que l'on distingue, d'après leur situation, en postérieure, interne et externe.

La *paroi postérieure* est représentée par les apophyses transverses des vertèbres cervicales, doublées des muscles prévertébraux : long du cou et grand droit antérieur de la tête, eux-mêmes recouverts par l'aponévrose prévertébrale et, plus en dehors, par le plan des scalènes tapissés par l'aponévrose préscalénique; le nerf phrénique et des branches musculaires de l'artère cervicale ascendante cheminent dans l'épaisseur de cette aponévrose.

L'artère est située en avant et à peu de distance de ce plan ostéo-musculaire; le tubercule antérieur de la sixième vertèbre cervicale, ou *tubercule de Chassaignac,* plus saillant que les autres, facile à sentir à la palpation, est un excellent point de repère pour la ligature de cette artère.

Signalons, enfin, dans ce plan ostéo-musculaire, l'*artère vertébrale,* qui chemine dans les trous transversaires, entre les deux plans des muscles intertransversaires du cou; elle s'y engage en arrière de la carotide primitive, au niveau de la sixième vertèbre cervicale, donc un peu au-dessous du tubercule de Chassaignac; dans ce trajet, elle est accompagnée par la veine vertébrale et par le nerf vertébral de François-Franck.

Le *sympathique cervical* descend verticalement plaqué contre la paroi postérieure de la gouttière carotidienne; il est compris dans un mince dédoublement de l'aponévrose prévertébrale; il présente à ce niveau, son ganglion cervical moyen (inconstant); d'autre part, il est postérieur et interne par rapport à la carotide primitive (voy. : fig. 139).

La *paroi interne* ou *viscérale* est représentée par les *viscères du cou,* c'est-à-dire par la trachée et le larynx, sur un plan plus postérieur par l'œsophage et la face latérale du pharynx, et plus spécialement par le constricteur inférieur du pharynx, enfin par les lobes latéraux du corps thyroïde, recouverts eux-mêmes par le sterno-thyroïdien et le sterno-cléido-hyoïdien (voy. : fig. 139).

Cette paroi se complète en arrière par les *cloisons sagittales de Charpy,* tendues entre l'aponévrose prévertébrale et les bords de l'œsophage.

Les rapports de la carotide primitive avec les organes qui constituent la paroi interne de la gouttière carotidienne méritent d'être précisés.

La carotide primitive gauche est, en effet, beaucoup plus rapprochée de l'œsophage que ne l'est la carotide primitive droite, du fait que l'œsophage déborde la trachée à gauche; dans l'angle trachéo-œsophagien monte le nerf récurrent gauche accompagné de sa chaîne lymphatique récurrentielle; à droite, le nerf récurrent, moins profondément situé à la partie inférieure de la région, n'atteint la trachée qu'au niveau de son sixième anneau.

Les carotides primitives cheminent parallèlement à la trachée dans la région cervicale, à environ 12 millimètres à droite et 10 millimètres à gauche de cette dernière; aussi doit-on récliner sous un écarteur le conduit trachéal dans la ligature de la carotide primitive.

La carotide primitive est appliquée contre la face postérieure du lobe latéral du corps thyroïde (voy. : *Rapports du corps thyroïde*).

La *paroi externe* forme le *couvercle* de la région carotidienne, et les plans successifs *(plans de couverture)* qui la composent sont ceux que l'on incise dans la ligature de l'artère.

Sa *ligne de ligature* va de l'extrémité interne de la clavicule au milieu de la région rétro-mandibulaire comprise entre l'angle de la mâchoire et la mastoïde; l'incision est menée en suivant le bord antérieur du sterno-cléido-mastoïdien, et l'on rencontre successivement : les téguments, le tissu cellulaire sous-cutané, le peaucier du cou, compris dans un dédoublement du *fascia superficialis,* les branches du plexus cervical superficiel, et plus spécialement la branche cervicale transverse et la branche sus-sternale ou ses rameaux sus-sternaux, la veine jugulaire externe, qui croise obliquement la face externe du sterno-cléido-mastoïdien, et la veine jugulaire oblique antérieure de Kocher, qui longe superficiellement le bord antérieur de ce muscle, et que l'on doit parfois sectionner au cours de la ligature.

Au-dessous de ce plan superficiel, on tombe sur le sterno-cléido-mastoïdien, compris dans un dédoublement de l'aponévrose cervicale superficielle; ce muscle, oblique en haut, en arrière et en dehors, croise en X le trajet de l'artère qui est vertical; de plus, il présente avec la carotide primitive des rapports différents en haut et en bas dans la région carotidienne.

A la partie inférieure de la gouttière carotidienne, le sterno-cléido-mastoïdien est repré-

senté par ses deux chefs divergents, le chef sternal et le chef claviculaire; ceux-ci laissent entre eux un intervalle triangulaire dont la base inférieure répond à l'extrémité interne de la clavicule, et à l'articulation sterno-chondro-claviculaire : c'est le *triangle de Sédillot* (1), au niveau duquel on aperçoit la carotide primitive et où l'on pratiquait autrefois la ligature de cette artère (voy. : *Muscle sterno-cléido-mastoïdien*, tome I).

Au niveau de sa terminaison, ses rapports sont différents suivant les positions de la tête; dans la position normale de la tête, la carotide primitive est entièrement recouverte par le sterno-cléido-mastoïdien, sa bifurcation est alors cachée par le bord antérieur du muscle; par contre, dans la position de ligature des carotides (tête en extension et en rotation du côté opposé à la ligature), la terminaison de la carotide primitive se dégage

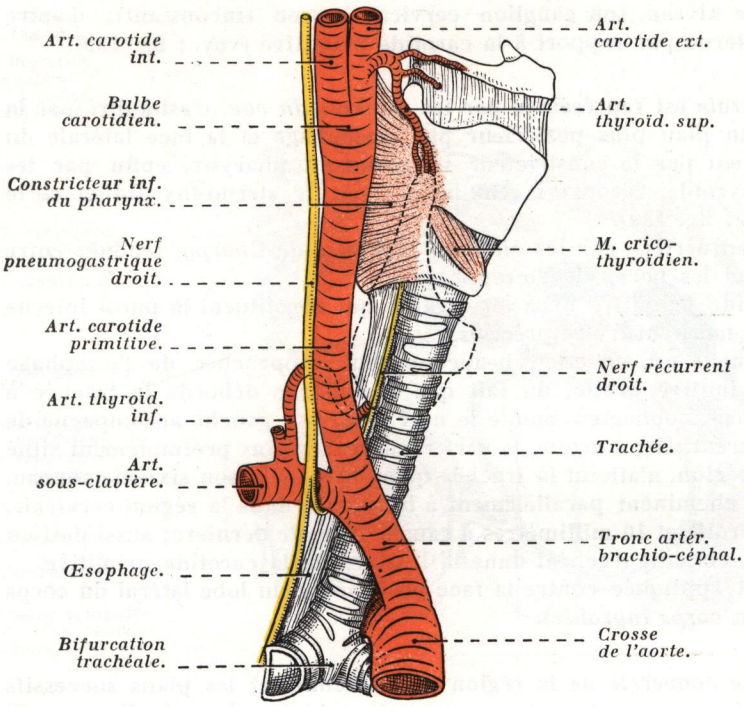

FIG. 137.

Situation et disposition du tronc artériel brachio-céphalique et du système carotidien droit par rapport à la trachée et au larynx; vue latérale droite.

En pointillé, situation du lobe latéral droit et de l'isthme du corps thyroïde.

du muscle et vient à découvert en avant du sterno-cléido-mastoïdien (Tillaux); quoi qu'il en soit, le sterno-cléido-mastoïdien croise en X à branches très serrées le trajet de la carotide primitive, et reste son *muscle satellite*.

Sous le sterno-cléido-mastoïdien, l'aponévrose cervicale moyenne est tendue par l'omo-hyoïdien, qui croise obliquement la région carotidienne en se dirigeant obliquement en arrière, en bas et en dehors; aussi importe-t-il de récliner ce muscle en bas, pour pratiquer au-dessus de lui la ligature de l'artère; le croisement de l'artère carotide primitive par l'omo-hyoïdien s'effectue à la partie moyenne de la portion cervicale de cette artère.

b) **Rapports avec le contenu de la gouttière carotidienne.** — Dans la gouttière carotidienne, l'artère carotide primitive appartient au *paquet vasculo-nerveux du cou*; celui-ci est constitué par la grosse *veine jugulaire interne* en dehors de l'artère qui, plus volumi-

(1) Médecin français (1745-1825).

neuse que cette dernière, la déborde quelque peu en avant et en arrière, par la *carotide primitive* en dedans et par le *nerf pneumogastrique* dans l'angle dièdre postérieur que forment ces deux vaisseaux; au cours de la ligature de l'artère, ce nerf étant au contact du vaisseau doit être dénudé avec soin, afin d'apparaître nettement visible pour ne pas être compris dans la ligature.

De haut en bas, la veine jugulaire interne a tendance à se placer sur un plan antérieur

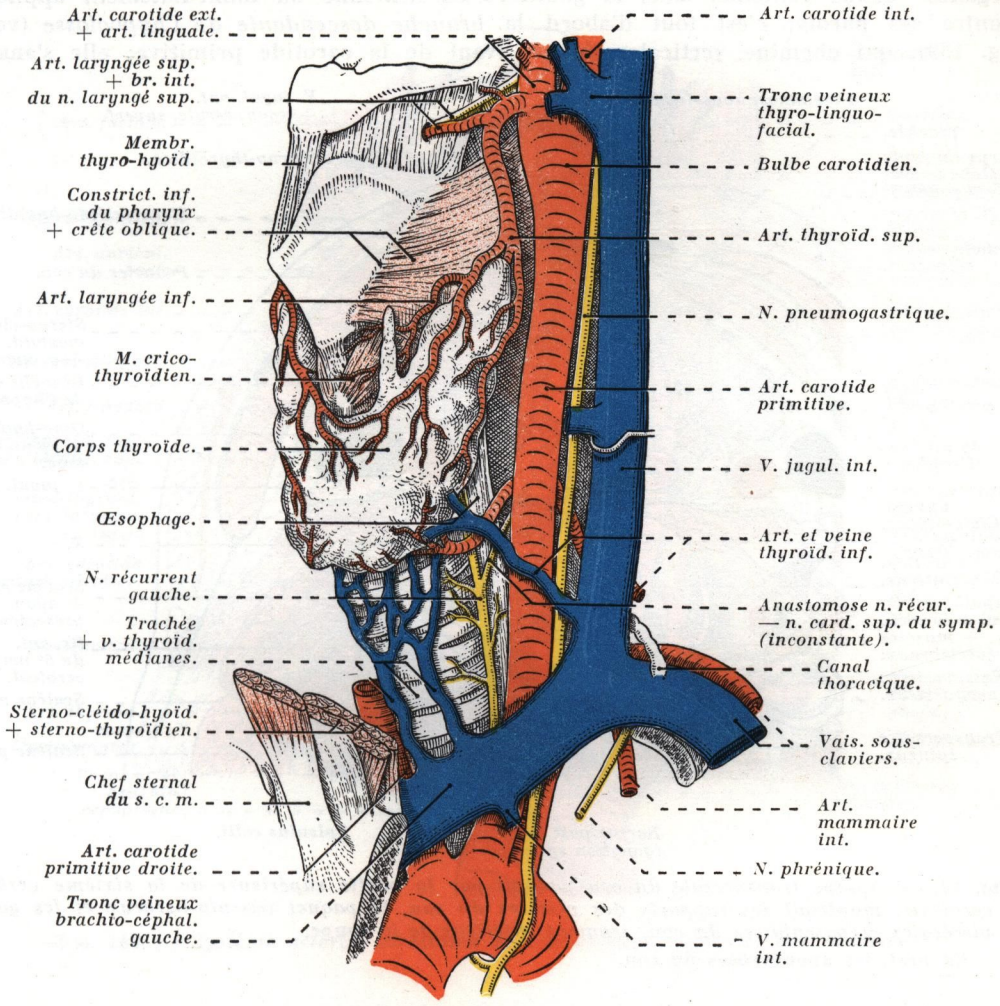

FIG. 138. — *Rapports de l'artère carotide primitive gauche.*

par rapport à l'artère, de telle sorte qu'à la base du cou elle devient franchement antérieure par rapport à l'artère; sur le vivant, la veine gorgée de sang recouvre et cache complètement l'artère.

Ces trois organes sont compris dans une gaine conjonctive commune, la *gaine vasculaire du cou* (voy. : fig. 139), mais les deux vaisseaux y sont séparés l'un de l'autre par une cloison celluleuse, le *septum de Langenbeck*; ainsi, chaque vaisseau occupe dans la gaine vasculaire un étui spécial (voy. : *Gaine vasculaire du cou,* tome I).

A la face externe de la gaine vasculaire, et appliqués contre la jugulaire interne, se

trouvent échelonnés de nombreux ganglions lymphatiques, appartenant à la chaîne jugulaire interne : ce sont les *ganglions cervicaux profonds*; parmi ceux-ci, le *ganglion sus-omo-hyoïdien de Poirier,* situé au-dessus du tendon intermédiaire de l'omo-hyoïdien est un des plus volumineux; enfin, les ganglions antérieurs et postérieurs de la chaîne entrent en rapport presque immédiat avec l'artère carotide interne.

Par l'intermédiaire de la gaine vasculaire, la carotide primitive entre en rapport avec les organes voisins contenus dans la gouttière carotidienne ou immédiatement appliqués contre ses parois; c'est tout d'abord la *branche descendante de l'hypoglosse* (voy. : fig. 139), qui chemine verticalement en avant de la carotide primitive; elle s'anasto-

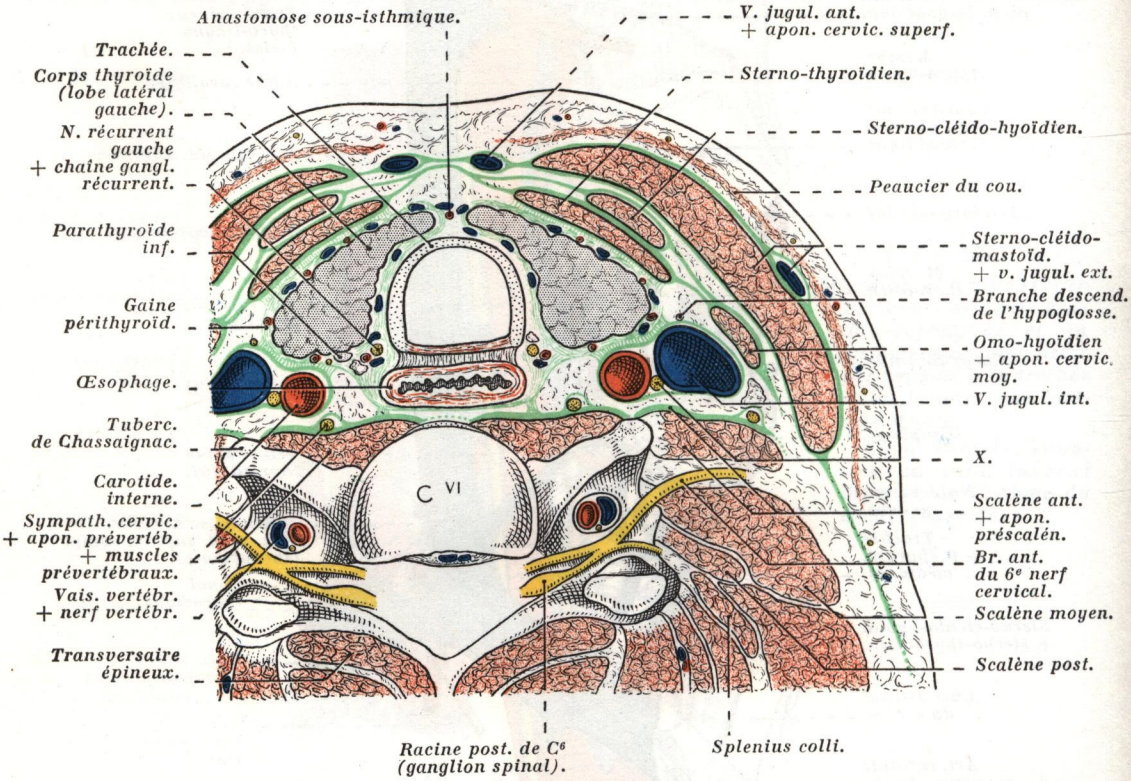

Fig. 139. — *Coupe transversale du cou passant par la partie supérieure de la sixième vertèbre cervicale, montrant les rapports des viscères du cou, le paquet vasculo-nerveux et les gaines viscérales et vasculaires du cou, segment inférieur de la coupe.*

En vert, les aponévroses du cou.

mose avec la branche descendante interne du plexus cervical profond, au-dessus du tendon intermédiaire de l'omo-hyoïdien, au point où ce muscle croise le paquet vasculo-nerveux du cou, pour former l'anse de l'hypoglosse, d'où partent des filets nerveux destinés aux muscles sous-hyoïdiens (voy. : *Innervation des muscles sous-hyoïdiens,* tome I).

La carotide primitive répond en avant, à la face postérieure du lobe latéral du corps thyroïde, au niveau duquel elle détermine une gouttière verticale, et à ce niveau la gaine périthyroïdienne adhère à la gaine vasculaire du cou; la libération de ces adhérences est un des temps les plus importants de la thyroïdectomie (voy. : fig. 139).

Pour atteindre le pôle inférieur du lobe latéral, l'artère thyroïdienne inférieure décrit un trajet à double courbure en S italique, qui la porte successivement en arrière, puis en dedans de la carotide primitive; le point où cette artère croise la carotide primitive

(point de Paulet) est situé au niveau du tubercule de Chassaignac, ou parfois même un peu au-dessous (J. Gosset); elle se ramifie en dedans de la carotide primitive au niveau du pôle inférieur du lobe thyroïdien, et souvent le nerf récurrent s'engage entre ses branches de division; quant à l'artère thyroïdienne supérieure, elle passe en dedans, puis en avant de la carotide primitive, pour atteindre le pôle supérieur du lobe thyroïdien, où elle se divise généralement en trois branches (voy. : fig. 138 et 140).

Les veines thyroïdiennes supérieure, moyenne et inférieure, tributaires la première du

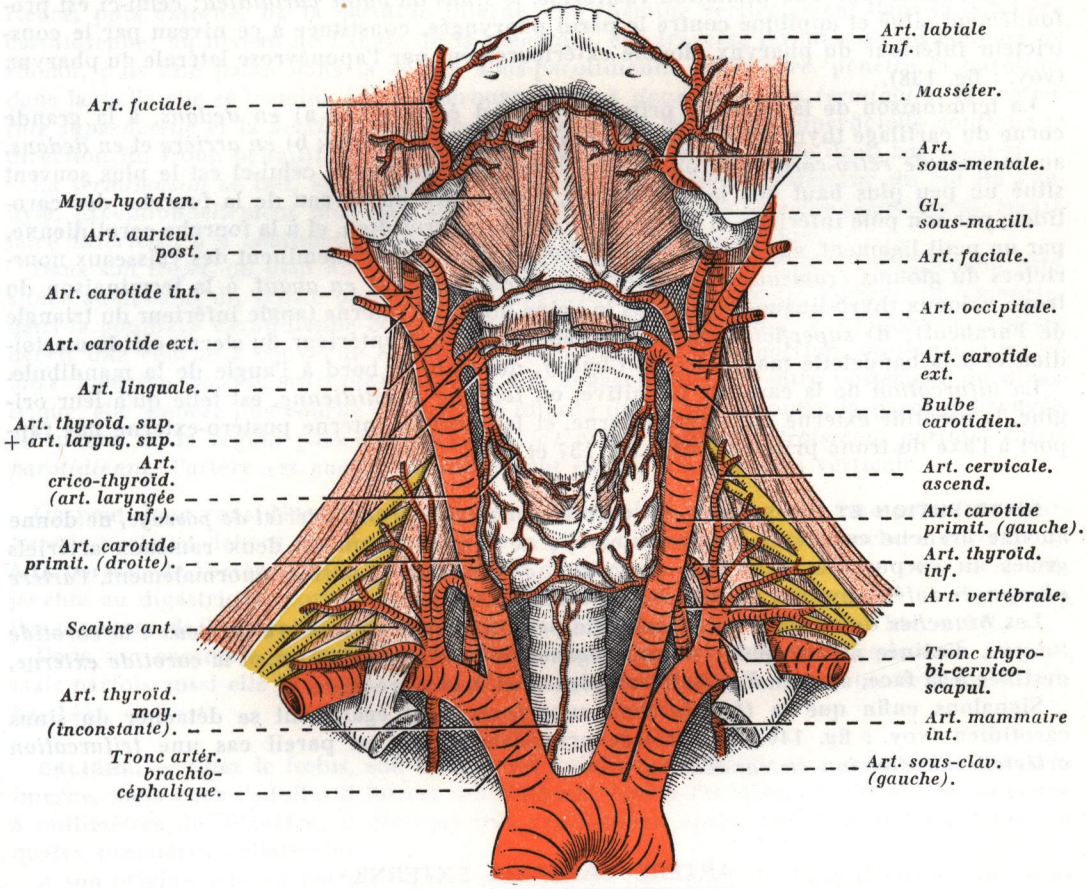

FIG. 140. — *Système artériel carotidien et artères sous-clavières; vue antérieure.*

tronc veineux thyro-lingo-facial, et les deux autres de la veine jugulaire interne, croisent la carotide primitive en passant en avant d'elle.

Signalons enfin les *nerfs cardiaques supérieur* et *moyen* du sympathique, qui longent l'artère en passant en dedans d'elle.

A la *base du cou*, la *carotide primitive gauche* entre en rapport avec le *canal thoracique*; le plus souvent unique, mais parfois aussi dédoublé, celui-ci décrit sa crosse à concavité inférieure au niveau du creux sus-claviculaire, où il enjambe l'artère sous-clavière, pour se terminer finalement dans la veine homonyme au niveau de l'angle veineux de Pirogoff; dans ce trajet, il croise en dehors et postérieurement la carotide primitive gauche, en s'insinuant au niveau d'un *quadrilatère vasculaire* disposé dans un plan oblique d'avant en

arrière et de dedans en dehors, limité ainsi qu'il suit : a) *en bas,* par l'artère sous-clavière (portion préscalénique); b) *en haut,* par l'artère thyroïdienne inférieure; c) *en arrière* et *en dehors,* par les vaisseaux vertébraux; d) et *en avant* et *en dedans,* par la carotide primitive gauche, accompagnée du nerf pneumogastrique (pour plus de détails, voy. : *Canal thoracique,* tome VI).

*3° **Rapports à sa terminaison.*** — Au niveau de sa terminaison, la carotide primitive est représentée par une dilatation fusiforme, le *sinus* ou *bulbe carotidien*; celui-ci est profondément situé et appliqué contre la paroi pharyngée, constituée à ce niveau par le constricteur inférieur du pharynx, doublé extérieurement par l'aponévrose latérale du pharynx (voy. : fig. 138).

La terminaison de la carotide primitive répond également : a) *en dedans,* à la grande corne du cartilage thyroïde et à la membrane thyro-hyoïdienne; b) *en arrière* et *en dedans,* au *corpuscule rétro-carotidien* ou *glomus carotidien*; toutefois, celui-ci est le plus souvent situé un peu plus haut que la bifurcation, c'est-à-dire au niveau de la fourche des carotides; par son pôle inférieur, il est rattaché au sinus carotidien, et à la fourche carotidienne, par un petit ligament, appelé *ligament de Mayer,* dans lequel cheminent des vaisseaux nourriciers du glomus *(rameaux glomiques)*; c) et *en dehors* et *en avant,* à la terminaison du tronc veineux thyro-linguo-facial dans la veine jugulaire interne (angle inférieur du triangle de Farabeuf); d) *superficiellement,* elle répond au bord antérieur du sterno-cléido-mastoïdien et à la bandelette maxillaire de Charpy, qui unit ce bord à l'angle de la mandibule.

La *bifurcation* de la carotide primitive, ou *fourche carotidienne,* est telle qu'à leur origine, la carotide externe est antéro-interne, et la carotide interne postéro-externe par rapport à l'axe du tronc primitif (voy. : fig. 137 et 140).

DISTRIBUTION ET DIVISION. — La carotide primitive, *tronc artériel de passage,* ne donne aucune branche collatérale importante; elle ne fournit qu'un ou deux rameaux artériels grêles au corpuscule carotidien *(rameaux glomiques),* et parfois anormalement, l'*artère pharyngée inférieure,* qui se détache du bulbe carotidien.

Les *branches de division* de la carotide primitive sont au nombre de *deux* : la *carotide interne,* destinée à l'encéphale et aux organes de la cavité orbitaire, et la *carotide externe,* destinée à la face, au cou, à la boîte cranienne et à la dure-mère.

Signalons enfin que la *thyroïdienne supérieure* peut également se détacher du sinus carotidien (voy. : fig. 140), la carotide primitive offrant en pareil cas une *trifurcation artérielle* ou *division en candélabre.*

ARTÈRE CAROTIDE EXTERNE

L'*artère carotide externe* est la branche de bifurcation antéro-interne de la carotide primitive, et tandis que la carotide interne, destinée à la masse encéphalique, traverse le cou sans lui abandonner de branches, la carotide externe, dont le territoire cervico-facial est très étendu, s'épuise avant d'arriver à la base du crâne : c'est l'*artère de la face, du cou* et *de la dure-mère.*

Embryologiquement, les carotides *(système carotidien)* résultent des modifications qui surviennent dans les trois premiers arcs aortiques, et la carotide externe dérive des deux premiers segments intermédiaires antérieurs (voy. : fig. 114).

ORIGINE. — Son origine est plutôt basse que haute; dans la majorité des cas, elle naît au niveau du bord supérieur du cartilage thyroïde (voy. : fig. 141 et 142), c'est-à-dire à 1 centimètre au-dessous de la grande corne de l'os hyoïde; son origine correspond à l'apophyse transverse de la quatrième vertèbre cervicale.

En réalité, l'origine de la carotide externe est très variable, et la bifurcation de la carotide primitive peut se faire assez souvent beaucoup plus haut, au niveau de l'os hyoïde, ou tout au moins de l'espace thyro-hyoïdien, entre l'os hyoïde et le bord supérieur du cartilage thyroïde.

TRAJET, DIRECTION, TERMINAISON. — D'abord antérieure et interne par rapport à la carotide interne, la carotide externe se dirige en haut et en dehors; croisant la face antérieure, puis externe, de la carotide interne, elle chemine verticalement dans la gouttière carotidienne; au niveau de l'angle de la mâchoire, elle traverse les muscles du bouquet de Riolan, puis elle passe dans la région sous-parotidienne antérieure, pénètre la parotide, dans laquelle elle se termine en se bifurquant en ses *deux branches terminales,* la *temporale superficielle* et la *maxillaire interne*; tandis que la temporale superficielle continue la direction du tronc primitif, la maxillaire interne se branche à angle droit sur celui-ci.

La *terminaison* se fait, en pleine glande, au niveau du bord postérieur du col du condyle, exceptionnellement plus bas, sous la glande, derrière la branche montante du maxillaire inférieur, à 4 centimètres au-dessus de l'angle de la mâchoire.

Dans son *trajet,* on peut lui décrire *trois portions : a)* l'une, *cervicale proprement dite,* située au-dessous du ventre postérieur du digastrique, dans laquelle l'artère est comprise dans la gouttière carotidienne et où elle est facilement abordable; à ce niveau, l'artère décrit une courbe à convexité externe; *b)* dans une *deuxième portion, sous-angulo-maxillaire (portion sous-digastrique),* après s'être engagée sous le ventre postérieur du digastrique, elle amorce une courbe à convexité interne qui la porte contre la paroi pharyngée, au niveau de la région para-amygdalienne; *c)* enfin, dans une *troisième portion, intraparotidienne,* l'artère est encore profondément située, et à peu près verticale.

On peut donc considérer *deux courbures* à la carotide externe : *a)* une *première courbure* la porte en dehors et l'écarte ainsi de la paroi pharyngée; cette courbure correspond à la portion de l'artère située au-dessous du digastrique; *b)* la *deuxième courbure,* sus-jacente au digastrique, porte l'artère contre la paroi latérale du pharynx et correspond à l'engagement de l'artère dans la région sous-angulo-maxillaire (voy. : fig. 144 et 146).

Dans son ensemble, la carotide externe présente l'aspect d'un S italique très allongé, mais parfois aussi elle présente, chez certains sujets, un trajet plus ou moins flexueux (voy. : fig. 145).

CALIBRE. — Chez le fœtus, son *calibre* est notablement inférieur à celui de la carotide interne, mais chez l'adulte, il lui est sensiblement égal à l'origine, et mesure en moyenne 8 millimètres de diamètre; il diminue très rapidement après l'origine de ses trois ou quatre premières collatérales.

A son origine, elle est parfois légèrement dilatée, par suite de l'empiètement du *sinus carotidien* sur les carotides externe et interne; toutefois, la dilatation est toujours beaucoup plus accusée sur la carotide interne que sur la carotide externe.

LONGUEUR. — Sa *longueur,* variable avec les dimensions du cou et les niveaux de son origine et de sa terminaison, est en moyenne de 7 à 8 centimètres.

RAPPORTS DE LA CAROTIDE EXTERNE

Nous envisagerons ses rapports successivement dans ses *trois portions* :

1° La **première portion** s'étend de l'origine de l'artère jusqu'au ventre postérieur du digastrique; l'artère chemine dans la *gouttière carotidienne :* c'est la portion cervicale proprement dite, le *lieu de la ligature,* portion où elle est relativement superficielle et facilement accessible.

2° La **deuxième portion** correspond au passage de l'artère sous le ventre postérieur du digastrique et le stylo-hyoïdien : c'est à ce niveau que la carotide externe traverse le diaphragme stylien en quittant la région carotidienne, pour aborder l'espace sous-parotidien antérieur (voy. : fig. 161).

3° Dans la **troisième portion,** située au-dessus du ventre postérieur du digastrique, l'artère est comprise dans l'*espace sous-parotidien antérieur* et dans la *loge parotidienne.*

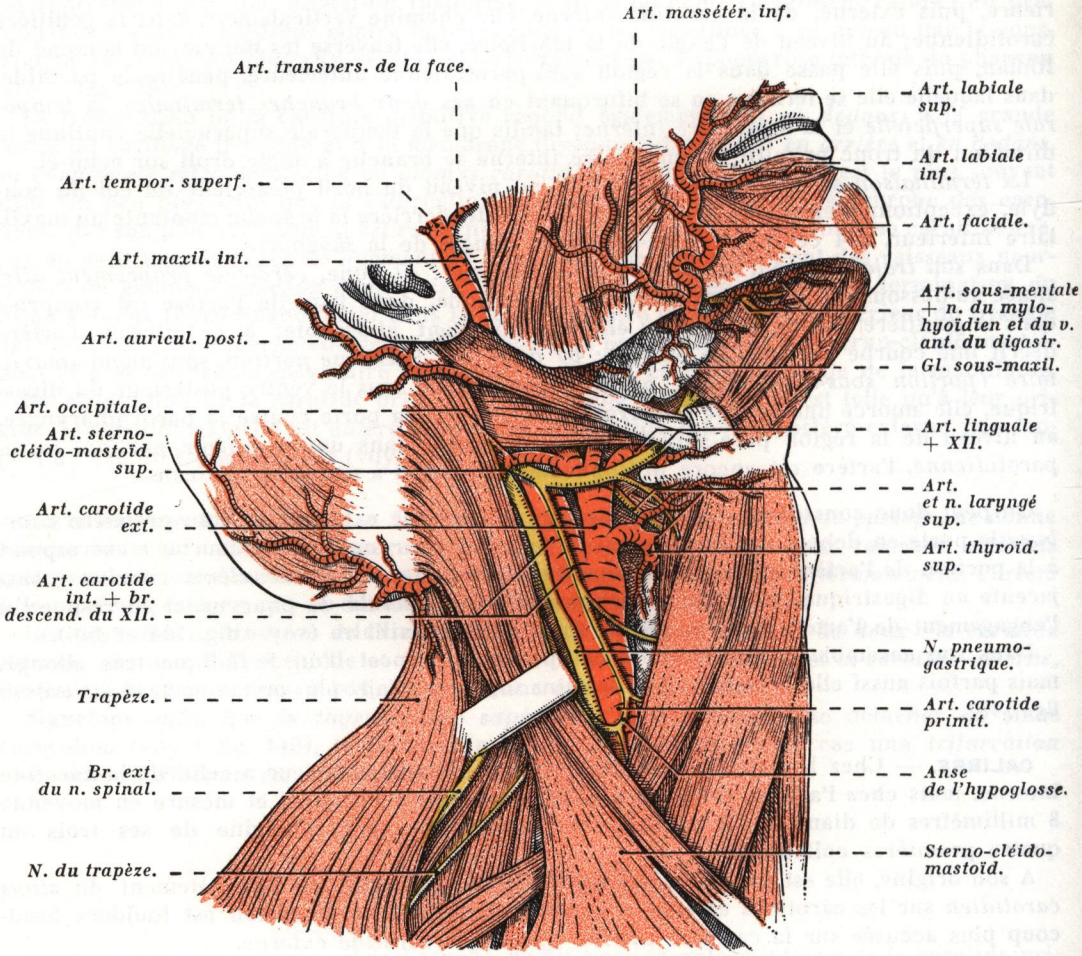

FIG. 141. — *Bifurcation carotidienne.*
Carotide externe et ses branches; vue antéro-latérale droite.

Dans ces deux dernières portions, l'artère est profonde et difficilement accessible.

Dans la première portion, qui s'étend du bord supérieur du cartilage thyroïde au ventre postérieur du digastrique, l'artère carotide externe chemine accompagnée de la carotide interne, tandis qu'au-dessus du ventre postérieur du digastrique les deux carotides sont séparées l'une de l'autre par le diaphragme stylien.

1° ***Rapports à l'origine.*** — A l'origine, les deux carotides s'écartent progressivement l'une de l'autre; la carotide externe est située en avant de la carotide interne, position qu'elle conservera ultérieurement; mais de plus, la carotide externe se trouve à ce

endroit en dedans de la carotide interne, de sorte que la carotide externe, par suite de son obliquité en haut et en dehors, va croiser la carotide interne, pour lui devenir externe en passant en avant d'elle (voy. : fig. 144).

Les deux carotides externe et interne sont unies entre elles par du tissu conjonctif qui constitue le *ligament intercarotidien de Rieffel,* véritable *lame vasculaire intercarotidienne.*

En arrière de la bifurcation de la carotide primitive et de l'origine de la carotide externe se trouve le *corpuscule rétro-carotidien (glomus carotidien)*; d'aspect brun rougeâtre, il est uni aux carotides par un petit méso conjonctif et vasculaire que forme le *ligament de Mayer.*

Entre les carotides passent des veines qui viennent du pôle supérieur du glomus pour se jeter dans le tronc veineux thyro-linguo-facial ou dans les veines pharyngées.

Des filets nerveux issus, d'une part, du ganglion cervical supérieur du sympathique, et, d'autre part, du ganglion plexiforme du pneumogastrique et du glosso-pharyngien ou de sa branche descendante *(rameaux carotidiens),* forment le *plexus intercarotidien d'Arnold,* d'où partent des filets qui accompagnent la carotide externe et ses branches de division (voy. : fig. 200).

En dedans, l'origine de l'artère carotide externe répond à la membrane thyro-hyoïdienne et à la paroi pharyngée contre laquelle elle est appliquée; à ce niveau, cette paroi est représentée par le constricteur inférieur du pharynx (voy. : fig. 142).

2° ***Rapports de la portion cervicale.*** — Dans sa portion cervicale, l'artère carotide externe occupe la gouttière carotidienne; elle entre en rapport avec les parois et le contenu de cette gouttière.

a) **Rapports avec les parois de la gouttière carotidienne.** — De forme prismatique triangulaire, la gouttière carotidienne présente *trois parois* que l'on distingue en *externe, interne* et *postérieure.*

La *paroi externe,* ou *couvercle de la région carotidienne,* est constituée par les plans successifs que l'on rencontre dans la ligature de l'artère *(plans de couverture)* (1) : ce sont, de la superficie vers la profondeur : la peau, le peaucier du cou compris dans un dédoublement du *fascia superficialis,* et dont les fibres sont obliques en bas et en arrière, le tissu cellulaire sous-cutané, dans lequel on rencontre des vaisseaux et des nerfs superficiels, tels que les rameaux de la branche cervicale transverse du plexus cervical superficiel et les filets cervicaux de la branche cervico-faciale de la septième paire; quant à la jugulaire externe, elle croise obliquement la face externe du sterno-cléido-mastoïdien, et on l'évite le plus souvent dans la ligature; par contre, l'anastomose qu'elle envoie à la jugulaire antérieure, ou veine jugulaire oblique antérieure de Kocher, est le plus souvent sectionnée au cours de cette ligature, car elle suit le bord antérieur du muscle.

L'aponévrose cervicale superficielle contient dans un dédoublement le sterno-cléido-mastoïdien, et celui-ci représente à lui seul la paroi externe de la région carotidienne.

Les rapports de ce muscle avec les vaisseaux carotidiens ont été diversement interprétés par les auteurs.

Pour certains (Richet), le bord antérieur du sterno-cléido-mastoïdien recouvre constamment la bifurcation de la carotide primitive, et, de ce fait, l'origine de la carotide externe; aussi faut-il le récliner en arrière dans la ligature de cette artère.

Pour d'autres, au contraire (Tillaux), le bord antérieur du muscle laisse complètement

(1) Articles à consulter : Pierre Descomps : La ligature de l'artère carotide externe. *Presse médicale,* 20 avril 1912, n° 32.

P. Huard et M. Montagné : L'accès à la carotide externe à travers les lames celluleuses et par les plans de clivage du cou. *Annales d'Anatomie pathologique et d'Anatomie normale médico-chirurgicale,* 1931, n° 2, p. 125.

à découvert cette région dans la position de ligature, mais les vaisseaux carotidiens sont néanmoins recouverts par la *bandelette maxillaire de Charpy,* ou bandelette d'insertion faciale du sterno-cléido-mastoïdien à la mâchoire.

La *paroi interne* est représentée par l'os hyoïde dont la grande corne est un point de repère très important, et à peu près fixe pour la ligature de la carotide externe, et par la membrane thyro-hyoïdienne dont la partie la plus externe et la plus postérieure, épaissie, constitue le ligament thyro-hyoïdien latéral (voy. : *Membrane thyro-hyoïdienne;* article : *Appareil ligamentaire du larynx*).

Plus en arrière, cette paroi est formée par les constricteurs moyen et inférieur du pharynx, constituant la paroi pharyngée, doublée extérieurement de l'aponévrose latérale du pharynx; plus en arrière encore, celle-ci se continue par les lames sagittales de Charpy; le constricteur inférieur est le plus superficiel, à fibres descendantes, le constricteur moyen est sous-jacent, à fibres ascendantes (voy. : fig. 142).

La *paroi postérieure* de la gouttière est en rapport beaucoup moins intime avec la carotide externe que les parois interne et externe; elle en est même très éloignée.

Cette paroi est représentée par : les apophyses transverses cervicales, doublées en avant par les muscles prévertébraux, tapissés eux-mêmes par l'aponévrose cervicale profonde ou prévertébrale, au-devant de laquelle descend le cordon du sympathique cervical, compris dans un mince dédoublement de cette aponévrose (voy. : fig. 143) (voy. : *Sympathique cervical,* tome IV).

b) **Rapports avec le contenu de la gouttière carotidienne. Triangle de Farabéuf.** — Le contenu de la gouttière carotidienne est disposé à ce niveau, de dehors en dedans, suivant *quatre plans,* qui sont : un plan cellulo-ganglionnaire, un plan veineux, un plan nerveux et un plan artériel.

Le *plan cellulo-ganglionnaire,* sous-jacent au sterno-cléido-mastoïdien, est représenté par une nappe de tissu celluleux dans laquelle de nombreux ganglions lymphatiques se trouvent placés au contact du paquet vasculo-nerveux du cou (gaine vasculaire du cou) : ce sont les ganglions de la chaîne jugulaire interne ou *ganglions cervicaux profonds.*

Ces ganglions, dont certains sont relativement volumineux, sont interposés entre le sterno-cléido-mastoïdien et la veine jugulaire interne; parmi ceux-ci, l'un d'eux, toujours volumineux, est situé au-dessous du ventre postérieur du digastrique : c'est le *ganglion sous-digastrique* ou *ganglion principal de Küttner* (1), auquel aboutissent des troncs collecteurs lymphatiques marginaux de la langue (voy. : fig. 577 et 578).

Le *plan veineux* est constitué par la grosse *veine jugulaire interne,* qui descend en arrière et en dehors de la carotide externe, et qui recouvre en dehors la carotide interne (voy. : fig. 142 et 146).

Cette veine reçoit par sa face antérieure des veines importantes : là, viennent se déverser la veine faciale, la veine linguale et la veine thyroïdienne supérieure; ces trois veines peuvent se jeter isolément dans la jugulaire interne, ce qui est rare, et croiser ainsi isolément la face externe de la carotide externe; mais le plus souvent, elles s'unissent en un tronc commun, volumineux, mais court, le *tronc veineux thyro-linguo-facial* ; celui-ci, oblique en bas et en arrière, croise les premières branches de la carotide externe, un peu au-dessous de l'os hyoïde, puis il débouche dans la jugulaire interne au niveau du bord supérieur du cartilage thyroïde; parfois même, les veines pharyngiennes participent à la constitution de ce tronc, formant ainsi un *tronc thyro-linguo-pharyngo-facial.*

Sous ce plan veineux chemine un *plan nerveux* qui sépare ce dernier des vaisseaux carotidiens sous-jacents. Il est constitué par le nerf pneumogastrique et par le nerf grand

(1) Chirurgien allemand de la fin du XIXe siècle.

hypoglosse, mais tandis que le pneumogastrique, situé dans l'angle dièdre postérieur jugulo-carotidien, est assez éloigné de la carotide externe, séparé ainsi de cette artère par toute l'épaisseur de la carotide interne, le grand hypoglosse passe au contact même de la carotide externe et de ses branches qu'il croise en dehors (voy. : fig. 114, 142 et 145).

A ce niveau, le nerf grand hypoglosse décrit une courbe à convexité inférieure, et il constitue un précieux repère dans la ligature de la carotide externe; mais Farabeuf insistait sur ce point qu'il s'agit cependant d'un repère variable.

Cette variabilité nous est expliquée par le fait que la *courbe de l'hypoglosse* (1) est en

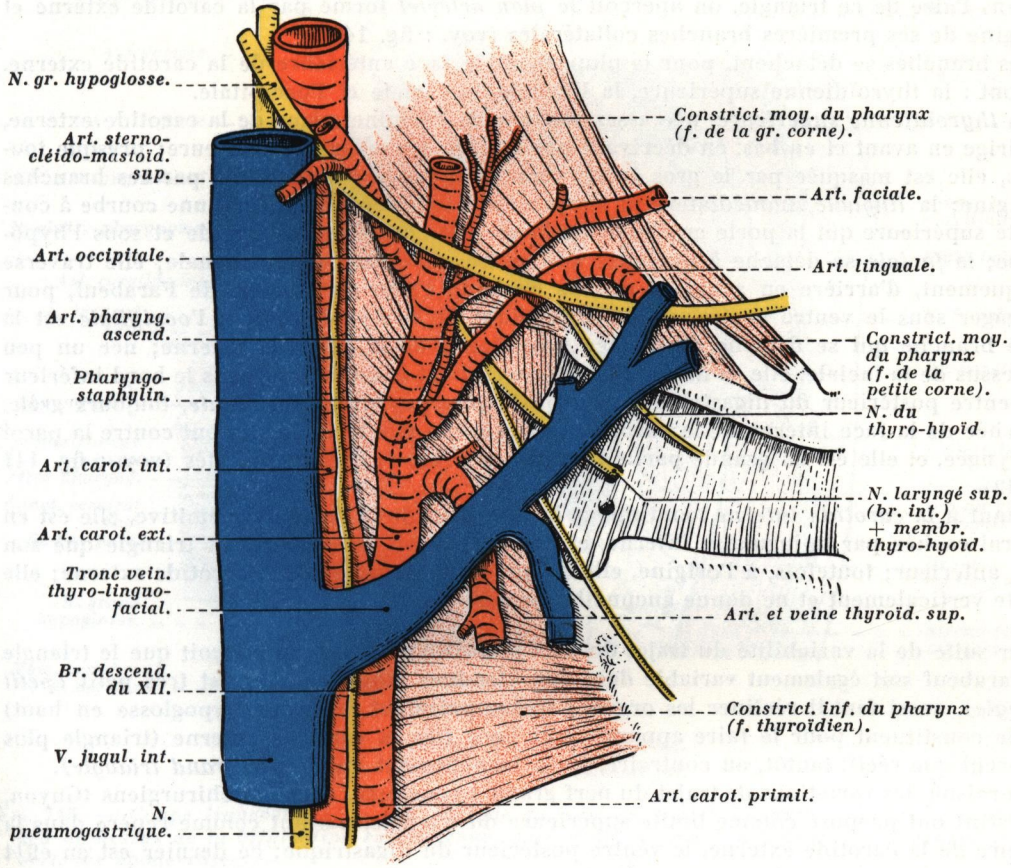

FIG. 142. — *Triangle de Farabeuf, côté droit* (demi-schématique).

quelque sorte commandée par une des branches de la carotide externe, à savoir : l'artère occipitale; le nerf grand hypoglosse contourne en effet cette artère, et c'est à son point de croisement avec l'artère occipitale qu'il change de direction, ou plus exactement au-dessous de l'origine de la branche sterno-cléido-mastoïdienne de l'artère occipitale *(artère sterno-cléido-mastoïdienne supérieure)* (voy. : fig. 141 et 142).

Quand cette artère naît bas, le nerf grand hypoglosse décrit sa courbe plus bas, de telle

(1) Article à consulter : TRAINA : Contribution à la connaissance des rapports entre la carotide, la jugulaire interne, le tronc veineux thyro-linguo-facial et l'hypoglosse dans le triangle de Farabeuf. *L'oto-rhino-laryngologie internationale*, juillet 1946, n° 7, p. 170.

sorte qu'une portion de ce nerf se présente nettement oblique sur la carotide interne, et une portion horizontale sur la carotide externe, en pareil cas, on peut déjà reconnaître et distinguer par ce rapport les deux carotides.

Si, au contraire, l'artère sterno-cléido-mastoïdienne supérieure naît très haut, le nerf grand hypoglosse passe horizontalement ou légèrement oblique sur les deux carotides; quoi qu'il en soit de ces différents rapports, la jugulaire interne, en arrière, le tronc veineux thyro-linguo-facial, en avant, et le grand hypoglosse, en haut, délimitent un triangle à sommet inférieur : c'est le *triangle de Farabeuf* (1).

Dans l'aire de ce triangle, on aperçoit le *plan artériel* formé par la carotide externe et l'origine de ses premières branches collatérales (voy. : fig. 142).

Ces branches se détachent, pour la plupart, de la face antérieure de la carotide externe, ce sont : la thyroïdienne supérieure, la linguale, la faciale et l'occipitale.

La *thyroïdienne supérieure,* née assez souvent de l'origine même de la carotide externe, se dirige en avant et en bas, en décrivant une courbe à convexité supérieure; presque toujours, elle est masquée par le gros tronc veineux thyro-linguo-facial ou par ses branches d'origine; la *linguale,* immédiatement sus-jacente à la précédente, décrit une courbe à concavité supérieure qui la porte au-dessus de la grande corne de l'os hyoïde et sous l'hypoglosse; la *faciale* se détache à quelques millimètres au-dessus de la linguale; elle traverse obliquement, d'arrière en avant et de bas en haut, l'aire du triangle de Farabeuf, pour s'engager sous le ventre postérieur du digastrique et le stylo-hyoïdien; l'*occipitale* est la seule branche qui se détache de la face postérieure de la carotide externe; née un peu au-dessus de la faciale, elle se dirige en arrière, en haut et en dehors, sous le bord inférieur du ventre postérieur du digastrique; quant à la *pharyngienne ascendante,* toujours grêle, détachée de la face interne de la carotide externe, elle monte verticalement contre la paroi pharyngée, et elle est en grande partie masquée par les vaisseaux précités (voy. : fig. 141 et 142).

Quant à la *carotide interne,* continuant la direction de la carotide primitive, elle est en général cachée par la jugulaire interne, et l'on n'aperçoit dans l'aire du triangle que son bord antérieur; toutefois, à l'origine, elle est plus superficielle que la carotide externe; elle monte verticalement et ne donne aucune branche.

Par suite de la variabilité du trajet du nerf grand hypoglosse, on conçoit que le triangle de Farabeuf soit également variable dans son étendue; tantôt celui-ci est très petit *(petit triangle),* aussi faut-il récliner les organes (principalement le grand hypoglosse en haut) qui le constituent pour le faire apparaître et pour lier la carotide externe (triangle plus apparent que réel), tantôt, au contraire, il est franchement apparent *(grand triangle).*

En raison des variations de trajet du nerf grand hypoglosse, certains chirurgiens (Guyon, Morestin) ont proposé comme limite supérieure du triangle, partant comme repère dans la ligature de la carotide externe, le ventre postérieur du digastrique; ce dernier est en effet beaucoup plus constant comme situation que ne l'est la douzième paire cranienne : c'est le *triangle de Guyon* (2).

Au cours de la ligature, et de prime abord, la carotide externe est parfois difficile à distinguer de la carotide interne dans l'aire du triangle de Farabeuf; aussi doit-on retenir que celle qu'il faut lier : c'est l'*artère la plus antérieure et la plus profonde,* celle qui est appliquée contre la grande corne de l'os hyoïde, enfin et surtout *celle qui donne des branches* par sa face antérieure, la carotide interne n'en donnant pas; sa ligature s'effectue entre ses deux premières collatérales, la thyroïdienne supérieure et la linguale.

---

(1) Anatomiste français (1841-1910), fut professeur d'Anatomie à la Faculté de Médecine de Paris et membre de l'Académie de Médecine; créateur de l'*Anatomie Chirurgicale.*

(2) Chirurgien français (1831-1920), fut professeur de Clinique Chirurgicale (Voies urinaires, Clinique Necker) à la Faculté de Médecine de Paris, membre de l'Académie des Sciences et de l'Académie de Médecine.

Le *paquet vasculo-nerveux du cou* : jugulaire interne, carotide interne et pneumogastrique sont contenus dans une gaine conjonctivo-vasculaire commune : la *gaine vasculaire du cou.*

Au niveau de la bifurcation carotidienne, la gaine vasculaire du cou se continue dans la région cervicale supérieure sur les deux vaisseaux carotidiens. Sur la carotide externe, la disposition de cette gaine est orientée de façon différente suivant les points envisagés; cette

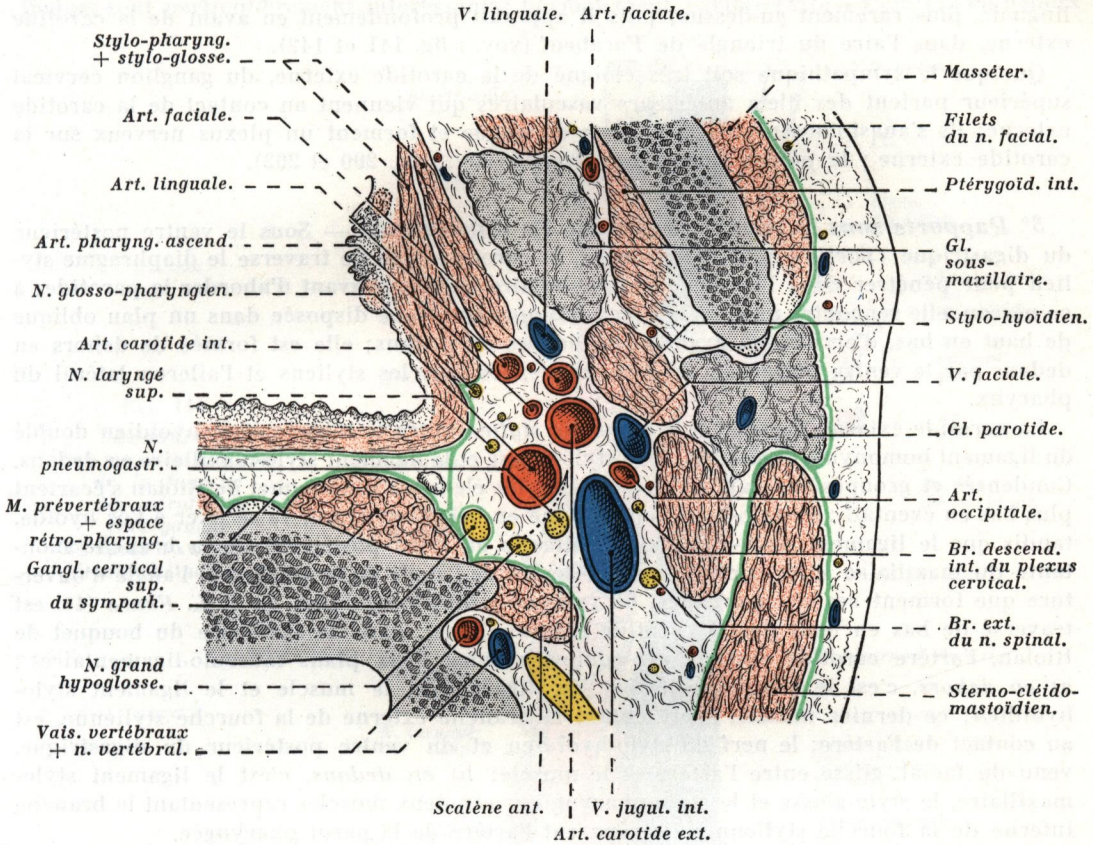

FIG. 143. — *Coupe transversale du cou, oblique de haut en bas et d'avant en arrière, passant un peu au-dessus de la bifurcation carotidienne; côté droit, segment inférieur de la coupe. — En vert,* les aponévroses.

La flèche pointillée indique le trajet suivi par le nerf grand hypoglosse.

orientation est en rapport avec l'origine et la disposition des premières branches collatérales de la carotide externe, la gaine se continuant sur ses branches. Tout d'abord, les deux vaisseaux carotidiens étant au contact l'un de l'autre au niveau du triangle de Farabeuf, leurs gaines vasculaires sont adhérentes; aussi lorsqu'on cherche à séparer les deux carotides par traction opposée, on détermine artificiellement au niveau de la zone d'adhérence une *lame vasculaire bicarotidienne* (1).

Dans l'angle postéro-supérieur du triangle de Farabeuf, le nerf grand hypoglosse aban-

(1) Ouvrage à consulter : P. TRUFFERT : *Le cou.* 1 vol. Louis Arnette, édit., Paris, 1922.

donne sa *branche descendante* au point où il croise la carotide interne; celle-ci chemine verticalement en avant de cette artère; quant au nerf du thyro-hyoïdien, il se détache du grand hypoglosse, dans l'angle antérieur du triangle de Farabeuf, généralement un peu en avant de la carotide externe (voy. : fig. 142 et 145).

Le *nerf laryngé supérieur* est profond, plaqué contre le pharynx, il croise la carotide externe en passant en dedans d'elle; le croisement s'effectue généralement au niveau de la grande corne de l'os hyoïde, entre l'origine de la thyroïdienne supérieure et celle de la linguale, plus rarement au-dessus; puis il apparaît profondément en avant de la carotide externe, dans l'aire du triangle de Farabeuf (voy. : fig. 141 et 142).

Quoique le sympathique soit très éloigné de la carotide externe, du ganglion cervical supérieur partent des filets antérieurs vasculaires qui viennent au contact de la carotide externe; ils s'anastomosent avec des filets du vague et forment un plexus nerveux sur la carotide externe : le *plexus carotidien externe* (voy. : fig. 200 et 202).

3° Rapports sous le ventre postérieur du digastrique. — Sous le ventre postérieur du digastrique *(portion sous-digastrique)*, la carotide externe traverse le diaphragme stylien pour pénétrer dans l'espace sous-glandulaire antérieur avant d'aborder la parotide; à ce niveau, elle rencontre une *cloison musculo-aponévrotique* disposée dans un plan oblique de haut en bas, d'arrière en avant et de dehors en dedans; elle est formée de dehors en dedans par le ventre postérieur du digastrique, les muscles styliens et l'aileron latéral du pharynx.

La carotide externe franchit le *diagramme stylien* entre le muscle stylo-hyoïdien doublé du ligament homonyme en dehors, et le stylo-glosse et le ligament stylo-maxillaire en dedans. Condensés et groupés sur l'apophyse styloïde, les éléments du bouquet de Riolan s'écartent plus bas en éventail : le stylo-hyoïdien, oblique en bas et en avant, va se fixer à l'os hyoïde, tandis que le ligament stylo-maxillaire s'attache au bord postérieur de la branche montante du maxillaire inférieur, un peu au-dessus de l'angle de la mâchoire; l'angle d'ouverture que forment ces deux organes, ou *triangle préstylo-hyoïdien de J. L. Faure* (1), est traversé de bas en haut par la carotide externe; ainsi, dans sa traversée du bouquet de Riolan, l'artère carotide externe est comprise entre deux plans musculo-ligamentaires : a) *en dehors,* c'est le ventre postérieur du digastrique, le muscle et le ligament stylo-hyoïdien; ce dernier muscle, représentant la branche externe de la fourche stylienne, est au contact de l'artère; le nerf du stylo-hyoïdien et du ventre postérieur du digastrique, venu du facial, glisse entre l'artère et le muscle; b) *en dedans,* c'est le ligament stylo-maxillaire, le stylo-glosse et le stylo-pharyngien; ces deux muscles représentant la branche interne de la fourche stylienne; ils séparent l'artère de la paroi pharyngée.

Après sa traversée du bouquet de Riolan, la carotide externe est séparée de la carotide interne par toute l'épaisseur du diaphragme stylien, et tandis que la carotide externe pénètre dans la partie postéro-inférieure de l'espace sous-parotidien antérieur (espace préstylien), la carotide interne, satellite de la veine jugulaire interne, monte dans l'espace sous-parotidien postérieur (espace rétro-stylien), en arrière des éléments de l'éventail stylien; ainsi donc, vue dans son ensemble, la *fourche des carotides* s'oppose à la *fourche stylienne,* comme les deux doigts d'une main s'opposent après écartement et interpénétration aux deux doigts de l'autre main (voy. : *Muscles styliens,* tome I); et, selon la comparaison de Farabeuf, on peut dire que la fourche des carotides contient dans son ouverture les deux muscles styliens profonds (stylo-glosse et stylo-pharyngien) et que la fourche des muscles styliens contient dans son ouverture la carotide externe (voy. : fig. 144).

Plus superficiellement, l'artère répond à la paroi externe de l'espace maxillo-pharyngien, à savoir : à l'angle de la mâchoire et à la bandelette maxillaire de Charpy, qui forment

---

(1) Chirurgien français du début du xxe siècle, fut professeur de clinique gynécologique à la Faculté de Médecine de Paris et membre de l'Académie de Médecine.

avec le ptérygoïdien interne le couvercle de la *région sous-angulo-maxillaire* (P. Descomps) (1); entre le ventre postérieur du digastrique et l'angle de la mâchoire s'insinue la partie la plus postérieure de la glande sous-maxillaire.

Relativement profonde à ce niveau, l'artère carotide externe décrit souvent un coude qui la porte vers le pharynx, où elle répond à la *région para-amygdalienne.*

Ses rapports avec l'*amygdale palatine,* protégée extérieurement par sa capsule amygdalienne, sont particulièrement intéressants; normalement, l'artère reste à 1 cm 1/2 en dehors

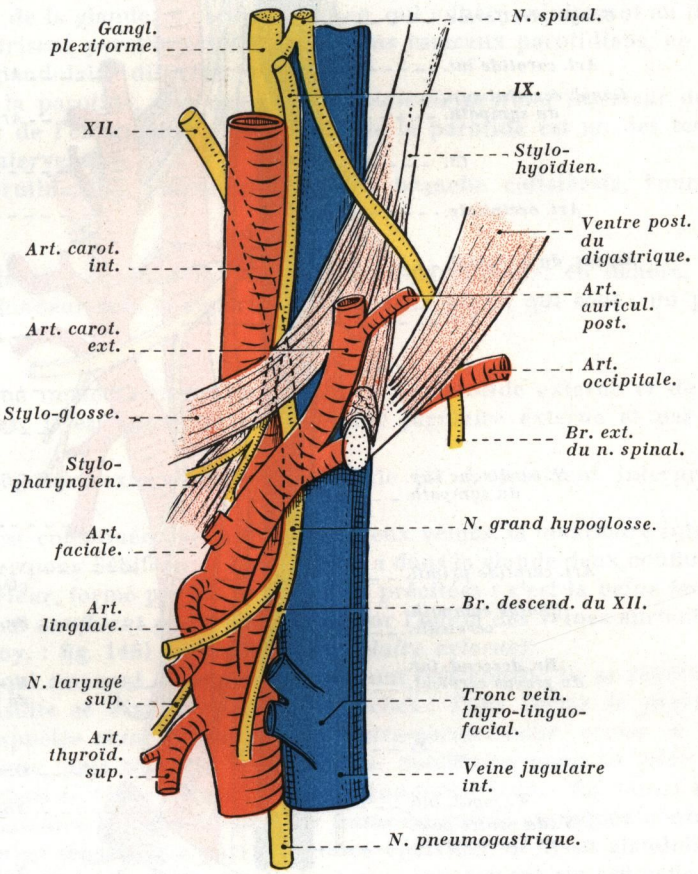

FIG. 144.

La fourche des muscles styliens de la fourche des carotides, côté gauche (d'après FARABEUF) (demi-schématique).

de l'amygdale, mais dans certains cas, exceptionnels du reste, la carotide externe décrit au-dessous de la parotide une courbure accentuée dont la convexité antérieure et interne rapproche l'artère de l'amygdale, et plus spécialement de son pôle inférieur; elle en est alors distante de 5 à 6 millimètres.

Dans l'amygdalectomie, ce rapport de la carotide externe avec l'amygdale palatine n'est généralement pas à craindre : les hémorragies abondantes qui ont été parfois observées sont le plus souvent dues à une blessure de la faciale, qui décrit dans ce cas une courbe très prononcée contre le pôle inférieur de l'amygdale (boucle artérielle) ou à une artère

(1) Ouvrage à consulter : PIERRE DESCOMPS : Anatomie de l'espace maxillo-amygdalien. La région sous-angulo-maxillaire. *Thèse de Paris,* 1908.

tonsillaire anormalement développée, ou plus rarement à une palatine ascendante d'origine atypique et volumineuse, née directement de la carotide externe.

La carotide externe contracte dans la région *(espace para-amygdalien de Calas)* des rapports avec le nerf glosso-pharyngien et avec le rameau lingual du facial.

Le *nerf glosso-pharyngien,* oblique en bas et en avant, décrit sa courbe à concavité antéro-

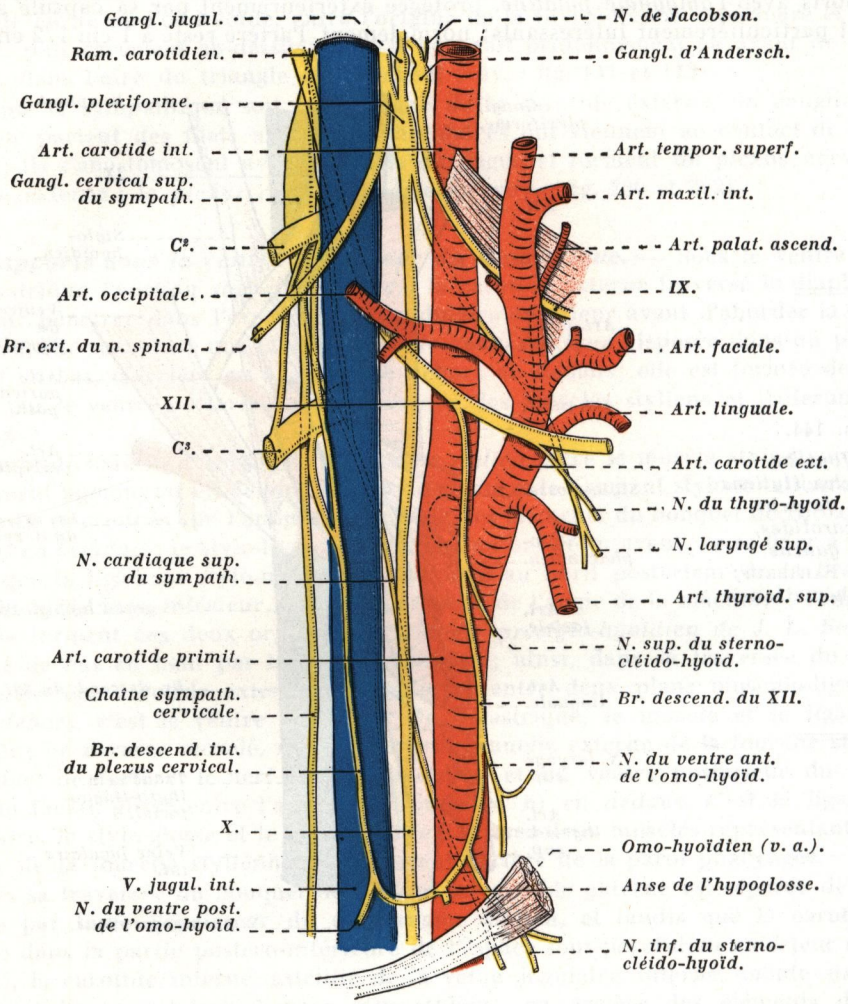

FIG. 145. — *Rapports nerveux des vaisseaux carotidiens et de la veine jugulaire interne; côté droit, vue externe* (demi-schématique).
En pointillé, la situation du corpuscule rétro-carotidien.

supérieure en croisant la face externe de la carotide interne contre la face externe du stylo-pharyngien, pour se glisser ensuite à la face profonde du stylo-glosse.

Le *rameau lingual du facial* se dirige en bas et en dedans, en croisant la face interne du stylo-glosse et du stylo-pharyngien qui le sépare de la carotide externe, puis il aborde la paroi latérale du pharynx où il s'engage entre l'amygdale et le pilier antérieur du voile.

Signalons en outre, à ce niveau, l'*artère palatine ascendante,* issue du coude de la faciale, qui est appliquée contre la paroi pharyngée et qui abandonne constamment à ce niveau une ou plusieurs artères tonsillaires (voy. : fig. 152 et 153).

*4° **Rapports dans la parotide.*** — L'artère carotide externe pénètre dans la *région parotidienne* où elle se met en rapport avec la glande parotide (1). Elle se creuse tout d'abord une gouttière à la face profonde de la glande, puis elle s'enfonce dans la glande à l'union de son tiers inférieur et de ses deux tiers supérieurs; elle se dirige verticalement vers le bord postérieur du col du condyle en devenant de plus en plus superficielle, et finalement elle se bifurque dans l'épaisseur de la glande en ses *deux branches terminales,* la *maxillaire interne* et la *temporale superficielle (plan artériel)*; ces deux artères offrent deux caractères communs, à savoir : *a)* leur court trajet intra-glandulaire, et la formation d'un pédicule à l'émergence de la glande; *b)* leur adventice, qui adhère solidement au tissu glandulaire, qu'elles vascularisent par l'intermédiaire de fins rameaux parotidiens, ce qui rend leur dissection intra-glandulaire difficile.

Par sa pénétration dans la parotide, elle constitue le *pédicule profond inférieur* de la glande; sa section au cours de l'extirpation chirurgicale de la parotide est un des temps les plus délicats de cette intervention.

A son entrée dans la parotide, elle fournit parfois une branche collatérale, l'*auriculaire postérieure.*

La carotide externe est le plus profond des organes intra-parotidiens; en dehors, elle entre en rapport, de la profondeur vers la superficie, avec *deux plans,* qui sont : un plan veineux et un plan nerveux.

a) Le **plan veineux** est situé immédiatement en dehors de la carotide externe et de ses branches intra-parotidiennes; il est constitué par la veine jugulaire externe et par ses branches d'origine.

La naissance de la veine jugulaire externe dans la parotide est diversement interprétée par les auteurs.

Pour les classiques, elle est constituée par la fusion de deux veines, la maxillaire interne et la temporale superficielle; pour Sébileau et Launay, il y a dans la glande deux confluents veineux : un *confluent antérieur,* formé par les deux veines précitées : c'est la *veine faciale postérieure de Sébileau,* et un *confluent postérieur* formé par l'union des veines auriculaire postérieure et occipitale (voy. : fig. 146) (voy. : *Veine jugulaire externe*).

Les deux troncs veineux qui émanent de ces confluents sont très courts; ils se réunissent et le tronc commun va ensuite se diviser en deux branches : l'une forme la *jugulaire externe,* alors que l'autre, appelée *veine communicante intra-parotidienne,* croise la face externe de la carotide externe, puis traverse la bandelette maxillaire pour se jeter soit dans la veine faciale, soit dans le tronc veineux thyro-linguo-facial (voy. : fig. 146 et 440).

A son origine, la veine jugulaire externe est presque immédiatement appliquée contre la carotide externe, dont elle n'est séparée que par une mince épaisseur de tissu glandulaire; elle s'en écarte de plus en plus de haut en bas, et devient plus rapidement superficielle que l'artère; en conséquence, les deux vaisseaux sont séparés par une épaisseur de tissu glandulaire d'autant plus grande qu'on se rapproche davantage de l'extrémité inférieure de la glande.

L'artère est parfois accompagnée d'une ou de deux veines grêles : ce sont les *veines carotides externes de Launay* (2), qui se jettent dans le tronc veineux thyro-linguo-facial, en suivant la carotide externe à travers la fourche stylienne (voy. : fig. 149).

Les *ganglions lymphatiques parotidiens profonds* se groupent autour de la veine jugulaire externe et de la carotide externe.

---

(1) Article à consulter : Gilis : La région parotidienne et l'espace maxillo-pharyngien. *Montpellier médical,* 1905.

(2) Ouvrage à consulter : P. Launay : *Veines jugulaires et artères carotides.* 1 vol. Masson et Cie, édit., Paris, 1896.

b) Le **plan nerveux** est représenté par le nerf facial, le nerf auriculo-temporal et le rameau parotidien de la branche auriculaire du plexus cervical superficiel.

Le *nerf facial* (VIIe paire) est le plus superficiel des organes intra-parotidiens; il aborde la région parotidienne en traversant le triangle stylo-digastrique de J. L. Faure; dirigé d'arrière en avant, de haut en bas, et de dedans en dehors, il croise la direction de la carotide externe un peu obliquement, et se divise dans la parotide en ses branches terminales, souvent anastomosées entre elles (plexus parotidien) (voy. : *Nerf facial,* tome IV).

Le *nerf auriculo-temporal,* branche du nerf maxillaire inférieur, est situé beaucoup plus haut, dans l'épaisseur du pôle supérieur de la parotide; il est satellite de l'artère maxillaire interne et lui est sus-jacent; il surplombe la bifurcation de la carotide externe, puis il croise en dedans la temporale superficielle, un peu au-dessus de son origine, pour se

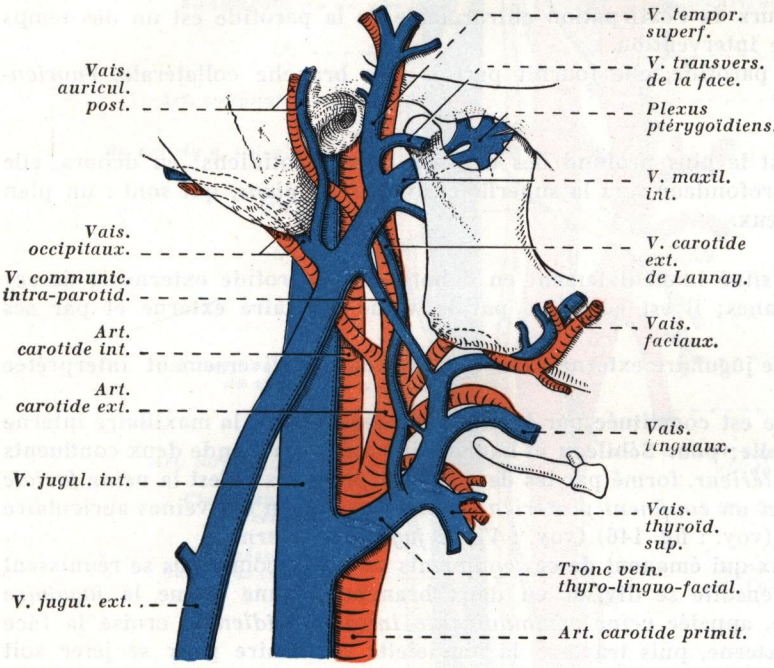

FIG. 146.
Artère carotide externe et ses branches; ses rapports avec le système veineux jugulaire; côté droit, vue latérale (demi-schématique).

placer en arrière d'elle et devenir ascendant; il fournit une ou deux anastomoses intra-parotidiennes au facial; celles-ci sont à peu près verticales, postérieures, et externes par rapport à la carotide externe.

Le *rameau parotidien de la branche auriculaire du plexus cervical superficiel* se détache du tronc nerveux au niveau du pôle inférieur de la parotide; il traverse obliquement, de bas en haut et d'arrière en avant, la glande sans y abandonner de branches, puis il se ramifie dans les téguments de la région parotidienne, auxquels il se distribue. Ce rameau est parfois remplacé par trois ou quatre filets grêles, dits *filets parotidiens,* qui se détachent du rameau antérieur de la branche auriculaire; ces filets présentent le même trajet et la même distribution que le rameau parotidien précité.

Ajoutons que dans la parotide, l'artère carotide externe et ses branches sont entourées d'un plexus nerveux *(plexus carotidien externe)*; parfois même, on rencontre un petit ganglion sympathique situé contre la face postérieure de la carotide externe, au voisinage de l'origine de l'artère auriculaire postérieure : c'est le *ganglion de Scarpa* (voy. : fig. 202).

Par l'intermédiaire de la parotide, la carotide externe entre en rapports plus ou moins éloignés avec les *parois* de sa loge (voy. : *Glande parotide,* tome VI).

BRANCHES COLLATÉRALES

Indépendamment des fins *rameaux parotidiens* qu'elle donne à la glande parotide, l'artère carotide externe fournit normalement *six* branches collatérales principales *(branches majeures)*, qui sont : la *thyroïdienne supérieure*, la *linguale*, la *faciale*, la *pharyngienne ascendante*, l'*occipitale* et l'*auriculaire postérieure*; toutes ces branches, sauf la dernière, naissent du tronc artériel dans sa portion cervicale. Les trois premières sont antérieures et vont en avant du tronc; elles permettent au cours de la ligature de la carotide externe de différencier à coup sûr cette dernière de la carotide interne; la pharyngienne ascendante, la plus profonde de toutes ces branches, se dirige en dedans; l'occipitale et l'auriculaire postérieure se dirigent en arrière.

Anormalement, la carotide externe peut fournir des *branches accessoires*, inconstantes et variables dans leur disposition, dites *branches mineures*, ce sont : *a)* la *palatine ascendante*, la *laryngée supérieure*; *b)* des *artères musculaires*, à savoir : une artère sterno-cléido-mastoïdienne, une artère pour le stylo-hyoïdien et le ventre postérieur du digastrique, et une artère massétérine; *c)* et une *artère glandulaire accessoire* pour la sous-maxillaire (1).

Artère thyroïdienne supérieure.

ORIGINE, TRAJET, TERMINAISON. — L'artère thyroïdienne supérieure naît toujours au-dessous de l'os hyoïde, parfois à quelques millimètres (de 3 à 5) au-dessus de l'origine de la carotide externe, mais le plus souvent au niveau de la bifurcation de la carotide primitive, partant du bulbe carotidien; c'est toujours la branche collatérale la plus inférieure de la carotide externe (voy. : fig. 141 et 148); elle se détache de la face antérieure de l'artère.

Elle est relativement volumineuse, et son *calibre* est en raison inverse de celui de la thyroïdienne inférieure du même côté.

A son origine, elle apparaît dans l'angle inférieur du triangle de Farabeuf, puis elle croise en dedans le tronc veineux thyro-linguo-facial.

Elle se dirige tout d'abord presque horizontalement en avant et en dedans, légèrement oblique de haut en bas, parallèle et sous-jacente à la grande corne de l'os hyoïde; après un court trajet de 6 à 10 millimètres, elle s'infléchit en bas en décrivant une crosse concave inférieurement; puis tantôt elle s'applique contre le constricteur inférieur du pharynx qui la sépare du cartilage thyroïde, tantôt elle chemine dans l'angle formé par les insertions supérieures du sterno-thyroïdien et le cartilage thyroïde; dirigée obliquement en bas et en avant, elle s'engage sous le ventre antérieur de l'omo-hyoïdien, puis elle aborde le pôle supérieur du lobe latéral du corps thyroïde, où elle se divise suivant des modalités variables; tantôt elle s'épanouit un peu au-dessus du pôle supérieur du lobe latéral du corps thyroïde, en une fourche de *trois branches terminales* (voy. : fig. 148); tantôt, au contraire, elle se continue en avant du corps thyroïde par une *branche antérieure*, principale; les autres branches, plus grêles que cette dernière, se détachent soit isolément à des niveaux variables (parfois à 3 ou 4 centimètres au-dessus et en arrière du pôle thyroïdien supérieur) du *tronc souche*, soit parfois d'un tronc commun (2).

---

(1) Article à consulter : F. Livini : Arteria carotis externa. *Archivio italiano di Anatomia e di Embryologia*, 1903, p. 653.

(2) Article à consulter : J. Braine et P. Funck-Brentano : Les variations des artères du corps thyroïde. Etude d'Anatomie chirurgicale. *Annales d'Anatomie pathologique et d'Anatomie normale médico-chirurgicale*, février 1934, p. 125.

Située à proximité du nerf laryngé supérieur, elle affecte avec celui-ci des rapports importants ; en abordant le larynx, le nerf se bifurque généralement au niveau de la crosse de l'artère, parfois un peu au-dessus, à la hauteur de la grande corne de l'os hyoïde, et sa branche inférieure ou externe, dite *nerf laryngé externe,* longe l'artère thyroïdienne supérieure, en se plaçant très près de cette dernière et sur un plan antérieur (voy. : fig. 586); appliqué contre le constricteur inférieur du pharynx, le nerf glisse un peu

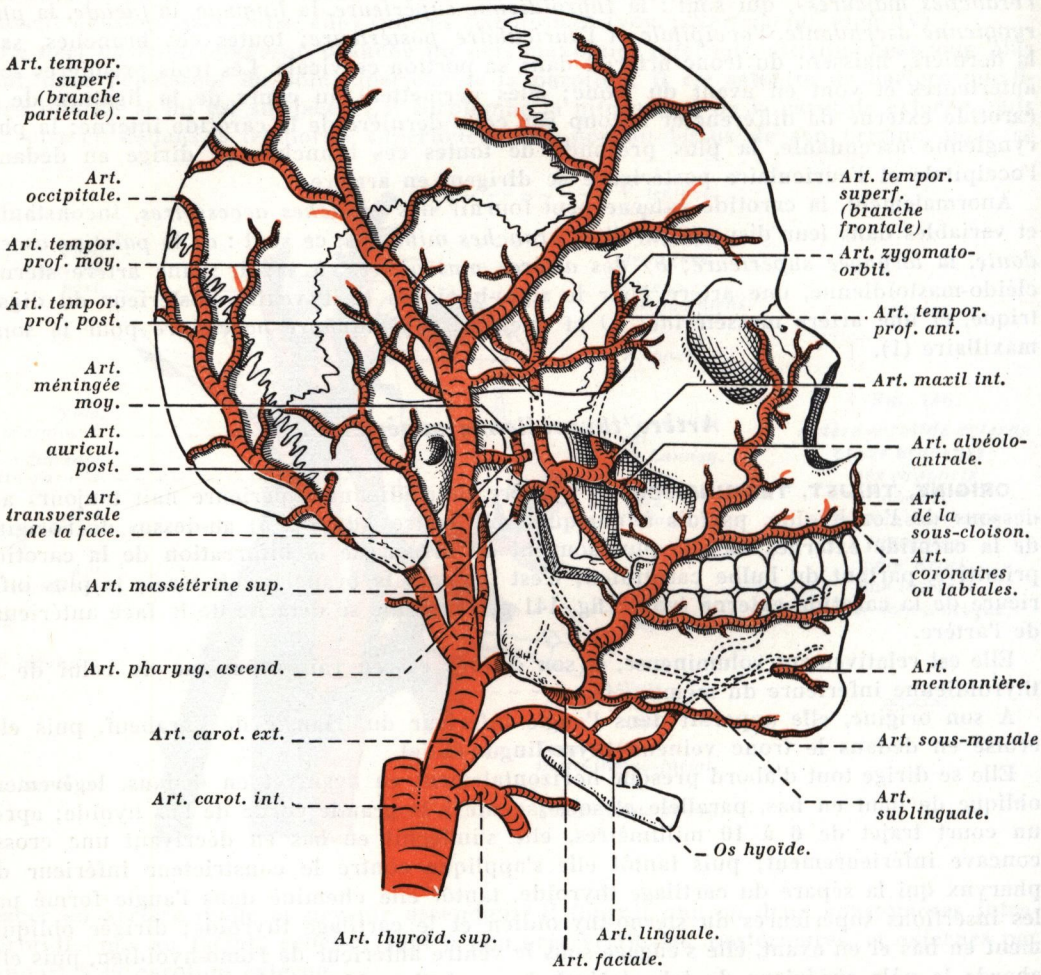

FIG. 147. — *Artère carotide externe et ses branches, côté droit* (schématique). La branche montante du maxillaire inférieur a été réséquée pour montrer les principales branches de l'artère maxillaire interne.

en arrière des insertions de ce muscle sur le cartilage thyroïde; il est donc, à ce niveau, très voisin de l'artère et peut être pris dans une ligature du vaisseau, cela d'autant plus que le pôle supérieur du lobe latéral plus ou moins développé peut, dans certains cas, masquer simultanément les vaisseaux thyroïdiens supérieurs et le nerf (voy. : fig. 148).

Dans son trajet, l'artère thyroïdienne supérieure est accompagnée par la veine thyroïdienne supérieure (la seule veine satellite d'une artère thyroïdienne principale) et ces vaisseaux, ainsi que leurs branches, sont compris dans la lame vasculaire thyroïdienne supérieure (voy. : *Corps thyroïde*) (voy. : fig. 715).

BRANCHES COLLATÉRALES. — Dans son trajet, elle fournit *cinq* branches collatérales d'inégale importance, qui sont : un *rameau sous-hyoïdien*; l'*artère sterno-cléido-mastoïdienne moyenne*; le *rameau des muscles sous-hyoïdiens*; l'*artère laryngée supérieure*, et l'*artère laryngée inférieure* (voy. : fig. 148 et 572); enfin, elle abandonne parfois un rameau grêle au ganglion cervical supérieur du sympathique, qui se détache de l'artère peu après sa naissance, ainsi que quelques *rameaux pharyngiens*, qui se distribuent à la paroi pharyngée (voy. : fig. 148); ces rameaux se détachent tantôt directement du tronc, tantôt de la branche de division interne de l'artère.

1° Le ***rameau sous-hyoïdien*** se détache très près de l'origine de l'artère thyroïdienne supérieure, à une distance qui varie entre 6 et 15 millimètres de sa naissance (Salmon); très grêle, sous-jacent et parallèle à la grande corne de l'os hyoïde (3 à 4 millimètres au-dessous), il croise transversalement d'arrière en avant les insertions supérieures des muscles sous-hyoïdiens auxquels il se distribue (voy. : fig. 141 et 157). Quelques rameaux ascendants atteignent la poulie du digastrique, et certains s'anastomosent avec le rameau sus-hyoïdien de la linguale.

2° L'***artère sterno-cléido-mastoïdienne moyenne*** est relativement volumineuse; à sa naissance, son calibre atteint environ 1 millimètre. Dirigée obliquement en bas, en arrière et en dehors, elle est d'autant plus oblique que son origine est plus rapprochée du corps thyroïde. Dans son trajet, elle croise la face antérieure de la jugulaire interne et sa chaîne ganglionnaire; puis elle se divise en trois ou quatre branches : les unes ascendantes, les autres descendantes, qui abordent et pénètrent le muscle sterno-cléido-mastoïdien par sa face profonde et près de son bord antérieur (voy. : fig. 148) (voy. : *Vascularisation du muscle sterno-cléido-mastoïdien*, tome I).

Cette artère naît parfois directement de la carotide externe à son origine.

3° Le ***rameau des muscles sous-hyoïdiens (artère des muscles sous-hyoïdiens de Salmon)***, qu'il ne faut pas confondre avec le rameau sous-hyoïdien précédemment décrit, bien qu'il soit également destiné aux muscles sous-hyoïdiens, est une branche toujours plus volumineuse que ce dernier et, elle lui est sous-jacente (voy. : fig. 572).

Il naît tantôt directement de la thyroïdienne supérieure, tantôt de sa branche antérieure ou interne; dirigé obliquement en bas et en avant, il passe soit en avant, soit en arrière du sterno-thyroïdien, mais le plus souvent dans le sillon qui sépare ce muscle du thyro-hyoïdien; puis il atteint l'omo-hyoïdien, au niveau duquel il se divise généralement en *deux branches* : *a)* l'une, *supérieure, ascendante*, vascularise l'omo-hyoïdien (ventre antérieur) et le sterno-cléido-hyoïdien; *b)* l'autre, *inférieure, descendante*, est principalement destinée au sterno-thyroïdien, ainsi qu'au cartilage thyroïde (périchondre).

4° L'***artère laryngée supérieure*** est une des principales artères du larynx; elle naît de la thyroïdienne supérieure dans plus de la moitié des cas, soit directement du tronc de l'artère, soit d'une de ses branches terminales (branche interne ou antérieure le plus souvent), en cas de division précoce, soit enfin, d'un tronc commun avec l'artère laryngée externe; plus rarement, elle se détache directement de la carotide externe.

Son calibre est en raison inverse de celui des autres artères laryngées, et plus spécialement de la laryngée inférieure ou externe.

Elle se détache de la thyroïdienne supérieure, à une distance de 8 à 12 millimètres de son origine, au point où cette artère devient descendante, c'est-à-dire immédiatement en aval de son coude, et le plus souvent contre la membrane thyro-hyoïdienne et près de son bord postérieur (voy. : fig. 716).

Dirigée tout d'abord horizontalement, puis obliquement en avant et en bas, elle est appliquée contre cette membrane et partiellement recouverte par le bord postérieur de l'omo-hyoïdien (ventre antérieur); là, elle rejoint le nerf laryngé supérieur, qui reste sur

un plan plus profond; parfois même, elle perfore les faisceaux les plus antérieurs du constricteur moyen du pharynx (Terracol et Guerrier).

Elle traverse la membrane thyro-hyoïdienne, soit par un orifice commun au nerf laryngé supérieur (branche interne), soit par un orifice distinct qui est sous-jacent et antérieur au nerf (Chalier et Bonnet); exceptionnellement, elle pénètre à l'intérieur du larynx par le *foramen thyroedeum* (voy. : *Cartilage thyroïde*; article *Larynx*) (voy. : fig. 148, 572 et 574).

Continuant dans le larynx son trajet oblique en bas et en dedans, elle chemine sous la muqueuse des gouttières pharyngo-laryngées (sinus piriformes) et sur un plan plus superficiel que les branches du nerf laryngé supérieur; elle se distribue par des rameaux ascendants et descendants au larynx, à l'épiglotte, et à la muqueuse des gouttières pharyngo-laryngées; elle fournit également quelques rameaux au muscle thyro-hyoïdien.

Assez souvent, elle se divise en *deux branches,* d'égal calibre, l'une *antérieure,* l'autre *postérieure*; la bifurcation s'effectue le plus souvent sous la muqueuse du versant externe du sinus piriforme et ces deux branches s'anastomosent : l'*antérieure (branche externe de Salmon),* sous la lame latérale du cartilage thyroïde avec l'artère laryngée antéro-inférieure paramédiane; et la *postérieure,* sous la muqueuse de la face postérieure du larynx avec l'artère laryngée postérieure, branche de la thyroïdienne inférieure (voy. : fig. 574 et 575).

Par ces anastomoses, les deux branches de l'artère laryngée supérieure participent à la constitution des *arcades verticales* endolaryngées (Terracol et Guerrier) (voy. : *Distribution artérielle intra-laryngée*).

5° L'***artère laryngée inférieure,*** ou ***artère crico-thyroïdienne,*** ou ***artère laryngée externe,*** se détache un peu au-dessous de la précédente, et parfois de sa branche interne. Dirigée obliquement en bas, en avant et en dedans, elle s'engage entre la pyramide de Lalouette et le muscle thyro-hyoïdien, pour atteindre le bord inférieur du cartilage thyroïde, où elle se ramifie sous son bord inférieur (voy. : fig. 716).

Elle est située en dehors de la gaine périthyroïdienne.

Parmi ses rameaux terminaux, les uns sont destinés au muscle crico-thyroïdien ; les autres perforent la membrane crico-thyroïdienne *(rameaux perforants laryngés),* pour se distribuer à l'étage sous-glottique du larynx et aux cordes vocales inférieures. Elle s'anastomose sur la ligne médiane, au niveau du V prélaryngé, avec celle du côté opposé, en formant l'*arcade artérielle intercrico-thyroïdienne* (voy. : fig. 572 et 719).

Les *rameaux perforants laryngés,* que certains auteurs désignent sous le nom d'*artères laryngées antéro-inférieures,* sont en général au nombre de trois à cinq : ils se détachent tantôt de la partie terminale des artères laryngées externes, tantôt de l'arcade intercrico-thyroïdienne, parfois même de l'anastomose sus-isthmique lorsque le corps thyroïde est en position haute.

Suivant leur lieu de pénétration dans le larynx, on les divise en *trois groupes,* qui sont : *a)* un *groupe médian,* représenté par une seule artère, mais de calibre généralement important, qui traverse le ligament crico-thyroïdien médian (ligament conoïde) : c'est l'*artère laryngée antéro-inférieure médiane* ou *artère perforante intercrico-thyroïdienne de Broeckaert*; *b)* et deux *groupes latéraux* qui comprennent chacun une ou deux artères qui pénètrent entre le ligament crico-thyroïdien médian et le ligament crico-thyroïdien latéral : ce sont les *artères laryngées antéro-inférieures paramédianes*; parfois aussi une artériole peut s'engager à travers le ligament crico-thyroïdien latéral ou en dehors de ce ligament : c'est l'*artère laryngée antéro-inférieure latérale* (Terracol et Guerrier) (voy. : fig. 572).

Dans son trajet extra-laryngé, elle abandonne des rameaux musculaires aux muscles sous-hyoïdiens, et la gauche fournit quelques rameaux glandulaires à la pyramide de Lalouette (voy. : *Artères du larynx*).

Anormalement, l'artère thyroïdienne supérieure peut fournir, près de son origine, l'*artère pharyngée inférieure* (voy. : *Artères du pharynx*, tome VI).

BRANCHES TERMINALES. — En abordant le pôle supérieur du lobe thyroïdien, l'artère thyroïdienne supérieure se divise généralement en *trois branches terminales* que l'on distingue en interne, postérieure et externe; parfois aussi elle ne donne que deux branches : l'une, interne ou antérieure, et l'autre, externe (Braine et Funck-Brentano).

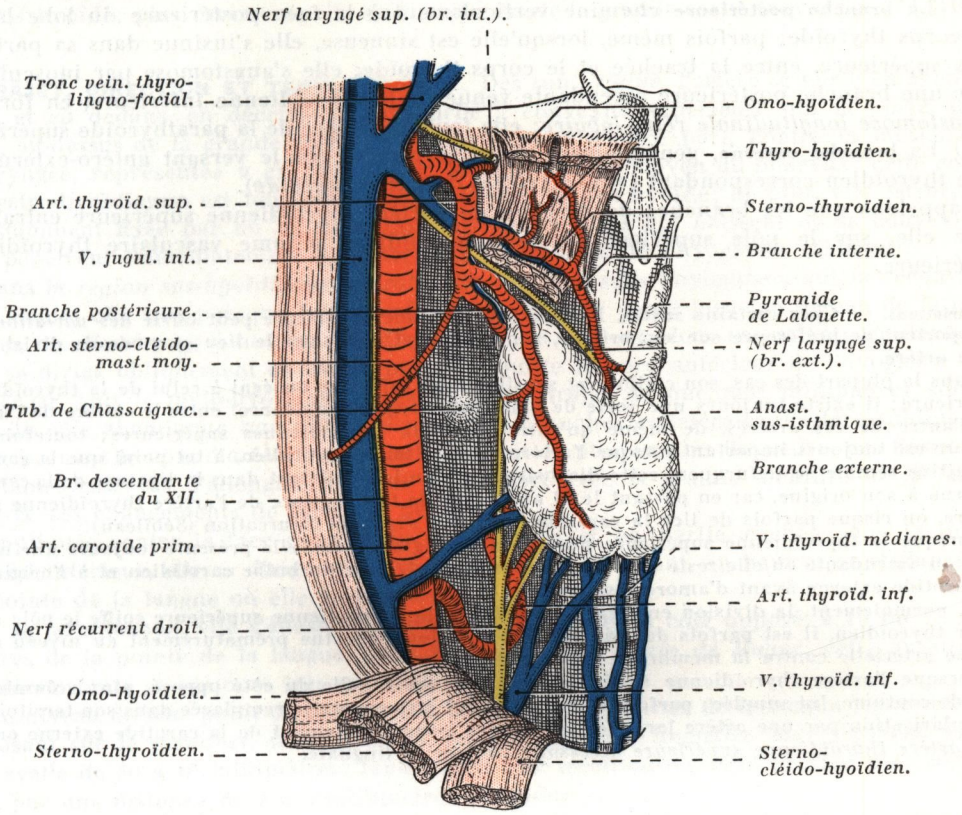

FIG. 148. — *Artères thyroïdiennes, côté droit* (d'après J. BRAINE et FUNCK-BRENTANO).

a) La **branche interne** ou **antérieure** est habituellement la branche principale destinée au lobe thyroïdien; le plus souvent, elle semble continuer la direction du tronc souche ; tantôt elle longe le bord axial du lobe thyroïdien correspondant ; tantôt, légèrement sinueuse, elle s'applique sur sa face antérieure; ses connexions avec le corps thyroïde dépendent uniquement de sa situation par rapport au muscle sterno-thyroïdien; fréquemment, l'artère passe en avant du muscle, qui la maintient ainsi éloignée du lobe thyroïdien, tout au moins dans la première partie de son trajet; puis elle aborde le corps thyroïde au niveau de l'isthme et en avant du muscle sterno-thyroïdien (voy. : fig. 148); dans ce cas, la ligature des vaisseaux thyroïdiens supérieurs au niveau du pôle supérieur du lobe risque de laisser cette branche, qui est prépondérante, en dehors de la ligature; c'est vraisemblablement cette disposition prémusculaire de l'artère qui a permis à certains auteurs de conclure que le muscle sterno-thyroïdien était compris dans l'épaisseur de la gaine périthyroïdienne; parfois, enfin, l'artère s'engage sous le muscle sterno-thyroïdien;

mais quelle que soit sa position par rapport au muscle (pré- ou rétro-musculaire), dans l'un et l'autre cas, elle est toujours en rapport avec le corps thyroïde.

La branche interne s'anastomose au-dessus de l'isthme avec celle du côté opposé, en formant l'*anastomose sus-isthmique*. Elle fournit parfois l'*artère laryngée supérieure* et l'*artère crico-thyroïdienne* ; elle abandonne également aux muscles sous-hyoïdiens un rameau musculaire important, dit *rameau des muscles sous-hyoïdiens* (ce rameau naît fréquemment du tronc de l'artère thyroïdienne supérieure) (voyez précédemment).

b) La **branche postérieure** chemine verticalement à la face postérieure du lobe latéral du corps thyroïde; parfois même, lorsqu'elle est sinueuse, elle s'insinue dans sa partie la plus supérieure, entre la trachée et le corps thyroïde; elle s'anastomose par inosculation avec une branche postérieure ascendante venue de la thyroïdienne inférieure, en formant l'*anastomose longitudinale rétro-lobaire*; elle fournit l'artère de la parathyroïde supérieure.

c) La **branche externe,** généralement grêle, se ramifie sur le versant antéro-externe du lobe thyroïdien correspondant (voy. : *Artères du corps thyroïde*).

Rappelons que les branches de division de l'artère thyroïdienne supérieure entraînent avec elle, sur le pôle supérieur du lobe thyroïdien, la lame vasculaire thyroïdienne supérieure.

Variations. — Chez certains sujets, l'artère thyroïdienne supérieure peut offrir des *variations* (1) qui portent de préférence sur son origine, son calibre et aussi sur le lieu et mode de division de cette artère.

Dans la plupart des cas, son calibre est sensiblement inférieur ou égal à celui de la thyroïdienne inférieure; il existe toujours une sorte de balancement (par suppléance) entre le calibre de l'une et de l'autre de ces artères, de même qu'entre les deux thyroïdiennes supérieures; toutefois son calibre est toujours important lorsque l'artère naît du bulbe carotidien, à tel point que la carotide primitive semble se trifurquer; cette disposition est un inconvénient dans la ligature de la carotide externe à son origine, car en passant le fil au-dessus de la naissance de l'artère thyroïdienne supérieure, on risque parfois de lier la carotide primitive avant sa bifurcation (Sébileau).

Lorsque la thyroïdienne supérieure possède une origine basse, elle présente toujours une courte portion ascendante où elle reste accolée à la partie supérieure du bulbe carotidien et à l'origine de la carotide externe avant d'amorcer sa courbe.

Si, normalement, la division en *trépied artériel* de la thyroïdienne supérieure coiffe le pôle supérieur thyroïdien, il est parfois des cas où cette division s'effectue prématurément au niveau de la crosse artérielle contre la membrane thyro-hyoïdienne.

Lorsque l'artère thyroïdienne supérieure est très grêle, celle du côté opposé, plus volumineuse que de coutume, lui supplée; parfois même, elle peut être en partie remplacée dans son territoire de vascularisation par une artère laryngée supérieure issue directement de la carotide externe ou par une *artère thyroïdienne supérieure accessoire,* née de la linguale.

Artère linguale.

L'artère linguale est généralement la deuxième branche collatérale de la carotide externe : c'est l'*artère principale de la langue,* cet organe recevant, d'autre part, des *artères accessoires* (voy. *Langue,* tome VI).

ORIGINE. — L'artère linguale se détache de la face antéro-interne de la carotide externe, à un centimètre au-dessus de la thyroïdienne supérieure, et un peu au-dessous de l'artère faciale; parfois, cependant, thyroïdienne supérieure et linguale se détachent d'un tronc commun *(tronc artériel thyro-lingual)* (2); parfois, aussi, linguale et faciale naissent d'un

(1) Article à consulter : J. Braine et P. Funck-Brentano : Les variations des artères du corps thyroïde. Etude d'Anatomie chirurgicale. *Annales d'Anatomie pathologique et d'Anatomie normale médico-chirurgicale,* février 1934, p. 125.

(2) Article à consulter : J. Vuillième et J. Bruneton : Le tronc thyro-lingual artériel. *Annales d'Anatomie pathologique et d'Anatomie normale médico-chirurgicale,* 1932, n° 9, p. 686.

tronc commun *(tronc artériel linguo-facial)*; le premier de ces troncs est très rare, le second plus fréquent; dans ce cas, la carotide externe ne conserve son aspect habituel que jusqu'à la naissance du tronc et, à ce niveau, elle semble se terminer en se bifurquant en deux branches terminales de calibre sensiblement égal : d'une part, en avant, le *tronc linguo-facial,* et, d'autre part, en arrière, ce qu'il est convenu d'appeler la *carotide externe,* mais qu'en pareil cas, on pourrait tout aussi bien nommer *tronc temporo-maxillaire* (Flèche).

Son origine répond, à peu de chose près, au tubercule postérieur de la grande corne de l'os hyoïde; plus rarement, elle naît au-dessus de la grande corne (voy. : fig. 147 et 149).

TRAJET, DIRECTION ET TERMINAISON. — Dès son *origine,* l'artère se porte en avant, en haut et en dedans, en décrivant une courbe à convexité supérieure qui la porte, d'une part, au-dessus de la grande corne de l'os hyoïde, et d'autre part, contre la musculature pharyngée, représentée à ce niveau par le constricteur moyen du pharynx; cette courbe sus-rétro-hyoïdienne est toujours très rapprochée de l'os hyoïde; de plus, elle est presque constamment fixée par un ou deux rameaux musculaires qui naissent de sa convexité et qui pénètrent immédiatement les insertions inférieures de l'hyoglosse (Salmon).

Dans la *région sus-hyoïdienne latérale,* elle s'engage sous l'hyoglosse, qui la recouvre et la masque; elle suit presque horizontalement la grande corne jusqu'au niveau de la petite corne, où elle change à nouveau de direction; elle devient alors ascendante et flexueuse; elle se dirige obliquement en avant, puis elle quitte le bord antérieur de l'hyoglosse pour s'engager sous le mylo-hyoïdien; après un court trajet de quelques millimètres sous ce muscle, elle abandonne une de ses principales branches collatérales, l'artère sublinguale; puis, prenant le nom d'*artère ranine,* elle devient de plus en plus flexueuse; ces flexuosités, véritables réserves d'allongement, sont en rapport avec la grande mobilité de la langue, et avec ses changements de forme et de volume.

Appliquée contre la face externe du génio-glosse et en partie cachée sous le muscle lingual inférieur, elle se dirige toujours obliquement, en avant, en haut et en dedans, vers la pointe de la langue où elle se termine.

A sa *terminaison,* elle s'anastomose parfois avec celle du côté opposé, à 10 ou 12 millimètres de la pointe de la langue, pour constituer l'*arc ranin de Mayer*; cette anastomose est inconstante et toujours très grêle (25 % des cas).

Au niveau de leur point de pénétration dans le corps charnu de la langue (cette dernière reposant sur le plancher de la bouche), les deux artères linguales sont séparées par un intervalle de 30 à 40 millimètres; tandis qu'à leur terminaison, elles ne sont plus séparées que par une distance de 4 à 5 millimètres (Salmon).

Envisagée dans son ensemble, et malgré ses nombreuses flexuosités, on peut distinguer *deux courbures* à l'artère linguale : *a)* l'une, de petit rayon, à concavité inférieure, occupe la gouttière carotidienne et porte l'artère linguale au-dessus de l'os hyoïde; *b)* l'autre, de plus grand rayon, à concavité supérieure, occupe la région sus-hyoïdienne latérale et la langue (voy. : fig. 149).

CALIBRE. — La linguale est une artère relativement volumineuse et son calibre est généralement plus considérable que celui de la faciale ; son *diamètre* est en moyenne de 3 à 4 millimètres à l'origine; de plus, son calibre diminue progressivement et régulièrement de son origine jusqu'à la pointe de la langue, aussi n'admettons-nous pas la division des classiques en deux branches terminales, ranine et sublinguale.

RAPPORTS. — Par suite de son trajet et de sa direction, on peut considérer *quatre segments* à l'artère linguale : 1° dans un *premier segment,* qui va de l'origine de l'artère au bord postérieur de l'hyoglosse, la linguale est située dans la *région carotidienne (segment hyo-carotidien de Sébileau)*; 2° dans un *deuxième segment,* elle occupe la *région sus-*

hyoïdienne latérale (région sous-maxillaire); 3° dans un *troisième segment*, très court, elle occupe la *région sublinguale*; 4° enfin, dans un *quatrième segment*, terminal *(artère ranine)*, elle est comprise dans la langue.

Profonde dans les trois premiers segments, elle devient de plus en plus superficielle dans son segment lingual proprement dit.

1° ***Dans son segment hyo-carotidien*** (1), l'artère linguale décrit une crosse plus ou moins accentuée, à concavité inférieure, qui regarde le tubercule postérieur de la grande corne de l'os hyoïde.

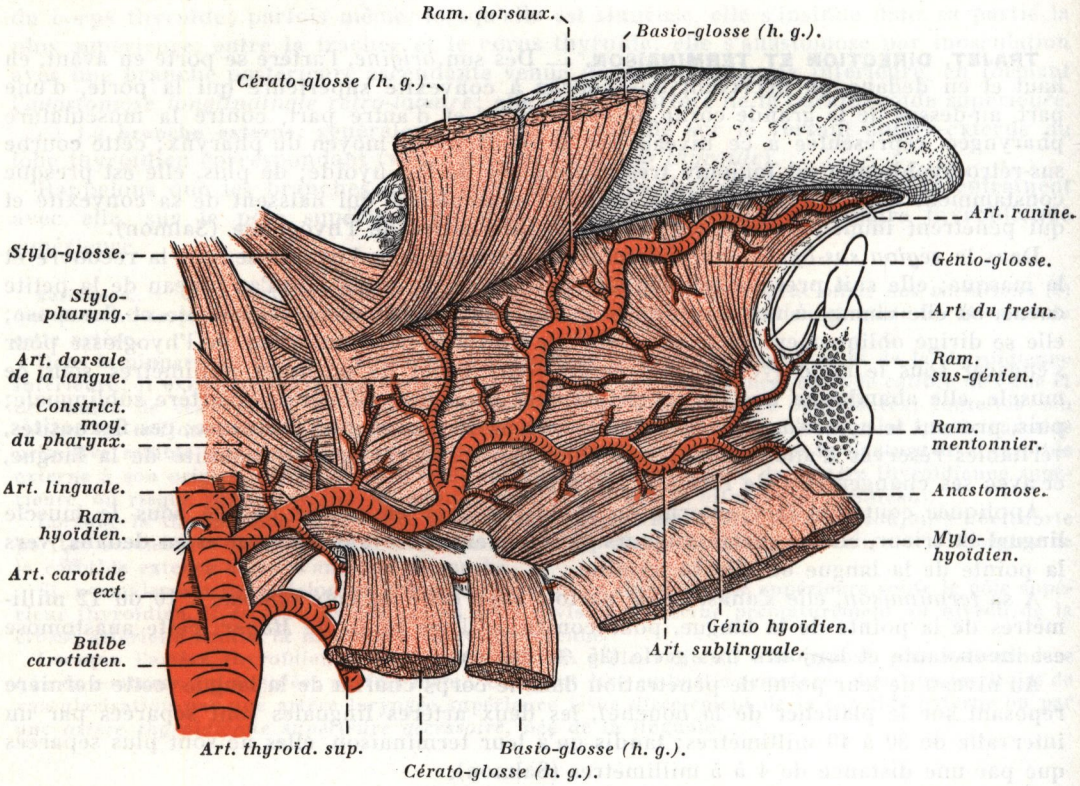

FIG. 149. — *Artère linguale, côté droit.*
Les muscles hyoglosse et mylo-hyoïdien sont représentés sectionnés et rabattus.

La courbe que décrit l'artère est généralement fonction de la hauteur à laquelle elle naît; plus l'artère naît bas, plus la courbure de ce segment est accentuée, et inversement ; parfois, lorsque cette courbure est fortement accentuée, l'artère monte jusqu'à l'angle de la mâchoire, où elle s'insinue, dans la région sous-angulo-maxillaire, à la face externe du digastrique, sous le ptérygoïdien interne (P. Descomps); quoi qu'il en soit, il faut la considérer comme une courbure d'adaptation aux mouvements très étendus de la tête et du cou (Flèche) (2).

Dans ce segment, l'artère linguale est profondément située; elle occupe simultanément

(1) Ouvrage à consulter : P. SÉBILEAU: *Démonstrations d'Anatomie*. 1 vol. G. Steinheil, édit., 1892.
(2) Ouvrage à consulter : FLÈCHE : Recherches anatomiques sur l'artère linguale et ses branches. *Thèse de Bordeaux*, 1911.

deux régions du cou, à savoir : *a)* d'une part, la *région carotidienne (région d'origine)*; *b)* et d'autre part, la partie la plus reculée de la *région sus-hyoïdienne latérale (région de passage)*; là, elle apparaît dans l'aire d'un quadrilatère limité : en haut, par le ventre postérieur du digastrique et le stylo-hyoïdien; en bas, par la grande corne de l'os hyoïde; en avant, par le bord postérieur du muscle hyoglosse; et en arrière, par les vaisseaux jugulo-carotidiens.

Dans la région carotidienne, l'artère linguale contracte des rapports importants.

En dedans, elle répond au constricteur moyen du pharynx, dont elle est séparée par le nerf laryngé supérieur, qui croise obliquement sa direction en se portant, en avant et en bas, vers la membrane thyro-hyoïdienne; sur la paroi pharyngée s'applique la pharyngienne ascendante, presque immédiatement après sa naissance.

En dehors, l'artère affecte des rapports avec les plans superficiels qui forment le couvercle de la gouttière carotidienne (voy. : *Rapports de la carotide externe*) et que l'on est

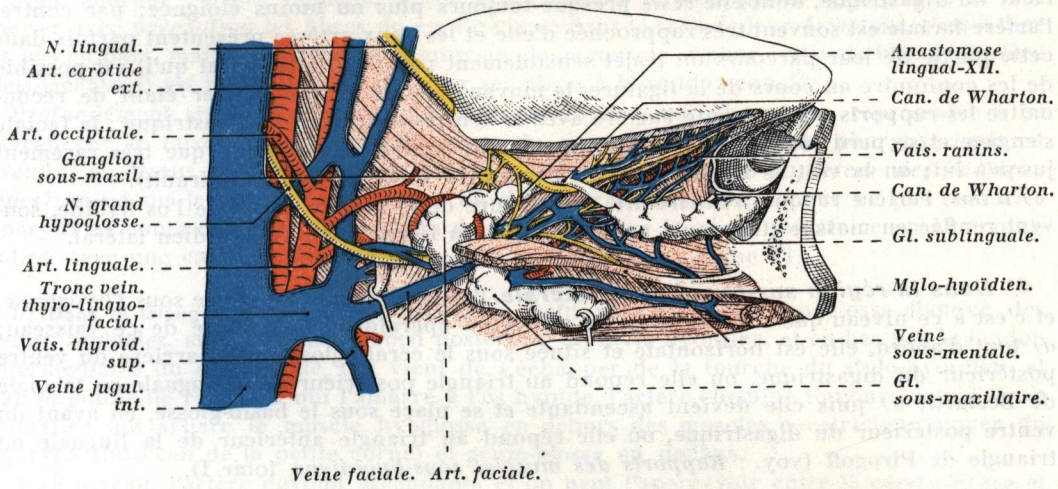

FIG. 150. — *Vaisseaux et nerfs de la langue, côté droit* (d'après FARABEUF).

obligé d'inciser pour pratiquer la ligature de ce vaisseau à l'origine; et, avec le plan vasculo-nerveux que constituent le tronc veineux thyro-linguo-facial ou ses branches d'origine et le nerf grand hypoglosse.

Les rapports que présente le *nerf grand hypoglosse* avec la linguale méritent d'être précisés, car ils commandent la ligature de l'artère linguale dans la région carotidienne. Après avoir croisé la face externe de la carotide externe bien au-dessus et un peu en arrière de l'origine de l'artère linguale, le nerf amorce sa courbe au point où il croise l'artère occipitale ou sa branche sterno-cléido-mastoïdienne supérieure. Il décrit une anse à concavité antérieure et supérieure, qui l'amène dans la région sus-hyoïdienne latérale, tandis que la linguale, dans sa première portion, décrit une courbe à concavité inférieure; et comme à ce niveau le grand hypoglosse est sensiblement rectiligne, le nerf représente la corde de l'arc artériel; cette disposition n'est bien apparente que lorsque la crosse de la linguale est suffisamment accentuée; à ce niveau, le grand hypoglosse forme la limite supérieure du triangle de Farabeuf, et celui-ci est sujet à de nombreuses variations.

L'artère est aussi croisée extérieurement par la veine linguale, la veine faciale et la veine thyroïdienne supérieure qui, parfois volumineuses, peuvent gêner la ligature de l'artère à son origine; en s'unissant, elles forment le gros tronc veineux thyro-linguo-facial, qui se

déverse obliquement, en bas et en arrière, à la face antérieure de la veine jugulaire interne; l'angle aigu que détermine ce tronc avec la veine jugulaire interne délimite, avec le nerf grand hypoglosse, le *triangle de Farabeuf* (1), dans l'aire duquel on aperçoit la carotide externe sur un plan antérieur à la carotide interne, ainsi que l'origine de la linguale. Au-dessus de la linguale, on aperçoit la faciale, qui se dirige en avant et en haut, et l'occipitale dans l'angle postéro-supérieur du triangle, donc à distance de la linguale; au-dessous de la linguale apparaît la convexité de la thyroïdienne supérieure, dont la courbure peut parfois atteindre la linguale (voy. : *Rapports de l'Artère carotide externe*) (fig. 142).

Avant d'aborder le bord postérieur de l'hyoglosse à 4 ou 5 millimètres au-dessus de l'extrémité postérieure de la grande corne de l'os hyoïde, artère linguale et grand hypoglosse sont satellites, presque en contact, et à peu près sur le même plan, mais bientôt ils vont être séparés par toute l'épaisseur du muscle hyoglosse (voy. : fig. 150 et 151).

Le point où l'artère s'enfonce sous l'hyoglosse est variable, mais il est toujours situé entre le ventre postérieur du digastrique et la grande corne de l'os hyoïde.

En haut, l'artère linguale contracte rarement des rapports intimes avec le ventre postérieur du digastrique, dont elle reste presque toujours plus ou moins éloignée; par contre, l'artère faciale est souvent très rapprochée d'elle et les deux artères présentent parfois dans cette partie de leur parcours un trajet sensiblement parallèle, à tel point qu'il est possible de les confondre au cours de la ligature, le moyen le plus sûr de l'éviter étant de reconnaître les rapports que présente l'artère avec le ventre postérieur du digastrique : la faciale s'engage et se perd sous le muscle; la linguale, au contraire, ne monte que très rarement jusqu'à lui; on la voit se recourber pour descendre vers l'os hyoïde (Mirault).

En bas, l'artère répond à l'extrémité postérieure de la grande corne de l'os hyoïde, souvent renflée en massue (tubercule postérieur), et au ligament thyro-hyoïdien latéral.

2° ***Dans la région sus-hyoïdienne latérale,*** l'artère linguale est située sous l'hyoglosse, et c'est à ce niveau que l'on pratique, en médecine opératoire, la ligature de ce vaisseau; *a)* tout d'abord, elle est horizontale et située sous le cérato-glosse et en arrière du ventre postérieur du digastrique, où elle répond au triangle postérieur de la linguale ou triangle de Béclard; *b)* puis elle devient ascendante et se place sous le basio-glosse, en avant du ventre postérieur du digastrique, où elle répond au triangle antérieur de la linguale ou triangle de Pirogoff (voy. : *Rapports des muscles sous-hyoïdiens,* tome I).

a) **Dans le triangle de Béclard** (2), limité en arrière par le bord postérieur de l'hyoglosse, en avant par le ventre postérieur du digastrique, et en bas par la grande corne de l'os hyoïde, l'artère linguale chemine dans un interstice musculaire formé en dehors par l'hyoglosse et en dedans par le constricteur moyen du pharynx, ou plus exactement par le faisceau de la grande corne, mais sur un plan antérieur à ce faisceau, si bien que l'artère répond en dedans à l'*hiatus supérieur des constricteurs (hiatus de l'artère linguale)* compris entre les deux faisceaux du constricteur moyen et la grande corne de l'os hyoïde; par l'intermédiaire de cet hiatus, de forme triangulaire, l'étui des constricteurs est déhiscent et la linguale répond au stylo-pharyngien (voy. : *Muscles du Pharynx,* tome VI).

A son entrée dans la région sus-hyoïdienne latérale, les quelques fibres ascendantes du faisceau triticéo--glosse de Bochdaleck (3) passent le plus souvent en dedans de l'artère (voy. : *Muscles* et *Artères de la langue,* tome VI).

A ce niveau, la linguale suit la grande corne de l'os hyoïde, parallèlement à cette dernière dont elle reste distante de quelques millimètres; elle y abandonne sa première branche

(1) Anatomiste français (1841-1910), fut professeur d'Anatomie à la Faculté de Médecine de Paris et membre de l'Académie de Médecine; créateur de l'*Anatomie chirurgicale.*

(2) Anatomiste et chirurgien français (1785-1825), fut professeur d'Anatomie à la Faculté de Médecine de Paris et chirurgien de l'Hôpital de la Pitié.

(3) Anatomiste et embryologiste allemand de la deuxième moitié du XIXe siècle.

collatérale, la dorsale de la langue, ainsi que la plupart de ses branches ascendantes, et c'est dans cette région du triangle de Béclard que l'on pratique le plus souvent la ligature de la linguale avant qu'elle n'ait donné ses principales collatérales.

De la superficie vers la profondeur, l'artère répond aux plans successifs de la *région sous-maxillaire* ou *sus-hyoïdienne latérale* que l'on rencontre au cours de la ligature, c'est-à-dire : la peau, le peaucier du cou, le tissu cellulaire sous-cutané, des filets nerveux issus du facial et de la branche cervicale transverse du plexus cervical superficiel, l'aponévrose cervicale superficielle, la glande sous-maxillaire qui se porte souvent en arrière du ventre postérieur du digastrique, et les vaisseaux faciaux; dans la ligature, on récline en haut la glande que l'on fait basculer autour du pédicule des vaisseaux faciaux.

L'aire du triangle de Béclard est croisée superficiellement par le nerf grand hypoglosse accompagné de ses veines linguales satellites; l'une, grêle, sus-jacente au nerf, l'autre volumineuse, sous-jacente au nerf; à ce niveau, le grand hypoglosse abandonne le nerf du thyro-hyoïdien (voy. : fig. 150 et 151).

Pour aborder l'artère linguale, après avoir récliné le nerf grand hypoglosse, il faut inciser avec précaution les fibres du cérato-glosse dans le sens de leur direction, c'est-à-dire de bas en haut, mais étant donnée la minceur de ce muscle et pour éviter de blesser l'artère sous-jacente, il est préférable de dissocier ses fibres à la sonde cannelée.

Profondément située, l'artère est plaquée contre la paroi pharyngée, représentée à ce niveau par le faisceau de la grande corne du constricteur moyen du pharynx; mais en avant et au-dessus de ce faisceau, la paroi est très mince *(hiatus supérieur des constricteurs)*; aussi sur le vivant, faut-il éviter de s'engager profondément pour ne pas ouvrir le pharynx au cours de cette ligature, afin de ne pas mettre la plaie opératoire en communication avec une cavité septique (voy. : *Muscles du Pharynx*, tome VI).

b) **Dans le triangle de Pirogoff** (2), limité en haut par le grand hypoglosse flanqué des veines linguales, en avant par le bord postérieur du mylo-hyoïdien, et en bas par le tendon intermédiaire du digastrique, qui vient de s'échapper de la fourche du stylo-hyoïdien, et par sa poulie de réflexion qui l'amarre à l'os hyoïde, l'artère chemine toujours dans l'étroit interstice qui sépare le muscle hyoglosse en dehors des muscles constricteur moyen du pharynx (faisceau de la petite corne) et génio-glosse en dedans.

A ce niveau, l'artère devient ascendante et on peut l'apercevoir entre le cérato-glosse et le basio-glosse, sur une courte longueur de 1 ou 2 millimètres, dans l'espace triangulaire qu'interceptent entre eux les deux faisceaux de l'hyoglosse, et dont la base répond à l'os hyoïde.

En dehors, elle répond à la glande sous-maxillaire comprise entre les deux ventres du digastrique; cette glande recouvre l'aire du triangle de Pirogoff, et l'on doit la récliner en haut au cours de la ligature du vaisseau; plus superficiellement, elle répond à l'aponévrose cervicale superficielle qui ferme en dehors la loge sous-maxillaire (aponévrose sous-maxillaire), et aux plans tégumentaires superficiels.

Dans toute la traversée de la région sus-hyoïdienne latérale, l'artère linguale occupe un espace celluleux intermusculaire équivalent d'un espace de glissement compris entre le génio-hyoïdien en dedans, les muscles hyoglosse, pharyngo-glosse et lingual inférieur en dehors : c'est l'*espace celluleux latéral de la langue* ou *de l'artère linguale* (voy. : fig. 151).

L'artère est accompagnée dans ce trajet par une ou deux veines grêles *(veines linguales profondes)* et par un ou deux troncs collecteurs lymphatiques internes du groupe latéral ou marginal de la langue; elle est séparée de ses veines homonymes principales par toute l'épaisseur de l'hyoglosse, les veines linguales suivant le trajet du nerf grand hypoglosse.

---

(1) Article à consulter : R. Garraud : Le hile lingual. *Comptes rendus de l'Association des Anatomistes*, 1932, p. 301.

(2) Anatomiste et chirurgien russe (1810-1881).

3° ***Dans la région sublinguale,*** l'artère est tout d'abord située en dedans de la loge sublinguale, où elle est comprise entre le génio-glosse en dedans et le basio-glosse en dehors, puis se libérant de la couverture que lui forme ce dernier, elle apparaît dans la partie haute de la loge sublinguale sous le muscle lingual inférieur.

Très sinueuse à ce niveau, elle décrit des anses dont certaines la portent dans la loge sublinguale, elle entre alors en rapport : a) *en dedans,* avec le génio-glosse contre lequel elle est appliquée; b) *en dehors,* avec un hiatus musculaire, prismatique triangulaire, com-

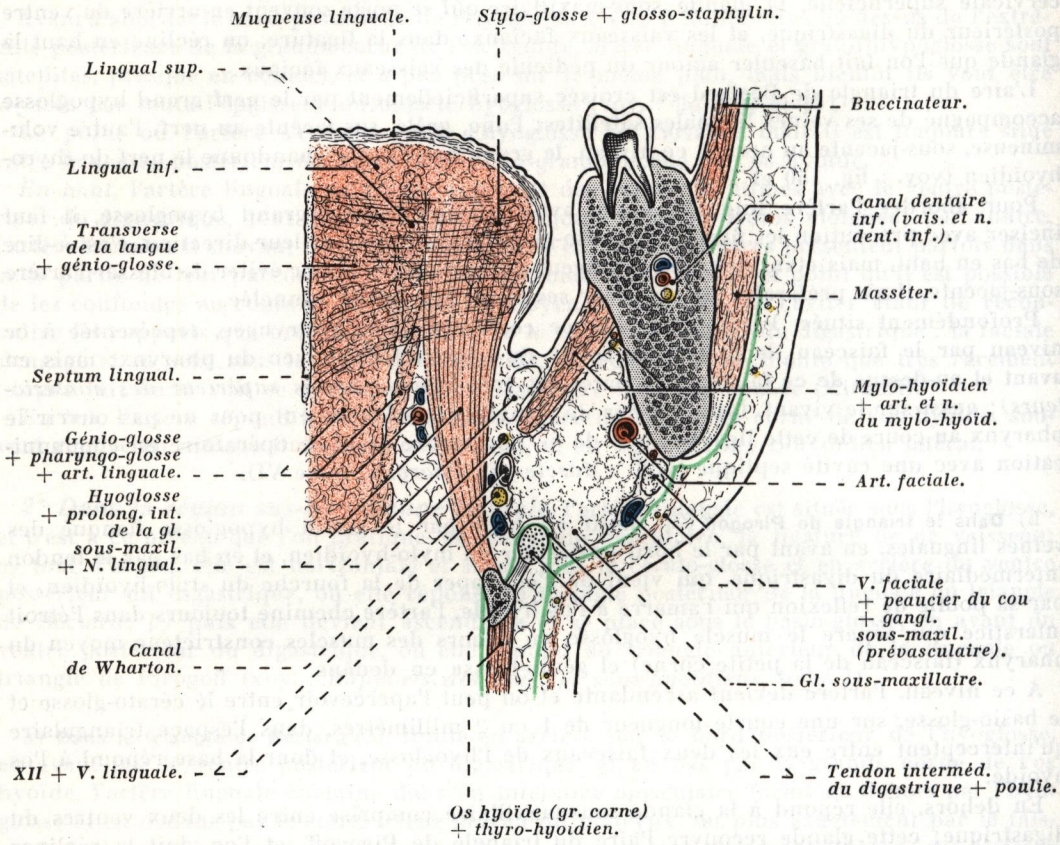

FIG. 151. — *Coupe frontale intéressant la langue et la région sous-maxillaire, montrant les rapports des vaisseaux faciaux et linguaux, côté droit; segment antérieur de la coupe* (demi-schématique).

En vert, les aponévroses cervicale superficielle, massétérine et buccinatrice et la membrane thyro-hyoïdienne.

pris entre le génio-glosse, le mylo-hyoïdien et la muqueuse du plancher de la bouche (région sublinguale); dans cet hiatus s'engagent et se logent les prolongements antérieur et interne de la glande sous-maxillaire qui, par son extrémité antérieure, atteint la glande sublinguale et parfois se fusionne avec elle et le canal de Wharton (1); c) *en haut,* avec le muscle lingual inférieur sous lequel l'artère est en partie cachée; d) *en bas,* avec le nerf lingual qui vient de contourner le canal de Wharton, en passant successivement en dehors, au-dessous,

(1) Anatomiste anglais (1616-1673).

puis en dedans de ce conduit, et avec le nerf grand hypoglosse; lorsque l'artère sublinguale se détache tardivement de la linguale, elle chemine dans la partie la plus inférieure de la région masquée par la glande sublinguale.

4° ***Dans la langue*** *(artère ranine)*, l'artère, très flexueuse, devient de plus en plus grêle, et après avoir perdu tout contact avec le nerf grand hypoglosse, elle passe sous le nerf lingual, s'incurve contre le bord inférieur du lingual inférieur pour s'appliquer contre sa face interne; elle chemine alors entre ce muscle en dehors et le génio-glosse en dedans (voy. : fig. 150 et 151).

Le nerf grand hypoglosse ou, mieux, ses branches terminales rejoignent l'artère linguale et ses ramifications; à ce niveau, le nerf est situé tout d'abord en dehors de l'artère, puis il se divise en de multiples petits filets qui pénètrent dans le corps charnu du génio-glosse, de telle sorte que, jusqu'ici externe par rapport à l'artère, l'épanouissement du grand hypoglosse lui devient interne, et comme le nerf devient plus profond que l'artère ranine, il y a *enchevêtrement vasculo-nerveux* dans l'interstice compris entre le lingual inférieur et le génio-glosse.

En résumé, si l'on envisage les rapports d'ensemble de l'artère linguale et du nerf grand hypoglosse, on peut dire que l'artère part avec le nerf et arrive avec lui; mais elle voyage seule, chacun faisant route à part (Sébileau).

Pendant tout son trajet, l'artère ranine est relativement superficielle, presque sous la muqueuse; elle est accompagnée de ses veines satellites que l'on aperçoit sous la langue par transparence de chaque côté du filet.

A la partie moyenne de la langue, elle est située à 1 cm. 1/2 de la face dorsale de l'organe.

BRANCHES COLLATÉRALES. — Indépendamment de nombreux *rameaux musculaires* innominés plus ou moins grêles et pour la plupart ascendants, qu'elle abandonne pendant son trajet aux muscles voisins et plus spécialement aux muscles de la langue, ainsi qu'au constricteur moyen du pharynx, et de fines artérioles au nerf grand hypoglosse (Libersa), l'artère linguale fournit *trois* branches collatérales importantes, qui sont : *a)* un *rameau sus-hyoïdien*; *b)* l'*artère dorsale de la langue*; *c)* et l'*artère sublinguale*; quant à l'artère ranine, elle doit être considérée comme la continuation directe de la linguale, et non comme une branche de division de cette dernière.

1° Le ***rameau sus-hyoïdien***, généralement grêle, est un rameau musculaire qui se détache à la hauteur de la grande corne ou un peu avant que l'artère ne s'engage sous l'hyoglosse; il suit d'arrière en avant un trajet parallèle à la grande corne de l'os hyoïde, et souvent même à son niveau (*rameau hyoïdien* de quelques auteurs) (voy. : fig. 149 et 157).

Il se termine en se ramifiant au niveau du corps de l'os hyoïde où il se distribue aux insertions supérieures des muscles sous-hyoïdiens, au stylo-hyoïdien (voyez ce muscle, tome I), et à la poulie du digastrique (voy. : fig. 157). Il s'anastomose, d'une part, sur la ligne médiane entre le génio-glosse et le génio-hyoïdien avec son homonyme du côté opposé, et, d'autre part, avec le rameau sous-hyoïdien issu de la thyroïdienne supérieure, et parfois aussi avec l'artère crico-thyroïdienne. Dans son trajet, il abandonne de fins rameaux à l'hyoglosse.

Exceptionnellement, ce rameau peut naître directement de la carotide externe.

2° L'***artère dorsale de la langue*** se détache de la linguale au-dessus de la grande corne de l'os hyoïde, entre les deux triangles de Béclard et de Pirogoff; aussi, pour assurer une hémostase aussi complète que possible de la langue, doit-on pratiquer la ligature de la linguale dans le triangle de Béclard, avant la naissance de cette artère, c'est-à-dire le plus possible en arrière.

Elle naît quelquefois aussi d'un tronc commun avec la sublinguale et, anormalement, de la thyroïdienne supérieure.

Généralement grêle, elle chemine tout d'abord verticalement sous l'hyoglosse, puis elle décrit des flexuosités entre les faisceaux du stylo-glosse qu'elle traverse; elle apparaît alors sur les parties latérales de la base de la langue, où elle se ramifie dans les muscles et la muqueuse qui avoisine les papilles caliciformes (V lingual).

Il est classique de dire que les deux artères ou une de leurs branches principales

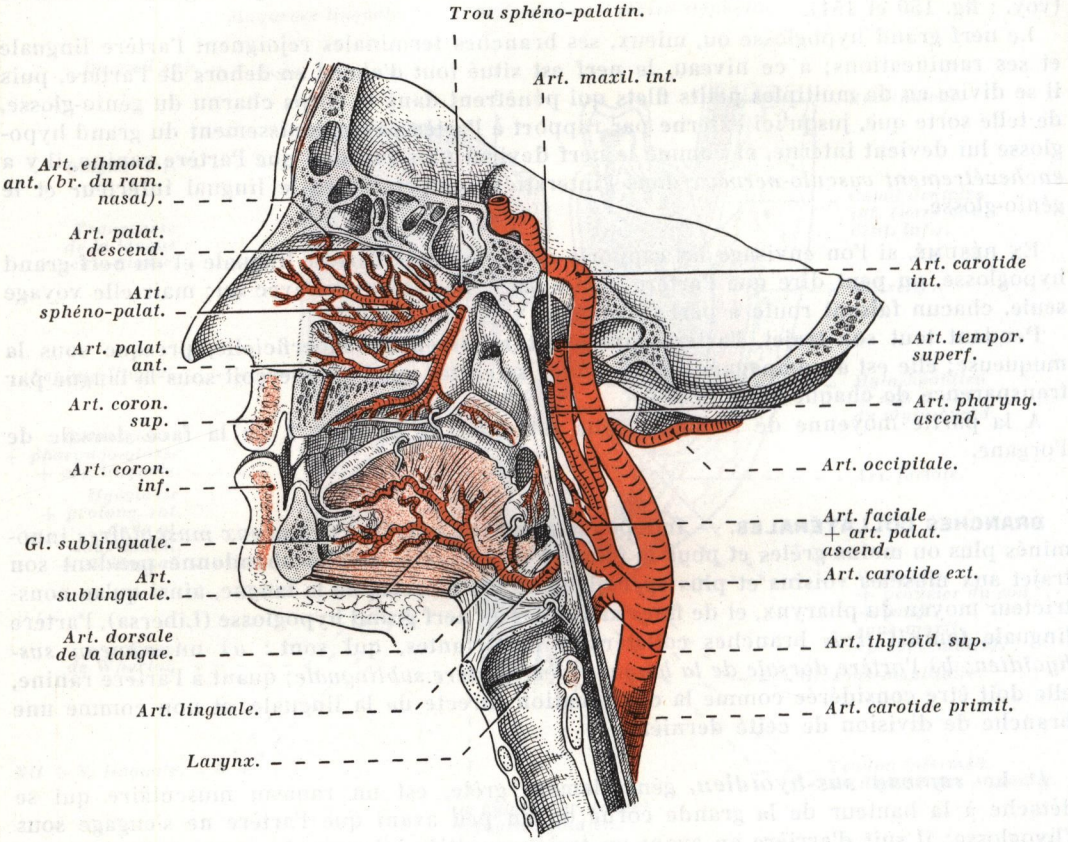

FIG. 152. — *Artère carotide externe et ses branches, artère carotide interne, vues sur une coupe médio-sagittale de la tête et du cou; segment droit de la coupe* (imité de TANDLER).

peuvent parfois s'unir à leur terminaison en un tronc commun médian relativement grêle, celui-ci se terminant autour du trou borgne : c'est l'*artère médiane de la langue de Hyrtl* ou *artère azygos de la langue de Langer*; en réalité, cette disposition est exceptionnelle, et Flèche déclare ne l'avoir jamais observée.

L'artère dorsale de la langue peut être double, parfois triple (Pedro-Belou).

Dans son trajet, l'artère dorsale de la langue abandonne également quelques rameaux au pilier antérieur du voile, à l'amygdale palatine et à l'épiglotte; parmi ceux-ci, il est fréquent d'observer un rameau épiglottique important, l'*artère de l'épiglotte* destinée principalement à la partie inférieure de cet organe et aux replis glosso-épiglottiques.

Rameaux linguaux dorsaux. — Indépendamment de cette artère, la linguale fournit à la langue de multiples *branches ascendantes* (de huit à quinze) appelées *rameaux linguaux dorsaux* (voy. : fig. 149).

Séparés les uns des autres à leur origine par un court intervalle, ils sont sinueux et souvent relativement volumineux dans le tiers postérieur de la langue, tandis que leur calibre diminue dans la partie apicale de l'organe.

Ils sont dirigés en haut et en dedans; ils se subdivisent en un grand nombre d'artérioles qui se distribuent en *houppes verticillées,* très fournies en capillaires, dans les muscles de la langue et dans la muqueuse qui la recouvre (Bourgery et Jacob).

La dorsale de la langue doit être considérée comme le plus volumineux et le plus long des rameaux linguaux dorsaux.

L'artère ranine fournit également à la musculature et à la muqueuse de la langue des *branches descendantes,* internes et externes.

3° L'***artère sublinguale,*** destinée au plancher de la bouche et à la glande sublinguale, est la plus importante branche collatérale de la linguale. Elle naît au point où cette artère quitte la région sus-hyoïdienne latérale pour devenir ascendante et accessoirement sous-mentale (Bertelli).

Presque aussi volumineuse que l'artère ranine, elle se porte en avant, en décrivant de nombreuses flexuosités; elle traverse la *loge sublinguale* dont les parois sont constituées : en dehors et en bas, par le maxillaire inférieur et le mylo-hyoïdien; en dedans, par le génio-glosse et le génio-hyoïdien; et en haut, par la muqueuse du plancher de la bouche (sillon gingivo-lingual). Dans cette loge, l'artère est située sous la glande sublinguale et à son contact, au-dessous et en dedans du canal de Wharton, dont elle suit le trajet, et contre le génio-glosse; elle est accompagnée de ses deux veines satellites et du nerf sublingual (voy. : fig. 152).

Dans son trajet, elle fournit des rameaux à la glande sublinguale, aux muscles du plancher de la bouche, aux muscles sus-hyoïdiens (mylo-hyoïdien et génio-hyoïdien), au génio-glosse et à l'hyoglosse.

Elle se termine un peu au-dessous de la base du frein de la langue en se divisant en *deux rameaux terminaux :* l'un supérieur, l'autre inférieur (1).

a) Le **rameau supérieur** ou **maxillaire** (Rouvière et Vallois) est destiné au menton osseux, auquel il envoie presque toujours deux artérioles : une pénètre par le canalicule interincisif *(rameau diploétique),* l'autre par le canalicule sus-génien *(rameau sus-génien).*

b) Le **rameau inférieur,** ou **rameau mentonnier de Bertelli,** plus grêle et même inconstant, contourne le menton osseux et se distribue aux parties molles de la région mentonnière.

L'artère sublinguale s'anastomose : *a)* d'une part, avec celle du côté opposé; de cette anastomose part un rameau ascendant, l'*artère du frein de la langue ou artère du filet; b)* et, d'autre part, avec la sous-mentale, par l'intermédiaire d'un *rameau perforant* qui traverse le mylo-hyoïdien près du menton *(artère transmylo-hyoïdienne).*

Artère faciale.

Presque essentiellement destinée à la face, l'artère faciale ou *artère maxillaire externe,* est une artère qui, selon l'expression de Poirier, est, comme l'artère linguale, remarquable par son *volume* et ses *flexuosités.*

ORIGINE, TRAJET ET TERMINAISON. — Elle naît de la face antérieure de la carotide externe, un peu au-dessus de la linguale et de la grande corne de l'os hyoïde, soit isolé-

(1) Article à consulter : Rouvière et Vallois : Terminaison de l'artère sublinguale chez l'homme. *Bibliographie anatomique,* 1908.

ment, soit, plus rarement, d'un tronc commun avec la linguale *(tronc artériel linguo-facial)*.

Elle se dirige obliquement en haut et en avant, quitte la région carotidienne en s'engageant sous le ventre postérieur du digastrique et sous le stylo-hyoïdien; elle aborde alors la région sous-maxillaire par une vaste courbe à concavité inférieure qui la porte au

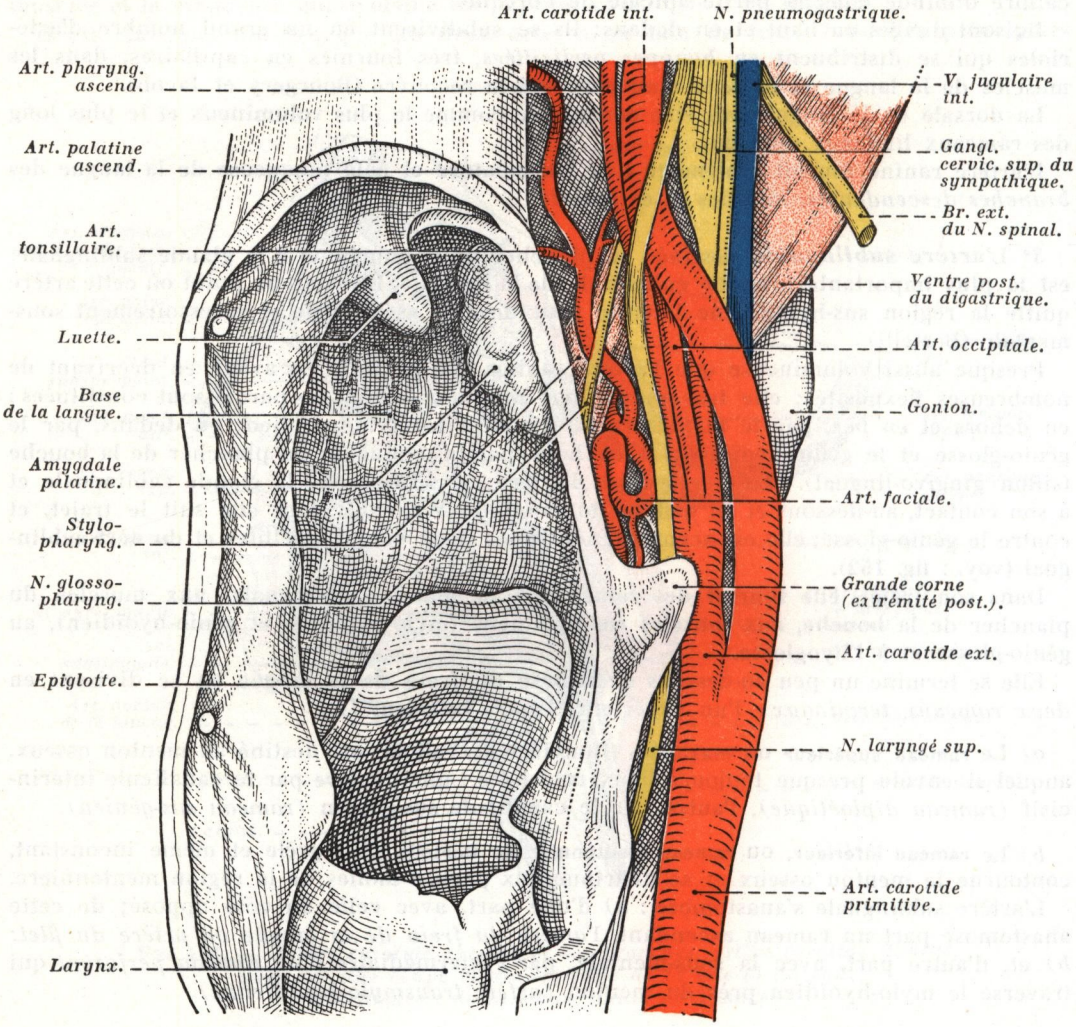

FIG. 153. — *Bifurcation carotidienne, branches de la carotide externe; vue postéro-interne, après ablation de la paroi pharyngée, côté droit* (d'après A. LATARJET).

contact du bord inférieur de la branche horizontale du maxillaire inférieur, qu'elle croise en déterminant à ce niveau une légère échancrure; puis, changeant de direction, elle devient superficielle et sinueuse, elle traverse obliquement la face en se dirigeant en haut, en avant et en dedans jusqu'à l'angle interne de l'œil *(canthus major)*, où elle se termine un peu au-dessus de cet angle en s'anastomosant à plein canal avec l'artère nasale, branche terminale de l'ophtalmique, cette anastomose étant, de par sa situation, désignée sous le nom *d'artère angulaire*.

RAPPORTS. — Envisagée du point de vue de ses rapports, l'artère faciale présente *deux portions :* l'une, *cervicale,* où elle est profonde, et l'autre, *faciale,* où elle est, au contraire, relativement superficielle.

1° ***Dans sa portion cervicale,*** elle occupe tout d'abord, à l'origine, l'aire du triangle de Farabeuf dans la gouttière carotidienne; puis elle s'engage dans un défilé intermusculaire du bouquet de Riolan, pour aborder la région para-amygdalienne, ensuite elle s'engage dans la région sous-maxillaire.

a) **Dans la gouttière carotidienne,** elle est profondément située contre le constricteur moyen du pharynx; elle est sous-jacente au nerf grand hypoglosse et au ventre postérieur du

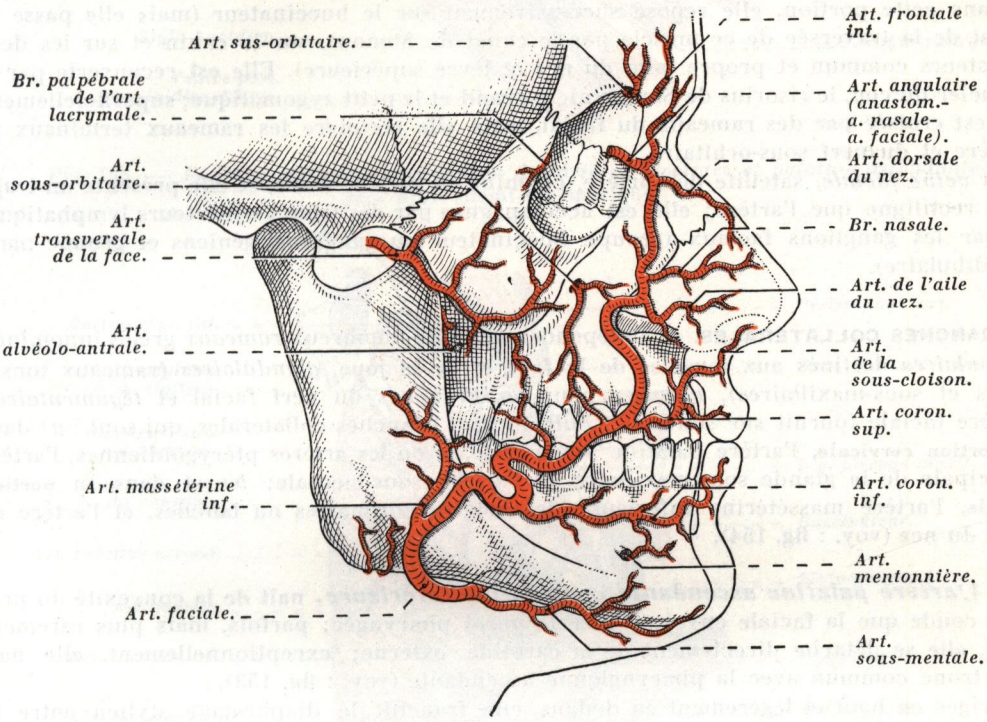

FIG. 154. — *Artère faciale et ses branches, côté droit* (schématique).

digastrique, et sus-jacente à la linguale qui la sépare de la crosse de la thyroïdienne supérieure. Elle est séparée de la carotide interne par toute l'épaisseur de la carotide externe; sa veine homonyme, située sur un plan plus externe, l'abandonne pour se déverser dans le tronc veineux thyro-linguo-facial (voy. : *Rapports de la Carotide externe*), et le ventre postérieur du digastrique, ainsi que le stylo-hyoïdien, s'interposent entre les deux vaisseaux au point où ils se séparent l'un de l'autre.

b) Elle traverse la partie la plus antérieure du **triangle pré-stylo-hyoïdien de J. L. Faure,** en passant entre le stylo-hyoïdien et le ventre postérieur du digastrique en dehors, et le ligament stylo-maxillaire en dedans; à ce niveau, elle décrit soit une boucle, soit une courbe qui la porte très près de la paroi pharyngée où elle vient se mettre en rapport plus ou moins rapproché avec l'amygdale palatine; et parfois même, par un coude anormalement développé, cette artère n'est distante que de quelques millimètres de l'amygdale (voy. : fig. 153 et 429).

c) **Dans la région sous-maxillaire,** l'artère est tout d'abord sous-jacente au ptérygoïdien interne, et elle présente des rapports immédiats avec la glande sous-maxillaire; elle se creuse une gouttière à la face interne de la glande, puis elle quitte la loge sous-maxillaire entre le bord supérieur de la glande et le maxillaire inférieur; à ce niveau, elle entre en rapport avec les ganglions sous-maxillaires, et plus spécialement avec le *ganglion de Stahr* qui est à son contact.

2° ***Dans sa portion faciale,*** elle est située à la face externe de la branche horizontale du maxillaire inférieur, en avant du masséter, qu'elle croise rarement, tandis que sa veine homonyme, postérieure par rapport à l'artère, croise superficiellement l'angle antéro-inférieur du muscle.

Dans cette portion, elle repose successivement sur le buccinateur (mais elle passe en avant de la traversée de ce muscle par le canal de Stenon), sur le canin et sur les deux élévateurs commun et propre (aile du nez et lèvre supérieure). Elle est recouverte par le peaucier du cou, le risorius de Santorini, le grand et le petit zygomatique; superficiellement, elle est croisée par des rameaux du facial, mais elle recouvre les rameaux terminaux de l'artère et du nerf sous-orbitaire.

La *veine faciale,* satellite de l'artère, chemine en arrière d'elle, et elle présente un trajet plus rectiligne que l'artère; elle est accompagnée par des troncs collecteurs lymphatiques et par les ganglions faciaux (groupe buccinateur ou ganglions géniens et groupe paramandibulaire).

BRANCHES COLLATÉRALES. — Indépendamment de nombreux *rameaux* grêles innominés, *musculaires* destinés aux muscles de la face et de la joue, *glandulaires* (rameaux tonsillaires et sous-maxillaires), *nerveux* pour les branches du nerf facial et *tégumentaires,* l'artère faciale fournit sur son trajet *huit* ou *neuf* branches collatérales, qui sont : *a)* dans sa **portion cervicale,** l'artère palatine ascendante, la ou les artères ptérygoïdiennes, l'artère principale de la glande sous-maxillaire, et l'artère sous-mentale; *b)* et dans sa **portion faciale,** l'artère massétérine inférieure, les artères coronaires ou labiales, et l'artère de l'aile du nez (voy. : fig. 154).

1° ***L'artère palatine ascendante,*** ou ***palatine inférieure,*** naît de la convexité du premier coude que la faciale envoie contre la paroi pharyngée; parfois, mais plus rarement aussi, elle se détache directement de la carotide externe; exceptionnellement, elle naît d'un tronc commun avec la pharyngienne ascendante (voy. : fig. 153).

Dirigée en haut et légèrement en dedans, elle franchit le diaphragme stylien entre le stylo-glosse et le stylo-pharyngien (voy. : fig. 155), laissant en dedans d'elle le nerf glosso-pharyngien, puis elle atteint l'espace sous-parotidien antérieur, où elle s'applique dès lors contre la paroi latérale du pharynx dans l'angle dièdre compris entre le ptérygoïdien interne en dehors et le faisceau ptérygo-maxillaire du constricteur supérieur du pharynx en dedans. Elle est comprise dans l'épaisseur de l'aponévrose latérale du pharynx, où elle se ramifie (voy. : *Aponévroses du pharynx,* tome VI).

Dans la *région para-amygdalienne,* elle fournit : une artère musculaire pour le ptérygoïdien interne (inconstante); des *artères tonsillaires* pour l'amygdale palatine (souvent même l'artère tonsillaire est unique) (voy. : fig. 153).

Elle se distribue au stylo-glosse auquel elle fournit une artériole importante, aux muscles du pharynx, et plus spécialement au stylo-pharyngien et aux constricteurs supérieur et moyen, aux piliers du voile et à leurs muscles (pharyngo-staphylin et pharyngo-glosse), et au voile du palais; elle fournit constamment une branche importante aux muscles péristaphylins : c'est l'*artère principale du voile du palais;* cette branche, que l'on pourrait considérer comme la *terminale* de la palatine ascendante, atteint le voile un peu en arrière du crochet de l'aile interne de l'apophyse ptérygoïde soit en traversant le constricteur supérieur du pharynx, soit, le plus souvent, en s'insinuant entre les faisceaux ptérygoïdien

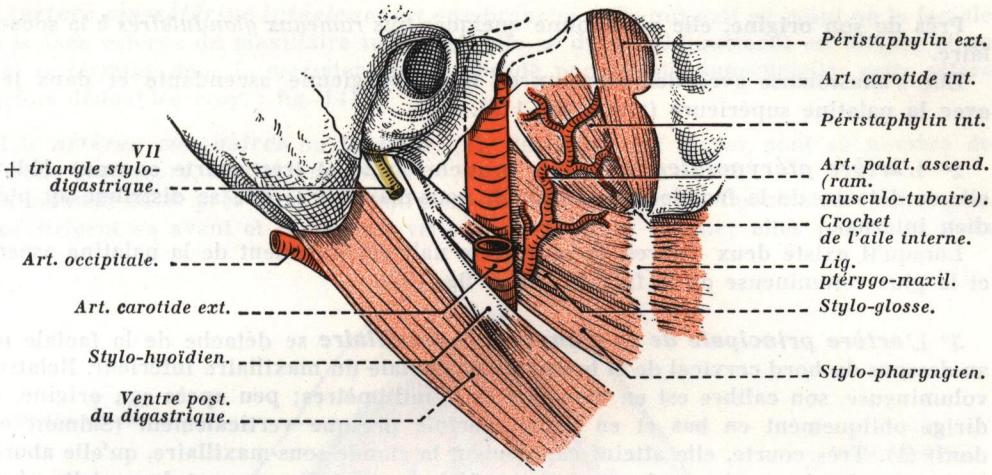

FIG. 155. — *Fourche stylienne et situation des artères carotides et palatine ascendante; côté droit* (demi-schématique).

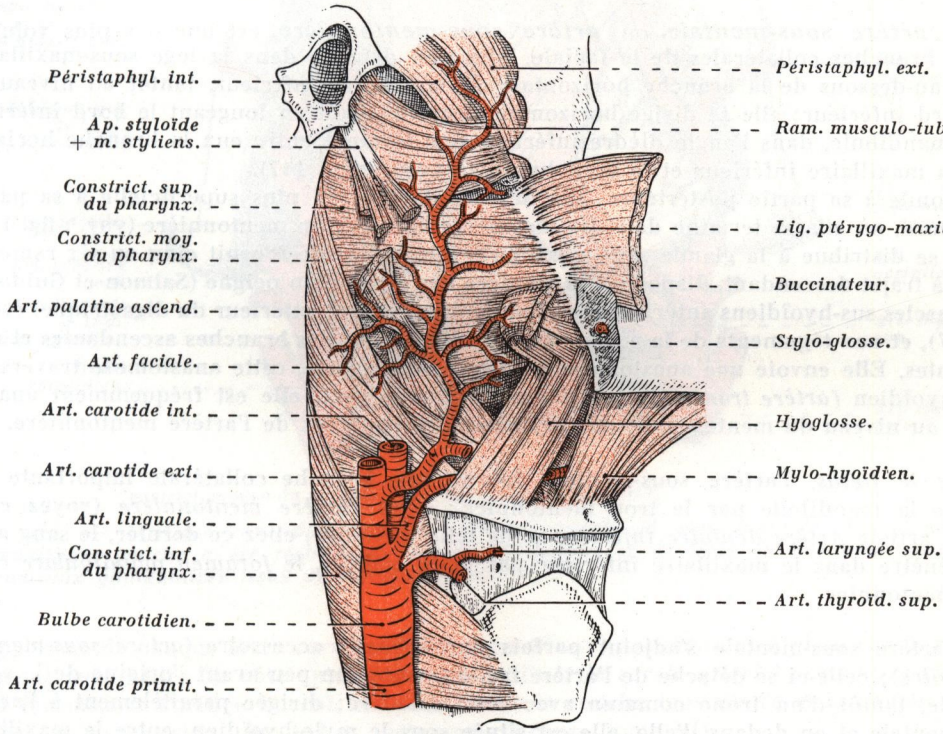

FIG. 156. — *Artère palatine ascendante.*

et ptérygo-maxillaire de ce muscle (voy. : fig. 156); enfin, un peu avant qu'elle franchisse le constricteur supérieur, elle donne naissance à un rameau ascendant *(rameau musculo-tubaire)* pour la trompe d'Eustache et les muscles péristaphylins (voy. : *Trompe d'Eustache*, tome V, et *Voile du Palais*, tome VI) (voy. : fig. 155, 156 et 181).

Près de son origine, elle abandonne quelques fins *rameaux glandulaires* à la sous-maxillaire.

Elle s'anastomose avec des rameaux de la pharyngienne ascendante et dans le voile avec la palatine supérieure (voy. : fig. 175).

2° L'***artère ptérygoïdienne*** est une branche grêle et très courte souvent dédoublée; elle se détache de la faciale sous la glande sous-maxillaire; elle se distribue au ptérygoïdien interne.

Lorsqu'il existe deux artères, la plus grêle naît généralement de la palatine ascendante et la plus volumineuse de la faciale (voy. : fig. 159).

3° L'***artère principale de la glande sous-maxillaire*** se détache de la faciale un peu au-dessous du bord cervical de la branche horizontale du maxillaire inférieur. Relativement volumineuse, son calibre est en moyenne de 2 millimètres; peu après son origine, elle se dirige obliquement en bas et en avant, parfois presque verticalement (Salmon et Guidoni) (1). Très courte, elle atteint rapidement la glande sous-maxillaire, qu'elle aborde par sa face profonde au niveau de son pôle postérieur et le plus souvent, lorsqu'elle pénètre la glande, elle est déjà ramifiée en quatre ou cinq branches qui cheminent dans l'épaisseur des cloisons conjonctives entre les lobes glandulaires.

4° L'***artère sous-mentale,*** ou ***artère sous-mentonnière,*** est une des plus volumineuses branches collatérales de la faciale. Elle s'en détache dans la loge sous-maxillaire, tantôt au-dessous de la branche horizontale du maxillaire inférieur, tantôt au niveau de son bord inférieur; elle se dirige horizontalement en avant en longeant le bord inférieur de la mandibule, dans l'angle dièdre inférieur que forment entre eux la branche horizontale du maxillaire inférieur et le mylo-hyoïdien (voy. : fig. 147).

Profonde à sa partie postérieure, elle devient de plus en plus superficielle à sa partie antérieure, où elle se termine dans les téguments de la région mentonnière (voy. : fig. 157).

Elle se distribue à la glande sous-maxillaire, à laquelle elle fournit cinq ou six rameaux grêles à trajet descendant, disposés à la manière des dents d'un peigne (Salmon et Guidoni), aux muscles sus-hyoïdiens antérieurs (mylo-hyoïdien, ventre antérieur du digastrique) (voy.: fig. 157), et aux téguments de la région sus-hyoïdienne par des branches ascendantes et descendantes. Elle envoie une anastomose à l'artère sublinguale, cette anastomose traverse le mylo-hyoïdien *(artère transmylo-hyoïdienne)*; d'autre part, elle est fréquemment anastomosée au niveau du menton avec des branches descendantes de l'artère mentonnière.

Chez le fœtus, l'artère sous-mentale fournit une branche collatérale importante qui pénètre la mandibule par le trou mentonnier : c'est l'*artère mentonnière* (voyez cette artère, article *Artère dentaire inférieure*), de telle sorte que, chez ce dernier, le sang artériel pénètre dans le maxillaire inférieur par deux orifices, le *foramen mandibulare* et le trou mentonnier.

A l'artère sous-mentale s'adjoint parfois une branche accessoire (*artère sous-mentale accessoire*); celle-ci se détache de l'artère faciale, tantôt un peu avant l'origine de la sous-mentale, tantôt d'un tronc commun avec cette dernière; dirigée parallèlement à l'artère sous-mentale et en dedans d'elle, elle est située sous le mylo-hyoïdien, entre le maxillaire inférieur et le ventre antérieur du digastrique; c'est avant tout une *branche musculaire* destinée à ces deux muscles, et principalement au mylo-hyoïdien (*branche mylo-hyoïdienne de l'artère faciale).*

---

(1) Article à consulter : M. Salmon et P. Guidoni : Les artères de la glande sous-maxillaire. *Annales d'Anatomie pathologique et d'Anatomie normale médico-chirurgicale,* avril 1939, n° 4, p. 540.

5° L'***artère massétérine inférieure*** est une branche grêle qui naît au point où la faciale croise la face externe du maxillaire inférieur; elle se dirige obliquement en arrière et en haut, et se termine dans le masséter qu'elle aborde par sa face superficielle; cette artère est parfois dédoublée (voy. : fig. 141).

6° Les ***artères coronaires*** ou ***labiales*** (1), destinées aux lèvres, sont au nombre de deux, l'une *inférieure,* l'autre *supérieure.*

Elles naissent assez près l'une de l'autre sur la face externe du buccinateur; sinueuses, elles se dirigent en avant et en dedans vers la commissure labiale; elles pénètrent dans

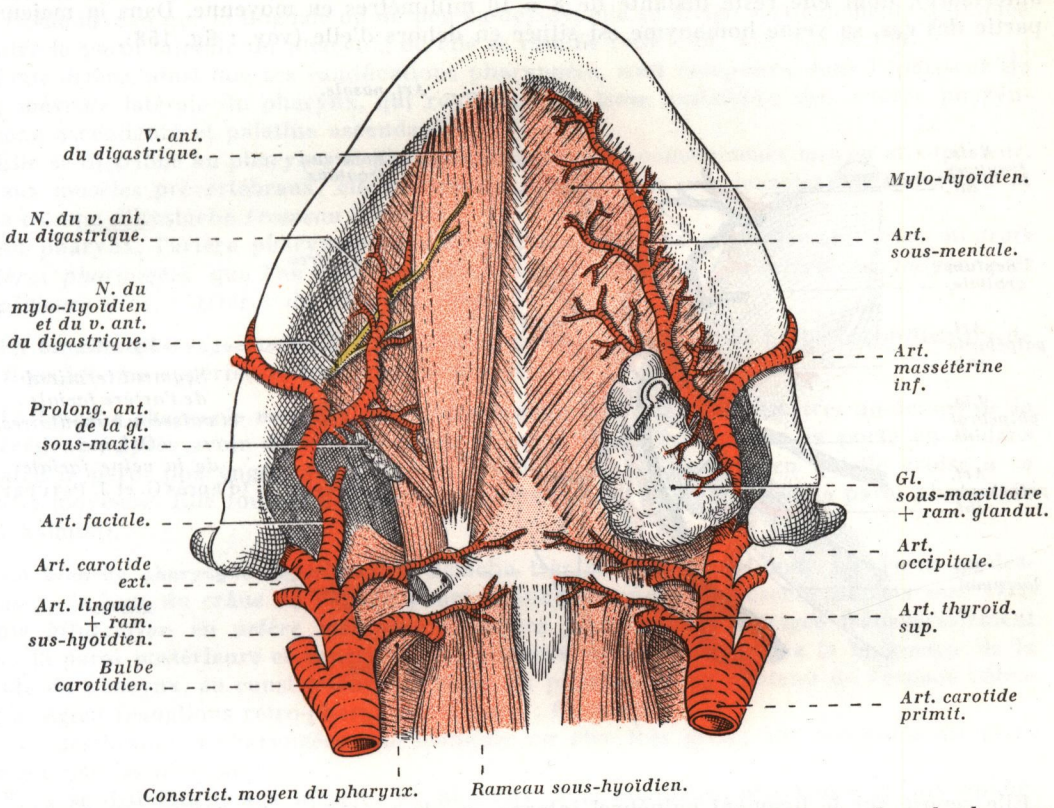

FIG. 157. — *Système carotidien externe. Artères faciale et sous-mentale. La glande sous-maxillaire gauche a été réclinée de dehors en dedans et de haut en bas pour montrer les rameaux glandulaires issus de l'artère faciale.*

l'épaisseur de chaque lèvre correspondante, où elles s'anastomosent à plein canal, respectivement avec celles du côté opposé, pour constituer le *cercle artériel coronaire*; ce cercle, qui circonscrit l'orifice buccal, est situé entre la couche musculaire et la couche glandulaire des lèvres (voy. : fig. 147 et 154) (voy. : *Lèvres,* tome VI).

De l'arcade des coronaires supérieures se détache l'*artère de la sous-cloison,* destinée aux parois des narines et au lobule du nez (voy. : *Nez, Narines* et *Artères des fosses nasales,* tome V) (voy. : fig. 147).

---

(1) Article à consulter : CAHUZAC et GOUZY : Recherches sur l'anatomie des artères coronaires des lèvres. *Annales d'Anatomie pathologique et d'Anatomie normale médico-chirurgicale,* juillet 1931. n° 7, p. 788.

7° L'***artère de l'aile du nez*** est généralement peu volumineuse, mais sinueuse. Elle naît dans le sillon naso-génien, un peu en arrière de la volute du nez; elle se ramifie sur l'aile du nez, sur le dos et sur le lobule du nez. Cette artère peut être dédoublée (voy. : fig. 154).

8° L'***artère angulaire*** représente la branche terminale de la faciale. Appliquée sur la branche montante du maxillaire supérieur dont elle est séparée par l'élévateur commun de la lèvre supérieure et de l'aile du nez, elle décrit le plus souvent une courbe à concavité postérieure et externe, sensiblement parallèle au rebord orbitaire interne (crête lacrymale antérieure), dont elle reste distante de 8 à 10 millimètres en moyenne. Dans la majeure partie des cas, sa veine homonyme est située en dehors d'elle (voy. : fig. 158).

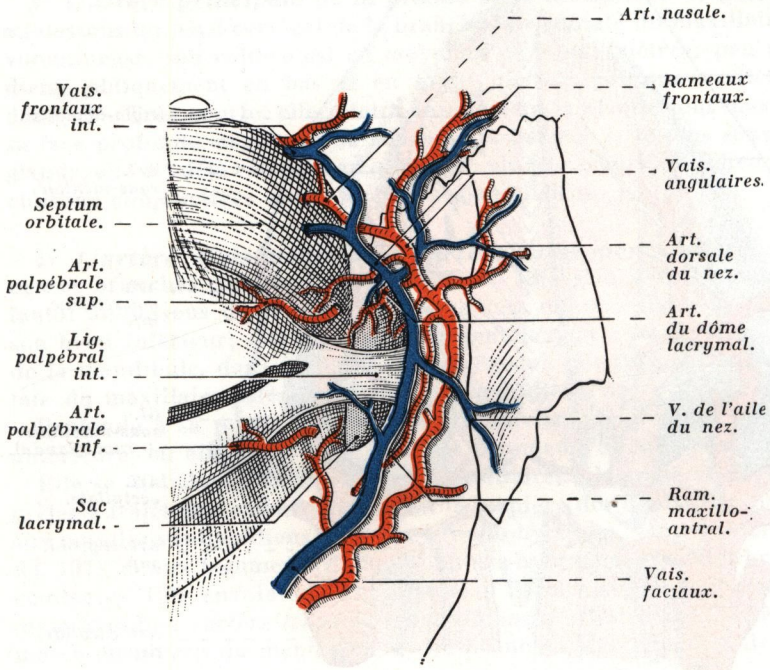

FIG. 158.
Segment terminal de l'artère faciale et vaisseaux angulaires. Origine de la veine faciale (d'après G. et J. PATURET).

Elle repose sur le ligament palpébral interne, sur la partie la plus interne de l'orbiculaire des paupières et sur le muscle abaisseur du sourcil; cependant, l'artère n'entre que très rarement en contact direct avec le ligament qui sépare les vaisseaux angulaires du sac lacrymal.

L'artère angulaire fournit des *branches collatérales* (1) grêles, qui sont : *a)* des *rameaux palpébraux* pour la paupière supérieure; *b)* un *rameau nasal (artère dorsale du nez)* qui s'épanouit sur la face latérale du dos du nez; fréquemment ce rameau abandonne une artériole qui traverse le *foramen nasale* (voy. : *Os propre du nez,* tome I); *c) un* ou *deux rameaux au sac lacrymal,* dont le plus supérieur est destiné au dôme lacrymal : c'est *l'artère du dôme lacrymal*; *d)* un *rameau frontal,* ascendant, qui se distribue à la tête du sourcil et aux téguments des régions intersourcilière et glabellaire; *e)* une *branche anasto-*

(1) Article à consulter : G. PATURET et J. PATURET : Les vaisseaux angulaires. *Comptes rendus de l'Association des Anatomistes,* 1952, p. 811.

motique, également à trajet ascendant pour la frontale interne; *f)* et un rameau descendant, dit *rameau maxillo-antral,* qui s'engage dans le canal de Parinaud; il est destiné à la paroi antérieure du sinus maxillaire et à la muqueuse antrale (voy. : fig. 158).

Artère pharyngienne ascendante.

L'artère pharyngienne ascendante, ou *pharyngienne inférieure,* est la plus grêle des branches collatérales de la carotide externe. Elle naît de la face interne de cette artère, au même niveau que la linguale ou un peu au-dessus; elle se dirige verticalement, appliquée contre la paroi latérale du pharynx, où elle se ramifie (voy. : fig. 152, 153 et 159).

Cette artère, ainsi que ses ramifications pharyngées, sont comprises dans l'épaisseur de l'aponévrose latérale du pharynx, qui représente la lame vasculaire des artères pharyngienne ascendante et palatine ascendante.

Elle se distribue au pharynx, et plus spécialement aux constricteurs moyen et supérieur, et aux muscles prévertébraux; elle abandonne des rameaux aux muscles péristaphylins et à la trompe d'Eustache *(rameau tubaire).*

Au pharynx, l'artère pharyngienne ascendante abandonne généralement *deux* ou *trois artères pharyngées,* que l'on distingue, d'après leur situation, en *inférieure, moyenne* et *supérieure* (voy. : *Artères du Pharynx,* tome VI).

La **branche pharyngée inférieure** se détache parfois isolément du bulbe carotidien ou de la thyroïdienne supérieure, très près de son origine.

La **branche pharyngée moyenne** naît généralement à 15 ou 20 millimètres au-dessus de la précédente; après avoir décrit une crosse à concavité inférieure qui la porte en dedans contre la paroi pharyngée, elle glisse en arrière du stylo-pharyngien qu'elle croise à sa partie moyenne. Elle fournit des *rameaux ascendants* et *descendants* à la paroi pharyngée (M. Salmon).

La **branche pharyngée supérieure** se détache très haut, à 2 centimètres environ au-dessous de la base du crâne où l'artère pharyngienne ascendante présente parfois une véritable *bifurcation* en *artère méningée* et *artère pharyngienne*; dirigée transversalement vers la paroi postérieure et supérieure du pharynx, elle se distribue à la muqueuse de la voûte du pharynx, au constricteur supérieur du pharynx et au contenu de l'espace rétro-pharyngien (ganglions rétro-pharyngiens) (voy. : fig. 159).

Une des branches pharyngées peut manquer ou être très grêle; son territoire est alors irrigué par les deux autres.

Elles se distribuent aux muscles du pharynx, à la muqueuse pharyngée et aux aponévroses du pharynx. Elles s'anastomosent entre elles unilatéralement et avec celles du côté opposé au niveau de la face postérieure du pharynx; elles sont également anastomosées avec les artères du larynx, de l'œsophage et du corps thyroïde (voy. : *Artères du pharynx,* tome VI).

L'artère pharyngienne ascendante fournit en outre :

a) Un **rameau tympanique,** qui pénètre dans la caisse du tympan par le canal de Jacobson en suivant le nerf de Jacobson; il se ramifie sur le promontoire et sur le plancher de la caisse, et se distribue aux fenêtres ovale et ronde; c'est autour de cette artériole que se trouve placé le *paraganglion tympanique.*

b) Deux **rameaux méningés** destinés à la dure-mère : α) l'un, l'*artère méningée postérieure de Cruveilhier* (1), s'engage dans le trou déchiré postérieur, en avant et en dedans de la

(1) Anatomiste français (1791-1874), fut professeur d'Anatomie à la Faculté de Médecine de Paris.

veine jugulaire interne (voy. : fig. 159); β) l'autre, inconstant et grêle, pénètre dans le crâne par le trou condylien antérieur en suivant un trajet inverse de celui du nerf grand hypoglosse (voy. : fig. 181).

L'artère pharyngienne ascendante est donc une *artère à double destination,* pharyngienne et dure-mérienne; d'où la dénomination d'*artère pharyngo-méningée* que lui donnent certains anatomistes (Theile).

c) Un **rameau prévertébral,** long et grêle, dirigé obliquement de dedans en dehors, il contourne postérieurement le ganglion cervical supérieur du sympathique pour se distri-

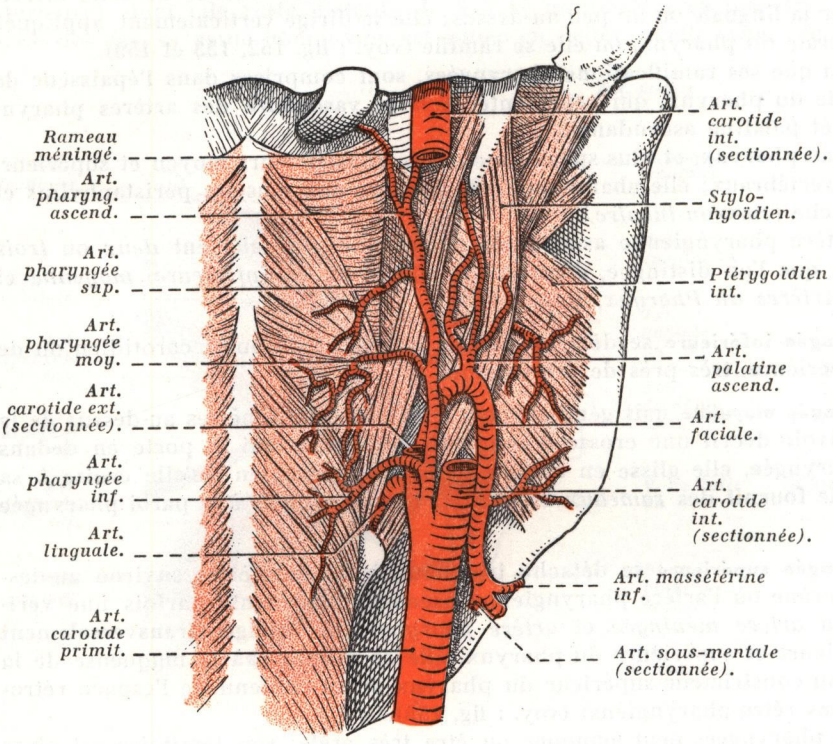

FIG. 159. *Artères faciale et pharyngienne ascendante; côté droit, vue postérieure* (d'après SALMON).

buer aux muscles prévertébraux (long du cou et grand droit antérieur de la tête) et à l'aponévrose prévertébrale.

Ce rameau envoie de fines artérioles au ganglion cervical supérieur du sympathique (Machado de Souza).

d) Un **rameau ganglionnaire,** qui se détache près de l'origine de l'artère pour le ganglion cervical supérieur du sympathique qu'il aborde par sa face antérieure et près de son pôle inférieur.

e) Et un **rameau tubaire (artère tubaire inférieure),** qui se détache généralement de la branche pharyngée supérieure. Cette artère est très grêle, elle côtoie l'insertion supérieure du muscle péristaphylin interne auquel elle abandonne quelques branches, puis elle se distribue à la paroi inférieure de la trompe d'Eustache.

La carotide externe donne parfois une *artère pharyngienne accessoire,* plus grêle que la précédente, qui se détache généralement un peu au-dessus de la naissance de l'artère principale; elle se distribue uniquement au pharynx.

Artère occipitale.

ORIGINE, TRAJET ET TERMINAISON. — L'artère occipitale naît de la face postérieure du tronc de la carotide externe, un peu au-dessus de la faciale, le plus souvent au niveau de l'angle postéro-supérieur du triangle de Farabeuf. De cette origine, elle se dirige obliquement en haut, en arrière et en dehors en longeant le ventre postérieur du digastrique. Située tout d'abord dans l'espace rétro-stylien, elle croise le versant antéro-externe de la veine jugulaire interne, puis elle glisse entre la face interne de l'apophyse mastoïde (sur laquelle elle détermine parfois une *gouttière vasculaire* au niveau de l'éminence juxta-mastoïdienne) et l'apophyse transverse de l'atlas, elle s'infléchit ensuite pour se diriger presque horizontalement, en haut et en dedans, à la partie supérieure de la nuque, sous le petit complexus et le splénius; un peu en dehors de la protubérance occipitale externe, elle se recourbe à nouveau pour devenir ascendante : tantôt elle traverse le trapèze, tantôt elle passe dans l'intervalle compris entre ce muscle et le sterno-cléido-mastoïdien ; puis, devenue superficielle, elle se distribue aux régions occipitale et pariétale postérieures, après s'être divisée en *deux branches terminales,* l'une *interne,* l'autre *externe*; plus rarement, la division en deux branches s'effectue sous le trapèze, et dans ce cas la branche interne traverse le trapèze avec le grand nerf occipital d'Arnold en se plaçant en dehors du nerf; quant à la branche externe, tantôt elle traverse les insertions occipitales du trapèze en dehors de la précédente, et par un orifice distinct; tantôt, et c'est le cas le plus fréquent, elle passe en dehors du trapèze pour atteindre le cuir chevelu (voy. : fig. 160).

DIRECTION ET RAPPORTS. — Dans son ensemble, l'artère occipitale décrit un trajet en baïonnette et présente *trois portions.*

1° Dans la ***première portion, oblique ascendante,*** elle est successivement comprise dans la *région carotidienne* et dans l'*espace rétro-stylien.*

Dans le *triangle de Farabeuf (région carotidienne),* elle croise la face antérieure de la carotide interne, puis le nerf grand hypoglosse en avant et en dehors; celui-ci amorce son changement de direction au point de croisement, le nerf s'accrochant en quelque sorte sous l'artère; elle croise également la face antérieure de la veine jugulaire interne, puis elle suit le bord inférieur du ventre postérieur du digastrique *(portion sous-digastrique),* pour s'appliquer ensuite contre sa face interne, près de ses insertions mastoïdiennes; enfin, elle croise aussi la branche externe du nerf spinal, à 3 centimètres en avant de l'apophyse transverse de l'atlas; plus superficiellement, elle répond au sterno-cléido-mastoïdien (voy. : fig. 141 et 144).

2° Dans une ***deuxième portion, transversale,*** elle est très sinueuse, et occupe la *région de la nuque.* Elle s'engage de dehors en dedans, d'avant en arrière et de bas en haut, dans le *triangle* ou *hiatus des complexus* (voy. : *Rapports des complexus,* tome I); elle chemine entre le petit complexus, le splénius et le trapèze en arrière, et le petit oblique de la tête et le grand complexus en avant (voy. : fig. 160); elle domine l'apophyse transverse de l'atlas et l'émergence de la branche postérieure du premier nerf cervical, qui apparaît au niveau du triangle de Tillaux; l'artère vertébrale, sous-jacente à l'occipitale, est plus profonde, séparée d'elle par le petit oblique de la tête.

3° Dans une ***troisième portion, ascendante,*** très courte, l'artère occipitale devient de plus en plus superficielle; d'abord sous-jacente au trapèze, elle se rapproche de plus en plus du grand nerf occipital d'Arnold, dont elle reste toujours à une certaine distance, au niveau de sa traversée du trapèze (voy. : fig. 160).

Dans son trajet, l'artère occipitale est accompagnée par une grosse veine.

BRANCHES COLLATÉRALES. — L'artère occipitale abandonne des *rameaux musculaires* grêles aux muscles voisins, sterno-cléido-mastoïdien, ventre postérieur du digastrique, et aux muscles de la nuque, et *deux* ou *trois branches collatérales* qui sont : l'artère sterno-cléido-mastoïdienne supérieure, la branche auriculaire, l'artère cervicale postérieure ou artère splénienne de Salmon.

1° L'***artère sterno-cléido-mastoïdienne supérieure,*** destinée à la partie supérieure du sterno-cléido-mastoïdien, est une branche importante; elle se détache de l'occipitale au

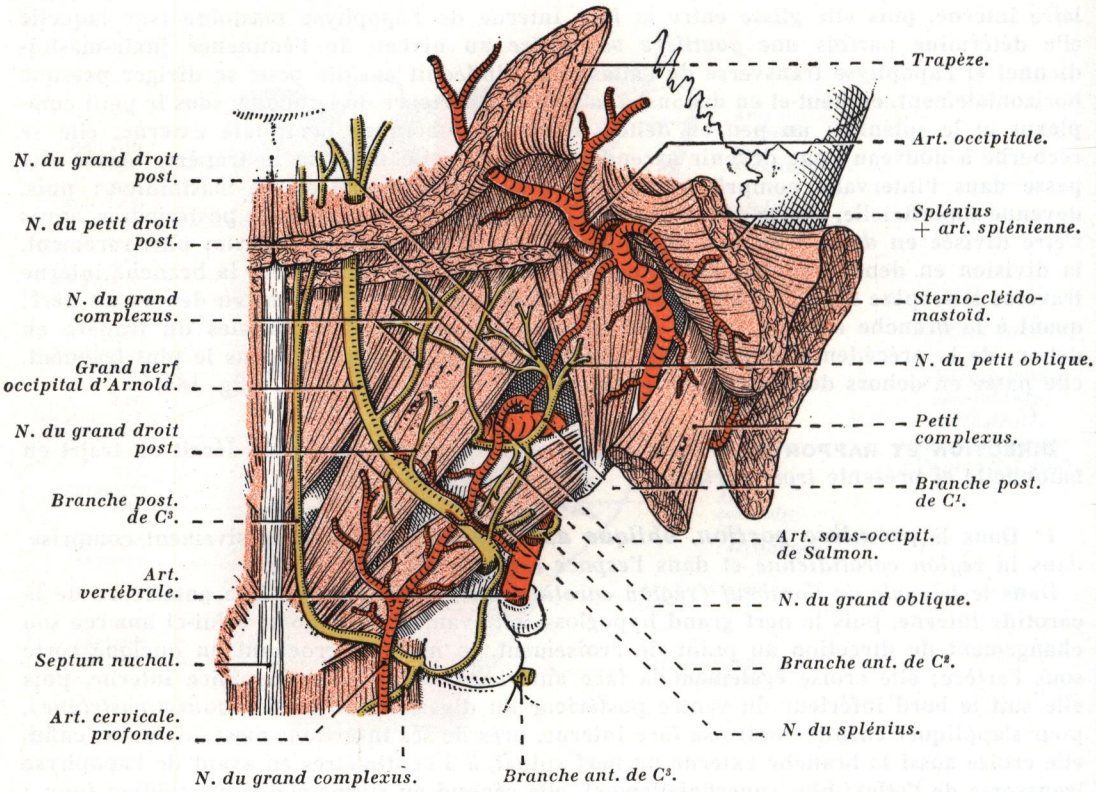

FIG. 160. — *Artère occipitale et ses branches dans la région de la nuque et artère vertébrale au niveau du triangle de Tillaux; côté droit.*

Le nerf du splénius issu du grand nerf occipital d'Arnold est représenté sectionné.

point où cette artère croise le nerf grand hypoglosse; sa naissance et sa direction commandent la courbe du nerf, et les deux organes « *se donnent le bras* », suivant l'expression de Farabeuf (voy. : fig. 142).

Dirigée obliquement en bas, en dehors et en arrière, elle est située au-dessous et en avant de la branche externe du spinal; elle décrit une courbe à concavité inféro-interne qui la porte sous le muscle sterno-cléido-mastoïdien, où elle pénètre par sa face profonde après s'être divisée en deux ou trois rameaux.

Dans son trajet, elle croise le versant antéro-interne de la jugulaire interne et sa chaîne ganglionnaire.

Dans certains cas, cette artère peut naître directement de la face postérieure de la carotide externe, au point où celle-ci est croisée par le ventre postérieur du digastrique.

2° La ***branche auriculaire*** *(ramus auricularis)*, inconstante et généralement grêle, se détache de l'artère occipitale contre le ventre postérieur du digastrique, puis ascendante, elle s'engage entre ce muscle et la face profonde du sterno-cléido-mastoïdien, dont elle croise le bord antérieur, pour se distribuer finalement aux téguments de la région mastoïdienne (voy. : fig. 181).

Cette artère doit être considérée comme une branche de suppléance de l'artère auriculaire postérieure, car elle n'existe que lorsque cette dernière est grêle (1).

3° L'***artère cervicale postérieure*** (Cruveilhier), ou ***artère splénienne de Salmon*** *(artère descendante de la nuque)*, relativement volumineuse, se détache dans la région de la nuque, au point où l'artère croise le petit oblique de la tête, soit à environ 2 centimètres ou 2 cm. 1/2 de la ligne courbe occipitale supérieure, et très près du bord interne du splénius.

Après un trajet descendant et quelque peu flexueux sous le splénius, elle se distribue aux muscles de la nuque, et plus spécialement au splénius, qu'elle aborde par sa face profonde *(artère splénienne de Salmon)*, et au grand complexus (voy. : fig. 160).

4° L'occipitale peut donner l'***artère stylo-mastoïdienne***, lorsque celle-ci ne provient pas de l'auriculaire postérieure; elle se détache au point où l'artère croise la face interne du ventre postérieur du digastrique; parfois aussi elle peut donner naissance à l'auriculaire postérieure (1).

BRANCHES TERMINALES. — L'artère occipitale donne *deux branches terminales*: *a)* l'une, **externe** ou **latérale**, se ramifie dans le cuir chevelu de la région occipito-pariétale postérieure; elle fournit un *rameau méningé*, inconstant et très grêle, destiné à la dure-mère et aux cellules mastoïdiennes; il pénètre le crâne par le trou mastoïdien *(branche mastoïdienne)*; ce rameau se détache parfois directement du tronc de l'artère occipitale et s'anastomose avec des branches de la méningée moyenne; *b)* l'autre, **interne** ou **médiale**, monte un peu en dehors de la ligne médiane en se ramifiant en de nombreuses branches; elle fournit également un *rameau méningé pariétal* qui pénètre cet os par le trou pariétal (voy. : fig. 147 et 169).

Les ramifications de l'artère occipitale s'anastomosent avec les branches postérieures de l'auriculaire postérieure et de la temporale superficielle, et celles de la branche interne avec l'artère homonyme du côté opposé.

Ces deux branches se distribuent au muscle occipital et au cuir chevelu de la région occipitale et pariétale postérieure.

Artère auriculaire postérieure.

L'artère auriculaire postérieure est destinée au pavillon de l'oreille, au cuir chevelu rétro-auriculaire, au muscle auriculaire postérieur, et à la parotide; elle est plus volumineuse que la pharyngienne ascendante, mais plus grêle que l'occipitale. Elle naît de la face postérieure de la carotide externe au-dessus de l'occipitale, et parfois d'un tronc commun avec cette dernière; dans le cas d'*origine basse*, elle se détache de la carotide externe lorsque celle-ci passe sous le ventre postérieur du digastrique; par contre, dans le cas d'*origine haute*, elle s'en détache le plus souvent en pleine parotide.

Peu après sa naissance, elle se dirige obliquement en haut et un peu en arrière; elle passe en avant du stylo-hyoïdien et du ventre postérieur du digastrique; le plus souvent

(1) Chez les Carnivores et la plupart des Primates, les artères occipitale et auriculaire postérieure naissent d'un tronc commun (Livini).

elle traverse la glande parotide, qu'elle quitte au niveau de la pointe de la mastoïde, puis elle contourne le bord antérieur du sterno-cléido-mastoïdien ou la mastoïde pour devenir superficielle, à la face externe de ce muscle elle se redresse, puis elle chemine verticalement dans le sillon rétro-auriculaire où elle se termine à la fois *prémastoïdienne* et *rétro-auriculaire,* en se divisant en *deux branches terminales* : l'une, *antérieure,* la *branche auriculaire;* l'autre, *postérieure,* la *branche mastoïdienne* (voy. : fig. 147 et 161).

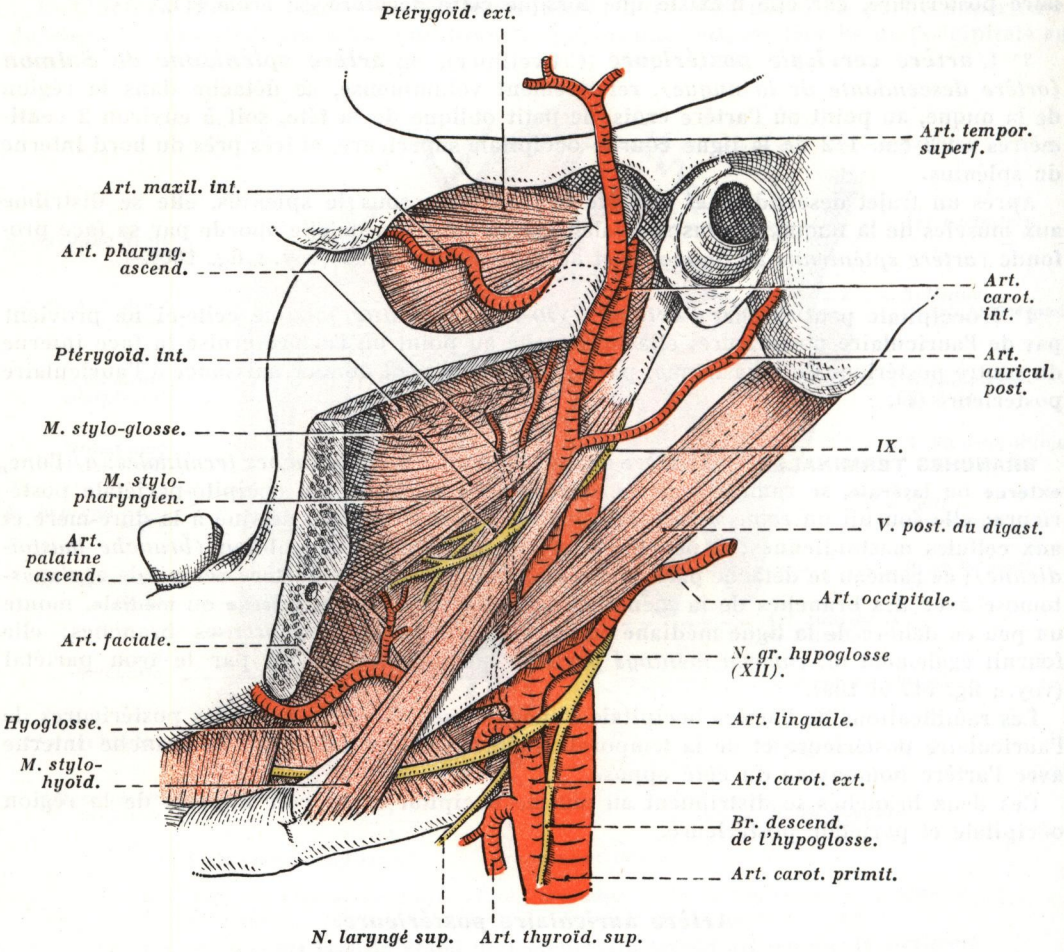

FIG. 161. — *Artère carotide externe, ses rapports et ses branches après résection de la branche montante du maxillaire inférieur, côté gauche* (d'après FARABEUF).

BRANCHES COLLATÉRALES. — Indépendamment de rameaux musculaires, glandulaires et tégumentaires plus ou moins grêles, l'artère auriculaire postérieure ne fournit qu'une seule collatérale importante : c'est l'*artère stylo-mastoïdienne.*

Artère stylo-mastoïdienne. — Cette artère naît le plus souvent dans la parotide; longue et grêle, elle suit le trajet du facial et pénètre dans le crâne par le trou stylo-mastoïdien où elle se place généralement en avant du nerf; elle traverse l'aqueduc de Fallope et se distribue à la caisse du tympan *(rameaux tympaniques),* au muscle de l'étrier, à la mastoïde, aux cellules mastoïdiennes, aux canaux semi-circulaires et au nerf facial intra-

pétreux, mais rarement elle dépasse le coude du facial situé à l'union des segments labyrinthique et tympanique de l'aqueduc de Fallope (type long); elle fournit également une artériole à la corde du tympan qui s'engage dans le canal postérieur de la corde.

Avant de pénétrer dans l'aqueduc de Fallope, l'artère stylo-mastoïdienne abandonne parfois (une fois sur deux) une artériole au nerf facial extra-cranien : c'est l'*artère du nerf facial de Friteau;* relativement courte, elle aborde le nerf perpendiculairement à son trajet et se divise en T à son contact en donnant une branche ascendante, qui s'engage dans le trou stylo-mastoïdien et une branche descendante, toujours plus volumineuse que la précédente, qui accompagne le nerf jusqu'à sa division intra-parotidienne.

Accessoirement, l'artère stylo-mastoïdienne peut fournir le *rameau tympanique* satellite du nerf de Jacobson.

Cette artère naît parfois directement de l'auriculaire postérieure.

BRANCHES TERMINALES. — *a)* La ***branche auriculaire*** monte verticalement sous la peau dans le sillon rétro-auriculaire, continuant ainsi la direction du tronc primitif; elle s'engage sous le muscle auriculaire postérieur, qu'elle vascularise et se distribue au pavillon de l'oreille et aux téguments du sillon rétro-auriculaire (sillon céphalo-auriculaire) (pour plus de détails, voy. : *Artères du pavillon de l'oreille,* tome V).

b) La ***branche mastoïdienne*** se dirige obliquement en arrière et en haut, elle se ramifie dans les téguments des régions mastoïdienne et temporo-pariétale (cuir chevelu); elle s'anastomose avec des branches de l'occipitale et de la temporale superficielle (voyez ces artères).

BRANCHES TERMINALES

Les branches terminales de la carotide externe sont au nombre de *deux* : la *temporale superficielle* et la *maxillaire interne* ; mais tandis que la première de ces branches, considérablement amoindrie, continue la direction du tronc primitif, la seconde s'en détache transversalement à angle droit, la division du tronc donnant alors l'aspect d'un T couché (⊢).

Artère temporale superficielle.

La temporale superficielle est la branche de bifurcation externe et superficielle de la carotide externe; elle est destinée à la moitié supérieure des parties latérales de la face, et aux deux tiers antérieurs du cuir chevelu.

ORIGINE, TRAJET ET TERMINAISON. — Elle naît dans la parotide, au niveau du bord postérieur du col du condyle; de là, elle se dirige verticalement en haut, elle sort de la parotide avec le nerf auriculo-temporal, qui lui est postérieur et qui l'accompagne par la suite; elle glisse en avant du tragus, croise superficiellement et à angle droit la racine postérieure de l'apophyse zygomatique; elle atteint la région temporale où, toujours superficielle, elle se divise à 2 ou 3 centimètres au-dessus de cette dernière en *deux branches terminales,* l'une *antérieure* ou *frontale,* l'autre *postérieure* ou *pariétale* (voy.: fig. 162 et 163).

RAPPORTS. — Par suite de son trajet, on peut distinguer à l'artère temporale superficielle *deux portions : a)* l'une *inférieure,* ou *sous-zygomatique,* où elle est relativement profonde et *intra-parotidienne; b)* l'autre, *supérieure* ou *sus-zygomatique,* où elle est superficielle, occupant la *région temporale* (d'où son nom).

*1° **Dans la région parotidienne,*** l'artère est intra-glandulaire, comprise dans la parotide.

Elle répond : a) *en avant,* à sa veine homonyme qui va contribuer en pleine glande à la naissance de la veine jugulaire externe, à la face postérieure de l'articulation temporo-maxillaire et au col du condyle, qui la sépare de l'échancrure sigmoïde; b) *en dedans,* au nerf auriculo-temporal qui, sortant de la boutonnière rétro-condylienne de Juvara, pénètre la parotide par sa face profonde; c) *en dehors,* à l'aponévrose parotidienne, dont la sépare une épaisseur glandulaire variable, aux ramifications de la branche temporo-faciale de la septième paire, et superficiellement aux téguments; d) et *en arrière,* à l'apophyse mastoïde, sur laquelle se fixe le sterno-cléido-mastoïdien, et au conduit auditif externe.

A sa sortie de la parotide, l'artère, accompagnée de sa veine satellite et du nerf auriculo-temporal, forme un faisceau vasculo-nerveux à direction ascendante, qui représente le pédicule vasculo-nerveux supérieur de la glande parotide (voy. : *Glande parotide,* tome VI).

*2° **Dans la région temporale,*** l'artère chemine dans le tissu cellulaire sous-cutané; flexueuse, elle repose sur l'aponévrose temporale qui la sépare du muscle homonyme.

Superficiellement, elle répond au muscle auriculaire antérieur, à l'aponévrose épicranienne ou *galéa* et aux téguments.

Dans son trajet, elle est accompagnée d'une veine homonyme, qui lui est tantôt antérieure, tantôt postérieure par suite des sinuosités de l'artère et du nerf auriculo-temporal (nerf temporal superficiel), qui lui est le plus souvent postérieur, ainsi que de troncs collecteurs lymphatiques et du ganglion prétragial qui est à son contact.

Cette artère est accompagnée d'un riche plexus nerveux, et parfois son versant antéro-externe est flanqué, peu après sa sortie de la parotide, d'un microganglion sympathique appelé *ganglion temporal de Scarpa* (voy. : *Innervation du système artériel carotidien*).

BRANCHES COLLATÉRALES. — Indépendamment des rameaux grêles parotidiens, articulaires (articulation temporo-maxillaire) et des artères auriculaires antérieures qu'elle abandonne sur son trajet, la temporale superficielle fournit *trois branches collatérales* importantes, qui sont : la transversale de la face, la zygomato-orbitaire et la temporale profonde postérieure.

*1° **Artère transversale de la face.*** — L'artère transversale de la face naît dans la parotide, très près de l'origine de la temporale superficielle (voy. : fig. 162). Elle se dirige horizontalement en avant, parallèlement au zygoma; elle croise la face externe du masséter où elle est appliquée contre l'aponévrose massétérine, puis celle du buccinateur; elle chemine entre l'apophyse zygomatique au-dessus et le canal de Sténon au-dessous.

Elle fournit des rameaux parotidiens, articulaires et musculaires. Ses rameaux musculaires, les uns ascendants, les autres descendants, sont principalement destinés au masséter et à certains muscles peauciers de la joue et de la face (buccinateur, grand et petit zygomatiques, risorius de Santorini); parmi ces rameaux, l'un d'eux, destiné au masséter *(artère massétérine profonde de Toldt),* est généralement volumineux; il glisse entre les deux chefs du muscle auquel il se distribue, souvent même après avoir traversé le faisceau superficiel.

Elle se termine dans les parties molles de la joue et de la région malaire, où elle fournit un *rameau malaire* destiné à la région homonyme, ainsi qu'à la paupière inférieure (voy. : fig. 164).

Elle s'anastomose avec des rameaux des branches postérieures de la faciale et parfois même, lorsqu'elle est volumineuse, elle peut suppléer cette artère (Buntaro-Adachi); elle s'anastomose également à l'intérieur du masséter avec les branches des artères massétérines supérieure (branche de la maxillaire interne) et inférieure (branche de la faciale).

*2° **Artère zygomato-orbitaire.*** — L'artère zygomato-orbitaire, plus grêle que la précédente, naît un peu au-dessous de l'apophyse zygomatique, ou parfois d'un tronc commun avec la temporale profonde postérieure; elle se dirige en avant, parallèlement et sus-jacente à cette arcade, comprise dans un dédoublement de l'aponévrose temporale (voy. : fig. 164).

Elle se distribue aux téguments des régions temporale antérieure et malaire, et elle se termine au niveau de la partie externe des paupières, où elle irrigue l'orbiculaire des paupières.

*3° **Artère temporale profonde postérieure.*** — L'artère temporale profonde postérieure est la branche collatérale la plus volumineuse de la temporale superficielle. Elle se détache au point où la temporale superficielle croise la racine postérieure du zygoma; peu

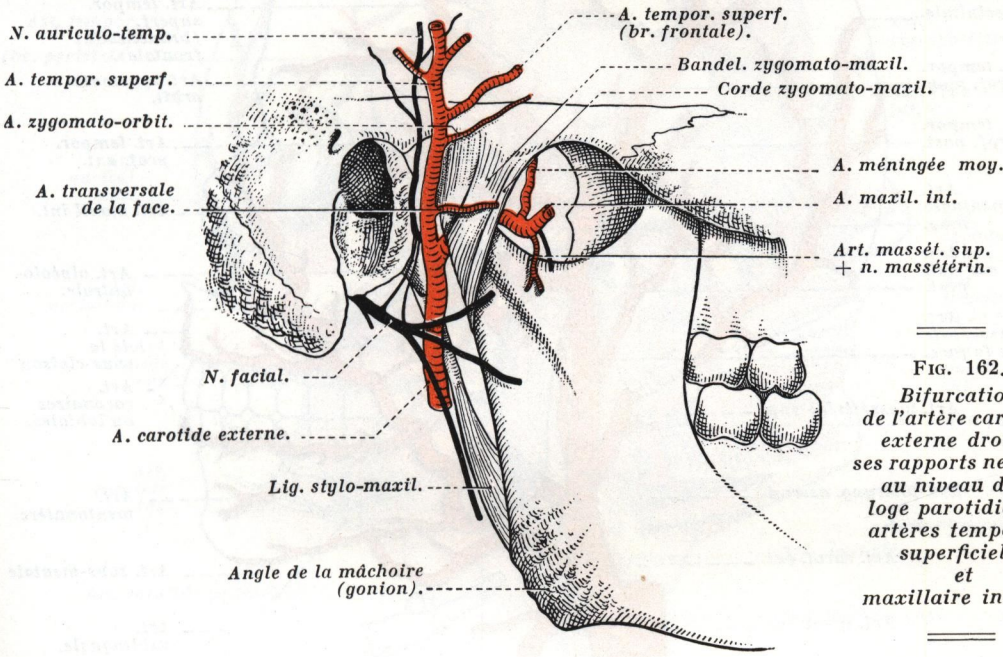

FIG. 162. *Bifurcation de l'artère carotide externe droite; ses rapports nerveux au niveau de la loge parotidienne, artères temporale superficielle et maxillaire interne.*

après sa naissance, elle perfore l'aponévrose temporale, elle se dirige alors obliquement en haut et en arrière, cheminant dans un dédoublement de cette aponévrose, puis elle perfore les fibres postérieures du muscle temporal, pour se placer finalement entre l'écaille du temporal et le muscle, qu'elle irrigue par de multiples branches qui le pénètrent par sa face profonde; fréquemment, elle marque son passage sur l'écaille par un *sillon vasculaire* très apparent (voy. : *Os temporal,* article *Ecaille,* tome I); assez souvent elle suit le bord postérieur du muscle avant de lui devenir sous-jacente; elle n'est accompagnée d'aucun nerf, le nerf temporal profond postérieur étant plus antérieur (voy. : fig. 166 et 172).

Elle fournit également quelques rameaux à l'articulation temporo-maxillaire et au conduit auditif externe.

Elle s'anastomose avec l'artère temporale profonde moyenne, issue de la maxillaire interne; les anastomoses intra-musculaires de ces deux artères sont toujours importantes.

*4° **Artères auriculaires antérieures.*** — Les artères auriculaires antérieures sont généralement au nombre de *trois* : supérieure, moyenne et inférieure; étagées, elles se détachent

du versant postérieur de la temporale superficielle au niveau du pavillon de l'oreille.

La *branche inférieure* se distribue au tragus et au lobule de l'oreille; la *branche moyenne* irrigue la racine de l'hélix et la partie antérieure de la conque; la *branche supérieure*, généralement plus volumineuse que les deux précédentes, se distribue à la partie supérieure de l'hélix et au muscle auriculaire antérieur (voy. : *Artères du pavillon de l'oreille*, tome V).

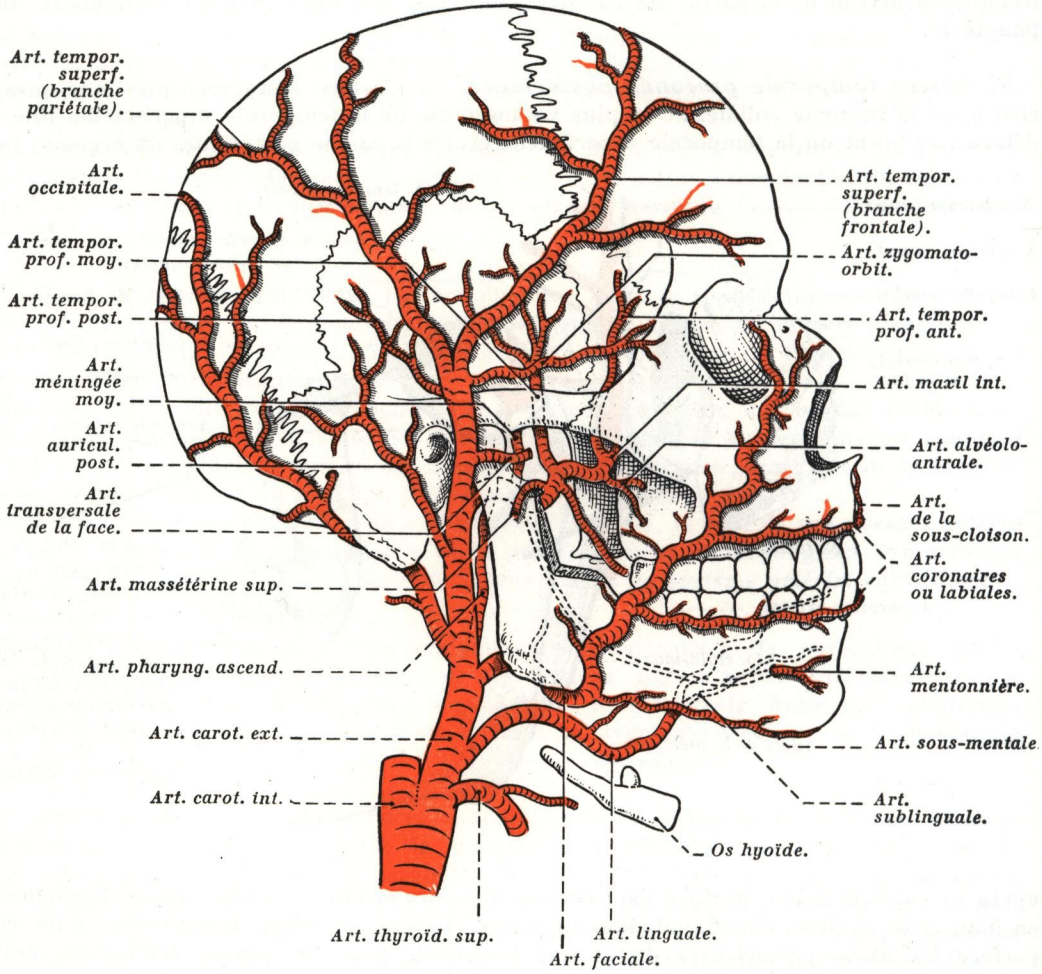

FIG. 163. — *Branches collatérales et terminales de l'artère carotide externe, vue latérale, côté droit.*

Ces artères sont très variables dans leur importance et rarement de distribution identique à droite et à gauche, souvent même l'une d'elles manque (la moyenne en général).

BRANCHES TERMINALES. — Les branches terminales sont au nombre de *deux*, et approximativement d'égal volume; elles sont superficielles, donc sous-cutanées.

La *branche frontale* se dirige obliquement en haut et en avant, tandis que la *branche pariétale* semble continuer la direction de la temporale superficielle (voy. : fig. 164); ces deux branches sont très flexueuses, et elles apparaissent en relief sous la peau chez les

sujets amaigris, leurs battements sont perceptibles à la vue chez certains artério-scléreux *(signe de la temporale)*; elles se distribuent au cuir chevelu, aux téguments du front, à l'aponévrose épicranienne *(galéa)*, aux muscles frontal et auriculaire supérieur.

Par ses rameaux antérieurs, la branche frontale fournit des artères à la paupière supérieure, elle s'anastomose avec les branches de l'artère sus-orbitaire; enfin, par ses rameaux postérieurs, la branche pariétale s'anastomose avec des branches de l'artère occipitale et de l'auriculaire postérieure.

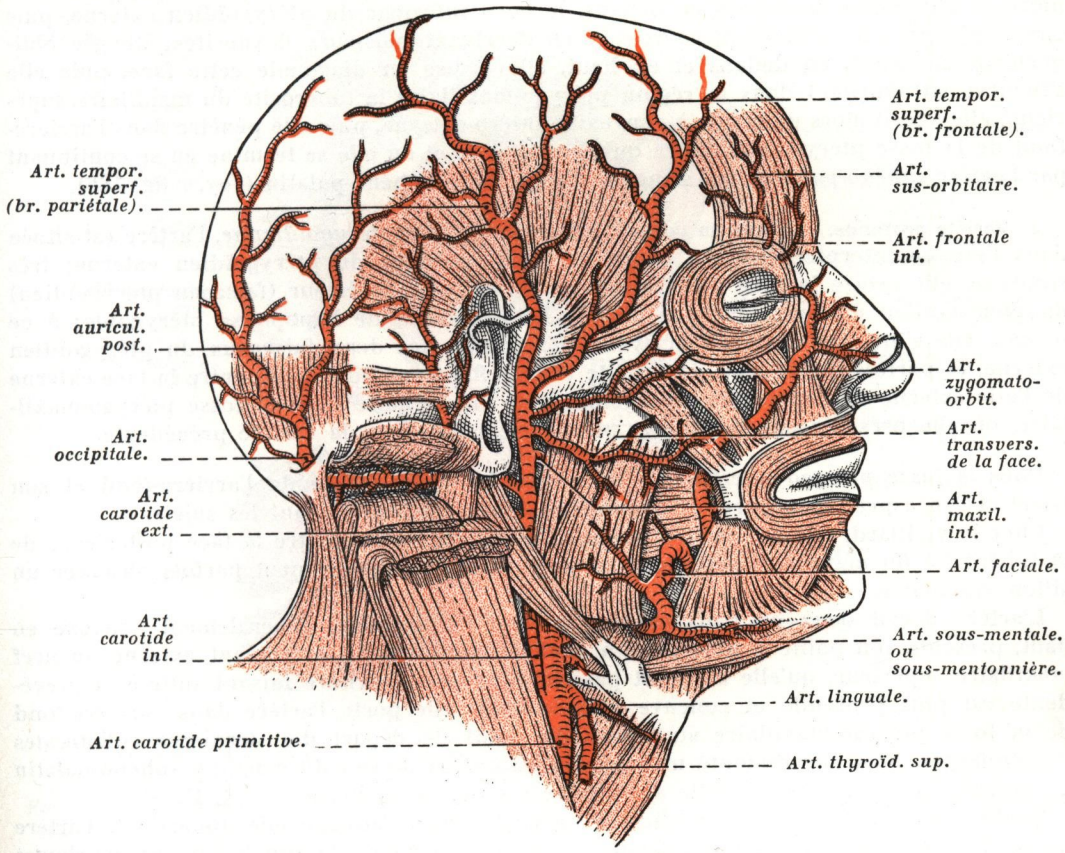

FIG. 164. — *Artères superficielles de la tête et de la face; vue latérale droite.*

Artère maxillaire interne.

L'artère maxillaire interne est la branche de bifurcation interne et profonde de la carotide externe.

ORIGINE, TRAJET ET TERMINAISON. — Plus volumineuse que la temporale superficielle, elle prend naissance, comme cette dernière, dans la parotide, en arrière du col du condyle.

Dès son origine, elle se dirige horizontalement en dedans et en avant; elle contourne le col du condyle, puis elle traverse la boutonnière rétro-condylienne de Juvara, accompagnée du nerf auriculo-temporal qui lui est sus-jacent; très sinueuse dans le reste de

son trajet, elle se dirige obliquement en dedans et en avant jusqu'à la partie la plus supérieure de l'arrière-fond de la fosse ptérygo-maxillaire, en suivant le ptérygoïdien externe qui est pour ainsi dire son *muscle satellite.*

Dans ce trajet, elle peut occuper *deux situations* : l'une dite *variété superficielle,* la plus fréquente; l'autre dite *variété profonde,* beaucoup plus rare.

1° **Variété superficielle.** — Dans sa *variété superficielle* ou *antéptérygoïdienne* (la plus fréquente, 65 % des cas), l'artère maxillaire interne contourne dès sa sortie de la boutonnière de Juvara, et de dehors en dedans, le bord inférieur du ptérygoïdien externe, puis elle s'applique sur sa face antéro-externe en décrivant plusieurs flexuosités; dirigée obliquement en avant, en dedans et en haut, elle croise en diagonale cette face, puis elle s'incurve en abordant dans la région ptérygo-maxillaire la tubérosité du maxillaire supérieur; elle décrit alors un coude à convexité antéro-externe, puis elle pénètre dans l'arrière-fond de la fosse ptérygo-maxillaire qu'elle traverse, et où elle se termine en se continuant par l'*artère sphéno-palatine* qui s'engage dans le trou sphéno-palatin (voy. : fig. 166).

2° **Variété profonde.** — Dans sa *variété profonde* ou *interptérygoïdienne,* l'artère est située dans l'espace interptérygoïdien, contre le bord inférieur du ptérygoïdien externe; très sinueuse, elle croise la face postéro-interne du faisceau inférieur (faisceau ptérygoïdien) du ptérygoïdien externe, puis elle aborde l'aile externe de l'apophyse ptérygoïde; à ce niveau, elle s'incurve d'arrière en avant, passe entre les deux faisceaux du ptérygoïdien externe, et parfois même sous une petite arcade fibreuse située tout contre la face externe de l'aile externe de l'apophyse ptérygoïde; puis elle pénètre dans la fosse ptérygo-maxillaire, où elle présente par la suite le même trajet que dans la variété précédente.

Dans la *fosse ptérygo-maxillaire,* elle occupe la partie haute de l'arrière-fond et son trajet et son aspect (courbures et flexuosités) sont variables suivant les sujets.

Chez le vieillard, elle est particulièrement sinueuse, collée contre la face postérieure de la tubérosité du maxillaire supérieur au niveau de laquelle on peut parfois observer un sillon vasculaire.

L'artère décrit deux ou trois courbures dont la première, généralement convexe en haut, présente son point le plus élevé à quelques millimètres du versant externe du nerf maxillaire supérieur, qu'elle n'atteint pas; la deuxième courbure faisant suite à la précédente est plus profonde et concave vers le haut; elle porte l'artère dans l'arrière-fond de la fosse ptérygo-maxillaire au niveau du point de départ des dernières collatérales descendantes, puis elle remonte un peu au-dessous du niveau du ganglion sphéno-palatin à l'aplomb de ce dernier, où elle abandonne ses dernières branches (R. Escat).

Quelle que soit la variété, superficielle ou profonde, à laquelle elle appartient, l'artère maxillaire interne, constamment flexueuse, décrit au cours de son trajet des courbures alternativement opposées, et ce fait est la conséquence d'une adaptation fonctionnelle de ce vaisseau principalement destiné à l'*appareil de la mastication*; retenue, d'une part, à son origine en pleine glande parotide contre le maxillaire inférieur ; accrochée, d'autre part, dans son segment final (fosse ptérygo-maxillaire) par ses dernières collatérales et par sa branche terminale qui toutes pénètrent de court des conduits osseux, ses sinuosités représentent autant de *réserves d'allongement,* utiles et indispensables au bon fonctionnement de la mastication par suite des déplacements et des tiraillements qu'elle subit au cours des mouvements de la mâchoire, et principalement des mouvements de diduction et d'abaissement; une telle disposition s'oppose ainsi à la tension de l'artère et de ses collatérales (voy. : fig. 168).

RAPPORTS. — Par suite de son trajet et de sa direction, l'artère maxillaire interne occupe successivement : la *loge parotidienne*; la *boutonnière rétro-condylienne de Juvara*; l'*espace interptérygoïdien*; la *région ptérygo-maxillaire*; et l'*arrière-fond de la fosse ptérygo-maxillaire,* où elle se termine.

1° **Dans la parotide,** elle devient de plus en plus profonde au cours de son trajet, assez court du reste.

Elle répond : *en avant,* à l'articulation temporo-maxillaire et au col du condyle; *en arrière,* au conduit auditif externe et à l'apophyse mastoïde; *en dehors,* à la branche temporo-faciale du facial, dont la sépare la veine temporale superficielle, laquelle est placée

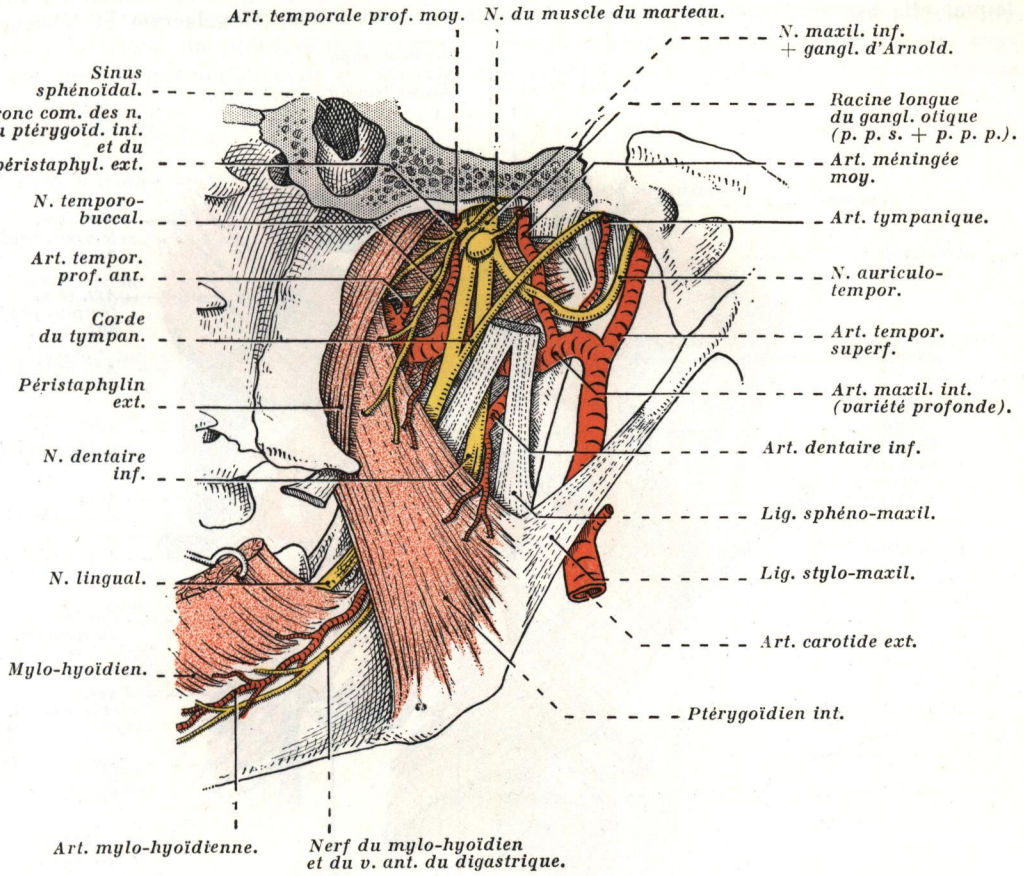

FIG. 165. — *Rapports de l'artère maxillaire interne et de ses branches au niveau de la boutonnière de Juvara et de l'espace interptérygoïdien, côté droit; vue interne.*

Le ligament sphéno-maxillaire a été partiellement réséqué pour montrer la boucle du nerf auriculo-temporal et l'artère méningée moyenne; le mylo-hyoïdien sectionné est relevé pour montrer l'artère mylo-hyoïdienne et le nerf du mylo-hyoïdien et du ventre antérieur du digastrique.

en avant de son artère homonyme; le nerf auriculo-temporal l'accompagne dans ce trajet intra-glandulaire, mais il est situé sur un plan postérieur et supérieur à l'artère.

2° **Au niveau de la boutonnière rétro-condylienne de Juvara** (1), l'artère répond : *en dehors,* à l'articulation temporo-maxillaire, et plus spécialement au ligament latéral interne de cette articulation, au col du condyle et au tendon du ptérygoïdien externe, qui s'y fixe dans une petite dépression ovalaire (fossette d'insertion du ptérygoïdien externe); *en dedans,* au ligament sphéno-maxillaire, obliquement tendu entre l'épine du sphénoïde et l'épine

(1) Anatomiste et chirurgien roumain du début du xxe siècle.

de Spix ; et *en haut,* au plan sous-temporal *(planum infra-temporale)* ; l'artère y est accompagnée par le nerf auriculo-temporal, qui se place au-dessus d'elle, et par sa veine homonyme, le plus souvent plexiforme (pour plus de détails voy. : *Rapports de l'articulation temporo-maxillaire,* tome I) (voy. : fig. 165).

3° **Dans l'espace interptérygoïdien,** elle reste au contact du ptérygoïdien externe, contre lequel elle est appliquée par l'aponévrose ptérygo-maxillaire (Hovelacque et Virenque);

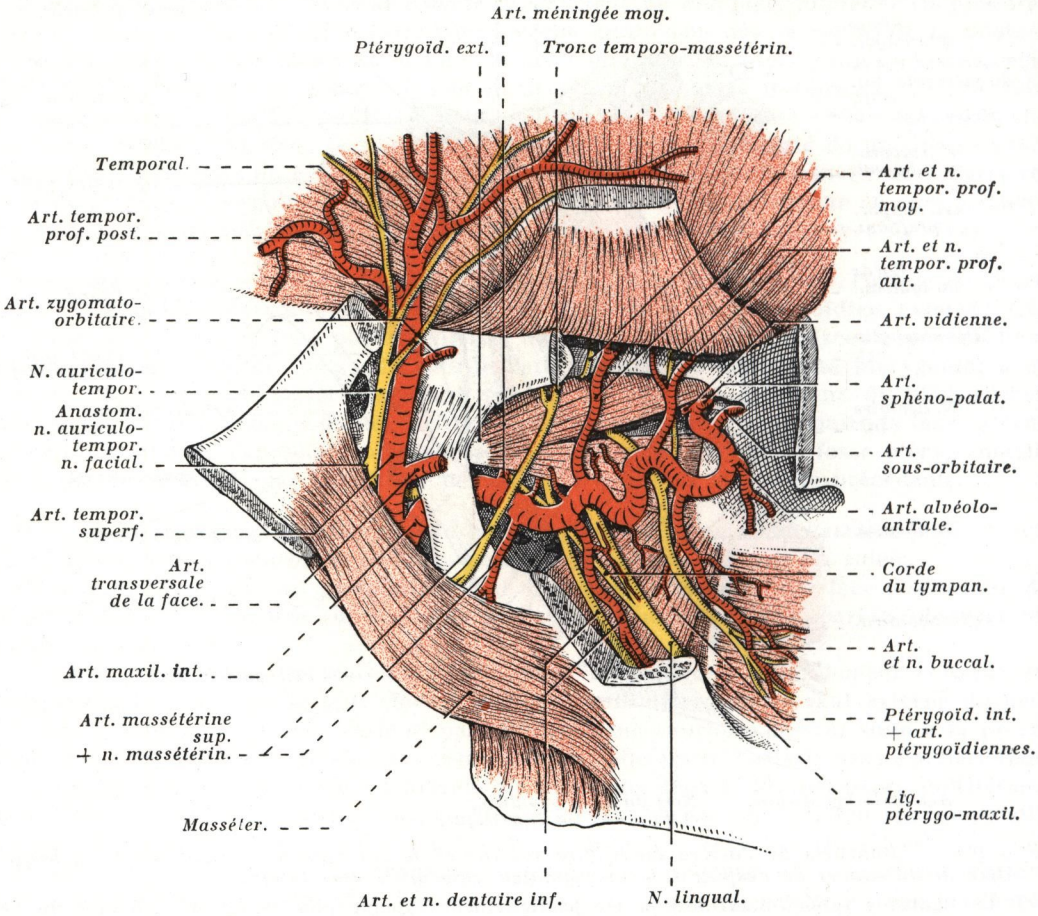

FIG. 166. — *Artère maxillaire interne et ses branches dans l'espace interptérygoïdien (variété superficielle); artère temporale superficielle; côté droit.*

mais à ce niveau, et suivant la variété, ses rapports sont plus ou moins proches avec les grosses branches du nerf maxillaire inférieur.

Dans la *variété profonde,* elle croise le nerf dentaire inférieur et le nerf lingual en passant en avant et en dehors d'eux (voy. : fig. 165).

Dans la *variété superficielle,* elle n'occupe cet espace que pendant un très court trajet, c'est-à-dire lorsqu'elle croise le bord inférieur du ptérygoïdien externe; à ce niveau seulement elle offre des rapports immédiats avec le nerf dentaire inférieur qui la sépare de la corde du tympan; quant au nerf lingual, qui franchit plus en dedans l'espace interptérygoïdien, elle en est séparée par toute l'épaisseur du faisceau inférieur du ptérygoïdien externe.

Dans son trajet, l'artère maxillaire interne est accompagnée de nombreuses veines plexiformes, les *plexus ptérygoïdiens*, d'où naît la veine maxillaire interne.

4° **Dans la région ptérygo-maxillaire** (1) *(variété superficielle)*, l'artère maxillaire interne reste pendant une grande partie de son trajet au contact de la face antéro-externe du faisceau inférieur du ptérygoïdien externe, dont la sépare le nerf buccal, qui glisse sous l'artère; par l'intermédiaire de ce muscle, elle répond en arrière aux organes contenus

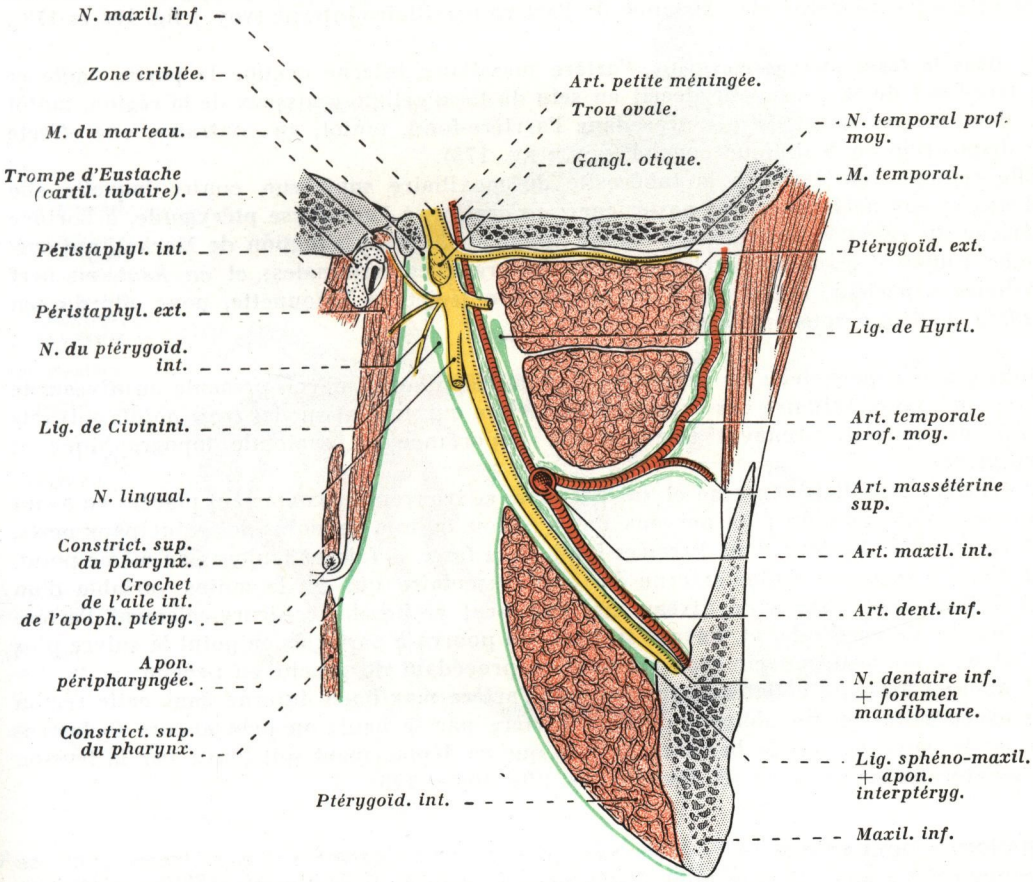

FIG. 167. — *Coupe frontale de l'espace maxillo-pharyngien montrant la situation et les rapports des ailerons de la lame vasculaire de l'artère maxillaire interne; côté droit, segment antérieur de la coupe* (demi-schématique).

dans l'*espace maxillo-pharyngien*, et plus spécialement au nerf maxillaire inférieur, qui sort du crâne par le trou ovale, alors que pénètre par cet orifice une branche collatérale de la maxillaire interne, la petite méningée; le ganglion otique d'Arnold est accolé à la face interne du nerf, et celui-ci abandonne à ce niveau la plupart de ses branches (voy. : *Nerf maxillaire inférieur*, tome IV), en particulier l'auriculo-temporal que nous avons vu précédemment accompagner la maxillaire interne, le dentaire inférieur et le lingual (voy. : *Rapports des muscles masticateurs*, tome I).

(1) Ouvrage à consulter : JUVARA : Anatomie de la région ptérygo-maxillaire. *Thèse de Paris*, 1895.

Le nerf temporo-buccal, branche du maxillaire inférieur, apparaît dans la région au-dessus de l'artère, entre les deux faisceaux du ptérygoïdien externe; il se divise aussitôt en deux branches : le buccal, qui se dirige obliquement en bas et en avant, puis passe sous la maxillaire interne pour rejoindre plus en avant l'artère buccale; et le temporal profond antérieur, à trajet ascendant, qui s'éloigne de plus en plus de l'artère.

Les nerfs temporal profond moyen et temporo-massétérin pénètrent dans la région en passant entre le plan sous-temporal et le faisceau sphénoïdal du ptérygoïdien externe, mais ils sont sus-jacents et à distance de l'artère maxillaire interne (voy. : fig. 166 et 172).

5° **Dans la fosse ptérygo-maxillaire,** l'artère maxillaire interne occupe la partie haute et l'arrière-fond de la fosse; elle décrit au sein du tissu cellulo-graisseux de la région, tantôt une demi-boucle avant de pénétrer dans l'arrière-fond, tantôt, au contraire, elle affecte une disposition en S italique couché (voy. : fig. 173).

Elle répond : *en avant,* à la tubérosité du maxillaire supérieur, contre laquelle elle s'adosse, et aux nerfs dentaires postérieurs; *en arrière,* à l'apophyse ptérygoïde, à l'orifice antérieur du canal vidien, et au ganglion sphéno-palatin ou ganglion de Meckel, qui surplombe toujours quelque peu l'artère ou ses branches terminales; et *en haut,* au nerf maxillaire supérieur, qui décrit à ce niveau son trajet en baïonnette, pour aborder en avant la gouttière sous-orbitaire.

Qu'elle soit superficielle ou profonde, l'artère maxillaire interne présente au niveau de la fosse ptérygo-maxillaire des caractères généraux qui portent sur les *trois points* suivants et qui, de ce fait, prennent une certaine importance en anatomie topographique et chirurgicale.

1° L'artère maxillaire interne et ses branches se trouvent constamment placées en avant et un peu au-dessous du plan nerveux de la région, ou tout au moins des principaux nerfs.

2° L'entrée de l'artère dans l'arrière-fond de la fosse se faisant toujours au même point, c'est donc le segment le plus externe du tronc vasculaire qui est le moins variable d'un sujet à l'autre, et c'est à ce niveau que l'on peut rechercher chirurgicalement l'artère avec le plus de certitude, et, l'ayant trouvée, on pourra à partir de ce point la suivre plus en dedans pour la découvrir sans incident en procédant de proche en proche.

3° Aucune branche collatérale fournie par l'artère maxillaire interne dans cette région n'est ascendante, ce qui oblige à dégager l'artère par le haut; on peut encore fortement abaisser le vaisseau vers le bas sans crainte que ce déplacement soit limité par la tension des collatérales ascendantes (R. Escat) (voy. : fig. 168 et 173).

BRANCHES COLLATÉRALES. — La maxillaire interne fournit sur son trajet *quatorze* branches collatérales (1), que nous distinguerons, d'après leur direction, en ascendantes, descendantes, antérieures et postérieures; toutefois, nous les décrirons dans l'ordre où elles se détachent du tronc.

Les **branches ascendantes** sont au nombre de *cinq,* à savoir : la *tympanique,* la *méningée moyenne,* la *petite méningée,* la *temporale profonde moyenne* et la *temporale profonde antérieure.*

Les **branches descendantes,** au nombre de *quatre,* sont : la *dentaire inférieure,* la *palatine supérieure* ou *palatine descendante,* la *buccale* et les *ptérygoïdiennes* (parmi celles-ci quelques-unes sont souvent ascendantes).

Les **branches antérieures** sont au nombre de *trois* : la *massétérine supérieure,* l'*alvéolaire* ou *alvéolo-antrale* et la *sous-orbitaire.*

---

(1) Les ptérygoïdiennes sont ainsi comptées à l'unité.

Les **branches postérieures** sont au nombre de *deux* : la *vidienne* et la *ptérygo-palatine* (moyen mnémotechnique : progression arithmétique décroissante dont la raison est égale à un : 5, 4, 3, 2).

Envisagée par rapport au trajet de l'artère et par rapport à sa situation vis-à-vis du ptérygoïdien externe *(variété superficielle)*, l'origine des branches de la maxillaire interne correspond à *trois segments*.

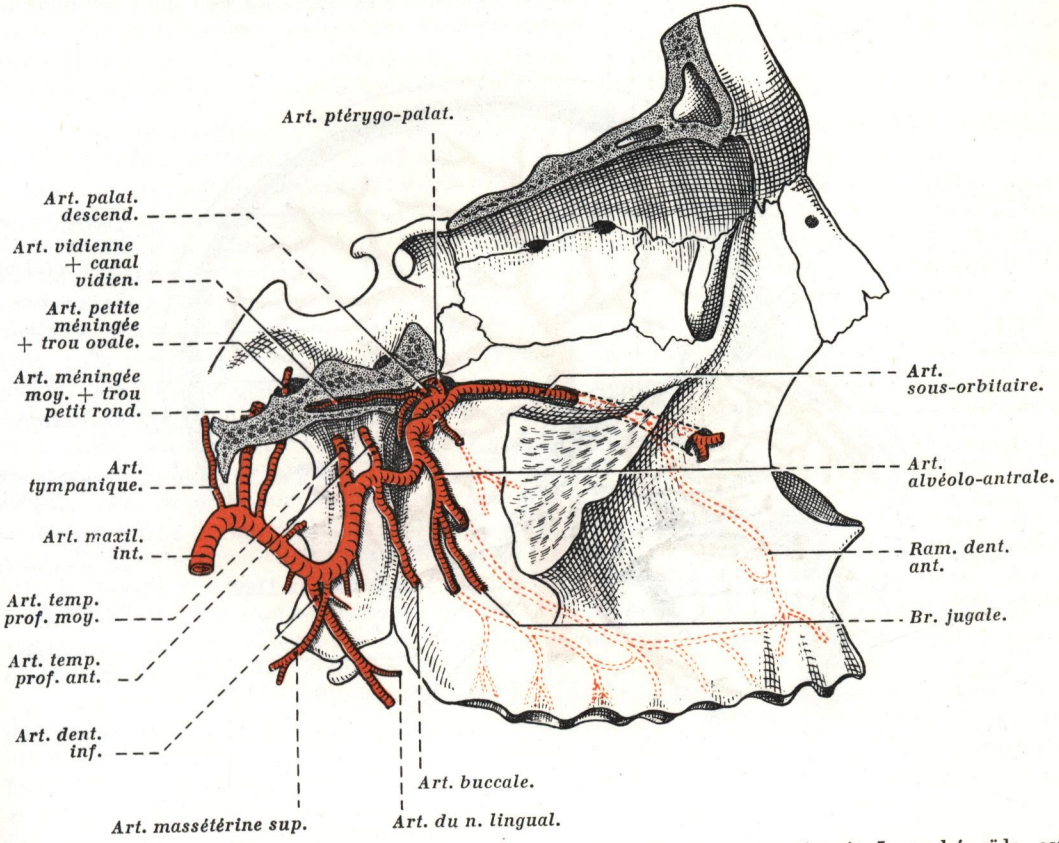

FIG. 168. — *Branches de l'artère maxillaire interne, côté droit* (schématique). Le sphénoïde est représenté sectionné au niveau du canal vidien. Les artères ptérygoïdiennes sont figurées de part et d'autre de l'origine de l'artère dentaire inférieure.

a) Dans un **premier segment**, qui s'étend de la naissance de la maxillaire interne au point où elle croise le bord inférieur du ptérygoïdien externe, elle fournit la tympanique, la méningée moyenne, la petite méningée, la dentaire inférieure et la massétérine supérieure.

b) Dans un **deuxième segment** où l'artère est située en avant du ptérygoïdien externe, elle donne les ptérygoïdiennes, la temporale profonde moyenne, la temporale profonde antérieure, la buccale et l'alvéolaire.

c) Enfin, dans un **troisième segment**, l'artère occupe l'arrière-fond de la fosse ptérygo-maxillaire et, là, ne possède aucune collatérale ascendante; elle abandonne à ce niveau, de façon variable, la sous-orbitaire, la vidienne, la ptérygo-palatine et la palatine supérieure ou descendante (voy. : fig. 168); parfois, la terminaison du tronc peut s'effectuer par un pinceau de branches qui se dirigent vers leur territoire de distribution respectif;

ce *pinceau artériel terminal* (R. Escat) est généralement situé au-dessous et en dedans du nerf maxillaire supérieur et nettement en dehors du ganglion de Meckel (voy. : fig. 173).

*1° **Artère tympanique.*** — L'*artère tympanique* est la première branche collatérale de la maxillaire interne. C'est une artère grêle, qui se détache au niveau de la boutonnière de Juvara, près du col du condyle, parfois même dans la parotide; elle se dirige obli-

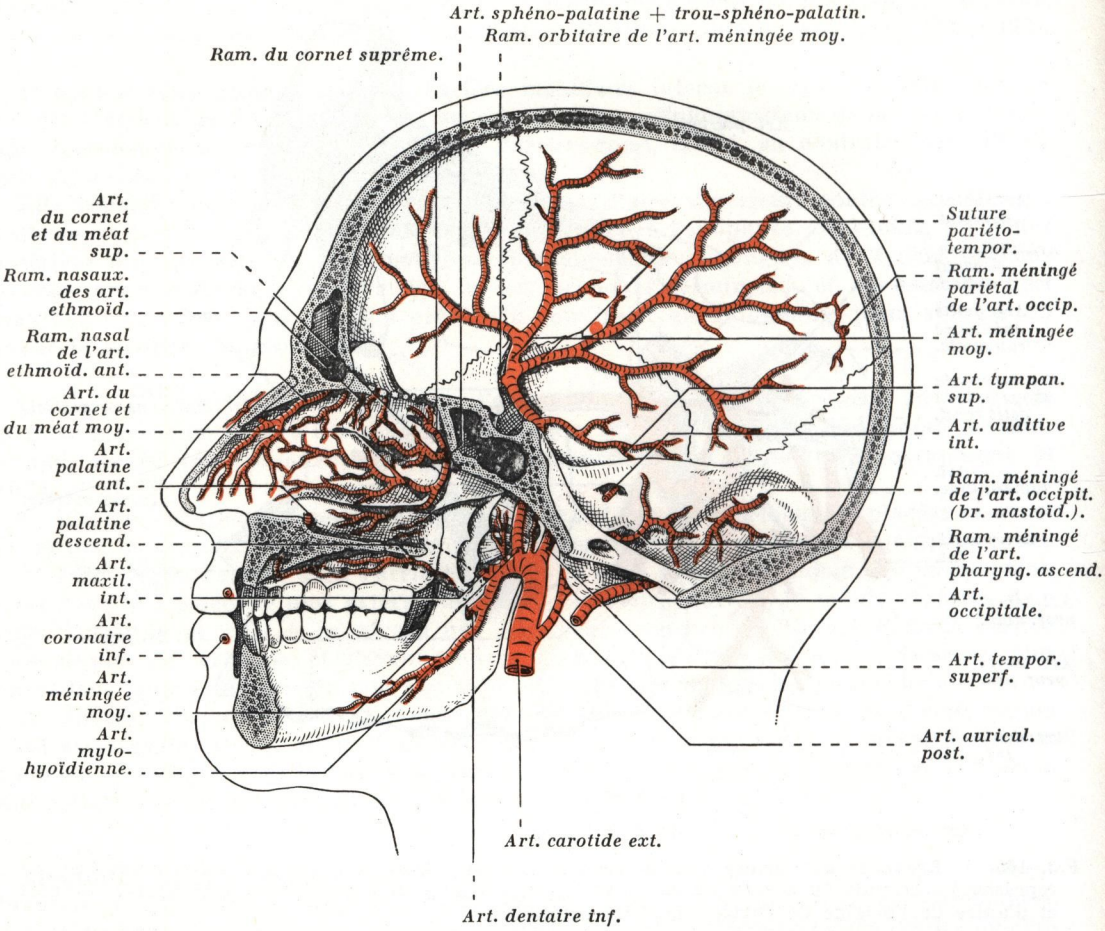

FIG. 169. — *Artères appliquées sur la face interne du crâne; artères des fosses nasales et de la voûte palatine vues sur une coupe médio-sagittale du squelette cranio-facial; côté droit, vue interne* (demi-schématique).

quement en haut et en arrière, passe en avant du nerf auriculo-temporal, puis elle s'engage dans la scissure de Glaser, qu'elle traverse en dehors du canal antérieur de la corde du tympan ou canal de Hughier, en compagnie du ligament antérieur du marteau ; elle pénètre ainsi dans la caisse du tympan, où elle se distribue à sa muqueuse, à la membrane du tympan et au marteau par une artère dite *artère satellite du manche du marteau*; une de ses branches accompagne la corde du tympan (voy. : fig. 165).

*2° **Artère méningée moyenne.*** — L'*artère méningée moyenne* est une des branches les plus volumineuses de la maxillaire interne; elle s'en détache à sa sortie de la boutonnière

de Juvara, en dedans du ptérygoïdien externe. Elle se dirige verticalement en haut, passe dans une *boucle nerveuse* que lui ménage le nerf auriculo-temporal, puis elle pénètre dans le crâne par le trou petit rond; à son entrée dans le crâne, elle s'infléchit en dehors dans l'étage moyen du crâne, logée dans une petite gouttière qui continue en dehors le trou petit rond : après un court trajet de 3 à 4 centimètres, elle se divise un peu au-dessous de la suture sphéno-pariétale en *deux branches terminales,* l'une *antérieure,* l'autre *postérieure,* parfois *trois* lorsqu'il existe une *branche moyenne* (voy. : fig. 169 et 188).

La *branche antérieure* est la plus volumineuse; elle atteint la pointe de la petite aile du sphénoïde, puis elle chemine verticalement sur la face interne du pariétal, un peu en arrière de la suture coronale; cette branche abandonne un *rameau orbitaire* qui pénètre dans l'orbite par la partie externe de la fente sphénoïdale et qui s'anastomose avec la branche lacrymale de l'artère ophtalmique (voy. : fig. 188).

La *branche postérieure,* plus grêle, se dirige en haut et en arrière; elle se ramifie sur la face interne de l'écaille du temporal et du pariétal.

Elle fournit : *a)* un *rameau pétreux (rameau pétreux d'Arnold et Theile),* destiné principalement au ganglion géniculé et aux parties adjacentes du nerf facial *(artère du ganglion géniculé de Terracol, Gros et Guerrier),* et accessoirement au muscle du marteau; celui-ci pénètre le rocher par l'hiatus de Fallope, il s'anastomose avec l'artère stylo-mastoïdienne; *b)* des *rameaux tympaniques,* qui pénètrent dans la caisse du tympan par la scissure pétro-squameuse interne située au niveau de l'arête du dièdre pétro-squameux (voy. : *Os temporal,* tome I); un de ces rameaux, généralement plus volumineux que les autres, est désigné sous le nom d'*artère tympanique supérieure,* par opposition à la branche tympanique de la maxillaire interne qui représente l'artère tympanique inférieure (voy. : fig. 169 et 188); *c)* des *branches ganglionnaires* grêles pour le ganglion de Gasser et sa loge *(cavum de Meckel)*; *d)* et des *rameaux diploétiques,* qui traversent la table interne pour se distribuer à la boîte cranienne (voy. : fig. 170).

Les branches de la méningée moyenne se distribuent au crâne et à la dure-mère; elles sont donc simultanément à destination *ostéo-méningée* ou, mieux, *ostéo-durale*; toutefois, elles prennent une part relativement minime à la vascularisation de la dure-mère (Clavel et M. Latarjet); elles s'anastomosent avec celles de la petite méningée, des méningées antérieures et postérieures, et avec des branches venues de son homonyme du côté opposé. Elles sont flanquées de veines satellites.

Les branches de la méningée moyenne et leurs ramifications cheminent, suivant les points envisagés, soit dans un mince dédoublement de la dure-mère, soit entre la dure-mère, sur laquelle elles déterminent un relief, et la boîte cranienne, sur la face interne de laquelle elles creusent des *sillons vasculaires* bien apparents, aux dépens de la table interne et dont l'ensemble constitue, sur la face endocranienne du pariétal, la *feuille de figuier (nervures)* (voy. : *Os pariétal,* tome I).

Chez le vieillard, les bords irréguliers de ces sillons ont tendance à se réunir par l'intermédiaire de petits ponts osseux, de telle sorte que l'artère devenant intra-osseuse chemine dans un *tunnel* creusé dans l'épaisseur de la vitrée; on dit alors que l'artère subit une *inclusion* dans la paroi cranienne et, dans ce cas, elle ne possède plus aucun rapport avec la dure-mère (voy. : fig. 170); cette disposition est extrêmement favorable aux blessures des vaisseaux méningés moyens au cours des traumatismes craniens; enfin, il est à remarquer que l'ablation de la calotte cranienne au cours des autopsies ne détermine aucune blessure des vaisseaux méningés chez les sujets jeunes lorsqu'il n'existe pas d'inclusion osseuse des artères, les vaisseaux méningés étant solidaires de la dure-mère; par contre, chez le vieillard, il est constant d'observer une blessure du vaisseau méningé aux points d'entrée et de sortie de ce dernier dans la table interne.

Accessoirement, la méningée moyenne peut donner, dans son trajet extra-cranien, la *massétérine supérieure* (10 % des cas), la *tympanique* et la *petite méningée,* lorsque celles-ci ne se détachent pas directement de la maxillaire interne.

Topographiquement, le trajet de l'artère méningée moyenne et de ses branches de division mérite d'être précisé sur le squelette. Divers procédés ont été décrits pour aborder

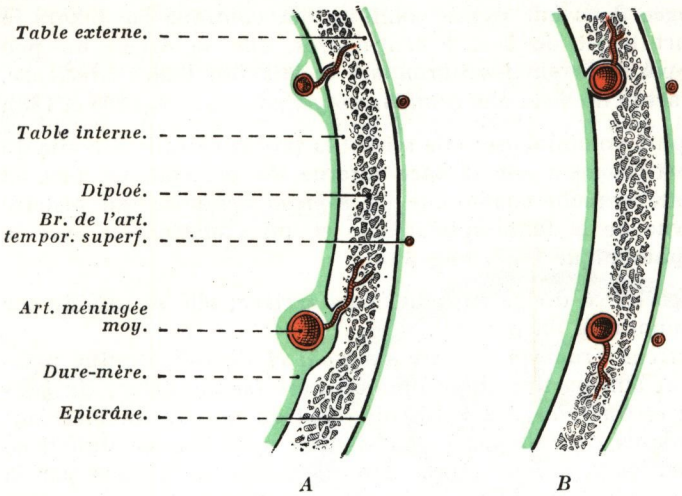

FIG. 170.
Disposition et situation des artères méningées (artère méningée moyenne et ses branches).
A. Chez les sujets jeunes.
B. Chez les sujets âgés.

chirurgicalement l'artère ou ses branches; et à ce sujet, nous retiendrons les *trois caractères anatomiques* suivants :

1° Dans son trajet intra-cranien vertical ascendant, le tronc de l'artère (c'est-à-dire avant sa division) est toujours très court, 4 à 5 centimètres au maximum, convexe en avant et sensiblement situé au niveau de la *suture squamo-sphénoïdale.*

2° La division de l'artère s'effectue généralement à 1 centimètre au-dessous du ptérion, parfois à son niveau, mais exceptionnellement au-dessus.

3° Le trajet de la branche postérieure est sensiblement parallèle à l'arcade zygomatique et distant de 4 centimètres de son bord supérieur, tandis que celui de la branche antérieure est parallèle à la suture coronale, et postérieur par rapport à cette dernière (voy. : fig. 171).

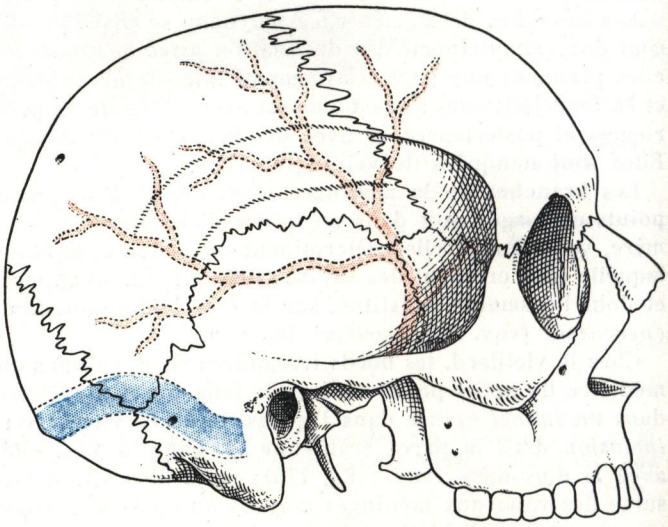

FIG. 171. — *Projection sur le crâne de l'artère méningée moyenne* (en rose) *et du sinus latéral* (en bleu), *côté droit.*

Le point idéal de trépanation pour la recherche de la méningée moyenne est situé : *a)* à 4 centimètres en arrière du bord postérieur de l'apophyse orbitaire externe; *b)* et à 4 centimètres au-dessus de l'arcade zygomatique, sur la verticale menée par le milieu de son bord supérieur. Ce point correspond, à peu de chose près, à la bifurcation de l'artère en ses deux branches terminales.

3° **Artère petite méningée.** — *L'artère petite méningée,* ou *artère méningée accessoire,* est une artère grêle, inconstante, qui se détache de la maxillaire interne, peu après l'origine de la méningée moyenne. Elle se dirige obliquement en haut et en dedans, et après avoir donné quelques fins rameaux au ptérygoïdien externe, elle pénètre dans le crâne par le trou ovale, et, dans cet orifice, elle est généralement située en avant du nerf maxillaire inférieur.

Elle se distribue à la dure-mère de la partie la plus interne de l'étage moyen de la base du crâne, au cavum de Meckel, à la paroi externe du sinus caverneux et au sphénoïde (grande aile et paroi externe du sinus sphénoïdal).

4° **Artère dentaire inférieure.** — *L'artère dentaire inférieure,* ou *artère alvéolo-mandibulaire,* est une branche presque aussi volumineuse que la méningée moyenne. Elle naît de la maxillaire interne, dans la partie la plus externe de l'espace maxillo-pharyngien, lorsque celle-ci croise le bord inférieur du ptérygoïdien externe, et très près du col du condyle. Elle se dirige obliquement en bas, en avant et en dehors vers la face interne de la branche montante du maxillaire inférieur, qu'elle atteint à 1 ou 2 millimètres en arrière de la base de l'épine de Spix; dans ce parcours, elle est comprise dans la lame vasculaire de la maxillaire interne et située nettement en arrière de son nerf homonyme, qu'elle n'atteint qu'au niveau du *foramen mandibulare*; là, elle se place le plus souvent contre la face externe du nerf dentaire inférieur, puis elle pénètre le *canal mandibulaire,* qu'elle parcourt dans toute son étendue (voy. : fig. 97 et 165).

Dans ce canal, elle se comporte de façon différente suivant les sujets :

a) Tantôt le tronc artériel est unique et se place en dedans et au-dessus du nerf homonyme; plus rarement, il reste externe par rapport au nerf; puis l'artère se divise au niveau de la première prémolaire en *deux* branches : α) l'une, dite *branche mentonnière (artère mentonnière),* sort par le trou mentonnier avec le nerf de même nom pour se distribuer aux parties molles du menton; β) l'autre, dite *branche incisive,* est destinée au menton osseux, à la canine et aux incisives inférieures.

Chez le fœtus, l'artère mentonnière n'est pas une branche de bifurcation de l'artère dentaire inférieure, mais une branche collatérale de l'artère sous-mentale issue de la faciale; elle partage avec la dentaire inférieure le territoire d'irrigation de la mandibule.

Elle pénètre dans le maxillaire inférieur par le trou mentonnier et après un très court trajet se divise en *deux branches* : *a)* l'une, *postérieure,* chemine d'avant en arrière dans le canal mandibulaire pour rejoindre l'artère dentaire inférieure *(branche mentonnière)*; *b)* l'autre, *antérieure,* s'engage dans un canalicule qui va vers les germes dentaires des incisives inférieures (canal incisif) : c'est la future *branche incisive.*

Ainsi chez le fœtus, le courant sanguin nourricier de la mandibule entre par deux orifices, alors que chez l'adulte il entre par le *foramen mandibulare* et sort par le trou mentonnier.

b) Tantôt, et c'est le cas le plus fréquent (deux tiers des cas), l'artère se divise, peu après son entrée dans le canal mandibulaire, en *quatre* ou *cinq rameaux* parallèles et de calibre sensiblement égal, qui cheminent au contact du nerf en se plaçant en dehors et au-dessus de lui.

Ces rameaux abandonnent au cours de leur trajet des artérioles destinées à la mandibule, aux dents, aux articulations alvéolo-dentaires et au nerf dentaire inférieur.

Ces rameaux artériels dessinent sur le nerf dentaire inférieur des sinuosités; parfois même, certains peuvent disparaître pour réapparaître quelques millimètres plus loin, de telle sorte qu'il faut dissocier les fibres du nerf pour retrouver la continuité du vaisseau. Ces faits permettent d'établir un parallélisme entre la disposition ramifiée de l'artère dentaire inférieure dans le canal mandibulaire et l'aspect fasciculé du nerf homonyme (C. Libersa) (1).

---

(1) Article à consulter : C. Libersa : Etude anatomique de l'artère dentaire inférieure chez le fœtus et chez l'adulte. *Revue de Stomatologie,* 1951, p. 246.

Dans son trajet intra-mandibulaire, l'artère abandonne de fines artérioles au nerf dentaire inférieur, qui se détachent à angle aigu ouvert en avant et en haut, revêtant l'aspect dit en « *dents de peigne* » (C. Libersa).

Elle donne des *branches collatérales*, qui sont : *a)* l'**artère mylo-hyoïdienne**, qui se détache un peu au-dessus de l'orifice supérieur du canal dentaire *(foramen mandibulare)*; elle accompagne le nerf du mylo-hyoïdien, branche du nerf dentaire inférieur; tous les deux s'engagent entre les deux faisceaux d'insertion du ligament sphéno-maxillaire *(trou mylo-hyoïdien)*, puis ils cheminent dans la gouttière mylo-hyoïdienne de la branche horizontale du maxillaire inférieur, pour se ramifier et se distribuer à la face inférieure du mylo-hyoïdien; *b)* l'**artère du nerf lingual** (Juvara), qui accompagne ce nerf par un trajet descendant; cette artère naît assez souvent directement de la maxillaire interne (50 % des cas), un peu en dedans de l'origine de la dentaire inférieure; *c)* des **rameaux musculaires** grêles pour les ptérygoïdiens, et plus spécialement pour le ptérygoïdien interne; *d)* des **rameaux dentaires**, qui pour chaque alvéole sont en nombre généralement égal à celui des racines de chaque dent, et qui sont destinés à la pulpe dentaire et à tout le contenu du périodonte (articulation alvéolo-dentaire); *e)* des **rameaux osseux** pour le maxillaire inférieur; *f)* et des **rameaux nerveux** pour le nerf dentaire inférieur.

5° ***Artère massétérine supérieure.*** — Cette artère est ainsi désignée pour la différencier de la massétérine inférieure qui naît de la faciale; souvent moins volumineuse que cette dernière, elle est relativement grêle. Elle naît à quelques millimètres en dedans de l'origine de la dentaire inférieure (70 % des cas), et parfois aussi d'un tronc commun avec la temporale profonde moyenne (20 % des cas); plus rarement, elle se détache de la méningée moyenne, et exceptionnellement de la dentaire inférieure.

Elle se dirige en dehors et en bas, accompagnée du nerf massétérin; elle traverse l'échancrure sigmoïde en passant à 3 ou 4 millimètres au-dessus du bord de cette échancrure et en arrière du tendon du temporal (Salmon), puis elle pénètre le masséter par sa face profonde; elle est plus spécialement destinée au faisceau profond de ce muscle, alors que la massétérine inférieure se distribue principalement au faisceau superficiel, ce qui expliquerait peut-être leur différence de calibre; elle envoie toujours un ou deux rameaux importants entre les deux faisceaux du muscle (voy. : fig. 166 et 172).

Dans un tiers des cas, elle abandonne près de son origine un *rameau articulaire*, souvent volumineux, destiné à l'articulation temporo-maxillaire (voy. : *Artères de l'articulation temporo-maxillaire*, tome I).

L'artère massétérine supérieure traverse quelquefois le tendon du temporal en un point situé à 4 ou 5 millimètres au-dessus de l'échancrure sigmoïde.

6° ***Artères ptérygoïdiennes.*** — Les *artères ptérygoïdiennes*, destinées aux deux muscles ptérygoïdiens, sont des artères grêles en nombre variable, de *quatre* à *six* en moyenne. Elles naissent à des niveaux différents; celles qui sont destinées au ptérygoïdien externe sont plus importantes et plus nombreuses que celles du ptérygoïdien interne, ce muscle recevant, en outre, une artère spéciale venue de la faciale ou parfois de la palatine ascendante (voyez ces artères) (voy. : fig. 166).

Les branches destinées au ptérygoïdien externe se détachent de l'artère maxillaire interne, dans la partie où cette artère cravate en diagonale la face antéro-externe de ce muscle; ces branches musculaires, très courtes, mais parfois relativement volumineuses, s'accrochent « comme les racines d'un lierre » aux fibres du ptérygoïdien externe (Salmon).

7° ***Artère temporale profonde moyenne.*** — L'*artère temporale profonde moyenne* est la plus volumineuse des trois artères temporales profondes; elle se détache de la maxillaire interne en avant du faisceau inférieur du ptérygoïdien externe; parfois elle naît

d'un tronc commun avec la dentaire inférieure (*tronc temporo-dentaire de Juvara*, 22 % des cas).

Elle se dirige obliquement en haut, en avant et en dehors jusqu'au plan sous-temporal *(planum infratemporale)*, qu'elle atteint au niveau de la crête sous-temporale de la grande aile du sphénoïde, à un demi-centimètre en arrière du tubercule du sphénoïde, point où elle rencontre le nerf temporal profond moyen; accompagnée par la suite de ce nerf, elle contourne cette crête au niveau d'une petite échancrure; puis, abordant la fosse temporale, elle chemine verticalement entre la paroi osseuse de cette dernière et la face profonde du

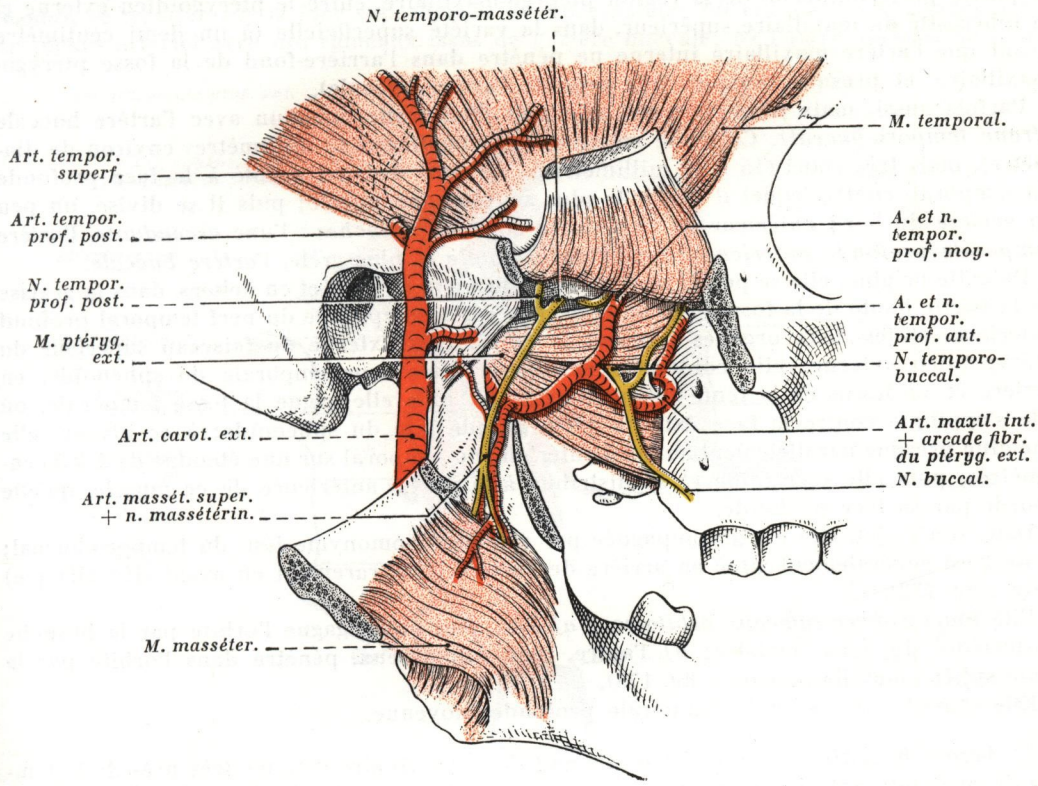

FIG. 172. — *Artères et nerfs temporaux profonds, côté droit.*
L'arcade zygomatique et l'apophyse coronoïde ont été sectionnées et rabattues.

muscle temporal, auquel elle se distribue, après s'être divisée le plus souvent en *deux branches*, l'une *antérieure*, l'autre *postérieure*. Elle s'anastomose avec les artères temporales profondes antérieure et postérieure.

Dans la *première partie* de son trajet *(région ptérygo-maxillaire)*, elle croise la face externe du ptérygoïdien externe; dans sa *deuxième partie (région temporale)*, elle décrit une légère courbure à concavité postérieure. Ses rapports à ce niveau avec le nerf temporal profond moyen ont été précisés par Hovelacque; l'artère s'engage dans l'échancrure de la crête sous-temporale en arrière du nerf, puis elle croise tantôt superficiellement, tantôt profondément le nerf satellite, pour se placer ensuite en avant de lui; en cas de ramification précoce du nerf, l'artère croise ses branches terminales.

Dans son trajet, l'artère est accompagnée de deux grosses veines.

Parfois elle donne une branche collatérale, à environ 1 cm. 1/2 de son origine : l'artère massétérine supérieure (20 % des cas).

Elle abandonne également quelques rameaux à la face interne de l'articulation temporo-maxillaire.

*8° **Artère temporale profonde antérieure.*** — *L'artère temporale profonde antérieure* est une branche volumineuse; son calibre est sensiblement égal à celui de l'artère temporale profonde moyenne. Elle naît du versant supérieur de la maxillaire interne; soit immédiatement après la traversée du ptérygoïdien externe dans la variété profonde; soit dans la partie postéro-interne de la région ptérygo-maxillaire, entre le ptérygoïdien externe et la tubérosité du maxillaire supérieur, dans la variété superficielle (à un demi centimètre avant que l'artère maxillaire interne ne pénètre dans l'arrière-fond de la fosse ptérygo-maxillaire, et presque toujours très près de l'artère buccale).

Parfois aussi, mais plus rarement, elle naît d'un tronc commun avec l'artère buccale *(tronc temporo-buccal)*. Ce tronc relativement *volumineux* (2 millimètres environ de diamètre), mais très court (15 à 18 millimètres), est tout d'abord accolé à la face profonde du temporal, contre lequel il décrit le plus souvent une boucle; puis il se divise, un peu en arrière du bord antérieur de ce muscle, en *deux branches* : l'une *ascendante, l'artère temporale profonde antérieure,* l'autre *descendante* et plus grêle, *l'artère buccale.*

De cette origine, elle se porte, sinueuse, obliquement en haut et en dehors, dans la graisse de la partie haute de la fosse zygomatique; elle est accompagnée du nerf temporal profond antérieur, et les deux organes croisent la face antéro-externe du faisceau supérieur du ptérygoïdien externe; elle contourne ensuite la crête sous-temporale du sphénoïde, en arrière et au-dessus de la fente sphéno-maxillaire, puis elle gagne la fosse temporale, où elle s'applique contre la face externe de la grande aile du sphénoïde; à ce niveau, elle chemine presque parallèlement au bord antérieur du temporal sur une étendue de 2 à 3 centimètres, puis elle se ramifie et se distribue à la partie antérieure de ce muscle, qu'elle aborde par sa face profonde.

Dans son trajet, elle est accompagnée par son nerf homonyme issu du temporo-buccal; le nerf est généralement situé en arrière de l'artère, plus rarement en avant (Hovelacque) (voy. : fig. 172).

Elle fournit *deux rameaux orbitaires* : *a)* l'un, très grêle, gagne l'orbite par la branche postérieure du canal malaire; *b)* l'autre, plus volumineux, pénètre dans l'orbite par la fente sphéno-maxillaire (voy. : fig. 173).

Elle s'anastomose avec la temporale profonde moyenne.

*9° **Artère buccale.*** — *L'artère buccale* naît de la maxillaire interne, très près de la temporale profonde antérieure; parfois même plus en dehors, entre l'origine des deux artères temporales profondes antérieure et moyenne; et parfois aussi d'un tronc commun avec l'artère temporale profonde antérieure *(tronc temporo-buccal)*; le plus souvent, elle se détache d'une courbe inférieure de la maxillaire interne, au niveau du bord supérieur du ptérygoïdien interne (voy. : fig. 168).

De cette origine, elle se dirige obliquement en dehors et en bas à la face profonde du muscle temporal; elle croise la face externe de la tubérosité du maxillaire supérieur. Dans son trajet elle se place au côté du nerf buccal, le plus souvent au-dessous et un peu en dehors du nerf, puis elle aborde la face superficielle du buccinateur, où elle se ramifie (voy. : fig. 166).

Elle se distribue à la joue et devrait s'appeler *artère jugale*; elle irrigue plus spécialement le buccinateur (c'est *l'artère du buccinateur*), les glandes molaires, le canal de Sténon, et la boule graisseuse de Bichat; accessoirement, elle envoie quelques *rameaux musculaires* grêles à la face profonde du masséter; fréquemment une de ses branches longues accompagne le nerf buccal.

Elle s'anastomose avec des branches postérieures venues de la faciale et avec des branches de l'artère alvéolo-antrale.

*10° **Artère alvéolaire*** ou ***artère alvéolo-antrale.*** — *L'artère alvéolaire,* ou *artère alvéolo-antrale* (1), est relativement volumineuse; son calibre est de 2 millimètres à l'origine. Elle naît du coude terminal de la maxillaire interne, dont elle se détache au niveau de sa face antéro-externe à une distance de 2 à 3 millimètres environ de la naissance de la sous-orbitaire, contre la tubérosité du maxillaire supérieur; parfois même, elle peut naître d'un tronc commun avec l'artère sous-orbitaire (voy. : fig. 168 et 173).

Sinueuse, elle se dirige obliquement en bas, en dehors et en avant, en contournant la tubérosité du maxillaire, dans la partie antérieure de la fosse ptérygo-maxillaire, puis elle se divise généralement en *deux branches* (parfois trois) : *a)* l'une, **externe,** grêle (**branche jugale**), se termine sur la face superficielle du buccinateur, où elle donne naissance à un fin plexus artériel avec des rameaux issus de l'artère buccale; *b)* l'autre, **interne,** désignée

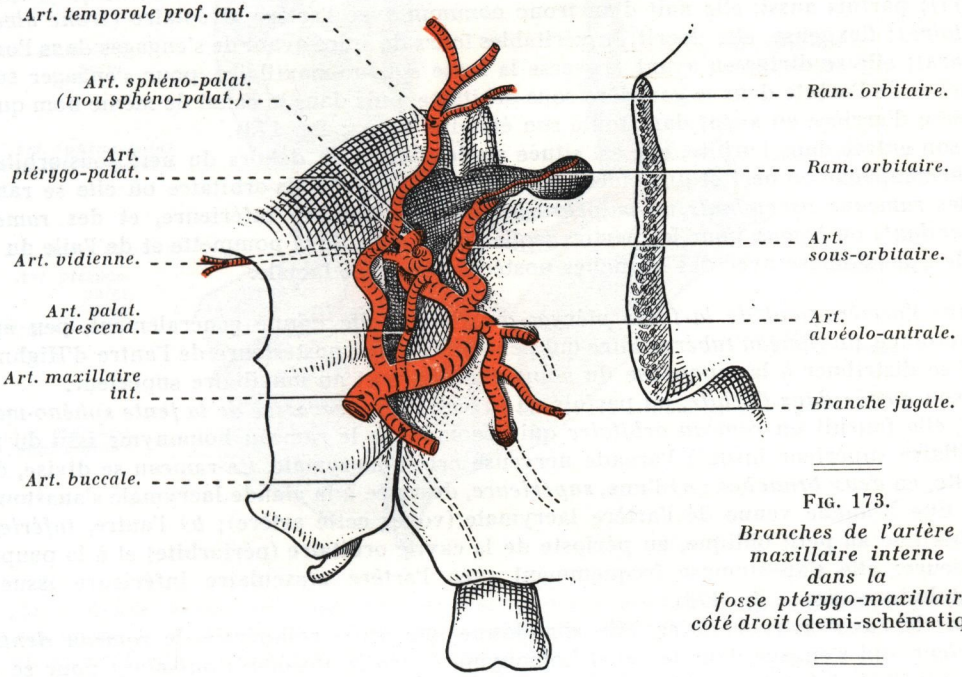

FIG. 173.
Branches de l'artère maxillaire interne dans la fosse ptérygo-maxillaire; côté droit (demi-schématique).

parfois sous le nom de **branche tubérositaire,** ou de **branche antrale,** perfore la tubérosité du maxillaire en un point qui est situé à la limite des fosses ptérygo-maxillaire et zygomatique, et à égale distance entre le bord alvéolaire et le bord supérieur du maxillaire supérieur; elle chemine tout d'abord dans un petit canal intra-pariétal à trajet curviligne, à concavité supérieure, qui occupe successivement les parois postérieure et externe du sinus maxillaire; finalement, elle se termine dans la paroi antérieure du sinus maxillaire; dans son trajet, elle abandonne des *branches osseuses* pour le maxillaire supérieur et des *branches sinusiennes* à la muqueuse du sinus maxillaire (antre d'Highmore); les branches descendantes se rendent principalement au bord alvéolaire *(limbus alveolaris)* du maxillaire supé-

(1) Articles à consulter : P. JACQUES et M. BLEICHER : Les artères du sinus maxillaire chez l'adulte. *Comptes rendus de l'Association des Anatomistes,* 1932, p. 362.
J. BLEICHER : La vascularisation artérielle du sinus maxillaire chez l'adulte. Etude anatomique avec considérations médico-chirurgicales. *Annales d'oto-laryngologie,* avril 1932, p. 353.
DEPREUX et FONTAINE : Contribution à l'étude de la vascularisation artérielle du sinus maxillaire. *Comptes rendus de l'Association des Anatomistes,* 1950, p. 132.

rieur, aux grosses molaires et aux prémolaires supérieures; les branches sinusiennes affectent le plus souvent un trajet récurrent (voy. : fig. 168).

L'artère alvéolo-antrale abandonne parfois deux ou trois rameaux, qui pénètrent la tubérosité du maxillaire supérieur par les orifices des canaux dentaires postérieurs *(rameaux dentaires postérieurs)*; ces artères, généralement grêles, se ramifient au niveau des alvéoles des grosses molaires et des prémolaires supérieures; elles se distribuent à la partie adjacente de la gencive supérieure et à la partie la plus inférieure de la muqueuse du sinus maxillaire.

Assez souvent, elle abandonne une *branche musculaire* descendante aux muscles ptérygoïdiens.

*11° **Artère sous-orbitaire.*** — L'*artère sous-orbitaire* se détache de l'artère maxillaire interne, au point où elle pénètre l'arrière-fond de la fosse ptérygo-maxillaire (voy. : fig. 173 et 174); parfois aussi, elle naît d'un tronc commun avec l'artère alvéolaire *(tronc alvéolo-orbitaire)*; flexueuse, elle décrit de véritables tours de spire avant de s'engager dans l'orbite (Juvara); elle se dirige en avant, traverse la fente sphéno-maxillaire, pour s'engager sur le plancher de l'orbite dans la gouttière sous-orbitaire, puis dans le canal de même nom qu'elle traverse d'arrière en avant dans toute son étendue (voy. : fig. 173).

A son entrée dans l'orbite, elle est située au-dessous et en dehors du nerf sous-orbitaire; elle accompagne ce nerf et finalement elle émerge au trou sous-orbitaire où elle se ramifie en des *rameaux ascendants* ou *palpébraux* pour la paupière inférieure, et des *rameaux descendants* ou *jugaux* pour les parties molles de la joue, de la pommette et de l'aile du nez.

Elle s'anastomose avec des branches postérieures de la faciale.

Dans l'*arrière-fond de la fosse ptérygo-maxillaire,* elle donne généralement, peu après sa naissance, un *rameau tubérositaire* qui pénètre la paroi postérieure de l'antre d'Highmore pour se distribuer à la muqueuse du sinus maxillaire et au maxillaire supérieur.

A son *entrée dans l'orbite,* ou parfois au niveau de sa *traversée de la fente sphéno-maxillaire,* elle fournit un *rameau orbitaire* qui accompagne le rameau homonyme issu du nerf maxillaire supérieur jusqu'à l'arcade nerveuse orbito-lacrymale. Ce rameau se divise, dans l'orbite, en *deux branches* : *a)* l'une, *supérieure,* destinée à la glande lacrymale s'anastomose avec une branche venue de l'artère lacrymale (voyez cette artère); *b)* l'autre, *inférieure,* se distribue au petit oblique, au périoste de la cavité orbitaire (périorbite) et à la paupière inférieure; elle s'anastomose fréquemment avec l'artère musculaire inférieure issue de l'ophtalmique (voy. : fig. 173).

Dans le *canal sous-orbitaire,* elle abandonne une seule collatérale, le *rameau dentaire antérieur,* qui s'engage dans le canal homonyme *(canalis alveolaris anterior)* pour se distribuer aux incisives et aux canines supérieures (voy. : fig. 168) (voy. : *Maxillaire supérieur,* tome I).

*12° **Artère vidienne.*** — L'*artère vidienne* est une branche grêle qui naît dans l'arrière-fond de la fosse ptérygo-maxillaire, très près du trou sphéno-palatin (voy. : fig. 168).

Dès son origine, elle se dirige en arrière; peu sinueuse, elle décrit cependant en avant du ganglion de Meckel une petite crosse concave en arrière et en dehors, dans la concavité de laquelle se place le ganglion (R. Escat); puis elle le croise en passant en dedans de lui et au-dessus du nerf pharyngien de Bock; parfois même, elle s'engage à travers une *boucle nerveuse* que lui ménage ce ganglion (A. Delmas). Elle pénètre ensuite le canal vidien, le parcourt d'avant en arrière en compagnie du nerf de même nom (voy. : fig. 173 et 174); elle se termine dans la muqueuse du rhino-pharynx, au voisinage de l'orifice pharyngien de la trompe d'Eustache dont elle irrigue la muqueuse, et dans la partie latérale de la voûte du pharynx. Elle fournit constamment *deux* ou *trois rameaux* grêles au ganglion sphéno-palatin: c'est l'*artère principale du ganglion de Meckel.*

A sa sortie du canal vidien, elle s'anastomose avec un rameau grêle, issu de la carotide interne *(rameau anastomotique),* ainsi qu'avec des rameaux terminaux de l'artère pharyngienne ascendante.

*13° **Artère ptérygo-palatine.*** — Cette artère naît très près de la vidienne et assez souvent d'un tronc commun avec elle; très grêle, elle se dirige en arrière et s'engage avec le nerf ptérygo-palatin (nerf pharyngien de Bock) dans le conduit ptérygo-palatin. Elle se termine dans la muqueuse de la voûte du pharynx *(artère pharyngienne supérieure)*, elle fournit quelques rameaux grêles à la face postérieure de la voûte des fosses nasales (voy. : fig. 174).

*14° **Artère palatine supérieure** ou **descendante.*** — L'*artère palatine supérieure*, ou *artère palatine descendante*, naît dans la partie la plus interne de l'arrière-fond de la fosse ptérygo-maxillaire, très près du trou sphéno-palatin. Plus volumineuse que les deux pré-

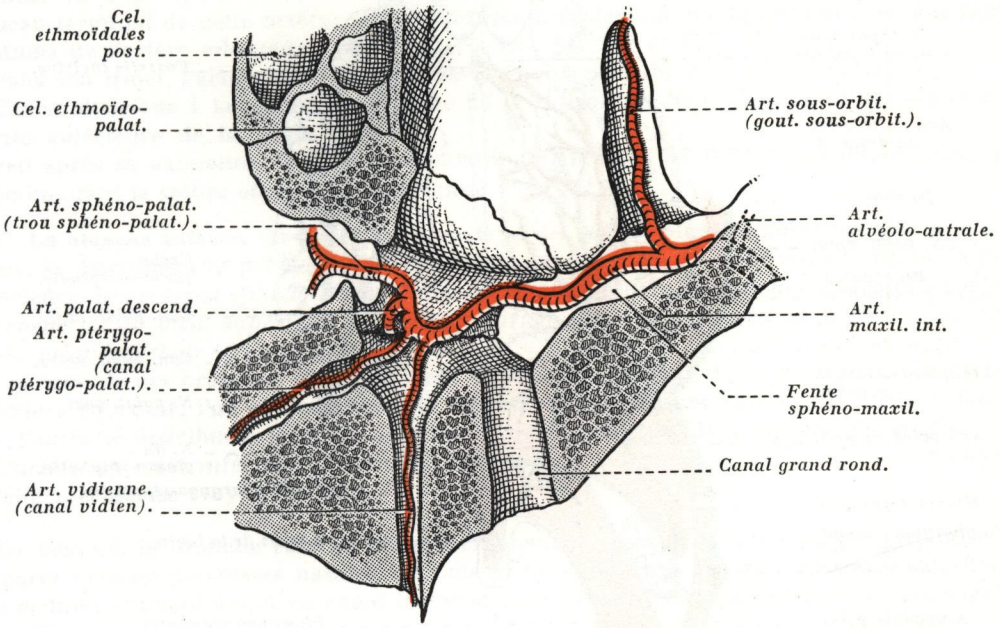

FIG. 174. — *Coupe transversale passant par le canal grand rond montrant l'artère maxillaire interne et ses dernières branches collatérales dans l'arrière-fond de la fosse ptérygo-maxillaire; côté droit, segment inférieur de la coupe* (demi-schématique).

A noter que le canal grand rond et le canal vidien sont situés à des niveaux différents.

cédentes, elle se dirige verticalement en bas et parcourt le canal palatin postérieur ou principal aux côtés du nerf palatin antérieur; elle émerge sous la voûte palatine avec son nerf satellite, au niveau du conduit palatin postérieur, et là elle se divise en *deux branches terminales*, l'une *antérieure*, l'autre *postérieure* (voy. : fig. 173 et 174).

a) La **branche antérieure** ou **principale (branche palatine majeure)** glisse dans la gouttière qui longe le bord alvéolaire *(sulcus palatinus)*; elle se distribue à la muqueuse du palais dur, et plus spécialement aux glandes palatines; elle s'anastomose soit à plein canal avec l'artère palatine antérieure, branche terminale de la sphéno-palatine, soit avec une de ses branches terminales (voy. : fig. 175).

b) La **branche postérieure**, plus grêle **(branche palatine mineure)**, se distribue au voile du palais, elle s'anastomose avec des branches de la palatine ascendante issue de la faciale et avec des branches de la pharyngienne ascendante.

Dans le canal palatin postérieur, la palatine descendante abandonne quelques rameaux grêles qui se distribuent à la partie postérieure de la paroi externe des fosses nasales (méats inférieur et moyen) (voy. : *Artères des fosses nasales*, tome V).

Branche terminale. Artère sphéno-palatine. — La maxillaire interne pénètre dans les fosses nasales par le *trou sphéno-palatin*; elle prend alors le nom d'*artère sphéno-palatine*; elle s'engage dans cet orifice en arrière des nerfs nasaux supérieurs (voy. : fig. 173).

Considérablement réduite de volume, elle se divise, presque immédiatement après son entrée dans les fosses nasales, en *deux branches*, l'une *interne*, l'autre *externe*; plus rare-

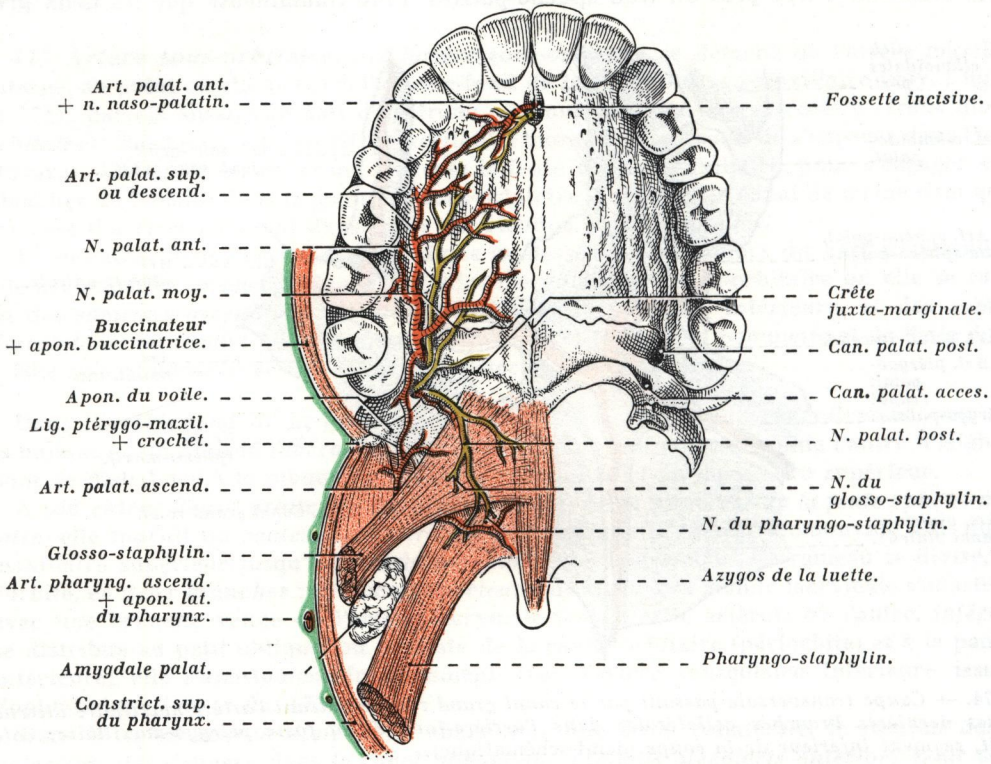

Fig. 175. — *Les artères palatines et les nerfs palatins* (demi-schématique). *En vert*, les aponévroses buccinatrice et péripharyngée.

ment, cette division se produit avant qu'elle ne pénètre le trou sphéno-palatin et, dans ce cas, chacune des branches traverse la paroi externe des fosses nasales par un orifice distinct.

1° La **branche interne**, ou **artère de la cloison**, aborde cette dernière à un centimètre environ en avant de son bord postérieur (bord choanal); elle s'applique sur la face correspondante de la cloison médiane des fosses nasales; puis, se dirigeant très obliquement en avant et en bas, elle se divise, assez près du bord antérieur du vomer, en *deux rameaux* d'abord parallèles à la suture ethmoïdo-vomero-chondrale, puis divergents, l'un *supérieur*, l'autre *inférieur*.

a) Le RAMEAU SUPÉRIEUR, grêle, est situé au-dessus de la suture, il vascularise principalement la partie de la cloison qui correspond à la lame perpendiculaire de l'ethmoïde et au cartilage de la cloison.

Par ses branches, il s'anastomose avec des rameaux des artères ethmoïdales postérieure et antérieure.

b) Le RAMEAU INFÉRIEUR, OU ARTÈRE NASO-PALATINE, est plus volumineux que le précédent, il est appliqué contre la face latérale du vomer; il longe le bord antérieur de cet os au niveau d'un sillon vasculaire, parfois très prononcé (voy. : *Vomer*, tome I).

L'artère s'engage dans le canal palatin antérieur, ou canal incisif de Stensen, qu'elle traverse de haut en bas pour apparaître sur la voûte palatine, très près de la ligne médiane; à ce niveau, elle change de nom; devenue *artère palatine antérieure*, elle s'incurve en arrière et se distribue à la muqueuse de la partie antérieure de la voûte du palais. Elle se termine en s'anastomosant avec la palatine descendante, soit à plein canal, soit avec un rameau terminal de cette artère; elle s'anastomose également sur la cloison avec des ramifications de l'artère ethmoïdale antérieure (voy. : fig. 152 et 175).

Dans son trajet, l'artère naso-palatine est accompagnée du nerf naso-palatin.

Elle se distribue à la partie vomérienne de la cloison médiane des fosses nasales et à la partie antérieure de la voûte palatine.

Peu après sa naissance, l'artère naso-palatine abandonne un fin rameau interosseux, qui chemine dans la suture ethmoïdo-vomérienne.

2° La **branche externe,** ou **artère des cornets et des méats,** plus volumineuse que la précédente, se distribue à la paroi externe des fosses nasales. Elle chemine dans la partie la plus inférieure du *recessus sphéno-ethmoïdalis*, où elle fournit *trois branches*, qui sont : l'*artère du cornet et du méat supérieur*, l'*artère du cornet et du méat moyen*, et l'*artère du cornet et du méat inférieur* (d'où son nom).

Chacune de ces branches se divise, près de la queue du cornet, en *deux rameaux* dirigés d'arrière en avant; l'un se distribue à la face septale du cornet *(artère du cornet)*, tandis que l'autre se distribue à la paroi externe du méat correspondant *(artère du méat)*.

L'artère du méat inférieur se termine dans la partie inférieure du canal lacrymo-nasal, qu'elle vascularise (voy. : fig. 169).

EN RÉSUMÉ, la branche externe est principalement destinée à la muqueuse pituitaire de la paroi externe des fosses nasales, aux muqueuses du sinus frontal, du sinus maxillaire, des cellules ethmoïdales et au canal lacrymo-nasal (voyez aussi : *Artères des fosses nasales*, tome V).

LAME VASCULAIRE DE L'ARTÈRE MAXILLAIRE INTERNE ET SES AILERONS

A l'image de la plupart des gros troncs artériels, l'artère maxillaire interne est entourée d'un manchon conjonctivo-vasculaire qui suit l'artère depuis sa sortie de la boutonnière rétro-condylienne jusqu'à sa pénétration dans la fosse ptérygo-maxillaire.

Les multiples collatérales que l'artère abandonne dans son trajet, et plus spécialement dans la région interptérygoïdienne, entraînent avec elles une partie du tissu conjonctivo-vasculaire, qui se condense sous l'aspect de *lames vasculaires* et qui irradient de part et d'autre de l'artère maxillaire interne, en constituant de véritables prolongements de sa lame vasculaire (voy. : fig. 167 et 176).

Sur une dissection minutieuse de la région interptérygoïdienne, on peut distinguer *trois prolongements* à la lame vasculaire, disposés à la manière de *trois ailerons (ailerons de la lame vasculaire de la maxillaire interne)*, qui suivant leur direction sont :

a) Un **aileron interne,** ou **supérieur,** ou **cranien,** qui comprend toutes les branches collatérales ascendantes de l'artère à distribution intracranienne, à savoir : l'artère tympanique, l'artère méningée moyenne et la petite méningée; le nerf auriculo-temporal est compris

dans cet aileron (voy. : fig. 176); appliqué contre le versant postéro-interne du muscle ptérygoïdien externe, dont il est séparé par l'aponévrose ptérygo-temporo-maxillaire, il est compris entre cette aponévrose et l'aponévrose interptérygoïdienne (voy. : fig. 167).

b) Un **aileron externe** ou **temporal,** qui comprend toutes les branches collatérales externes, c'est-à-dire les artères temporales profondes et l'artère massétérine supérieure; il s'interpose entre le muscle temporal et la face antéro-externe du ptérygoïdien externe (voy. : fig. 167).

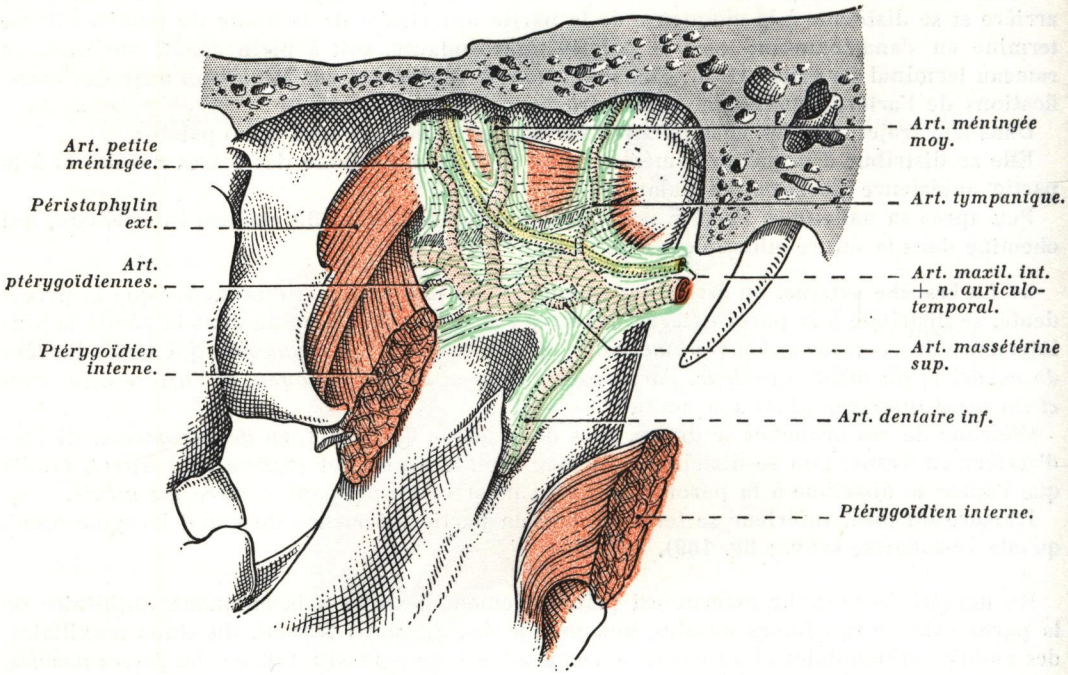

FIG. 176. — *Ailerons de la lame vasculaire de l'artère maxillaire interne.*

c) Et un **aileron inférieur** ou **mandibulaire,** qui comprend les branches collatérales à trajet descendant, et qui sont l'artère dentaire inférieure et les artères ptérygoïdiennes; il est interposé entre la branche montante du maxillaire inférieur en dehors et le ptérygoïdien interne recouvert de l'aponévrose interptérygoïdienne en dedans (voy. : fig. 167 et 176).

Ainsi, par les trois prolongements (ailerons) de sa lame vasculaire, l'artère maxillaire interne est amarrée aux formations ostéo-musculaire voisines : en haut, à la base du crâne au niveau des orifices; en dehors, à la fosse temporale et au muscle homonyme; et en bas, au maxillaire inférieur et aux muscles ptérygoïdiens.

***

ANASTOMOSES DE L'ARTÈRE CAROTIDE EXTERNE

Indépendamment des anastomoses des branches entre elles, le système de la carotide externe s'anastomose : *a)* avec *celui du côté opposé,* par l'intermédiaire des thyroïdiennes supérieures (anastomose sus-isthmique), des linguales (arc ranin de Mayer et artères dor-

sales de la langue), des faciales (cercle artériel coronaire), des occipitales et des temporales superficielles; *b)* avec la *carotide interne,* par la faciale et l'ophtalmique *(artère angulaire)* (voy. : fig. 154 et 158), par les branches antérieures de la temporale superficielle avec les branches de la sus-orbitaire ou frontale externe, et dans la fosse nasale par la sphéno-palatine et l'ethmoïdale antérieure, branche de l'ophtalmique; *c)* et avec la *sous-clavière,* par l'intermédiaire des artères thyroïdiennes supérieure et inférieure (anastomose longitudinale rétro-lobaire).

La ligature de la carotide externe n'est suivie d'aucun trouble, ses anastomoses étant généralement suffisantes à rétablir rapidement la circulation.

DISTRIBUTION ET TERRITOIRES DE L'ARTÈRE CAROTIDE EXTERNE

Assez souvent, les branches collatérales et terminales de la carotide externe naissent groupées du tronc artériel, ou tout au moins assez près les unes des autres, de façon à constituer *deux bouquets artériels* qui occupent respectivement l'origine et la terminaison de l'artère : *a)* le **bouquet inférieur** ou **hyoïdien** est situé, à l'origine de l'artère, dans l'aire du triangle de Farabeuf; il comprend la thyroïdienne supérieure, la linguale, la faciale, la pharyngienne ascendante et l'occipitale; *b)* le **bouquet supérieur** ou **parotidien** est situé, à la terminaison de l'artère, en pleine parotide; il est représenté par ses deux branches terminales, la temporale superficielle et la maxillaire interne; *c)* quant à l'auriculaire postérieure, elle naît toujours isolément entre ces deux groupes de branches.

Dans ce cas, il y a donc une grande analogie entre le *système artériel carotidien* et le *système veineux jugulaire,* l'équivalent de la carotide externe étant une anastomose, parfois double, jetée entre les deux confluents veineux parotidien et hyoïdien : c'est la *veine carotide externe de Launay* (voy. : fig. 146).

Par ses branches collatérales et terminales, l'artère carotide externe possède un vaste territoire d'irrigation; elle se distribue :

1° A la *face* (téguments et muscles), et plus spécialement au menton, aux lèvres, au nez, à la joue et à la paupière inférieure par l'intermédiaire de la faciale et de la maxillaire interne (branche mentonnière de la dentaire inférieure, buccale et sous-orbitaire).

2° Au *cuir chevelu,* par l'intermédiaire de la temporale superficielle, de l'auriculaire postérieure et de l'occipitale.

3° Au *pavillon de l'oreille,* par l'intermédiaire de la temporale superficielle et de l'auriculaire postérieure.

4° Aux *organes de la mastication* et de la *déglutition* (maxillaires, dents, muscles masticateurs, plancher de la bouche, langue, voûte palatine, voile du palais et piliers, amygdale, pharynx) par l'intermédiaire de la linguale, de la faciale (palatine ascendante, ptérygoïdiennes, massétérine inférieure), de la pharyngienne ascendante et de la maxillaire interne (dentaire inférieure, alvéolaire, sous-orbitaire, massétérine supérieure, les trois temporales profondes, ptérygoïdiennes, buccale, palatine descendante).

5° Aux *glandes salivaires,* par l'intermédiaire des rameaux parotidiens de la carotide externe, de l'origine des branches intraparotidiennes (temporale superficielle, maxillaire interne, et parfois auriculaire postérieure), de la faciale et de la linguale (artère sublinguale).

6° Au *larynx,* et au *corps thyroïde,* par l'intermédiaire de la thyroïdienne supérieure.

7° Aux *fosses nasales,* par la sphéno-palatine (voy. fig. 169).

8° A la *caisse du tympan,* par la maxillaire interne (artère tympanique et rameaux tympaniques de la méningée moyenne).

9° A la *boîte cranienne* et à la *dure-mère,* par la maxillaire interne (artères méningée moyenne et petite méningée), la temporale superficielle et l'occipitale.

10° Enfin, au *cou* et à la *nuque,* (muscles et téguments) (sterno-cléido-mastoïdien), muscles sus- et sous-hyoïdiens, trapèze, splénius, grand complexus, etc.).

ARTÈRE CAROTIDE INTERNE

L'*artère carotide interne* est la branche de bifurcation postéro-externe de la carotide primitive, et tandis que la carotide externe est avant tout l'artère du massif facial, du cou et de la dure-mère, la carotide interne est l'artère du cerveau (partie antérieure) et de la cavité orbitaire (œil et annexes).

Embryologie. — Elle se développe aux dépens des deux premiers segments intermédiaires postérieurs des arcs aortiques et du troisième arc aortique, tandis que la carotide externe dérive des deux premiers segments intermédiaires antérieurs (voy. : fig. 114).

ORIGINE. — Elle naît de la bifurcation de la carotide primitive, c'est-à-dire au niveau du bord supérieur du cartilage thyroïde, et nous avons vu précédemment que ce point correspond à l'apophyse transverse de la quatrième vertèbre cervicale; toutefois, cette origine est sujette à de nombreuses variations, et si la bifurcation de la carotide primitive se produit rarement plus bas, elle se fait parfois plus haut, soit près de l'os hyoïde, soit, plus fréquemment, entre la grande corne de cet os et le bord supérieur du cartilage thyroïde, contre la membrane thyro-hyoïdienne (voy. : fig. 140 et 141).

TRAJET, DIRECTION, TERMINAISON. — De cette origine, la carotide interne monte verticalement dans la région carotidienne, mais à sa naissance elle est située en dehors de la carotide externe, aussi elle se dirige tout d'abord en haut et un peu en dedans, en se rapprochant du pharynx, tandis que la carotide externe semble s'en éloigner; peu après leur naissance, les deux carotides se croisent donc en X, et la carotide externe passe en avant de la carotide interne (voy. : fig. 161).

Arrivée à proximité de la paroi latérale du pharynx, elle monte verticalement en arrière du diaphragme stylien, puis elle aborde l'espace sous-parotidien postérieur (espace rétro-stylien), qu'elle traverse de bas en haut pour atteindre la base du crâne au niveau de l'orifice inférieur du canal carotidien (orifice exocranien) (voy. : fig. 114); elle pénètre ce canal tout d'abord verticalement, puis elle se coude brusquement à angle droit pour devenir horizontale et se diriger en avant et en dedans dans le rocher; à sa sortie du canal carotidien, c'est-à-dire à l'orifice interne de ce dernier, elle pénètre dans le sinus caverneux qu'elle parcourt dans toute son étendue; elle se coude de nouveau à angle droit pour devenir verticale, puis elle redevient horizontale, se dirigeant en avant et en dedans; elle se coude de nouveau et se redresse dans la partie antérieure du sinus caverneux, puis, devenant une dernière fois verticale, elle traverse la paroi supérieure du sinus caverneux, légèrement concave en arrière (voy. : fig. 188); après un court trajet de 3 à 4 millimètres dans l'étage moyen du crâne, elle se termine au-dessus de la tente hypophysaire au niveau de l'apophyse clinoïde antérieure, en se divisant en *quatre branches terminales* : la cérébrale antérieure, la cérébrale moyenne, la choroïdienne antérieure et la communicante postérieure, mais auparavant elle a fourni une volumineuse branche collatérale près de sa terminaison : c'est l'*artère ophtalmique* (voy. : fig. 198 et 199).

A leur terminaison, les deux carotides internes sont situées très près l'une de l'autre et ne sont distantes que de 15 à 16 millimètres.

La carotide interne possède sur son trajet un certain nombre de *courbures*, en particulier dans ses portions intra-pétreuse et intra-cranienne; dans cette dernière elle présente une *double courbure* en S italique, dont l'ensemble constitue le *siphon carotidien d'Egas Moniz*.

Elle présente parfois une ou deux *flexuosités* avant son entrée dans le crâne, et celles-ci sont souvent assez accentuées pour porter le vaisseau au contact de la paroi latérale du pharynx.

Les flexuosités de la carotide interne tendent à briser le cours du sang dans son trajet intra-cranien et à régulariser ainsi la circulation encéphalique, évitant par ce fait au cerveau, les à-coups de la systole ventriculaire.

CALIBRE. — Chez l'adulte, son *calibre* est sensiblement égal ou même très légèrement supérieur à celui de la carotide externe. A son origine, il est d'environ 9 millimètres de diamètre, mais, chez le fœtus, il l'emporte sur celui de la carotide externe.

A sa naissance, la carotide interne présente assez souvent une petite dilatation due au fait que le *sinus carotidien* empiète sur ce vaisseau, alors qu'il s'étend plus rarement sur l'origine de la carotide externe; lorsque le sinus carotidien s'étend simultanément sur les deux carotides, mais la dilatation est toujours plus accusée sur la carotide interne que sur la carotide externe (voy. : fig. 140 et 141).

RAPPORTS DE LA CAROTIDE INTERNE

Pour l'étude de ses rapports, nous diviserons le trajet de la carotide interne en *cinq portions,* qui sont depuis son origine jusqu'à sa terminaison : *a)* une *portion cervicale,* où l'artère chemine en compagnie de la carotide externe au-dessous du ventre postérieur du digastrique, dans la partie supérieure de la *région carotidienne*; *b)* une *deuxième portion,* qui occupe l'*espace sous-parotidien postérieur* ou *rétro-stylien*; dans cet espace, l'artère carotide interne a abandonné la carotide externe, les deux vaisseaux étant séparés par le diaphragme stylien; *c)* une *troisième portion,* ou *portion intra-pétreuse,* où l'artère occupe le canal carotidien; *d)* une *quatrième portion,* où l'artère est comprise à l'intérieur du *sinus caverneux* : c'est la *portion intra-sinusienne*; *e)* enfin, une *cinquième* et dernière *portion,* qui correspond à la *terminaison* de l'artère *(portion terminale).*

1° ***Rapports à l'origine.*** — *A son origine,* la carotide interne est tout d'abord en rapport avec la carotide externe; elle lui est postérieure et externe, et par la suite, pour lui devenir interne, elle croise sa face postérieure, si bien que dans la portion située au-dessous du ventre postérieur du digastrique, les deux vaisseaux s'enroulent quelque peu en pas de vis.

Les deux carotides sont unies à leur origine par des tractus fibreux formant le *ligament intercarotidien de Rieffel.*

En arrière et dans le tissu celluleux plus ou moins dense de la gouttière carotidienne se trouve le *corpuscule rétro-carotidien* ou *glomus carotidien;* celui-ci est situé en arrière et en dedans de l'origine de la carotide interne, il lui est uni, ainsi qu'au bulbe carotidien, par le *ligament de Mayer;* de petites veinules, issues du pôle supérieur du glomus, passent entre les deux carotides; des filets nerveux, venus des neuvième et dixième paires et du sympathique, forment à ce niveau le *plexus intercarotidien d'Arnold,* et certains filets atteignent le *glomus carotidien.*

2° ***Rapports de la portion cervicale.*** — La *portion cervicale* de la carotide interne est située dans la *gouttière carotidienne;* les deux carotides y affectent des rapports généraux presque identiques; c'est la région de leur *ligature.*

a) **Rapports avec les parois de la gouttière carotidienne.** — Ces rapports sont ceux que nous avons décrits pour la carotide externe, c'est-à-dire : a) *en arrière,* les apophyses transverses des vertèbres cervicales doublées des muscles prévertébraux, grand droit antérieur de la tête et long du cou et de l'aponévrose prévertébrale, et, plus en dehors, le scalène antérieur revêtu, en avant, de l'aponévrose préscalénique; b) *en dedans,* la paroi latérale du pharynx, représentée à ce niveau par les constricteurs inférieur et moyen et par

l'aponévrose latérale du pharynx, qui se continue en arrière jusqu'à l'aponévrose prévertébrale par les lames sagittales de Charpy; c) *en dehors,* le couvercle de la région carotidienne est représenté, de la superficie vers la profondeur, par les différents plans que l'on incise au cours de la *ligature* des carotides; de la superficie vers la profondeur, on rencontre : la peau, le tissu cellulaire sous-cutané, le peaucier du cou, compris dans un dédoublement du *fascia superficialis;* la veine jugulaire externe, oblique en bas et en arrière, croise la face superficielle du sterno-cléido-mastoïdien; sur le bord antérieur de ce muscle chemine

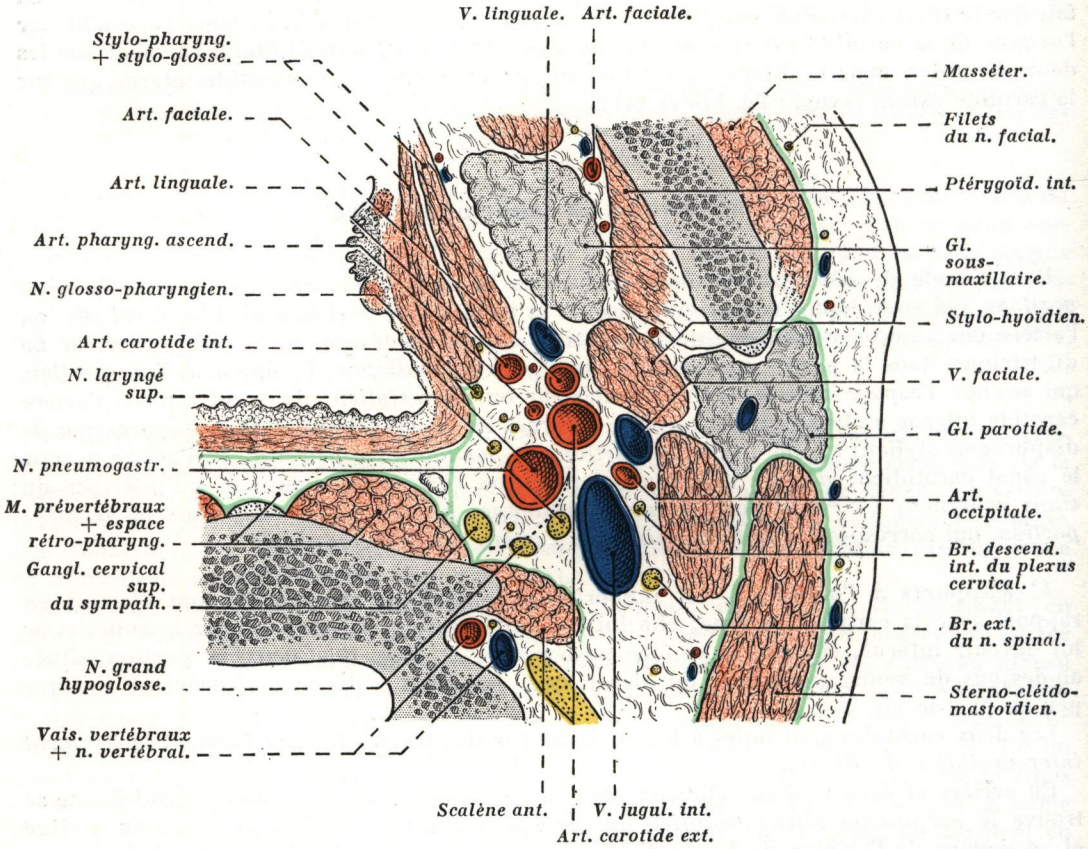

Fig. 177. — *Rapports de l'artère carotide interne sur une coupe transversale du cou passant un peu au-dessus de la bifurcation carotidienne; côté droit, segment inférieur de la coupe.*

En vert, les aponévroses. — La flèche pointillée indique le trajet suivi par le nerf grand hypoglosse.

l'anastomose de la jugulaire externe à la jugulaire antérieure, ou veine jugulaire oblique antérieure de Kocher; sous la veine jugulaire externe, la branche cervicale transverse du plexus cervical superficiel se dirige horizontalement et croise superficiellement le sterno-cléido-mastoïdien; enfin, signalons également les filets cervicaux de la branche cervico-faciale du facial destinée au peaucier du cou; le sterno-cléido-mastoïdien, oblique en bas, en avant et en dedans, représente la paroi externe de la région carotidienne; ce muscle est compris dans un dédoublement de l'aponévrose cervicale superficielle (voy. : *Muscle sterno-cléido-mastoïdien,* tome I).

Les rapports qu'affecte le bord antérieur du sterno-cléido-mastoïdien avec l'origine des

vaisseaux carotidiens sont diversement interprétés par les auteurs; d'après Richet, le muscle recouvre constamment la bifurcation de la carotide primitive et, de ce fait, l'origine de la carotide interne; par contre, Tillaux a montré que dans la position de ligature (extension de la tête avec rotation du côté opposé à la ligature), le bord antérieur du sterno-cléido-mastoïdien laisse libre la bifurcation de la carotide primitive; quoi qu'il en soit, les vaisseaux carotidiens sont néanmoins recouverts à leur origine par la bandelette maxillaire de Charpy ou bandelette d'insertion faciale du sterno-cléido-mastoïdien à la mâchoire (Richet).

b) **Rapports avec le contenu de la gouttière carotidienne.** — Dans la gouttière carotidienne, la carotide interne est un des organes les plus profonds; elle continue vers le haut la direction de la carotide primitive et, comme elle, elle prend part à la constitution du *paquet vasculo-nerveux du cou.* Ce paquet est représenté par la carotide interne en dedans, la veine jugulaire interne en dehors, et par le pneumogastrique, qui descend dans l'angle dièdre postérieur des deux vaisseaux; ces trois organes sont compris dans une gaine conjonctive commune, la *gaine vasculaire du cou,* et celle-ci accompagne ces trois organes jusqu'à la base du crâne; dans cette gaine, les deux vaisseaux sont séparés entre eux par une mince cloison, le septum de Langenbeck.

La *veine jugulaire interne* descend verticalement dans la gouttière carotidienne; plus volumineuse que la carotide interne, elle la déborde nettement en arrière; dans la région, elle reçoit par sa face antérieure un certain nombre de veines qui se condensent le plus souvent en un gros tronc veineux, le *tronc thyro-linguo-facial*; parfois même, ces veines se jettent directement et isolément dans la jugulaire interne.

Le *nerf grand hypoglosse* glisse entre la veine jugulaire interne en dehors, le pneumogastrique et la carotide interne en dedans, il décrit à ce niveau une courbe convexe en bas qui le porte dans la région sus-hyoïdienne latérale (voy. : fig. 141 et 161).

Le *tronc veineux thyro-linguo-facial,* oblique en bas et en arrière, aborde la veine jugulaire interne à angle aigu; il limite, avec celle-ci en arrière et le grand hypoglosse en haut, un triangle dont le sommet inférieur correspond au confluent veineux du tronc précité et de la jugulaire interne : c'est le *triangle de Farabeuf,* dans l'aire duquel on aperçoit un *plan artériel* constitué par les deux carotides interne et externe et par l'origine des premières branches collatérales de la carotide externe (voy. : fig. 142).

La base de ce triangle est représentée par le grand hypoglosse : aussi ce nerf est-il un point de repère important pour la ligature des vaisseaux carotidiens; malgré tout, le trajet et la direction du nerf grand hypoglosse sont assez variables, car il amorce, puis il décrit sa courbe sous la branche sterno-cléido-mastoïdienne de l'occipitale (artère sterno-cléido-mastoïdienne supérieure) et, suivant que cette artère naît haut ou bas, les rapports du grand hypoglosse avec la carotide interne et l'étendue du triangle de Farabeuf sont variables.

Si l'artère sterno-cléido-mastoïdienne supérieure naît haut, le grand hypoglosse décrit une courbe régulière; alors le triangle de Farabeuf est plus étendu, et le grand hypoglosse croise presque horizontalement la face externe de la carotide interne; si, au contraire, l'artère naît bas, le triangle de Farabeuf sera beaucoup plus petit, et le grand hypoglosse croise la face externe de la carotide interne très obliquement, et la face externe de la carotide externe presque horizontalement.

Dans le triangle de Farabeuf, la face antérieure de la carotide interne déborde légèrement la jugulaire interne; en avant d'elle, descend la branche descendante de l'hypoglosse, accolée à la gaine vasculaire; plus en avant, dans l'aire du triangle, la carotide externe abandonne ses premières branches collatérales, à savoir : la thyroïdienne supérieure, la linguale et la faciale; mais ces branches, naissant de la face antérieure de la carotide externe, n'affectent aucun rapport immédiat avec la carotide interne; elles en sont séparées par toute l'épaisseur du tronc de ce vaisseau; seule, l'*artère occipitale* croise superficiellement le paquet vasculo-nerveux du cou dans la partie supérieure de la gouttière carotidienne.

En arrière, l'artère répond au sympathique cervical, profondément situé dans la région, et compris dans un mince dédoublement de l'aponévrose prévertébrale.

En dedans, la carotide interne répond au *nerf laryngé supérieur,* branche du pneumogastrique; ce nerf la croise obliquement et la sépare de la paroi pharyngée; l'artère pharyngienne ascendante, branche de la carotide externe, monte verticalement accolée à la

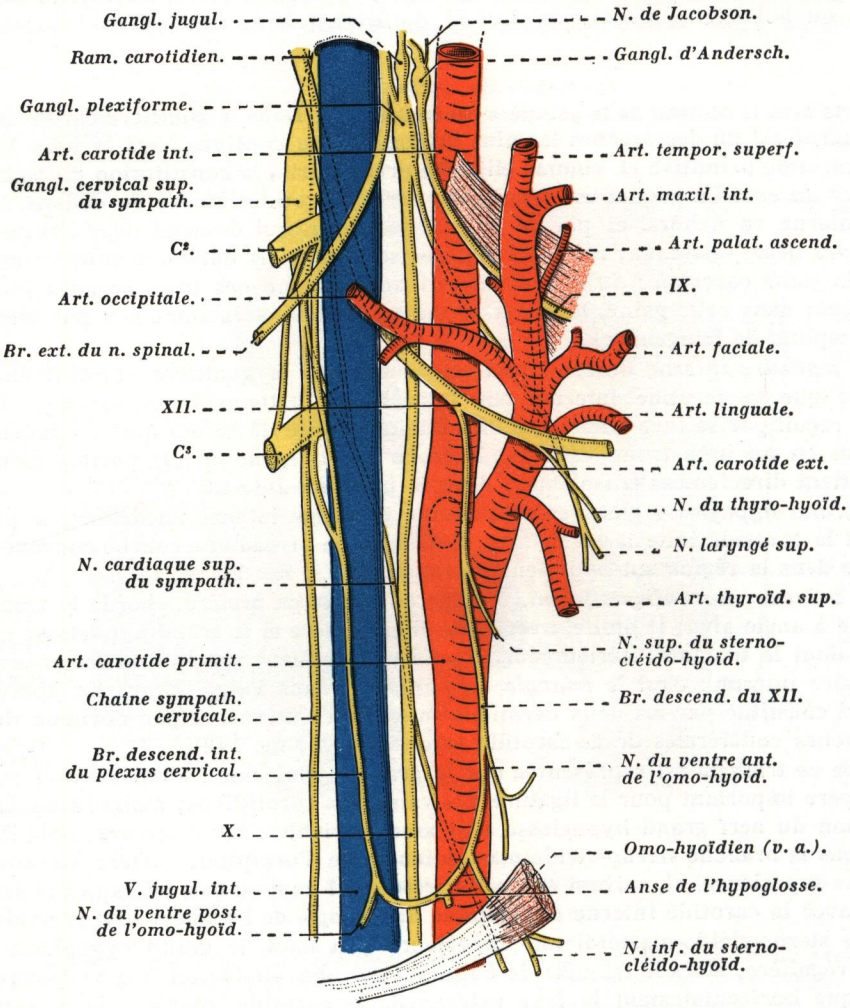

FIG. 178. — *Rapports nerveux des vaisseaux carotidiens; côté droit, vue externe* (demi-schématique).

paroi latérale du pharynx, et ses branches postérieures croisent la face interne de la carotide interne (voy. : fig. 178).

En dehors, et par l'intermédiaire de la veine jugulaire interne, la carotide interne répond aux ganglions lymphatiques de la chaîne jugulaire interne ou *ganglions cervicaux profonds*; ceux-ci sont appliqués contre la face externe de la veine.

Depuis leur origine jusqu'au ventre postérieur du digastrique, les deux carotides interne et externe restent en rapport immédiat, mais, au niveau de ce muscle, elles se séparent; la carotide interne glisse derrière les muscles styliens et en dedans du ventre postérieur du

digastrique, tandis que la carotide externe traverse la cloison musculo-aponévrotique que représente le diaphragme stylien; cette traversée s'effectue entre le stylo-hyoïdien en dehors et le stylo-glosse en dedans, la fourche stylienne s'opposant ainsi à la fourche des carotides (voy. : *Muscles styliens*, tome I et *Artère carotide externe*).

*3° **Rapports dans l'espace sous-parotidien postérieur.*** — Dans sa traversée verticalement ascendante de l'*espace sous-parotidien postérieur*, nous envisagerons les rapports de la carotide interne successivement avec les parois de l'espace et avec son contenu.

a) **Rapports avec les parois de l'espace.** — Cet espace, encore appelé *espace rétro-stylien*, ou *espace latéro-pharyngien postérieur*, est limité : *a) en arrière*, par les apophyses transverses des deux premières vertèbres cervicales, doublées en avant des muscles prévertébraux, grand droit antérieur de la tête et long du cou, eux-mêmes recouverts par l'aponévrose cervicale profonde; *b) en dedans*, par la paroi latérale du pharynx, représentée à ce niveau par les constricteurs moyen et supérieur, prolongée en arrière par les lames sagittales de Charpy; *c) en avant*, par le ventre postérieur du digastrique, les trois muscles styliens irradiant en éventail à partir de l'apophyse styloïde, et par la cloison fibreuse qui prolonge en dedans le plan des muscles styliens; cette cloison, appelée *aileron latéral du pharynx* ou *aponévrose stylo-pharyngée*, comble l'espace triangulaire laissé libre entre le stylo-pharyngien et la paroi latérale du pharynx; *d) en dehors*, par la face profonde du sterno-cléido-mastoïdien, par les insertions mastoïdiennes du ventre postérieur du digastrique, et par la face interne de l'apophyse mastoïde; *e) en haut*, l'espace est surplombé par la base du crâne, percée de nombreux orifices qui livrent passage aux organes vasculaires et nerveux contenus dans cet espace; *f) en bas*, l'espace communique largement avec la gouttière carotidienne (voy. : fig. 161 et 177).

La carotide interne entre en rapport plus ou moins direct avec les parois de cet espace; elle est en contact immédiat avec les parois antérieure et interne, et parfois même, elle ébauche des flexuosités qui l'appliquent contre la paroi pharyngée; la paroi antérieure sépare l'artère du prolongement pharyngien de la parotide.

Pour certains auteurs, elle affecterait des rapports importants avec l'amygdale palatine, à tel point que les hémorragies cataclysmiques survenues au cours des amygdalectomies seraient dues à une blessure de cette artère; cependant, la carotide interne reste toujours distante d'au moins 2 centimètres de l'amygdale palatine.

b) **Rapports avec les organes de l'espace.** — Dans l'*espace rétro-stylien*, l'artère entre en rapport avec la veine jugulaire interne, qui l'accompagne jusqu'à la base du crâne; mais à ce niveau, les rapports entre les deux vaisseaux sont un peu différents de ceux de la portion cervicale; d'autre part, la carotide interne rencontre dans cet espace les nerfs craniens, qui sortent du crâne par le canal condylien antérieur (grand hypoglosse) et par le trou déchiré postérieur (IX, X et XI).

La *carotide interne* et la *jugulaire interne* s'écartent l'une de l'autre avant d'aborder la base du crâne; la jugulaire interne, quittant le crâne par le trou déchiré postérieur, est en dehors et un peu en arrière de la carotide interne, qui pénètre la base du crâne par le canal carotidien; ces deux vaisseaux délimitent entre eux, sous la base du crâne, un espace triangulaire intervasculaire, l'*espace interjugulo-carotidien*, par où passent certains nerfs (voy. : fig. 180 et 183).

Dans la partie inférieure de l'espace, les deux vaisseaux se rejoignent et présentent les mêmes rapports que dans la portion sous-jacente.

Le *nerf pneumogastrique*, dès sa sortie du trou déchiré postérieur, se rapproche de plus en plus de la carotide interne, pour se placer dans l'angle dièdre postérieur jugulo-carotidien, position que nous lui avons vu occuper dans la région carotidienne.

A sa sortie du crâne, ce nerf est renflé en un ganglion, le *ganglion plexiforme*; celui-ci est situé en arrière et à distance de la carotide interne; le ganglion envoie deux rameaux

pharyngiens qui croisent la face externe de la carotide interne; d'autre part, il émet par son pôle inférieur une grosse branche collatérale, le *nerf laryngé supérieur*, qui va croiser également plus bas la face interne de la carotide interne, en passant entre cette artère et le pharynx; rappelons, en outre, que le ganglion plexiforme reçoit la branche interne du spinal au niveau de son pôle supérieur (voy. : fig. 179 et 182).

Les trois autres nerfs de la région : grand hypoglosse, spinal et glosso-pharyngien,

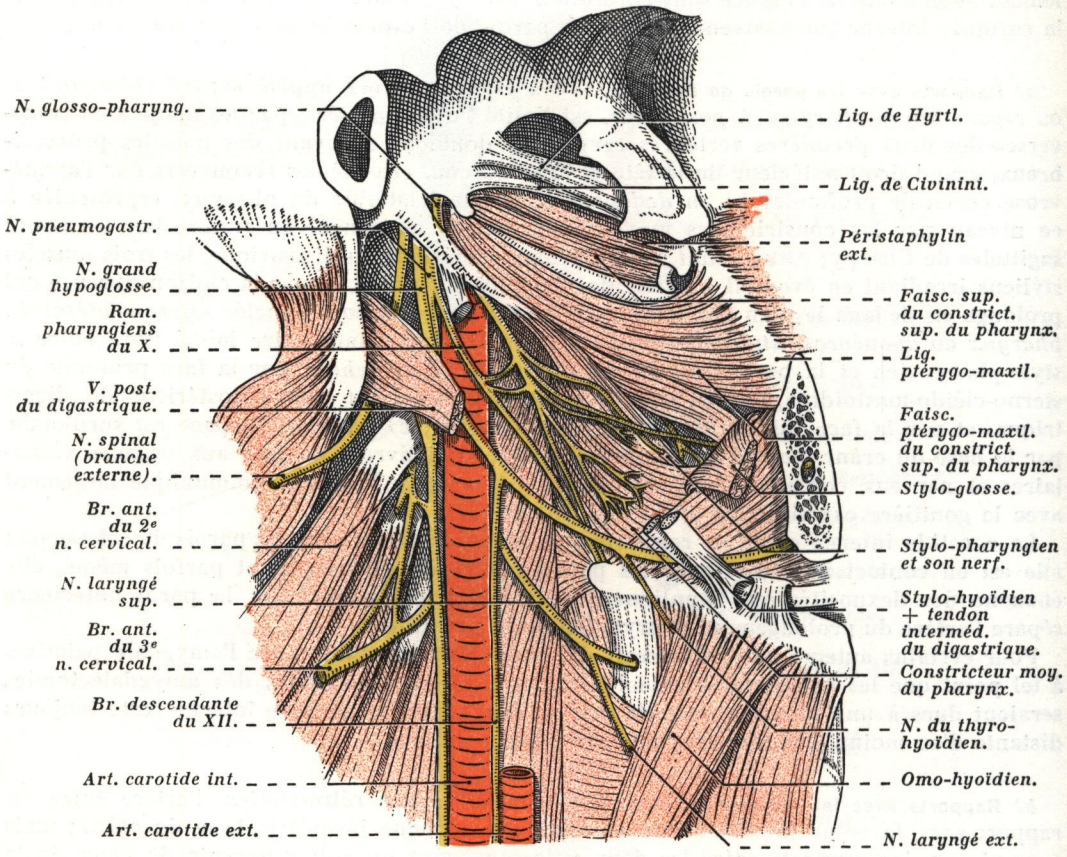

FIG. 179. — *Rapports nerveux de la carotide interne droite, vue latérale* (d'après HOVELACQUE).

Le ventre postérieur du digastrique et le stylo-hyoïdien ont été partiellement réséqués.

décrivent des anses nerveuses qui entrent en rapport avec la carotide interne (voy. : fig. 181).

Le *nerf grand hypoglosse* est le plus postérieur et le plus interne des organes de l'espace; à sa sortie du trou condylien antérieur, il descend obliquement en bas et en dehors, il contourne postérieurement le pôle supérieur du ganglion cervical supérieur du sympathique, puis il s'engage assez bas entre, d'une part, la carotide interne et le pneumogastrique en dedans, et d'autre part, la veine jugulaire interne en dehors; il est donc successivement postérieur et externe par rapport à la carotide interne, mais il en est séparé par le pneumogastrique (voy. : fig. 178 et 182).

Le *nerf glosso-pharyngien* descend verticalement; il décrit sa crosse beaucoup plus haut que celle du grand hypoglosse; il s'engage d'arrière en avant, entre le pneumogastrique en

dehors et la carotide interne en dedans, dans la partie inférieure de l'espace interjugulo-carotidien; il est donc postérieur, externe, puis antérieur par rapport à la carotide interne; il s'enroule en quelque sorte en un demi-tour de spire autour de ce vaisseau.

Au point où il croise en dehors la carotide interne, il abandonne une branche collatérale, la *branche descendante du glosso-pharyngien* (G. Lazorthes), qui suit l'artère en se plaçant en avant d'elle; plus bas, elle s'anastomose avec un rameau carotidien du pneu-

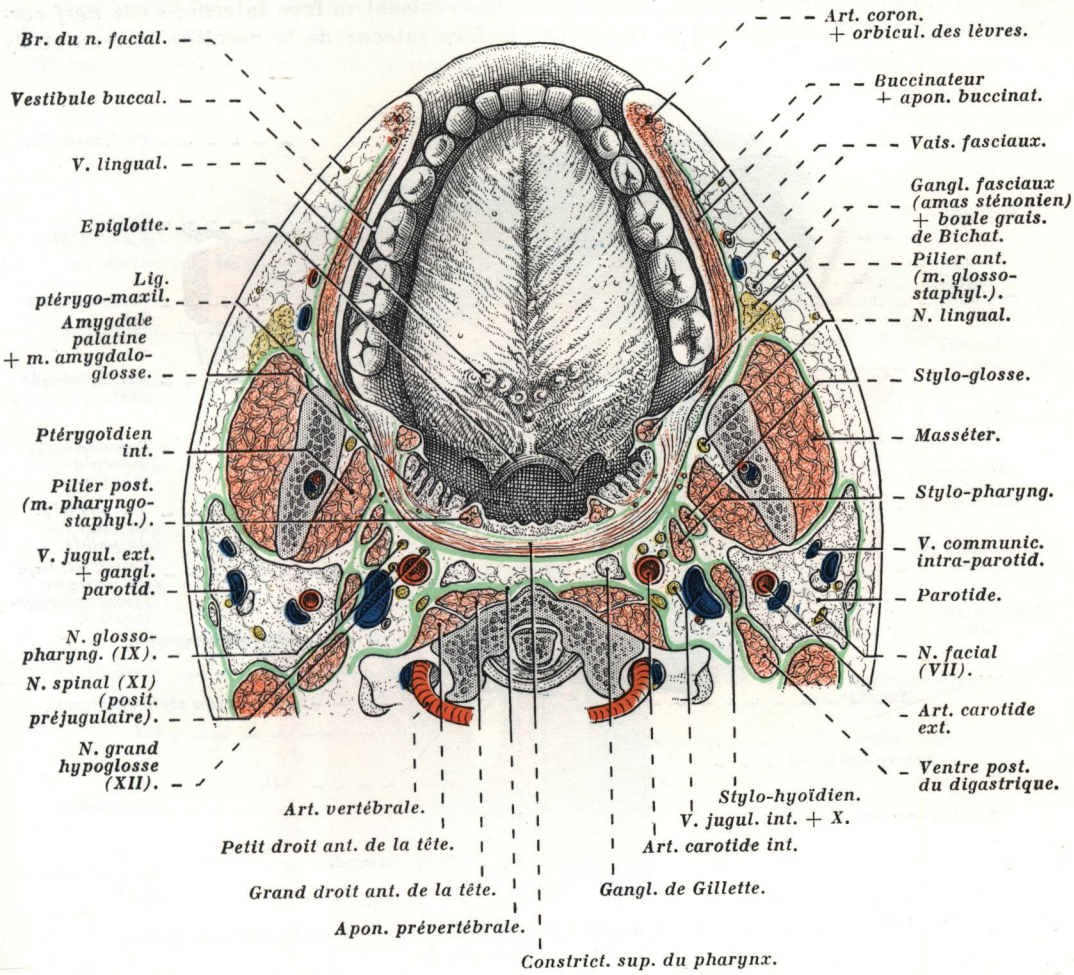

FIG. 180. — *Coupe transversale de la tête passant par les commissures labiales et la partie moyenne des masses latérales de l'atlas; segment inférieur de la coupe.*

mogastrique, en formant une *anse nerveuse* concave en haut, qui embrasse la carotide interne (voy. : fig. 200).

Les *rameaux carotidiens* du glosso-pharyngien descendent verticalement devant la carotide interne.

La *branche externe du spinal* décrit une crosse à concavité externe; lorsque ce nerf est en position postérieure, rétro-jugulaire, il n'entre qu'en rapport très éloigné avec la carotide interne; par contre, lorsqu'il est en position antérieure, préjugulaire, il passe dans l'espace intervasculaire précité, entre la jugulaire interne et le pneumogastrique, et il se trouve ainsi séparé de l'artère carotide interne par ce nerf.

Quant au cordon *sympathique cervical,* représenté à ce niveau par le gros *ganglion cervical supérieur,* il est relativement proche de la carotide interne, collé contre la paroi postérieure de l'espace; il est compris dans un dédoublement de l'aponévrose prévertébrale, dont le feuillet antérieur est très mince. Ce ganglion émet des rameaux qui entrent en rapport avec la carotide interne; ce sont : *a)* les *trois premiers rameaux communicants,* destinés aux branches antérieures des premiers nerfs cervicaux qui croisent la face postérieure de l'artère; *b)* des *rameaux pharyngiens,* qui croisent sa face interne; *c)* le *nerf cardiaque supérieur* du sympathique, qui croise la face interne de la carotide interne et s'y

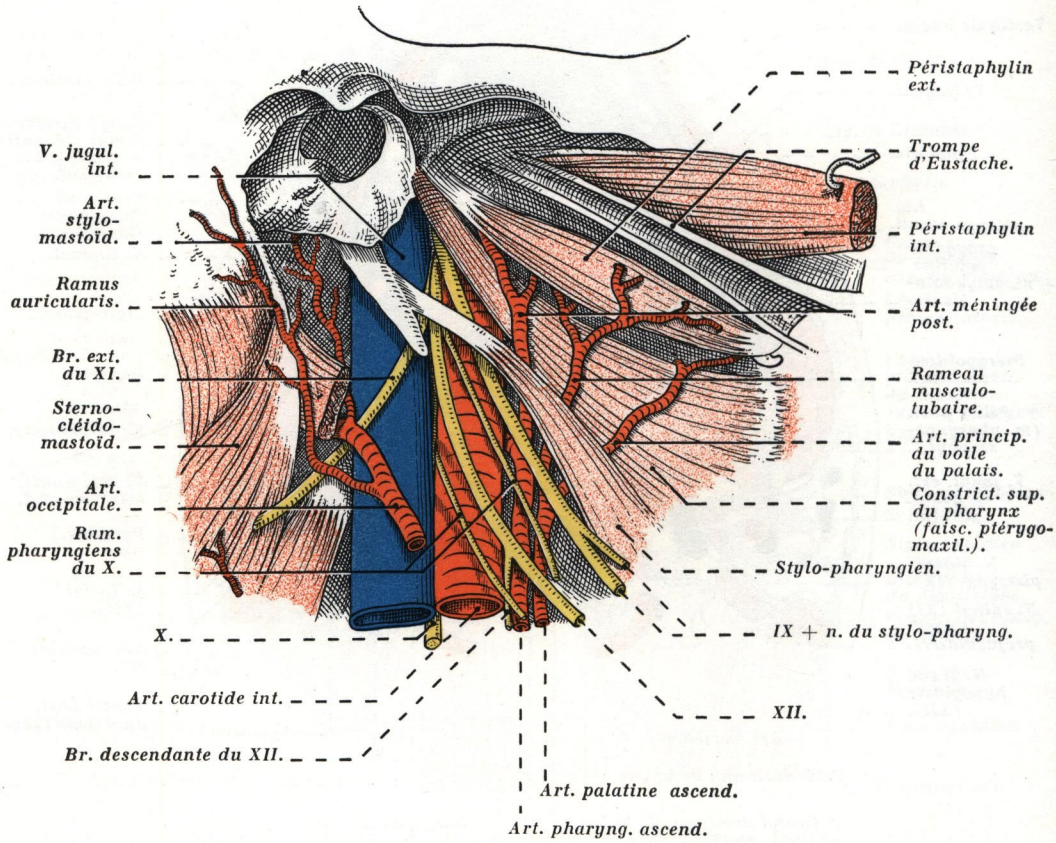

FIG. 181. — *Rapports nerveux de l'artère carotide interne sous la base du crâne, vue latérale, côté droit.*
Le nerf spinal est en position préjugulaire.

accole pour descendre le long de cette face; *d)* et le *rameau carotidien* qui, détaché du pôle supérieur du ganglion, est tout d'abord situé derrière la carotide interne; il s'accole ensuite à ce vaisseau pour le suivre dans son trajet intra-pétreux (voy. : fig. 182 et 185).

Signalons en outre, comme rapport plus ou moins immédiat : *en dedans,* la *pharyngienne ascendante* et ses branches qui sont appliquées contre le pharynx; les *rameaux pharyngiens* du glosso-pharyngien, qui naissent au croisement de ce nerf avec la carotide interne, et qui descendent en dehors et en avant de ce vaisseau, et le *plexus pharyngien,* issu du sympathique, du pneumogastrique et du glosso-pharyngien (voy. : fig. 181).

Enfin, *en dehors,* des ganglions lymphatiques sont situés à la face externe de la jugulaire interne.

4° ***Rapports à l'entrée du canal carotidien (trou carotidien).*** — *Sous la base du crâne,* la carotide interne va pénétrer dans le canal carotidien creusé dans l'épaisseur du rocher; la pénétration a lieu au *trou carotidien,* situé dans le toit de l'espace sous-parotidien postérieur. Cet orifice apparaît sur la face exocranienne du rocher à l'union des deux tiers postéro-externes et du tiers antéro-interne de cette face; il est orienté de telle façon qu'il regarde en bas, en dedans et en arrière (voy. : *Os temporal,* tome I).

En arrière et en dehors, la carotide interne répond à la partie élargie du trou déchiré postérieur, partant au golfe de la jugulaire interne; entre les deux vaisseaux : jugulaire

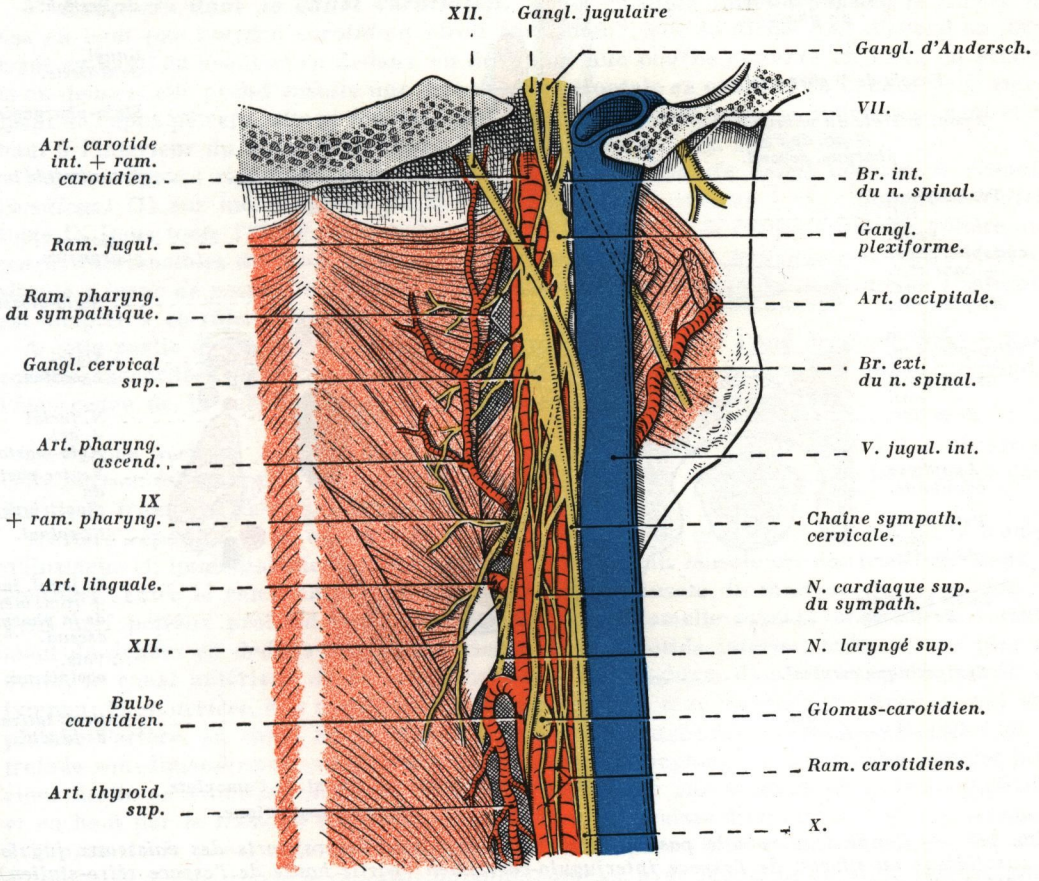

Fig. 182. — ***Rapports de la carotide interne dans l'espace latéro-pharyngien postérieur; espace interjugulo-carotidien, côté droit; vue postérieure.***

interne et carotide interne, glisse la portion extra-cranienne, veineuse, du sinus pétreux inférieur; cette veine, qui se place à distance de la face postérieure de la carotide interne, sépare ce vaisseau du pneumogastrique et du spinal (voy. : fig. 424).

Entre l'orifice inférieur du canal carotidien et le trou déchiré postérieur (fosse jugulaire), apparaît une petite crête transversale (crête tympanique), sur laquelle on aperçoit l'orifice du *canal tympanique,* ou *canal de Jacobson* (1), dans lequel s'engage le *nerf de Jacobson,* issu du ganglion d'Andersch (2) (IXe paire).

(1) Anatomiste et chirurgien danois (1783-1843).
(2) Anatomiste allemand (1732-1777), fut professeur d'Anatomie à Königsberg.

En arrière et en dedans, elle répond à la partie interne rétrécie du trou déchiré postérieur, aux organes qui la traversent et à la fossette pyramidale du ganglion d'Andersch, dans laquelle se loge ce ganglion, ainsi qu'aux insertions pétreuses du péristaphylin interne. A sa sortie du trou déchiré postérieur, le glosso-pharyngien, situé sur un plan postérieur par rapport à la carotide interne, reçoit une anastomose du facial : c'est l'*anse de Haller* (1).

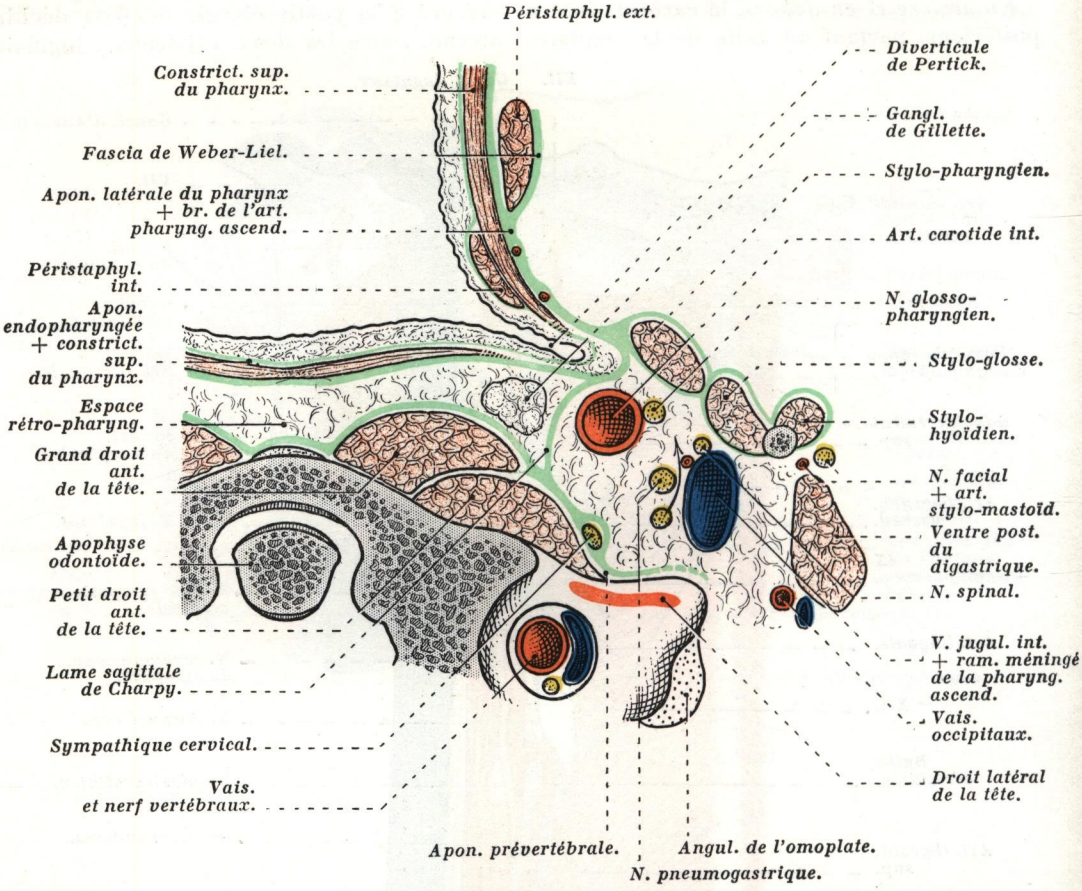

FIG. 183. — *Coupe transversale passant par l'atlas montrant les rapports des vaisseaux jugulo-carotidiens au niveau de l'espace interjugulo-carotidien (partie haute de l'espace rétro-stylien), côté droit; segment inférieur de la coupe* (demi-schématique).

Les aponévroses sont représentées en vert. Le flèche indique le trajet suivi par le nerf grand hypoglosse.

Le *rameau lingual du facial* (inconstant) croise la face interne de la carotide interne sous la base du crâne.

En avant, la carotide interne entre en rapport avec une crête osseuse qui la sépare de la portion tympanale sous-glasérienne de la cavité glénoïde du temporal; le versant antéro-interne de l'orifice carotidien est en effet bordé par une lamelle rugueuse concave en arrière et en dedans, celle-ci se soude plus ou moins à la face inférieure du canal caroti-

(1) ALBERT DE HALLER : Anatomiste et physiologiste suisse, né et mort à Berne (1708-1777).

dien, formant, suivant les sujets, tantôt une fissure, tantôt un canal sous-carotidien (Rouvière et Delmas), mais elle ne prend pas part à la constitution du canal carotidien.

Plus en avant, l'artère répond à la suture sphéno-pétreuse, à la gouttière tubaire et à l'épine du sphénoïde sur laquelle se fixe le ligament sphéno-maxillaire.

En dehors, elle répond à l'apophyse vaginale de l'os tympanal et reste à distance de la base de l'apophyse styloïde (13 à 15 millimètres); plus éloigné encore, on aperçoit le trou stylo-mastoïdien d'où s'échappe le nerf facial et où pénètre l'artère stylo-mastoïdienne.

5° ***Rapports dans le canal carotidien.*** — La carotide interne pénètre le rocher de bas en haut par l'*orifice carotidien (trou carotidien)*; elle se dirige tout d'abord obliquement en haut, en avant et en dedans, en dessinant une courbe convexe en haut, en arrière et en dehors; elle prend ensuite une direction horizontale en avant et en dedans, puis émergeant de l'apex pétreux, elle se redresse par un nouveau coude pour se diriger en avant et en haut à l'intérieur du sinus caverneux (J. Bousquet) (voy. : fig. 185 et 187).

L'artère épouse rigoureusement le trajet et la direction du *canal carotidien (canalis caroticus)* (1) sur une longueur de 25 à 28 millimètres environ (voy. : *Canal carotidien,* tome I). Dans toute l'étendue de son *segment intra-pétreux,* la carotide interne adhère aux parois inextensibles du canal carotidien et ne présente *aucun battement artériel*; c'est un simple « *tronc de passage* » dont la paroi, d'une pauvreté étonnante en éléments élastiques, est adaptée à ce rôle.

A cette partie de l'artère, on peut distinguer *deux portions* : l'une *verticale,* l'autre *horizontale,* raccordées par un *segment courbe*; et enfin un *segment terminal* qui correspond à l'émergence de la carotide interne du canal carotidien (voy. : fig. 184).

a) **Portion verticale (segment tympanique).** — Très courte, longue de 4 à 5 millimètres, cette portion est comprise entre la partie antéro-inférieure du plancher de la caisse et l'orifice de la trompe d'Eustache osseuse.

L'artère répond : α) *en avant,* à la paroi postérieure de la portion osseuse de la trompe d'Eustache et, immédiatement au-dessus de ce conduit, au muscle du marteau logé dans sa gouttière; entre le canal carotidien et le conduit du muscle du marteau, le canalicule du petit nerf pétreux profond compris dans une mince lamelle osseuse croise transversalement de dehors en dedans la face antérieure de la carotide interne; enfin, citons plus en avant, le canal antérieur de la corde, ou canal de Hughier, d'où s'échappe la corde du tympan; β) *en arrière,* à la moitié inférieure du premier tour de spire du limaçon qui surplombe l'artère, au canal de Jacobson et aux cellules sous-labyrinthiques (cellules de la traînée sous-limacéenne), comprises dans un espace triangulaire à la coupe, à sommet inférieur limité en avant par le canal carotidien, en arrière par le dôme de la fosse jugulaire et en haut par le limaçon (Girard); γ) *en dehors,* à la caisse du tympan, et principalement à l'union de la paroi antérieure ou tubaire avec la paroi interne ou labyrinthique; c'est à ce niveau que se trouve le *recessus hypotympanicus,* avec lequel la carotide interne entre en rapport plus ou moins immédiat; le canal carotidien dessine en ce lieu, tantôt une voussure plus ou moins appréciable qui émousse l'angle antéro-interne de la caisse du tympan tout en faisant un angle assez prononcé, ouvert en dehors, avec la région sous-promontoriale; tantôt il existe une simple lamelle osseuse papyracée, sans relief à l'intérieur de la caisse qui sépare le vaisseau de cette dernière; cette lame, comprise entre le canal carotidien de la caisse du tympan, est parfois épaisse de 2 millimètres et farcie de minuscules cellules qui se continuent en bas avec celles du plancher de la caisse, en haut et en dedans avec les cellules de la traînée intertubo-carotidienne, et en arrière avec les cellules sous-limacéennes (J. Bousquet); tantôt, au contraire, cette lame est déhiscente, et la muqueuse de la caisse recouvre alors directement l'adventice artérielle; de cette disposition, il résulte que la carotide interne peut être lésée au cours des otites moyennes.

---

(1) Ouvrage à consulter : J. Bousquet : La carotide intra-pétreuse. *Thèse de Paris,* 1933.

b) **Coude (segment intertubo-limacéen).** — Le coude intra-pétreux de la carotide interne représente le segment compris entre les deux portions verticale et horizontale. Très court, sa longueur est de 8 millimètres en moyenne. Il est compris entre le plan horizontal qui rase le bord inférieur de l'orifice tubaire et le plan vertical dirigé d'arrière en avant et légèrement de dedans en dehors, lequel passe simultanément par le bord interne de l'orifice carotidien et par l'extrémité antéro-interne de la base du cône limacéen (J. Bousquet); ainsi, il est placé entre la trompe osseuse en avant, en dehors et en bas, et le limaçon en arrière, en dedans et en haut, d'où la dénomination très explicite de *segment intertubo-limacéen,* qui revient à cette partie de la carotide interne.

En arrière et en dehors, le coude répond à la *cloison osseuse intertubo-carotidienne* qui

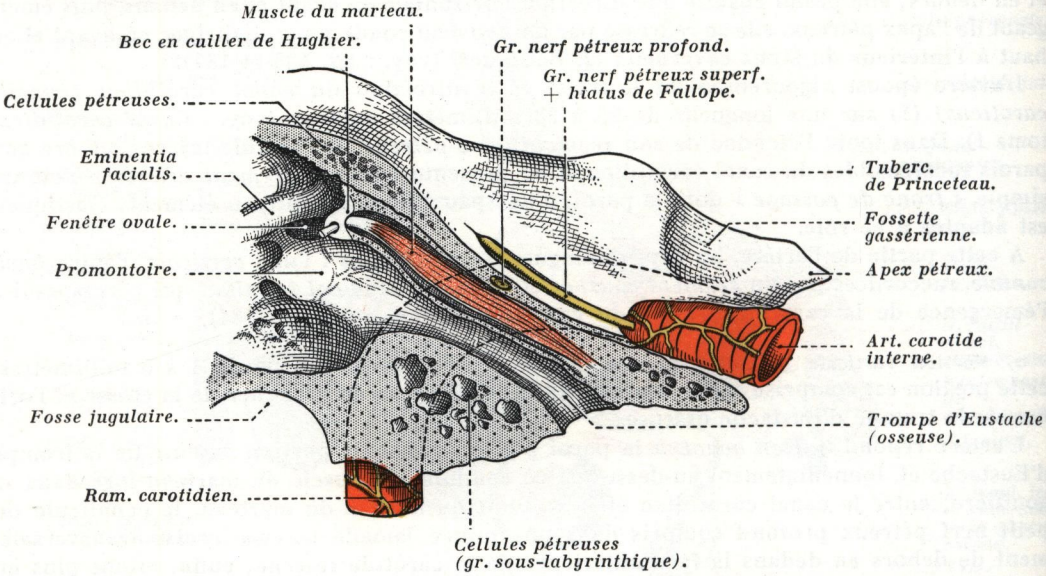

FIG. 184. — *Rapports de l'artère carotide interne dans le canal carotidien. Coupe transversale du rocher droit passant par la trompe d'Eustache osseuse, côté droit, segment postérieur de la coupe.*

sépare le canal carotidien (partant l'artère carotide interne) de la trompe d'Eustache osseuse et du canal du muscle du marteau qui est sus-jacent à cette dernière.

Cette cloison est généralement mince, papyracée, rarement déhiscente; exceptionnellement, elle peut contenir de minuscules cellules *(cellules intertubo-carotidiennes)*; enfin, c'est dans l'épaisseur de cette cloison, entre la carotide interne et le muscle du marteau, que chemine dans un fin canalicule, le petit nerf pétreux profond (voy. : *Os temporal, Canalicules des nerfs pétreux,* tome I).

Le conduit tubaire, long de 12 millimètres environ, oblique en avant, en dedans et en bas, croise en X à branches très serrées la direction de la carotide interne qui, à ce niveau, est légèrement oblique en haut, en dedans et en avant; enfin, en raison de l'obliquité différente des deux conduits, canal carotidien et canal du muscle du marteau, ce dernier répond tout d'abord à la partie supérieure du versant antéro-externe du vaisseau, puis à sa totalité et, enfin, seulement à sa partie inférieure; d'autre part, au point où la partie supérieure du coude artériel abandonne son rapport musculo-tubaire, l'artère commence à prendre contact avec la corticale antéro-supérieure du rocher, contact qui va

en s'élargissant rapidement, pour constituer finalement la paroi antéro-supérieure de la portion horizontale du canal carotidien (voy. : fig. 184).

En arrière et en haut, le coude répond au limaçon, et plus spécialement à la capsule limacéenne.

c) **Portion horizontale (segment apexien).** — Cette portion relativement courte occupe l'*apex pétreux* et l'artère carotide interne représente l'élément fondamental de cette partie du rocher; dirigée presque horizontalement en avant et en dedans, sa longueur varie de 15 à 18 millimètres.

En bas, l'artère répond à la paroi inférieure du plancher du canal carotidien, relativement mince et creusée en forme de gouttière, elle est complétée le plus souvent en dedans par des trousseaux fibreux qui obturent la partie la plus externe du trou déchiré antérieur (échancrure carotidienne); cette portion du rocher présente parfois de minuscules cellules dont l'ensemble forme le *groupe sous-carotidien de Portmann.*

Par son intermédiaire, la carotide interne entre en rapport avec la partie latérale du pharynx et répond à la gouttière tubaire située immédiatement en arrière de la fissure sphéno-pétreuse et à la *portion cartilagineuse* de la trompe d'Eustache.

Sur ce segment du rocher s'insèrent le faisceau pétreux du péristaphylin interne, l'aponévrose péripharyngée, et plus spécialement le ligament suspenseur latéral du pharynx ou ligament pétro-salpingo-pharyngien d'Escat (voy. : *Rocher,* article *Temporal,* tome I, et *Aponévroses du pharynx,* tome VI).

En haut, l'artère répond à la paroi supérieure du canal, complétée en dedans par la dure-mère et quelquefois par une lamelle osseuse, la *lingula de Meckel,* venue du sphénoïde (voy. : *Sphénoïde,* tome I). A ce niveau, le toit du canal carotidien est très variable dans sa constitution et sa structure : *a)* tantôt, il est représenté par un véritable bloc osseux *(type compact)*; *b)* tantôt au contraire, il est formé de deux lames osseuses denses comprenant entre elles des traînées de minuscules cellules dont l'ensemble constitue les *traînées cellulaires de la crête pétreuse* ou *cellules angulaires de Mayer* (1) *(type diploétique)*; *c)* plus rarement, cette portion du rocher présente une constitution fortement pneumatique *(type pneumatique),* avec des cellules pétreuses plus ou moins volumineuses; une seule cellule géante peut séparer l'artère de la dure-mère, depuis la cochlée jusqu'à la pointe du rocher (J. Thomas). Le ganglion de Gasser, appliqué sur le versant antérieur de la pyramide pétreuse (fossette gassérienne), logé dans le cavum de Meckel, est sus-jacent à l'artère (voy. : fig. 184).

La racine motrice du trijumeau passe obliquement au-dessous de la racine sensitive, puis elle glisse au niveau du bord externe du ganglion de Gasser, pour se perdre finalement, plus en avant et en bas dans le nerf maxillaire inférieur.

La dure-mère recouvre la paroi antéro-supérieure du canal carotidien et sépare canal et carotide interne du contenu de l'étage moyen de la base du crâne, et plus spécialement de la face inférieure du lobe temporal. Elle est en général peu adhérente au plan osseux; toutefois chez certains sujets, en particulier chez les vieillards, elle est plus ou moins adhérente, fixée au rocher par de petits tractus fibreux qui à ce niveau s'insèrent solidement, tantôt dans de minuscules dépressions, tantôt dans de petites encoches osseuses, d'où il résulte que l'opérateur qui tente de décoller la dure-mère n'est jamais assuré de ne pas blesser l'artère (J. Bousquet).

Signalons enfin, à ce niveau dans le rocher, la partie antérieure du canal du muscle du marteau qui surcroise la trompe osseuse et le canal carotidien.

En avant, la paroi antérieure du canal carotidien répond à la face endocranienne antérieure du rocher; habituellement, elle est constituée par une lamelle osseuse dense, mais très mince (de 1 à 2 millimètres au plus d'épaisseur) et qui, suivant les sujets, disparaît

(1) *Winkelzellen* des anatomistes allemands.

par déhiscence à une distance variable de l'apex pétreux en constituant ce que nous appelons l'*échancrure carotidienne* du rocher (voy. : *Rocher*, tome I); elle se continue alors par une membrane fibreuse qui s'insinue dans la fissure sphéno-pétreuse, obstruant ainsi le trou déchiré antérieur : c'est la *membrana obturatoria foraminis laceri de Grüber*. Dans la partie la plus externe de sa portion horizontale, la carotide interne répond à la *trompe d'Eustache osseuse* séparée de l'artère par une mince lamelle, parfois déhiscente, d'où la nécessité de suivre la paroi antéro-externe dans le cathétérisme tubaire pour éviter de blesser l'artère (voy. : *Trompe d'Eustache*, tome V). Le versant antéro-inférieur du canal carotidien compris entre la carotide interne et la trompe d'Eustache est parfois infiltré de cellules : ce sont les *cellules basses de l'apex* ou *cellules tubaires (cellules péricarotidiennes de Tobeck)*.

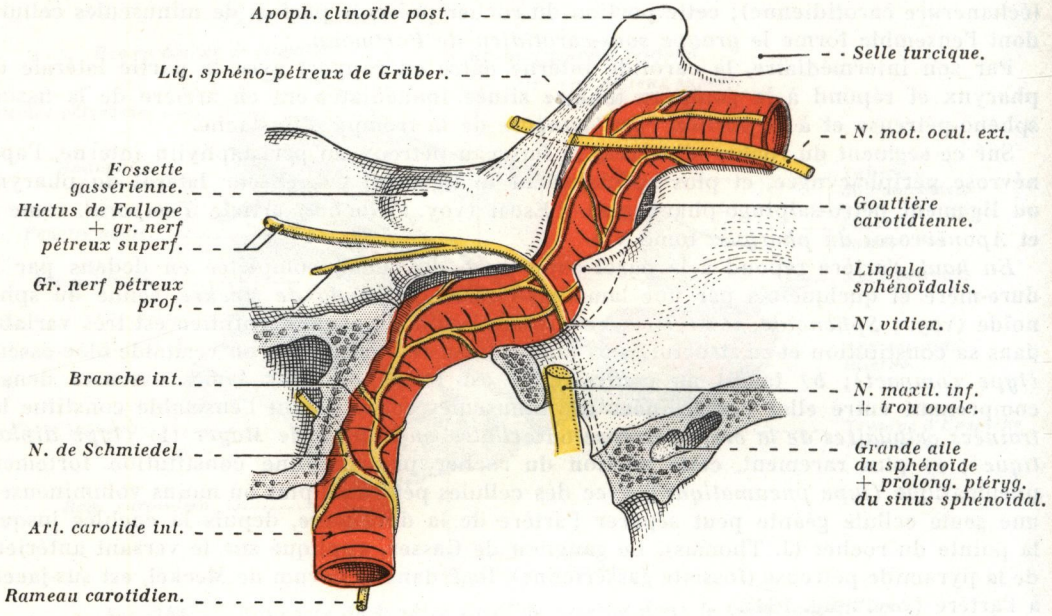

FIG. 185. — *Trajet et situation de l'artère carotide interne droite dans sa traversée de la base du crâne. Rapports nerveux de l'artère. Vue externe.*

Sur la face antérieure du rocher glissent, sous la dure-mère, de dehors en dedans et de haut en bas, les *nerfs pétreux*.

Le *grand nerf pétreux superficiel*, issu du ganglion géniculé annexé à la septième paire, sort du rocher par l'hiatus de Fallope (voy. : fig. 184 et 185), puis chemine dans une étroite gouttière accompagné d'un rameau artériel venu de la méningée moyenne; parallèlement, et sous-jacent à ce dernier, apparaît le *petit nerf pétreux superficiel* qui émerge du rocher par l'hiatus accessoire.

Les *nerfs pétreux profonds*, issus du nerf de Jacobson, apparaissent également sur la face antéro-supérieure du rocher pour s'engager ensuite, accolés ou fusionnés, dans le *canaliculus innominatus d'Arnold*. Les grands nerfs pétreux superficiel et profond, après s'être fusionnés au niveau de l'hiatus de Fallope, reçoivent un filet sympathique du plexus carotidien pour constituer le *nerf vidien*, qui quitte le crâne par le trou déchiré antérieur après avoir croisé la face antérieure de l'artère (voy. : fig. 185).

Signalons enfin plus en avant, au niveau de la suture sphéno-pétreuse, la portion carti-

lagineuse de la trompe d'Eustache et les insertions du muscle du marteau (voyez ce muscle, tome V).

En arrière, la carotide interne répond au *massif de la pointe du rocher,* ou *massif apexien* (Baldenweck), au niveau duquel on rencontre, suivant le degré de pneumatisation du rocher, tantôt de véritables cellules pétreuses *(cellules de la pointe),* tantôt, et le plus souvent, des traînées cellulaires qui constituent la *masse cellulo-diploétique de l'apex (cellules angulaires de Mayer)*; ces cellules appartiennent au groupe sous-labyrinthique;

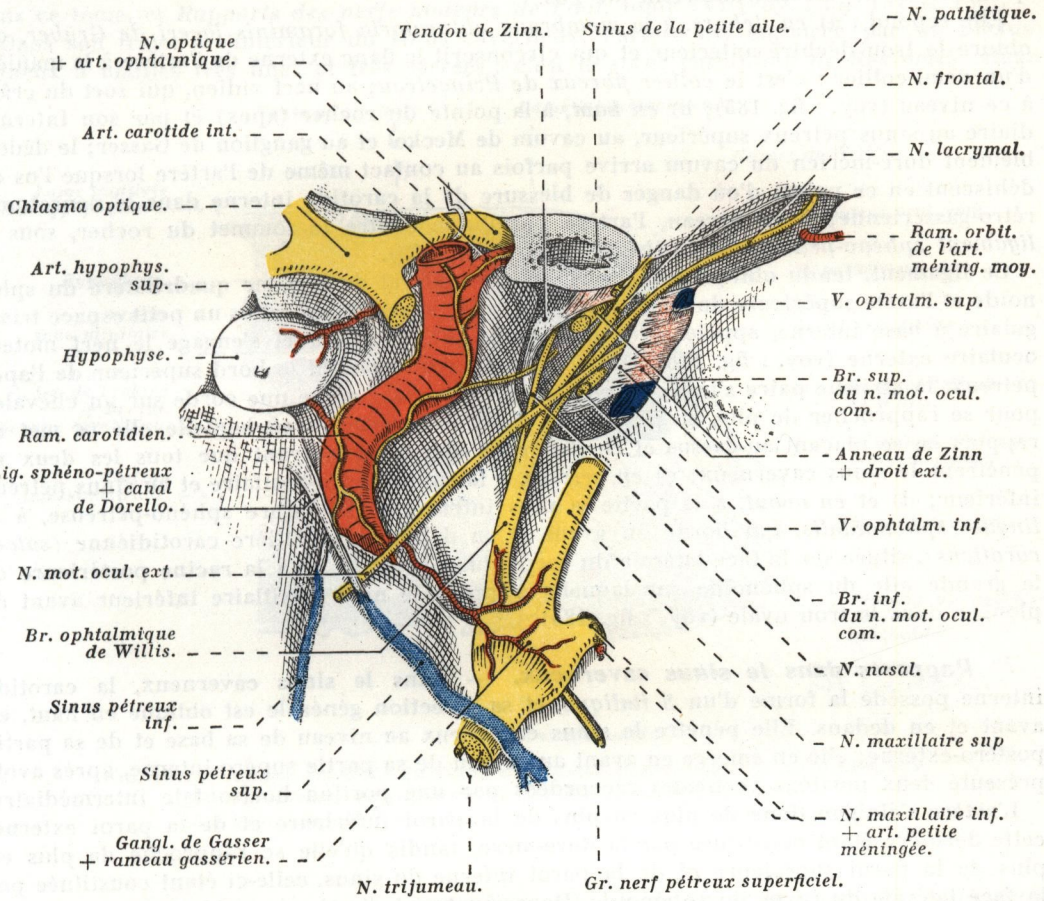

FIG. 186. — *Trajet et rapports de l'artère carotide interne dans sa portion intra-cranienne; côté droit, vue supérieure.*

elles se répartissent entre le canal carotidien et le conduit auditif interne; au cours des infections otitiques, elles sont à l'origine des ostéites de la pointe du rocher (ostéites apexiennes).

L'épaisseur du massif apexien est variable et la carotide interne est séparée de la face postéro-supérieure du rocher par une distance qui varie entre 5 et 8 millimètres.

Par l'intermédiaire du massif apexien (pointe du rocher), la carotide interne répond au sinus pétreux inférieur et à l'étage postérieur du crâne, dans lequel se loge le cervelet.

Dans toute sa portion intra-pétreuse, l'artère est entourée par un plexus nerveux sympathique où l'on distingue cependant les deux branches de division du rameau carotidien (G. Lazorthes), et aussi parfois par un riche et fin plexus veineux qui isole l'artère des

parois osseuses *(plexus veineux de Mellinger)* ; ce plexus se continue par le sinus carotidien de Rektorzik, mais le plus souvent, il fait place à deux petites veines qui accompagnent l'artère, pour se déverser à sa sortie du crâne dans le sinus pétreux inférieur (voy. : *Sinus de la dure-mère*).

6° ***Rapports à la sortie du canal carotidien.*** — A la sortie du canal carotidien *(orifice endocranien)*, l'artère se dégage du sommet du rocher par un biseau osseux taillé obliquement sur le versant antérieur de l'os.

Elle répond : a) *en dehors,* à la *membrana obturatoria foraminis laceri de Grüber,* qui obture le trou déchiré antérieur et qui circonscrit le flanc externe de l'artère à la manière d'un demi-collier : c'est le *collier fibreux de Princeteau*; au nerf vidien, qui sort du crâne à ce niveau (voy. : fig. 185); b) *en haut,* à la pointe du rocher (apex) et par son intermédiaire au sinus pétreux supérieur, au cavum de Meckel et au ganglion de Gasser; le dédoublement dure-mérien du cavum arrive parfois au contact même de l'artère lorsque l'os est déhiscent en ce point; d'où danger de blessure de la carotide interne dans la neurotomie rétro-gassérienne; à ce niveau, l'artère s'applique contre le sommet du rocher, sous le *ligament sphéno-pétreux de Grüber* (1) (voy. : fig. 186).

Ce ligament, tendu obliquement entre le bord latéral de la lame quadrilatère du sphénoïde et l'arête supérieure du rocher, délimite avec la pointe de cet os un petit espace triangulaire à base interne, appelé *canal de Dorello* (2), dans lequel s'engage le nerf moteur oculaire externe (voy. : fig. 186); aussitôt après avoir franchi le bord supérieur de l'apex pétreux, la sixième paire s'infléchit en bas et en avant, comme une corde sur un chevalet, pour se rapprocher de plus en plus de la carotide interne, avec laquelle elle se met en rapport en se plaçant au-dessus et en dehors d'elle, et cela avant que tous les deux ne pénètrent le sinus caverneux; c) *en arrière,* à la suture pétro-basilaire et au sinus pétreux inférieur; d) et *en avant,* à la partie la plus interne de la fissure sphéno-pétreuse, à la *lingula sphenoïdalis,* qui borde en avant et en dehors la gouttière carotidienne *(sulcus caroticus),* située sur la face latérale du corps du sphénoïde, et à la racine postérieure de la grande aile du sphénoïde sur laquelle s'appuie le nerf maxillaire inférieur avant de plonger dans le trou ovale (voy. : fig. 185).

7° ***Rapports dans le sinus caverneux.*** — Dans le sinus caverneux, la carotide interne possède la forme d'un *S italique,* et sa direction générale est oblique en haut, en avant et en dedans. Elle pénètre le sinus caverneux au niveau de sa base et de sa partie postéro-externe; elle en émerge en avant au niveau de sa partie supéro-interne, après avoir présenté deux portions verticales raccordées par une portion horizontale intermédiaire.

L'artère s'éloigne donc de plus en plus de la paroi inférieure et de la paroi externe, cette dernière étant constituée par la dure-mère, tandis qu'elle se rapproche de plus en plus de la paroi supérieure et de la paroi interne du sinus, celle-ci étant constituée par la face latérale du corps du sphénoïde. Dans son trajet, l'artère carotide interne imprime sur cet os une gouttière, la *gouttière carotidienne* ou *sulcus caroticus (impressio carotica),* qui correspond à un relief plus ou moins marqué à l'intérieur du sinus sphénoïdal (paroi externe).

Dans le sinus, l'artère ne baigne pas directement dans le sang veineux ; elle en est séparée par une mince couche endothéliale, et elle est rattachée aux parois du sinus par des tractus fibreux dont l'ensemble constitue les *cordes de Willis*; parmi celles-ci se trouve une bande fibreuse qui, se fixant à la face inférieure de la carotide interne, la rattache à la partie postérieure de la gouttière carotidienne : c'est le *ligament carotidien de Trolard.*

Par l'intermédiaire du sinus caverneux, elle entre en rapport : a) *en dedans,* avec la

---

(1) Anatomiste allemand (1814-1890).

(2) Anatomiste italien du début du XXe siècle, fut professeur d'Anatomie à l'Université de Pérouse.

paroi latérale du corps du sphénoïde qui la sépare du sinus sphénoïdal, avec la *selle turcique* et avec l'*hypophyse*, dont la sépare la lame sagittale latéro-hypophysaire; b) *en dehors*, elle est croisée obliquement par le *moteur oculaire externe*, qui est compris à l'intérieur du sinus et qui la sépare du sinus plexiforme; plus en dehors, dans la paroi externe du sinus, on trouve le moteur oculaire commun, le pathétique, la branche ophtalmique de Willis, et enfin, le nerf maxillaire inférieur, au niveau de l'insertion de la paroi externe du sinus sur le sphénoïde (pour plus de détails, voy. : *Sinus caverneux* dans ce tome, et *Rapports des nerfs moteurs de l'œil*, tome IV) (voy. : fig. 187 et 188).

Dans son trajet à l'intérieur du sinus caverneux, l'artère est entourée par un plexus veineux à mailles très fines et très serrées : c'est le *sinus carotidien de Rektorzik*, ainsi

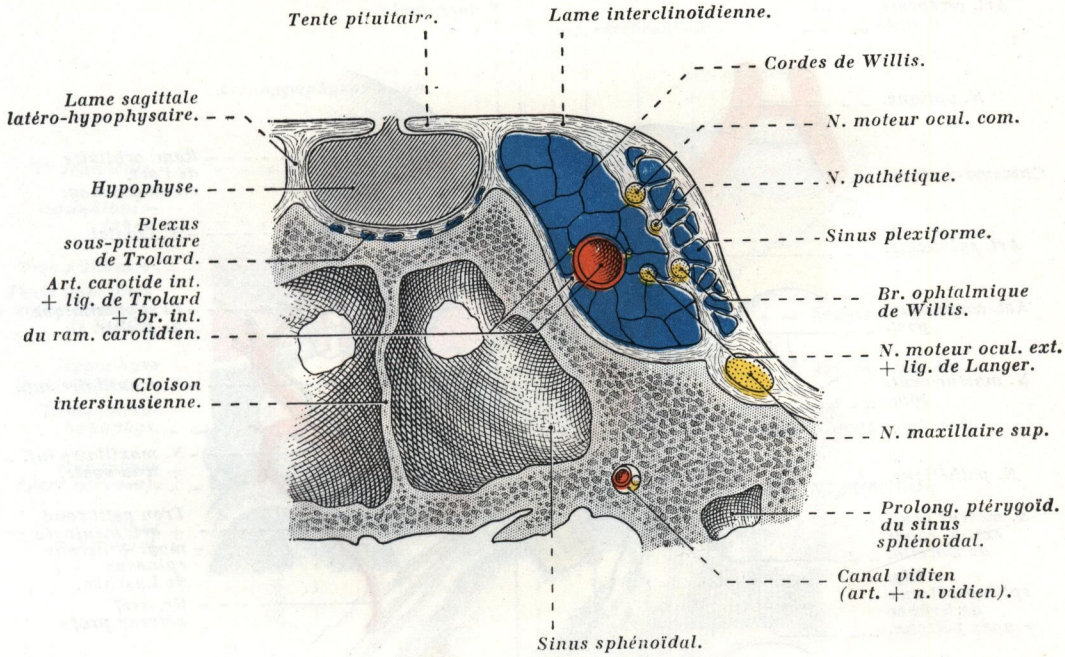

FIG. 187. — *Coupe frontale du sinus caverneux passant par la selle turcique montrant les rapports de l'artère carotide interne; côté droit, segment antérieur de la coupe* (demi-schématique).

que par un plexus nerveux sympathique, l'ensemble constituant le *plexus nervo-veineux de Walther*.

Les battements de l'artère dans le sinus caverneux facilitent la circulation veineuse des sinus de la base.

8° ***Rapports à sa terminaison.*** — L'artère carotide interne perfore de bas en haut la paroi supérieure du sinus, en dedans de l'apophyse clinoïde antérieure; continuant sa direction verticale, elle apparaît dans l'étage moyen du crâne, dans l'espace sous-arachnoïdien qui lui forme une gaine arachnoïdienne complète (voy. : fig. 189), mais très courte; elle croise la face externe de la terminaison du nerf optique, et après un très court trajet, elle se divise en un bouquet de *quatre branches terminales* au niveau de l'extrémité interne de la scissure de Sylvius.

A sa terminaison, la carotide interne est logée dans l'angle externe du chiasma optique (voy. : fig. 188). Elle répond : a) *en haut*, à la face inférieure du lobe frontal, et plus spécialement à l'espace perforé antérieur, dans les trous duquel s'enfoncent de nombreux

rameaux artériels très grêles issus, soit directement de sa terminaison, soit de l'origine de ses branches terminales, et aux racines de la bandelette olfactive ; b) *en dedans,* au chiasma optique, à la terminaison du nerf optique et à l'*artère striée médiane,* ou *artère récurrente de Heubner,* petite collatérale issue de la cérébrale antérieure qui, après ramifications, s'engage dans les orifices de l'espace perforé antérieur (voy. : fig. 198); c) *en dehors,* à l'apophyse clinoïde antérieure et à la lame interclinoïdienne.

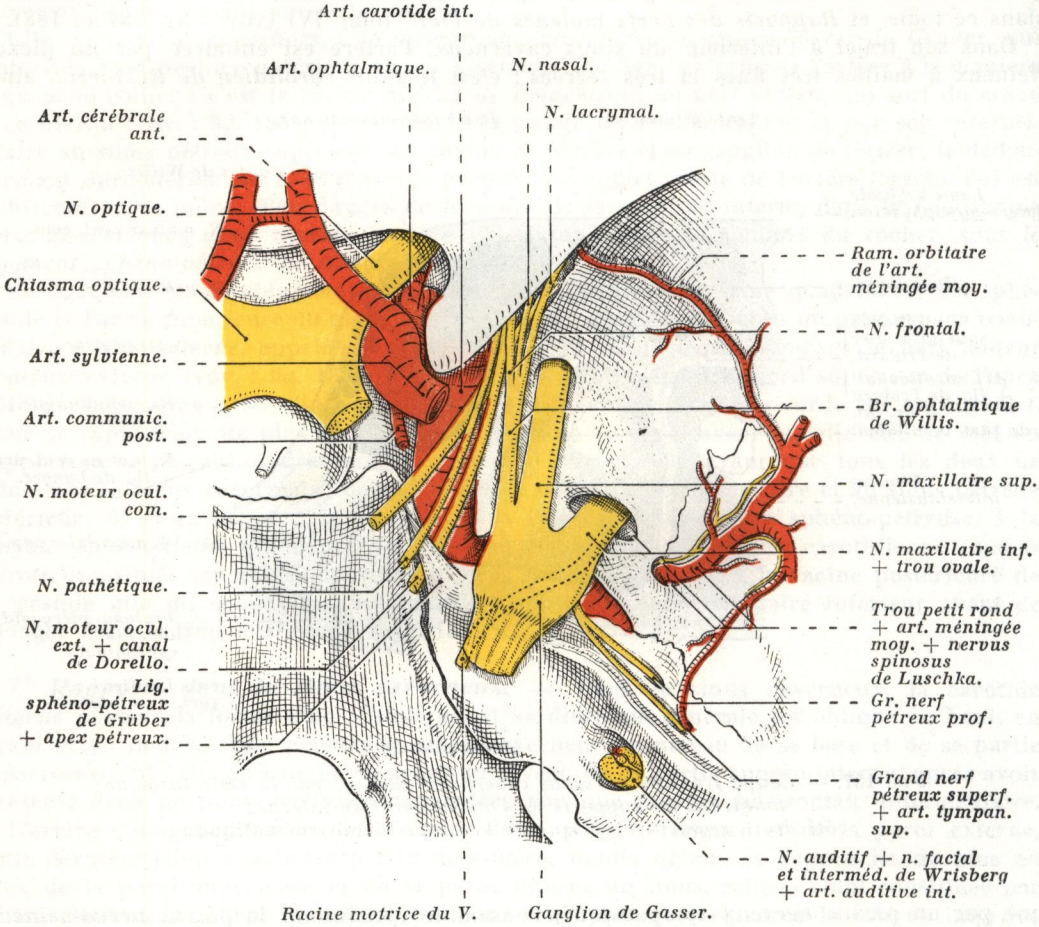

FIG. 188. — *Situation et rapports de l'artère carotide interne dans sa portion intra-cranienne, côté droit; vue supérieure endo-cranienne.*

En pointillé, situation et trajet de la racine motrice du nerf trijumeau.

Rappelons qu'à ce niveau *quatre* artères, disposées dans un plan sensiblement horizontal à la manière d'une *étoile à quatre branches,* s'éloignent du segment terminal de la carotide interne, ce sont : la cérébrale antérieure et l'ophtalmique en avant, la communicante postérieure en arrière et la cérébrale moyenne en dehors; le plus souvent, cette dernière semble continuer la direction du tronc carotidien (voy. : fig. 188 et 198). Cette disposition artérielle explique : *a)* d'une part, la progression fréquente des embolies artérielles dans le territoire de l'artère sylvienne; *b)* et, d'autre part, l'hémiplégie carotidienne par obstruction ou compression de la carotide interne à sa terminaison (embolie, throm-

bose, compression extrinsèque), un peu avant qu'elle ne donne l'artère ophtalmique destinée à l'œil et à la cavité orbitaire; cette lésion se traduit par la cécité du même côté que la lésion, avec anémie rétinienne par arrêt de la circulation dans le territoire de l'artère ophtalmique, et une hémiplégie du côté opposé (face et membres supérieur et inférieur) par arrêt de la circulation dans les artères cérébrales antérieure et moyenne (1).

Chez le vieillard, la terminaison de la carotide interne est parfois comprise dans un orifice osseux, le *foramen carotico-clinoïdien*, par suite de l'existence d'un pont osseux tendu entre le sommet de l'apophyse clinoïde antérieure et l'apophyse clinoïde moyenne (voy. : *Sphénoïde*, tome I).

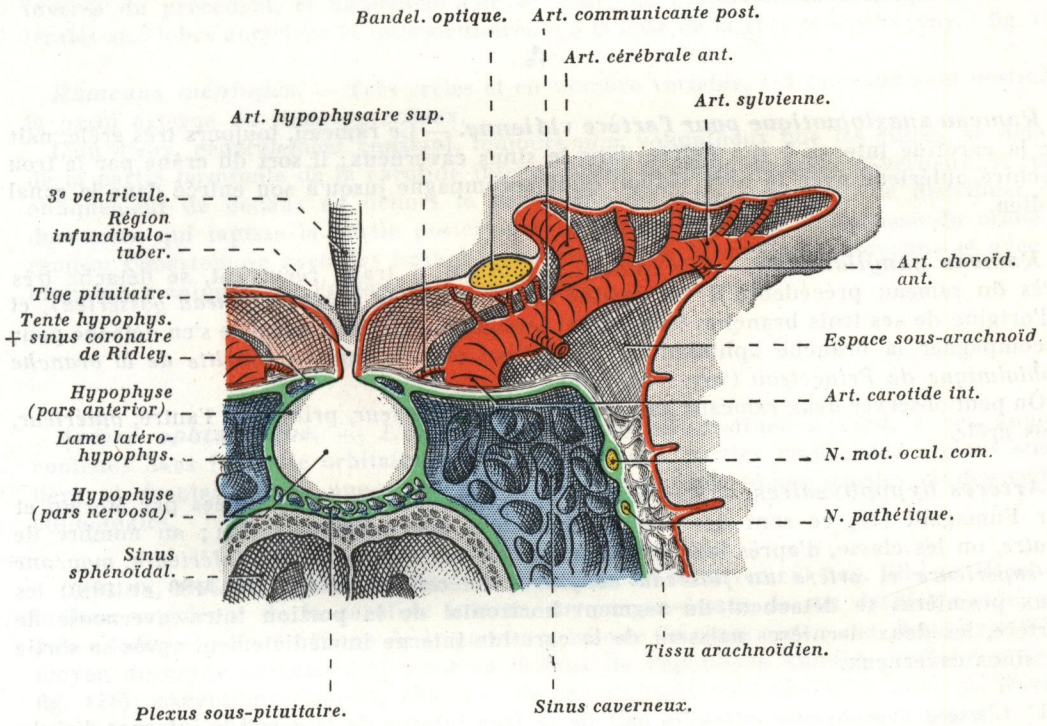

FIG. 189. — *Coupe frontale passant par la selle turcique montrant les rapports de l'artère carotide interne droite à sa terminaison; segment antérieur de la coupe* (demi-schématique) (imité de H. GRAY).

La pie-mère est figurée en rouge.

BRANCHES COLLATÉRALES

1° **Dans sa portion cervicale**, la carotide interne ne fournit aucune branche collatérale importante : c'est exclusivement un *tronc de passage;* accessoirement cependant, elle donne, mais très exceptionnellement : *a)* une *artère pharyngienne accessoire*, qui se détache un peu au-dessus de sa naissance; *b)* et un *rameau ganglionnaire* pour le ganglion cervical supérieur du symphatique.

---

(1) L'hémiplégie est généralement transitoire, car la circulation dans l'artère sylvienne se rétablit progressivement et assez rapidement par le polygone de Willis, mais la cécité monoculaire reste définitive et permanente.

2° **Dans sa portion intra-pétreuse,** elle fournit : *a)* des *rameaux ostéo-périostiques* pour les parois du canal carotidien; *b)* l'*artère carotico-tympanique,* très grêle, qui pénètre le canal de même nom en compagnie du nerf de Schmiedel, pour se distribuer à la muqueuse de la paroi inférieure de la caisse du tympan; *c)* et des rameaux, très grêles, pour le limaçon.

3° **Dans sa portion intra-cranienne,** la carotide interne fournit : *a)* un *rameau anastomotique pour l'artère vidienne*; *b)* des *rameaux méningés*; *c)* un *rameau ganglionnaire*; *d)* les *artères hypophysaires*; *e)* une collatérale de calibre important, l'*artère ophtalmique*; *f)* et les *artères opto-tubérositaires.*

***

Rameau anastomotique pour l'artère vidienne. — Ce rameau, toujours très grêle, naît de la carotide interne à son entrée dans le sinus caverneux; il sort du crâne par le trou déchiré antérieur avec le nerf vidien, qu'il accompagne jusqu'à son entrée dans le canal vidien.

Rameau ganglionnaire. — Ce rameau inconstant, à trajet récurrent, se détache très près du rameau précédent; il est destiné au ganglion de Gasser *(rameau gassérien),* et à l'origine de ses trois branches terminales; lorsqu'il existe, une artériole s'en détache pour accompagner la branche ophtalmique de Willis : c'est le *rameau satellite de la branche ophtalmique de Princeteau* (voy. : fig. 186).

On peut observer *deux* rameaux gassériens : l'un, *postérieur,* principal; l'autre, *antérieur,* plus grêle.

Artères hypophysaires. — Les *artères hypophysaires* ont été étudiées par Morato et par Fumagalli (1); ce sont des artères courtes et généralement grêles ; au nombre de *quatre,* on les classe, d'après leur situation, en: *artères hypophysaires inférieure, moyenne* et *supérieure* et *artère du faisceau conjonctif latéral* (voy. : fig. 186, 189 et 198); les deux premières se détachent du segment horizontal de la portion intra-caverneuse de l'artère, les deux dernières naissent de la carotide interne immédiatement après sa sortie du sinus caverneux.

1° L'**artère hypophysaire inférieure** naît de la face interne de la carotide interne; dirigée transversalement en haut et en dedans, elle traverse la lame sagittale latéro-hypophysaire pour pénétrer dans la loge hypophysaire, où elle se ramifie en deux ou trois branches qui se distribuent à la totalité des lobes postérieur et intermédiaire et au tiers postéro-inférieur du lobe antérieur. Par ses rameaux périphériques, elle prend part à la constitution du réseau extra-capsulaire de la glande : c'est l'*artère principale de l'hypophyse* (voy. : *Vascularisation de l'hypophyse,* tome IV) (voy. fig. 186).

2° L'**artère hypophysaire moyenne** se détache de la carotide interne un peu en aval de la précédente; plus grêle que cette dernière, elle pénètre, comme elle, dans la loge hypophysaire pour se distribuer au lobe antérieur : c'est l'*artère principale du lobe antérieur.*

3° L'**artère hypophysaire supérieure** naît de la portion verticale de la carotide interne après son émergence du sinus caverneux; très courte, elle suit un trajet récurrent qui la porte en arrière et en dedans, elle pénètre la loge hypophysaire en traversant la tente pituitaire;

---

(1) Articles à consulter : Morato : The blood supply of the hypophysis. *Anatomical Record,* 1939, p. 297.
Fumagalli : La vascularizzazione dell' ipofisi humana. *Zeitschrift für Anatomie,* 1941, p. 266.

elle se distribue à la partie supérieure du lobe antérieur et à la *pars tuberalis* : c'est l'*artère accessoire du lobe antérieur* (voy. : fig. 186 et 198).

4° **L'artère du faisceau conjonctif latéral** est la plus volumineuse et la plus importante des artères hypophysaires; fréquemment, elle se détache de la carotide interne par un tronc commun très court avec la précédente, elle traverse la tente hypophysaire, pénètre l'hypophyse au niveau de la base de la *pars anterior* et traverse de haut en bas cette dernière, très près de la ligne médiane, au centre d'un axe conjonctif *(faisceau conjonctif latéral)*, disposition qui lui a valu sa dénomination; puis elle se coude pour suivre un trajet inverse du précédent, et finalement elle se distribue par de nombreuses et fines collatérales aux lobes antérieur et intermédiaire, et à la base de la *pars tuberalis* (voy. : fig. 198).

Rameaux méningés. — Très grêles et en nombre variable, ces rameaux sont destinés à la paroi externe du sinus caverneux.

L'un d'eux, généralement constant, toujours plus volumineux que les autres, se détache de la partie terminale de la carotide interne après sa sortie du sinus caverneux; il croise obliquement de dedans en dehors la petite aile du sphénoïde, pour se distribuer à la dure-mère qui tapisse la partie postérieure de l'étage antérieur de la base du crâne; ce rameau s'anastomose avec des branches antérieures de la méningée moyenne et avec des branches méningées de l'ethmoïdale postérieure.

***

Artère ophtalmique. — *L'artère ophtalmique* est destinée à l'œil, à ses annexes, contenus dans la cavité orbitaire, aux paupières, aux parties molles des régions sourcilière et frontale, et à une partie de la muqueuse des fosses nasales et des cellules ethmoïdales.

ORIGINE, TRAJET, TERMINAISON. — Son origine est relativement fixe. Elle se détache de la face antérieure de la carotide interne, un peu au-dessus de son dernier coude, c'est-à-dire lorsque celle-ci émerge de la paroi supérieure du sinus caverneux, donc dans l'étage moyen du crâne, et immédiatement en dedans de l'apophyse clinoïde antérieure (voy. : fig. 188); exceptionnellement, elle naît de la méningée moyenne (1 % des cas, Buntaro-Adachi).

Elle se dirige horizontalement en avant et en dehors, traverse le canal optique d'arrière en avant, en compagnie du nerf optique; peu après sa pénétration dans la cavité orbitaire, elle devient sinueuse et se dirige en avant et en dedans, d'abord externe par rapport au nerf optique, elle surcroise ce nerf (*variété sus-optique*, 85 % des cas); plus rarement, elle croise la face inférieure du nerf, en décrivant une courbe concave en haut et en dehors (*variété sous-optique*, 15 % des cas); contre la face interne du nerf, elle se redresse en décrivant une boucle qui la porte en même temps plus en dedans; devenue flexueuse, elle longe le bord supérieur du droit interne, elle s'engage au-dessous de la poulie de réflexion du grand oblique et de son tendon intermédiaire, puis elle traverse le *septum orbitale* contre l'apophyse orbitaire interne du frontal; enfin, prenant le nom d'*artère nasale*, elle se termine un peu au-dessus de l'angle interne de l'œil *(canthus major)*, en s'anastomosant à plein canal avec la faciale *(artère angulaire)* (voy. : fig. 193 et 195).

RAPPORTS. — Par suite de son trajet, l'artère ophtalmique occupe successivement l'étage moyen du crâne, le canal optique et la cavité orbitaire.

1° **Dans l'étage moyen du crâne,** l'artère est comprise dans l'espace sous-arachnoïdien sur une longueur de 10 à 15 millimètres. Elle est située en dehors du nerf optique à son origine,

mais cette artère tend à lui devenir inféro-externe avant son entrée dans le canal optique; a) *en haut,* elle est surplombée par l'origine de la cérébrale antérieure, qui se rapproche en outre de la ligne médiane; à sa terminaison, le nerf optique s'interpose entre les deux vaisseaux; b) *en bas,* elle répond à la partie la plus antérieure du sinus caverneux; c) et *en dehors,* à l'apophyse clinoïde antérieure et à l'insertion de la tente du cervelet sur cette apophyse (voy. : fig. 188).

2° **Dans le canal optique,** long de 5 à 6 millimètres environ, l'artère ophtalmique suit la direction de ce canal, c'est-à-dire qu'elle est oblique en avant, en dehors et en bas. Elle est située au-dessous et un peu en dehors du nerf optique (voy. : fig. 190); et par suite de la situation de ces deux organes dans un canal inextensible, ce rapport peut expliquer les troubles visuels dans l'athérome par compression du nerf; nerf optique et artère ophtal-

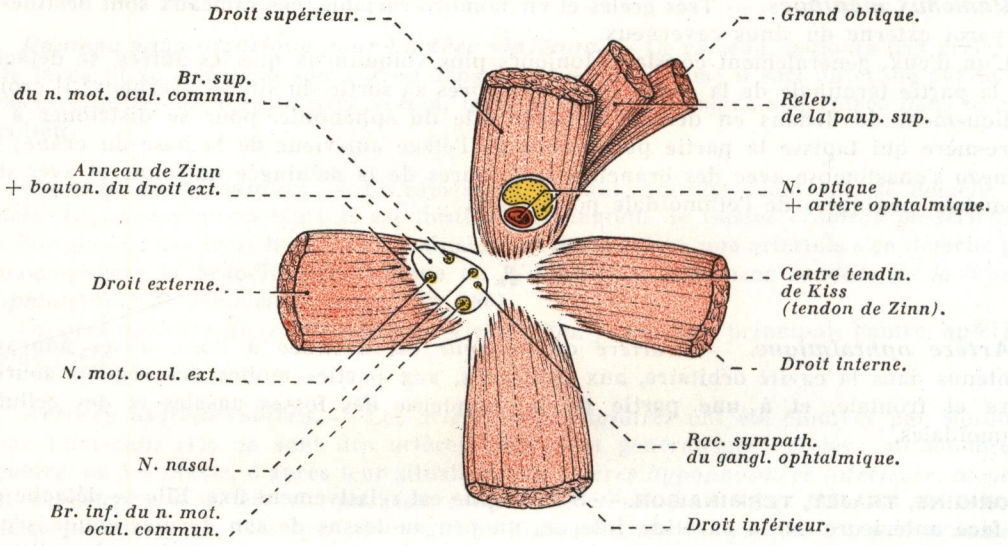

FIG. 190. — *Rapports de l'artère ophtalmique à son entrée dans la cavité orbitaire. Tendon et anneau de Zinn; côté droit, vue antérieure* (demi-schématique).

mique traversent la dure-mère à ce niveau (voy. : *Canal optique,* article *Sphénoïde,* tome I, et *Nerf optique,* tome IV).

Par l'intermédiaire des parois du canal optique, l'artère ophtalmique entre en rapport : a) *en dehors* et *en bas,* avec la partie large de la fente sphénoïdale, dont elle est séparée par la racine inférieure de la petite aile du sphénoïde; dans cette partie de la fente passent les trois nerfs moteurs de l'œil, le nerf nasal, le nerf frontal et la racine sympathique du ganglion ophtalmique; la veine ophtalmique est un des organes les plus éloignés de l'artère; b) *en dedans,* avec le sinus sphénoïdal, et les cellules ethmoïdo-sphénoïdales (labyrinthe postérieur); c) *en haut,* avec la face inférieure ou orbitaire du lobe frontal, dont le séparent successivement le nerf optique et la racine supérieure de la petite aile (voy. : fig. 186 et 193); d) et *en dehors,* avec le sinus de la petite aile (voy. : *Sinus sphénoïdal,* tomes I et V).

3° **Dans l'orbite,** l'artère ophtalmique, sinueuse, décrit un trajet en baïonnette, et parfois elle s'enroule en spirale autour du nerf optique.

Elle est tout d'abord sous-jacente au nerf (sous-optique); ensuite, elle se place en dehors de lui (latéro-optique); puis elle le croise obliquement en passant, dans la majorité des cas, au-dessus du nerf (sus-optique), mais parfois aussi au-dessous de lui, ainsi que nous l'avons vu précédemment.

Par suite de son trajet, on peut lui considérer *trois portions* : *a)* dans une *première portion, postérieure,* l'artère est comprise entre le nerf optique en dedans et le droit externe en dehors, qui la sépare de la paroi externe de l'orbite, mais elle se rapproche progressivement de la face supérieure du nerf (voy. : fig. 191 et 193); *b)* dans une *deuxième portion, moyenne,* l'artère est presque transversale, située au-dessus du nerf optique qu'elle croise de dehors en dedans et d'arrière en avant; elle répond : en haut, au droit supérieur et au releveur de la paupière supérieure qui la sépare du nerf frontal et de la voûte de l'orbite; *c)* enfin, dans une *troisième portion, antérieure,* l'artère est tout d'abord comprise dans un interstice musculaire, entre le droit interne en bas et le grand oblique en haut; puis, dans la partie antérieure de l'orbite, elle se place entre l'œil et la paroi interne de l'orbite; sous-

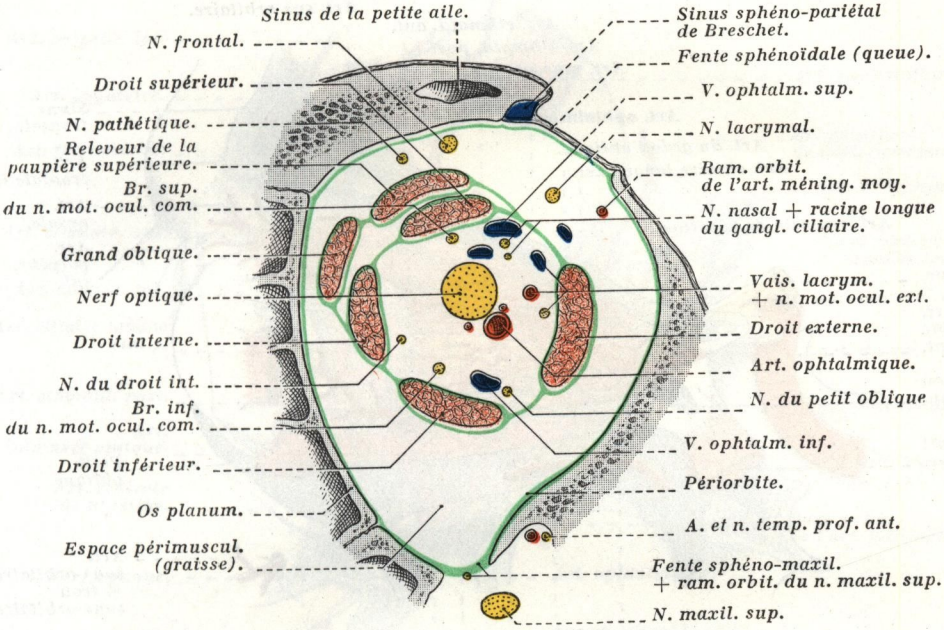

FIG. 191. — *Coupe frontale de la cavité orbitaire droite passant un peu en avant de l'anneau de Zinn, segment antérieur de la coupe* (trois fois grandeur naturelle, demi-schématique).
En vert, la membrane intermusculaire et la périorbite.

jacente à la poulie de réflexion du grand oblique, elle décrit, à ce niveau, des sinuosités toujours très marquées; le nerf nasal, placé en dedans d'elle, reste son nerf satellite dans cette partie de l'orbite (voy. : fig. 192 et 193).

L'artère ophtalmique entre également en rapport avec le *ganglion ophtalmique,* ou *ganglion ciliaire*; celui-ci est placé en dehors du nerf optique, au-dessous et un peu en arrière du point de croisement de l'artère avec le nerf; sa racine longue, issue du nerf nasal, croise l'artère en passant au-dessus et en dehors d'elle.

La *veine ophtalmique supérieure,* volumineuse et sinueuse, l'accompagne dans son trajet intra-orbitaire; elle est située en dehors de l'artère et sur un plan supérieur à cette dernière; la *veine ophtalmique inférieure,* située dans l'angle inféro-interne de l'orbite, n'affecte aucun rapport avec l'artère (voy. : fig. 191).

BRANCHES COLLATÉRALES. — Les branches collatérales de l'ophtalmique naissent toutes de la portion intra-orbitaire de cette artère; nous les classerons en : a) *artères oculaires,*

destinées à l'œil et au nerf optique, ce sont : les artères du nerf optique, l'artère centrale de la rétine et les artères ciliaires postérieures; b) *artères musculaires,* destinées à la musculature extrinsèque du globe oculaire; c) *artères annexielles,* destinées aux annexes de l'œil, ce sont : l'artère lacrymale, l'artère sus-orbitaire ou frontale externe, les artères palpébrales internes supérieure et inférieure, l'artère frontale interne, et les artères graisseuses; d) et *artères accessoires,* à distribution nasale et méningée, qui sont les deux artères ethmoïdales antérieure et postérieure (voy. : fig. 193).

1° **Artères du nerf optique.** — Ce sont de fines artérioles, en nombre variable, destinées au tiers postérieur du nerf (voy. : fig. 193); elles se détachent de l'artère ophtalmique depuis

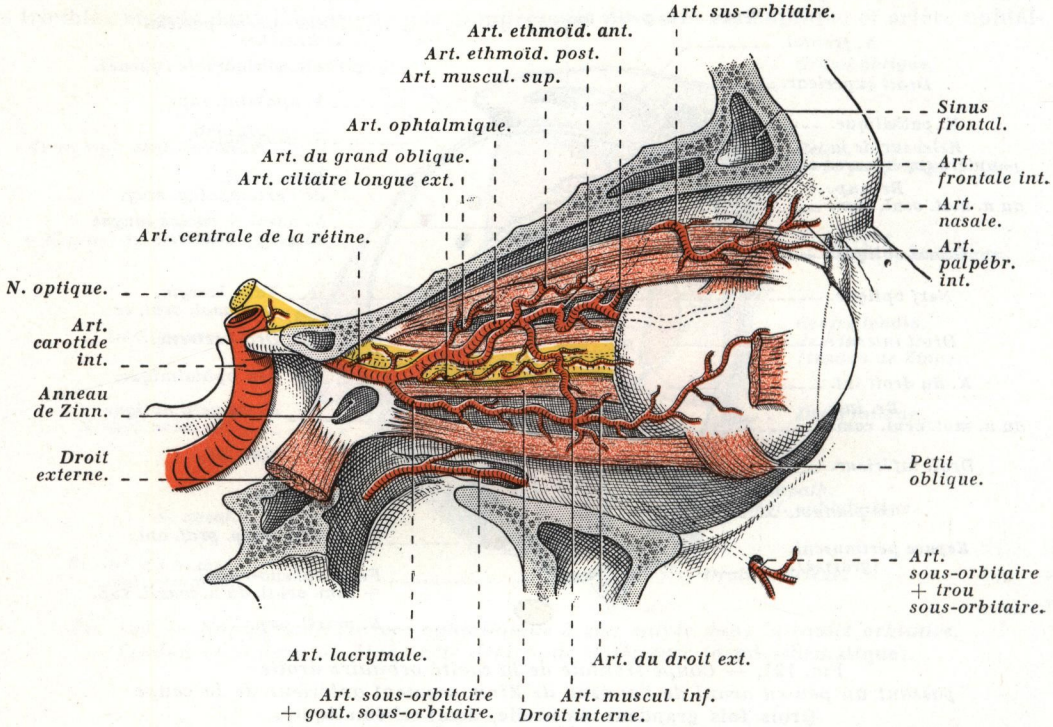

FIG. 192. — *Artère ophtalmique sur une vue latérale de la cavité orbitaire après ablation de la paroi externe de l'orbite et du muscle droit externe de l'œil, côté droit.* Le trajet de l'artère centrale de la rétine est figuré en pointillé.

son origine jusqu'au croisement de l'artère avec le nerf optique; celles qui sont destinées aux deux tiers antérieurs du nerf sont issues des branches de l'ophtalmique (artères ciliaires postérieures, branches musculaires et artère centrale de la rétine).

2° **Artère centrale de la rétine.** — L'*artère centrale de la rétine* est une artère grêle destinée à la rétine et au nerf optique; son calibre à l'origine peut cependant atteindre un millimètre.

Elle se détache de l'ophtalmique, dans la première portion de son segment intra-orbitaire, au voisinage de l'origine de la lacrymale, et parfois d'un tronc commun avec une artère ciliaire courte postérieure; parfois même, mais plus rarement, elle naît dans le canal optique; l'artère se place tout d'abord en dehors du nerf optique qu'elle longe, puis elle perfore sa gaine à une distance du globe oculaire qui varie de 6 à 12 millimètres (Jayle). Elle pénètre le nerf optique et chemine d'arrière en avant dans l'épaisseur de ce dernier, en

suivant son axe jusqu'à la papille (voy. : fig. 193), où elle émerge un peu en dedans du centre de celle-ci; elle est visible, ainsi que ses branches, à l'ophtalmoscope; généralement, elle se divise en *quatre branches*, qui sont les *artères rétiniennes*, et que l'on distingue, d'après leur situation, en *supéro-nasale, supéro-temporale, inféro-nasale et inféro-temporale*; par rapport à la papille, cette division se fait à des niveaux variables (pour plus de détails, voy. : *Vaisseaux de la rétine*, tome V).

L'artère centrale de la rétine est une *artère terminale* qui ne présente aucune anastomose.

3° Artères ciliaires postérieures. — Les *artères ciliaires postérieures* sont destinées au *tractus uvéal*; elles se distinguent en ciliaires longues et en ciliaires courtes.

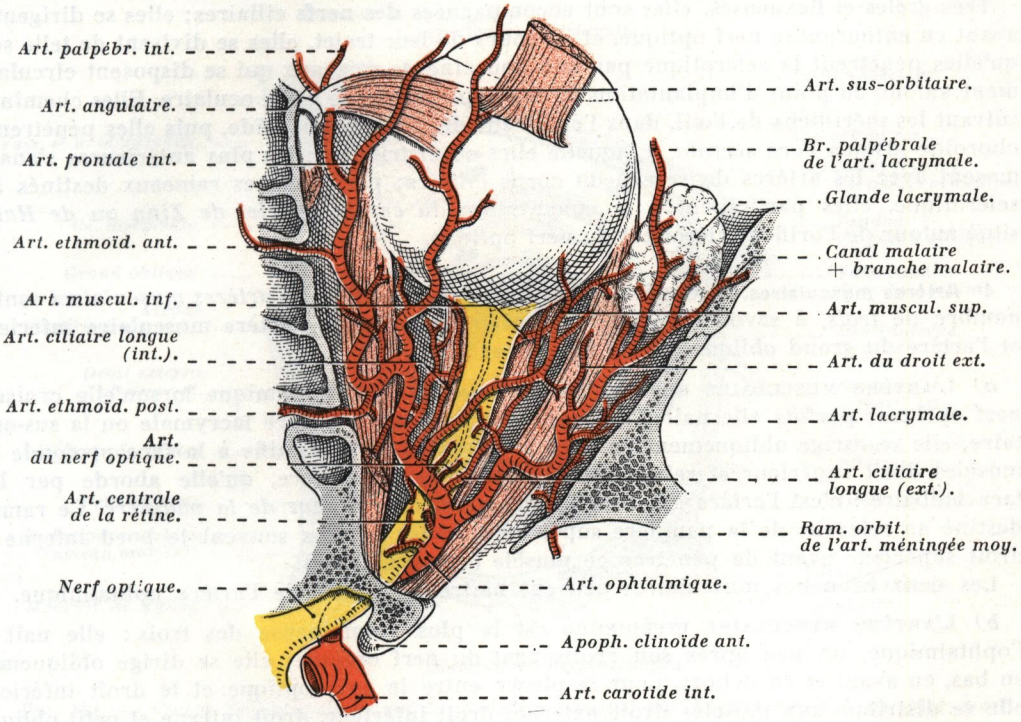

FIG. 193. — *Artère ophtalmique et ses branches, côté droit; vue supérieure.*
Le trajet de l'artère centrale de la rétine est figuré en pointillé.

a) Les ARTÈRES CILIAIRES LONGUES sont au nombre de *deux*; l'une *interne* ou *nasale*, l'autre *externe* ou *temporale* (voy. : fig. 193). Elles naissent de la deuxième portion du segment intra-orbitaire de l'ophtalmique, de part et d'autre du point de croisement; cependant, leur mode d'origine est différent suivant la variété présentée par l'artère ophtalmique; α) dans la *variété sus-optique* (la plus fréquente), l'artère ciliaire externe naît le plus souvent de l'angle que forment les première et deuxième portions, tandis que l'artère ciliaire interne se détache plus en avant de la troisième portion de l'artère, un peu en avant et au-dessus du deuxième coude, souvent même d'un tronc commun avec l'artère sus-orbitaire ou la musculaire inférieure; β) dans la *variété sous-optique*, l'artère ciliaire externe naît le plus souvent très en arrière de la première portion, tandis que l'artère ciliaire interne naît de la portion sous-optique de l'artère ophtalmique (Salmon).

De ces origines, elles se portent d'arrière en avant de part et d'autre du nerf optique, en décrivant de nombreuses flexuosités; elles perforent la sclérotique de chaque côté du nerf

optique, à 4 ou 5 millimètres de ce nerf. Elles cheminent sur le plan équatorial, entre la sclérotique et la choroïde, dans l'épaisseur de la *lamina fusca* (supra-choroïde), sans s'y ramifier; parvenues dans la région ciliaire, elles glissent en avant du muscle ciliaire et bifurquent en *deux branches,* l'une ascendante, l'autre descendante. Elles participent à la constitution du grand cercle artériel de l'iris *(cercle artériel irido-ciliaire).*

b) Les ARTÈRES CILIAIRES COURTES sont inconstantes et variables dans leurs origines; au nombre de *trois* à *cinq,* et généralement grêles, elles se détachent de l'artère ophtalmique au point où cette dernière croise le nerf optique, c'est-à-dire au voisinage des artères ciliaires longues, ou parfois d'un tronc commun avec une des premières branches de l'ophtalmique (artère centrale de la rétine).

Très grêles et flexueuses, elles sont accompagnées des nerfs ciliaires; elles se dirigent en avant en entourant le nerf optique, et au cours de leur trajet, elles se divisent de telle sorte qu'elles pénètrent la sclérotique par une douzaine de rameaux qui se disposent circulairement autour du point d'implantation du nerf optique sur le globe oculaire. Elles cheminent, suivant les méridiens de l'œil, dans l'épaisseur de la supra-choroïde, puis elles pénètrent la choroïde jusqu'à l'*ora serrata,* à laquelle elles se distribuent; les plus antérieures s'anastomosent avec les artères du réseau du corps ciliaire; par quelques rameaux destinés à la sclérotique, elles participent à la constitution du *cercle artériel de Zinn* ou *de Haller,* situé autour de l'orifice sclérotical du nerf optique.

4° **Artères musculaires.** — Généralement peu volumineuses, les *artères musculaires* sont au nombre de *trois,* à savoir : l'artère musculaire supérieure, l'artère musculaire inférieure et l'artère du grand oblique (voy. : fig. 192 et 193).

a) L'ARTÈRE MUSCULAIRE SUPÉRIEURE se détache de l'opthalmique lorsqu'elle croise le nerf optique; parfois elle naît d'un tronc commun avec l'artère lacrymale ou la sus-orbitaire, elle se dirige obliquement en haut et en avant et se ramifie à la face profonde des muscles droit supérieur et releveur de la paupière supérieure, qu'elle aborde par leur face bulbaire : c'est l'*artère du droit supérieur et du releveur de la paupière.* Le rameau destiné au releveur de la paupière supérieure croise le plus souvent le bord interne du droit supérieur avant de pénétrer ce muscle (voy. : fig. 192).

Les deux branches musculaires peuvent naître isolément de l'artère ophtalmique.

b) L'ARTÈRE MUSCULAIRE INFÉRIEURE est la plus volumineuse des trois ; elle naît de l'ophtalmique, un peu après son croisement du nerf optique; elle se dirige obliquement en bas, en avant et en dehors, pour se placer entre le nerf optique et le droit inférieur; elle se distribue aux muscles droit externe, droit inférieur, droit interne et petit oblique; elle est accompagnée dans son trajet par le nerf du petit oblique.

Les branches artérielles qui accompagnent les quatre muscles droits de l'œil fournissent les *artères ciliaires antérieures;* ces artères, au nombre de *deux* par muscle, se ramifient le plus souvent en deux ou trois rameaux avant de pénétrer la sclérotique; elles prennent part à la constitution du grand cercle artériel de l'iris *(cercle irido-ciliaire)* (voy. : *Vaisseaux du tractus uvéal,* tome V).

c) L'ARTÈRE DU GRAND OBLIQUE est une artère grêle qui naît tantôt de l'ophtalmique, un peu en avant de la précédente, tantôt d'un tronc commun avec l'ethmoïdale postérieure; elle se dirige obliquement en haut et en avant et aborde le grand oblique par son bord externe, auquel elle se distribue (voy. : fig. 192).

5° **Artère lacrymale.** — L'*artère lacrymale* est une des plus volumineuses branches collatérales de l'ophtalmique. Elle naît presque toujours du premier coude de cette artère, un peu avant son croisement du nerf optique; parfois aussi, mais plus rarement, elle peut se détacher de la seconde portion de l'artère ophtalmique (voy. : fig. 192 et 193).

Accompagnée du nerf lacrymal, elle se dirige obliquement en avant, en dehors et en haut vers la voûte de l'orbite; elle glisse, très flexueuse, dans l'angle d'écartement du

droit supérieur et du droit externe et très près du bord supérieur de ce dernier (voy. : fig. 194).

Elle se termine dans la glande lacrymale, qu'elle atteint par son bord postérieur; avant de pénétrer la glande, ses rameaux glandulaires sont contenus, en compagnie des nerfs de la glande, dans l'épaisseur d'une mince lame vasculaire qui continue en arrière le bord postérieur de la glande; c'est la *lame vasculaire lacrymale postérieure* (voy. : *Glande lacrymale,* tome V).

Elle fournit sur son trajet des branches collatérales, qui sont : *a)* des *branches musculaires* pour le droit externe (assez souvent une *artère du droit externe*) (voy. : fig. 192), le droit supérieur, et le releveur de la paupière supérieure; *b)* une *branche malaire,* qui

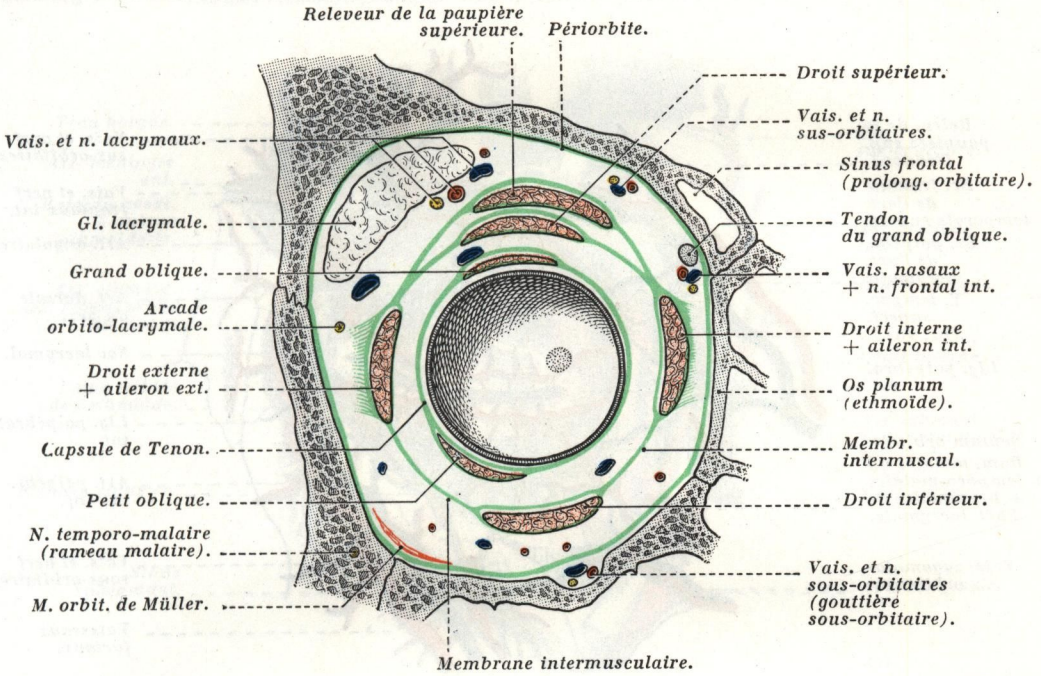

FIG. 194. — *Coupe frontale de la cavité orbitaire passant par l'équateur de l'œil, côté droit, segment postérieur de la coupe* (demi-schématique).

accompagne le rameau malaire du nerf temporo-malaire (voy. : fig. 195); *c)* une *branche palpébrale,* rapidement dédoublée pour la partie externe des paupières supérieure et inférieure (voy. : fig. 195); *d)* des *rameaux ostéo-périostiques* pour la paroi externe de la cavité orbitaire; *e)* et un *rameau anastomotique* pour l'artère sous-orbitaire.

Elle donne parfois accessoirement une courte artériole au nerf optique, qui se détache près de l'origine de l'artère, ainsi qu'une *artère ciliaire externe.*

6° **Artère sus-orbitaire ou frontale externe.** — *L'artère sus-orbitaire* naît de l'ophtalmique peu après son croisement du nerf optique, parfois même au niveau de ce croisement (portion sus-optique).

Légèrement flexueuse, elle se dirige obliquement en avant, en haut et un peu en dedans vers le nerf frontal, qu'elle rejoint au niveau de l'angle aigu que forment en s'écartant l'un de l'autre le droit supérieur et le grand oblique (Jayle); puis, se plaçant en dedans de ce nerf, elle l'accompagne dans le reste de son trajet intra-orbitaire; devenue horizontale, elle

se place entre la voûte orbitaire et le releveur de la paupière supérieure (voy. : fig. 192, 193 et 194); elle traverse le *septum orbitale* et quitte l'orbite avec le nerf sus-orbitaire en s'engageant dans un orifice ostéo-fibreux *(trou sus-orbitaire)* délimité par l'échancrure sus-orbitaire du frontal et par le ligament sus-orbitaire (parfois ossifié chez le vieillard) (voy. : fig. 195).

A sa sortie de l'orbite, l'artère, toujours accompagnée de son nerf homonyme, change de direction, se dirigeant verticalement en haut (voy. : fig. 195) entre l'os frontal en arrière, la partie orbitaire de l'orbiculaire des paupières et le muscle sourcilier en avant (voy. : *Rapports de l'orbiculaire des paupières,* tome I); c'est cette artère et sa veine satellite qui saignent abondamment dans les plaies contuses des régions frontale et sourcilière.

Après un court trajet de quelques millimètres, l'artère se termine en donnant générale-

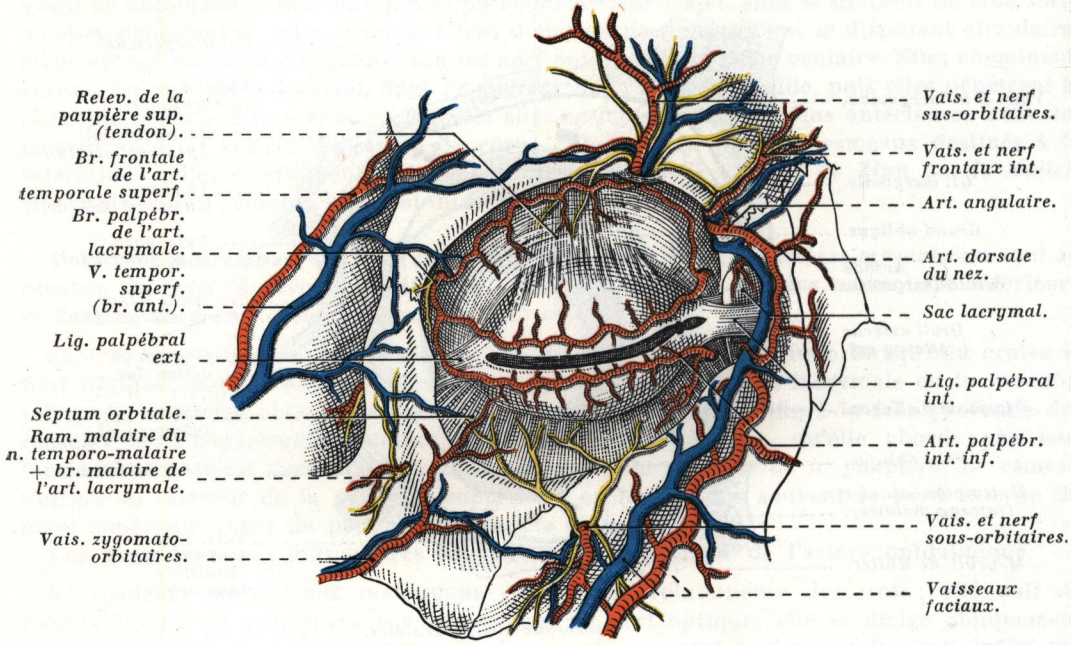

FIG. 195. — *Vaisseaux et nerfs du pourtour de l'orbite; vue antérieure, côté droit.*

ment : *a)* deux *branches frontales,* qui se distribuent aux régions sourcilière et frontale (voy. : fig. 195); *b)* et une *branche palpébrale,* destinée à la paupière supérieure (voy. : *Paupières,* tome V).

Avant sa division, elle abandonne un *rameau fronto-sinusien* destiné à l'os frontal et au sinus frontal.

Dans son *segment extra-orbitaire* ou *superficiel,* elle fournit : *a)* des *rameaux musculaires* à l'orbiculaire des paupières, au sourcilier et au muscle frontal; *b)* et des *rameaux cutanés* aux téguments de la paupière supérieure, du sourcil et de la région frontale.

Par ses branches frontales, elle s'anastomose avec les branches antérieures de la temporale superficielle et avec celle du côté opposé.

7° **Artères palpébrales internes.** — Elles sont au nombre de *deux,* l'une *supérieure,* l'autre *inférieure* (voy. : fig. 192, 193 et 195).

Toujours grêles, elles naissent isolément, mais très près l'une de l'autre, au niveau de la poulie du grand oblique; parfois cependant, elles peuvent naître d'un tronc commun.

Elles traversent le septum orbitaire, puis elles se dirigent en dehors vers la commissure palpébrale externe; elles cheminent entre le tarse et l'orbiculaire des paupières, le long du bord libre des paupières; elles prennent part à la constitution de l'*arcade marginale des paupières,* en s'anastomosant à plein canal avec les rameaux de la branche palpébrale de l'artère lacrymale (voy. : fig. 195).

En pénétrant dans la paupière, chacune des artères palpébrales internes envoie une branche à l'arcade périphérique (voy. : *Artères des paupières,* tome V).

8° **Artère frontale interne.** — L'*artère frontale interne* est généralement peu volumineuse, bien que certains auteurs la décrivent comme une branche de bifurcation de l'ophtal-

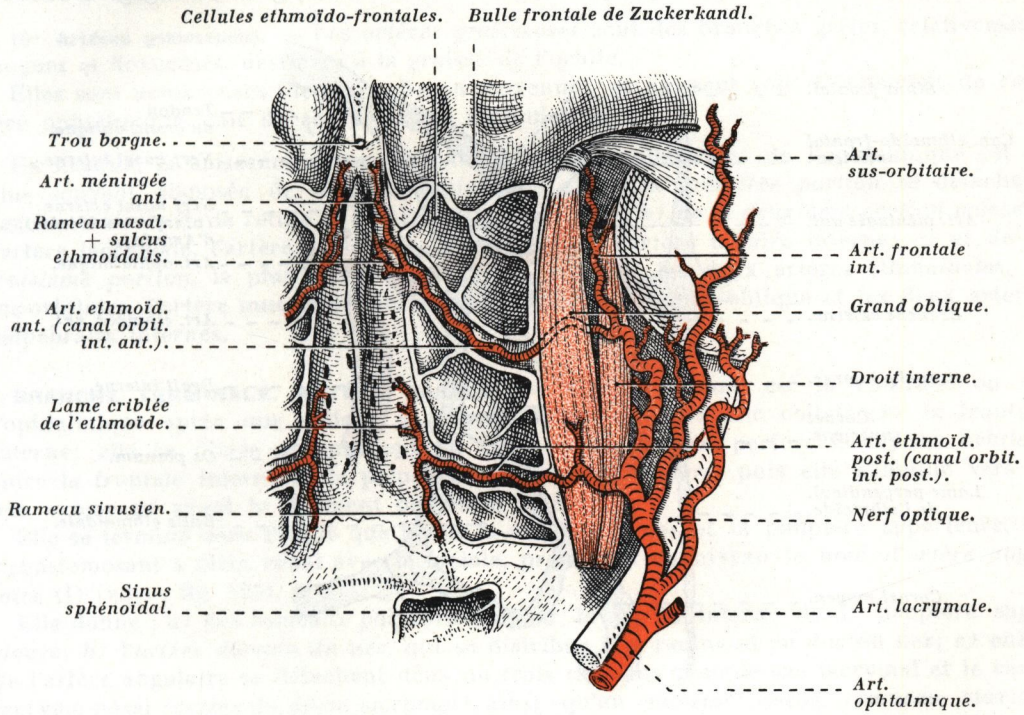

FIG. 196. — *Artères ethmoïdales; côté droit, vue supérieure.*

mique. Dernière branche collatérale de l'ophtalmique, elle s'en détache un peu avant son croisement de la poulie de réflexion du grand oblique; parfois cependant, elle naît de la sus-orbitaire au voisinage de la bifurcation du nerf frontal en ses deux branches terminales (voy. : fig. 193).

Elle se dirige obliquement en haut et en dedans, traverse le septum orbitaire *(septum orbitale)* un peu en dedans de l'échancrure sus-orbitaire; elle se distribue aux parties molles de la racine du nez, à la partie interne de la paupière supérieure et à la région médiane du front.

Elle s'anastomose avec la sus-orbitaire en dehors, et avec la nasale et la frontale interne du côté opposé en dedans (voy. : fig. 195).

9° **Artères ethmoïdales.** — Les *artères ethmoïdales* sont des artères grêles. Elles sont au nombre de *deux,* que l'on distingue, d'après leur situation, en *postérieure* et *antérieure* (voy. : fig. 193 et 196).

Elles naissent, tantôt isolément de la troisième portion de l'artère ophtalmique, tantôt

d'un tronc commun; mais parfois aussi l'ethmoïdale postérieure peut naître de la sus-orbitaire très près de son origine.

Dès leur origine ces artères se dirigent transversalement en dedans et en haut vers l'angle supéro-interne de l'orbite.

a) L'ARTÈRE ETHMOÏDALE POSTÉRIEURE est généralement plus grêle que l'antérieure; elle croise le grand oblique en passant au-dessus de lui, elle surcroise également le pathétique, puis elle s'engage dans le canal orbitaire interne postérieur, en compagnie du nerf sphéno-ethmoïdal de Luschka, branche du nerf nasal. A sa sortie du conduit, elle devient intra-cranienne et s'applique au-dessus de la lame criblée; elle se distribue à la dure-mère de l'étage antérieur du crâne; quelques rameaux descendants, grêles, s'engagent dans les

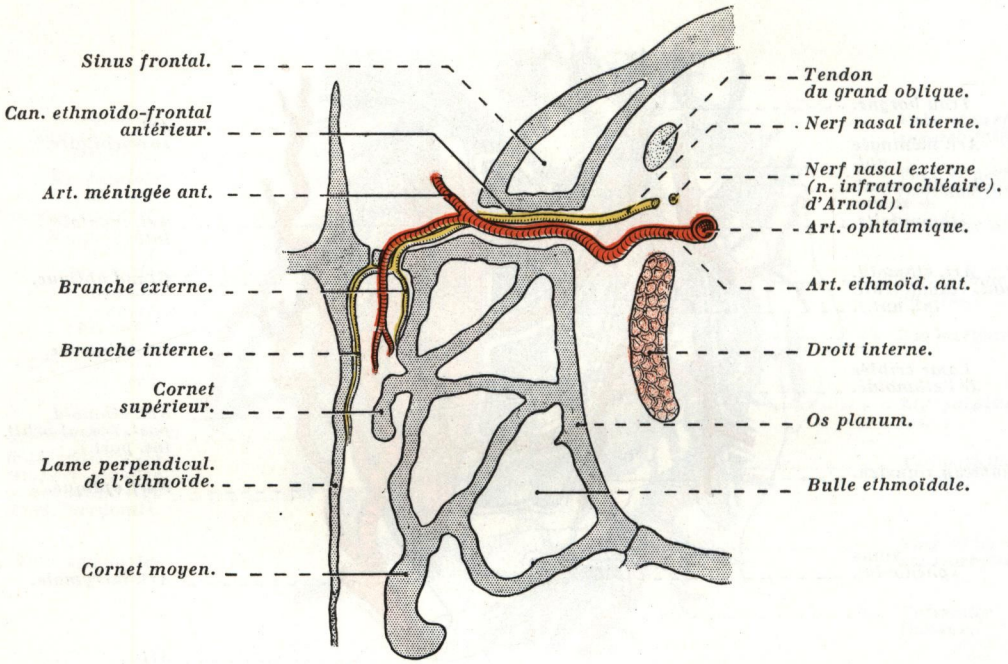

FIG. 197. — *Situation et trajet : 1° de l'artère ethmoïdale antérieure et de ses branches; 2° du nerf nasal interne; vus sur une coupe frontale passant par le canal orbitaire interne antérieure* (demi-schématique).

orifices de la lame criblée (voy. : fig. 196); ils se terminent dans la partie postéro-supérieure de la muqueuse pituitaire, et plus spécialement dans celle qui répond au *jugum sphenoïdale* et à la gouttière olfactive.

Elle fournit quelques rameaux au grand oblique et au droit interne et, dans près de la moitié des cas, elle abandonne un *rameau sinusien* à la muqueuse du sinus sphénoïdal (voy. : fig. 196).

b) L'ARTÈRE ETHMOÏDALE ANTÉRIEURE, plus volumineuse, présente un territoire plus étendu que la précédente.

Elle naît généralement de la boucle de l'ophtalmique; elle se dirige transversalement en dedans, passe au-dessous du nerf nasal et du grand oblique, auquel elle abandonne quelques artérioles grêles; elle s'engage dans le canal orbitaire interne antérieur avec le filet ethmoïdal du rameau nasal de la branche ophtalmique de Willis (nerf nasal interne) (voy. : fig. 196 et 197); puis elle apparaît au-dessus de la lame criblée de l'eth-

moïde; elle se divise alors en *deux rameaux :* α) l'un, le *rameau méningé (artère méningée antérieure),* se distribue à la dure-mère de la région frontale et à la faux du cerveau; β) l'autre, le *rameau nasal,* plus volumineux que le précédent, suit d'arrière en avant le *sulcus ethmoïdalis,* puis traverse la lame criblée par un orifice généralement plus volumineux que les autres, situé près de la fente ethmoïdale, pour gagner la fosse nasale correspondante; il est accompagné du nerf nasal interne; ce rameau se dirige obliquement en bas et en avant, appliqué à la face postérieure de l'os propre du nez.

L'artère se distribue à la partie antérieure et supérieure de la muqueuse pituitaire et aux cellules ethmoïdales; elle s'anastomose avec des branches de la sphéno-palatine (voy. : fig. 196 et 197) (voy. : *Artères des fosses nasales,* tome V).

10° **Artères graisseuses.** — Les *artères graisseuses* sont des branches grêles, relativement longues et flexueuses, destinées à la graisse de l'orbite.

Elles sont nombreuses (de six à dix en moyenne), et naissent soit directement de l'artère ophtalmique, soit de ses branches musculaires.

En résumé, la naissance des principales branches collatérales de l'ophtalmique est le plus souvent disposée de la façon suivante : *a)* de la *première portion* se détachent l'artère centrale de la rétine et l'artère ciliaire externe; *b)* de la *deuxième portion* naissent l'artère lacrymale, l'artère musculaire supérieure et l'artère ciliaire interne; *c)* et de la *troisième portion,* la plus riche en branches, naissent les deux artères ethmoïdales, la sus-orbitaire, l'artère musculaire inférieure, l'artère du grand oblique et les deux artères palpébrales internes.

BRANCHE TERMINALE. ARTÈRE NASALE. — L'*artère nasale* est la continuation de l'ophtalmique après que celle-ci a fourni sa dernière branche collatérale, la frontale interne; elle se dirige obliquement en avant et en dedans, perfore le *septum orbitale* entre la frontale interne et la palpébrale interne supérieure, puis elle s'incline vers le bas, croise en avant le ligament palpébral interne.

Elle se termine dans l'angle que forme la racine du nez et la paupière supérieure, en s'anastomosant à plein canal avec la faciale, prenant à ce niveau le nom d'*artère angulaire* (1) (voy. : fig. 195).

Elle donne : *a)* des *rameaux palpébraux,* pour la partie interne de la paupière supérieure; *b)* l'*artère dorsale du nez,* qui se distribue à la racine et au dos du nez; *c)* enfin, de l'artère angulaire se détachent deux ou trois rameaux pour le sac lacrymal et le canal lacrymo-nasal *(artère du dôme lacrymal),* ainsi qu'un *rameau osseux (rameau maxillo-antral),* qui s'engage dans le canal de Parinaud situé dans l'épaisseur de la paroi antérieure du sinus maxillaire à laquelle il est destiné, ainsi qu'à la muqueuse du sinus (pour plus de détails, voyez : *Artère angulaire,* article : *Artère faciale*) (voy. : fig. 158).

***

Artères opto-tubérositaires. — On désigne, sous ce nom, un groupe de petites artères qui se détachent de la partie terminale de la carotide interne, un peu avant qu'elle ne fournisse la cérébrale antérieure.

Généralement grêles et très courtes, on distingue suivant leur destination *deux groupes :* l'un, *postérieur*; l'autre, *antérieur.*

a) Les **artères opto-tubérositaires postérieures,** au nombre de *deux* ou *trois,* naissent de la face interne de l'artère; elles se distribuent au chiasma optique, à la bandelette optique et au *tuber cinereum.*

---

(1) Article à consulter : G. Paturet et J. Paturet : Les vaisseaux angulaires. *Comptes rendus de l'Association des Anatomistes,* 1952, p. 811.

b) Les **artères opto-tubérositaires antérieures,** généralement au nombre de *deux,* sont plus volumineuses que les précédentes; elles se détachent du versant antéro-interne de la carotide interne; elles atteignent la face inférieure du nerf optique et du chiasma, auxquels elles se distribuent, ainsi qu'à la partie antérieure du *tuber cinereum* et à la tige pituitaire. Assez souvent, un ou deux rameaux issus de ces artères accompagnent le nerf optique jusque dans le canal optique (voy. : fig. 198).

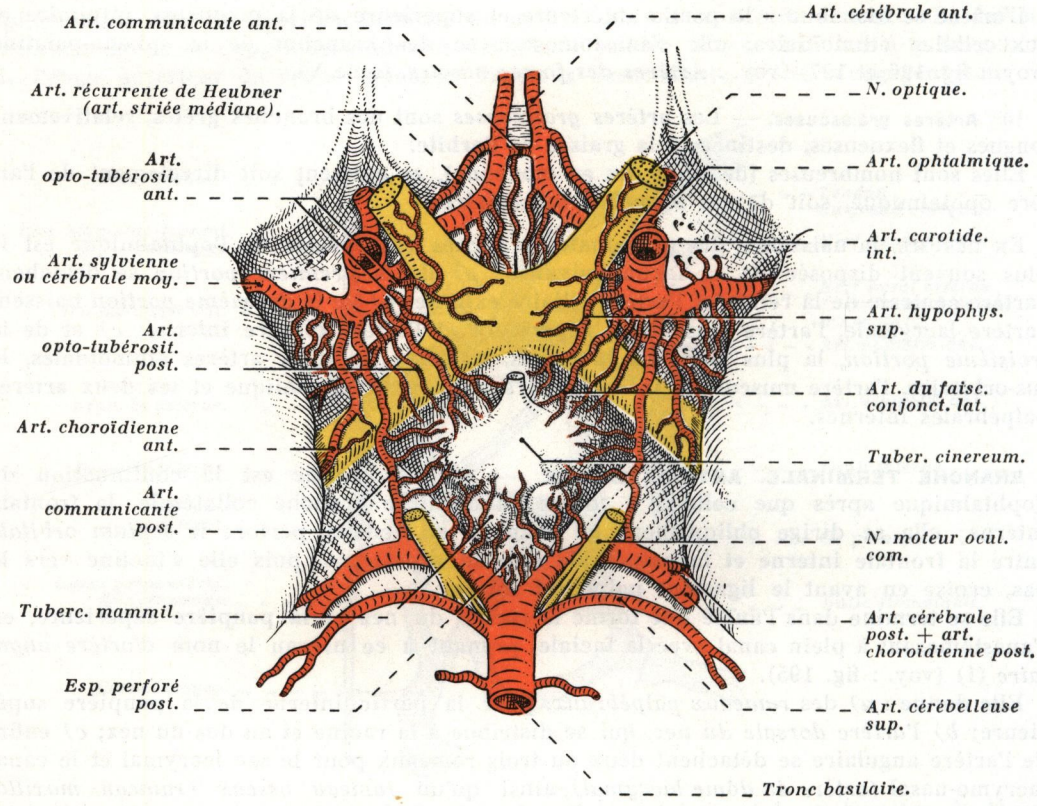

FIG. 198. — *Artère carotide interne et ses branches à la face inférieure du cerveau. Polygone artériel de Willis.*

BRANCHES TERMINALES

Les branches terminales de la carotide interne sont destinées au cerveau et aux plexus choroïdes (à l'exception de ceux du quatrième ventricule); au nombre de *quatre,* elles se détachent en bouquet, à savoir : la *cérébrale antérieure,* la *cérébrale moyenne,* la *choroïdienne antérieure* et la *communicante postérieure*; parmi ces branches, les cérébrales antérieures et les communicantes postérieures participent à la constitution du *polygone artériel de Willis* (1) (voy. : *Artères du cerveau,* tome IV).

(1) Anatomiste et médecin anglais (1621-1675).

1° L'***artère cérébrale antérieure*** se détache du versant antéro-interne de la carotide interne; dès son origine, elle se dirige horizontalement en avant et en dedans ; elle passe au-dessus du nerf optique, puis, avant d'atteindre la scissure interhémisphérique, elle échange une anastomose transversale avec celle du côté opposé : c'est la *communicante antérieure* (voy. : fig. 198).

Dans la scissure interhémisphérique, elle s'applique contre la face interne de l'hémisphère

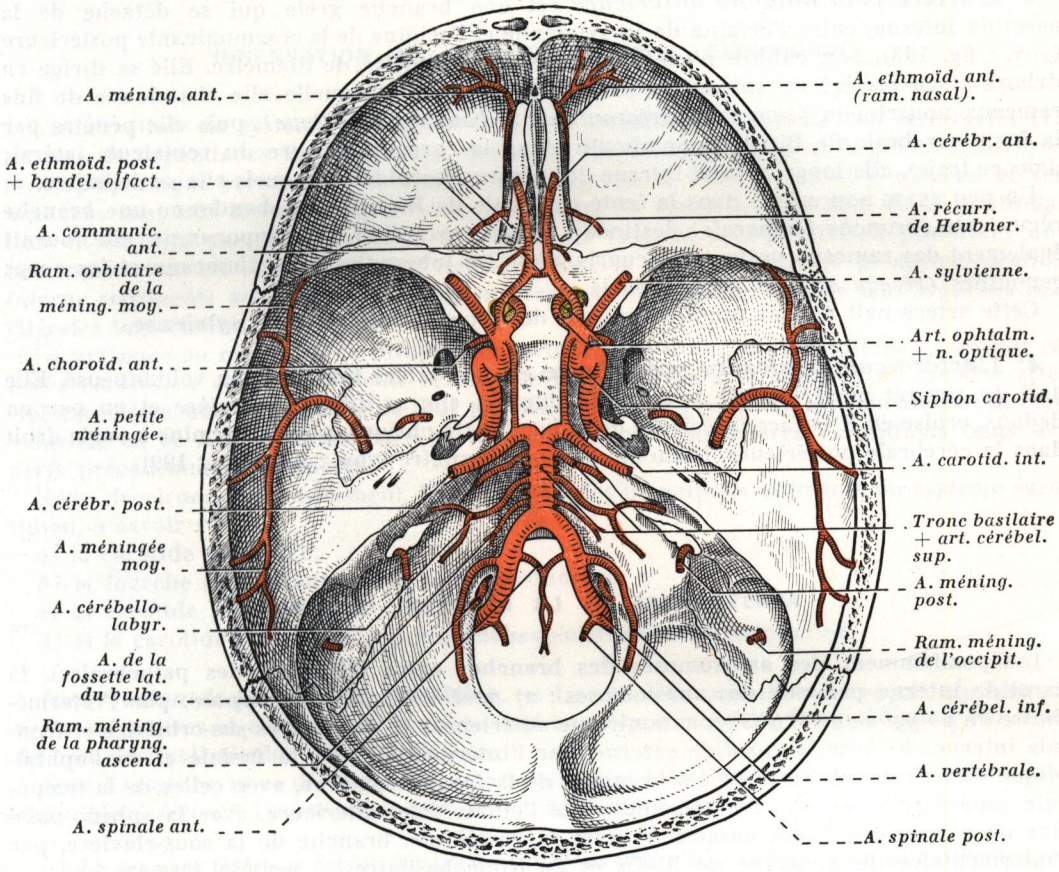

FIG. 199. — *Les artères de la base du crâne.*

cérébral; elle contourne d'avant en arrière et de bas en haut le genou du corps calleux, puis elle se loge dans le sillon du corps calleux, qu'elle suit d'avant en arrière jusqu'au précunéus, où elle se termine.

2° L'***artère cérébrale moyenne*** ou ***artère sylvienne***, est la plus volumineuse des branches terminales de la carotide interne (voy. : fig. 189 et 198); son diamètre est de 5 millimètres à la naissance. Elle se détache du versant externe de la carotide interne, dont elle représente la continuation, ce qui explique pourquoi les embolies cérébrales suivent la voie de la sylvienne plutôt que celle des autres artères cérébrales (voy. : fig. 198).

Dès son origine, elle se porte transversalement en dehors en croisant l'espace perforé

antérieur; elle s'engage dans la *scissure de Sylvius,* et, au niveau du pôle de l'insula, elle change de direction et devient ascendante à la face externe de l'hémisphère cérébral; très sinueuse, elle suit d'avant en arrière et de bas en haut le fond de la scissure de Sylvius, et, dans ce trajet, elle abandonne ses principales collatérales; puis quittant la scissure de Sylvius, elle émerge à la face externe de la première circonvolution temporale, où elle se termine dans la région du pli courbe, sous le nom d'*artère du pli courbe.*

3° L'***artère choroïdienne antérieure*** est une branche grêle qui se détache de la carotide interne, entre l'origine de la sylvienne et l'origine de la communicante postérieure (voy. : fig. 198). Son calibre n'excède jamais un millimètre de diamètre. Elle se dirige en dehors et en arrière en suivant la bandelette optique, à laquelle elle abandonne de fins rameaux nourriciers *(rameaux perforants de la bandelette optique),* puis elle pénètre par la fente cérébrale de Bichat pour aboutir dans la corne inférieure du ventricule latéral; dans ce trajet, elle longe le bord interne des plexus choroïdes, auxquels elle se distribue.

Un peu avant son entrée dans la fente cérébrale de Bichat, elle abandonne une branche récurrente *(branche temporale)* destinée à la circonvolution de l'hippocampe; elle fournit également des rameaux grêles, très courts, pour les tubercules quadrijumeaux et les corps genouillés *(réseau artériel périgéniculé).*

Cette artère naît parfois (moitié des cas) de la partie initiale de la sylvienne.

4° L'***artère communicante postérieure*** est une artère toujours peu volumineuse. Elle naît du versant postérieur de la carotide interne; elle se dirige en arrière et un peu en dedans, croise en X la face inférieure de la bandelette optique, puis se termine à angle droit dans la cérébrale postérieure, branche du tronc basilaire (voy. : fig. 198 et 199).

***

ANASTOMOSES DE LA CAROTIDE INTERNE

Indépendamment des anastomoses des branches entre elles (arcades palpébrales), la carotide interne présente des anastomoses : a) *avec celle du côté opposé,* par l'intermédiaire du *polygone de Willis* (communicante antérieure) et des artères sus-orbitaire et frontale interne; b) avec la *carotide externe,* par l'intermédiaire de la faciale et de l'ophtalmique *(artère angulaire)*; par les branches de la frontale externe, avec celles de la temporale superficielle, et par l'intermédiaire de l'ethmoïdale antérieure, avec la sphéno-palatine au niveau des fosses nasales; c) avec la *vertébrale,* branche de la sous-clavière, par l'intermédiaire du *polygone de Willis* et du tronc basilaire.

Malgré ces multiples anastomoses, la ligature de la carotide interne est dangereuse et le plus souvent mortelle, car elle entraîne une hémiplégie par ischémie de son territoire, en raison de l'importance de la masse encéphalique qu'elle irrigue (hémiplégie carotidienne); les anastomoses des carotides internes n'étant pas suffisantes pour rétablir le cours du sang, sa ligature reste donc, sauf dans certains cas exceptionnels, un exercice de médecine opératoire.

***

DISTRIBUTION ET TERRITOIRES DE L'ARTÈRE CAROTIDE INTERNE

Les territoires de l'artère carotide interne sont très étendus; elle se distribue au cerveau, à l'hypophyse, à l'œil, au nerf optique, au chiasma et à la bandelette optique, à la glande lacrymale, au contenu de l'orbite (musculature extrinsèque du globe oculaire, graisse orbi-

taire), aux plexus choroïdes, à la dure-mère de l'étage antérieur du crâne, aux paupières, aux fosses nasales (muqueuse pituitaire), aux cellules ethmoïdales, aux sinus sphénoïdal et et maxillaire, aux téguments et à la musculature de la région frontale et de la racine du nez. (Pour la distribution et les territoires des quatre artères terminales, voy. : *Artères du cerveau,* tome IV.)

*
**

INNERVATION DU SYSTÈME ARTÉRIEL CAROTIDIEN

L'innervation du système carotidien et de ses branches collatérales ou terminales (1) est sous la dépendance de *trois nerfs,* qui sont : le *glosso-pharyngien,* le *pneumogastrique* et le *sympathique cervical.* Si la fourche carotidienne et l'artère carotide externe et ses branches sont très richement innervées, par contre la carotide primitive et sa continuation en carotide interne au niveau du cou et de l'espace sous-parotidien postérieur ont une innervation très pauvre; ce fait tient à ce que le *système carotide primitive-carotide interne* représente au niveau de la région cervicale un tronc de passage sans branches collatérales importantes.

La présence au niveau de la bifurcation carotidienne (fourche carotidienne) du *sinus* ou *bulbe carotidien* et du *corpuscule rétro-carotidien* confère à ce segment du système artériel carotidien une importance de tout premier ordre; la preuve en est fournie par la convergence en ce lieu de la majeure partie des rameaux vasculaires carotidiens issus des nerfs précédemment énumérés.

Nous décrirons successivement l'innervation des principaux segments du système carotidien, à savoir :

a) la carotide primitive;
b) la fourche carotidienne et le sinus carotidien;
c) la carotide interne;
d) et la carotide externe, avec ses branches collatérales et terminales.

Innervation de la carotide primitive. — La carotide primitive ne reçoit que peu de nerfs vasculaires et ceux qu'elle possède sont toujours très grêles, fait qui tient à l'absence de branches collatérales sur ce vaisseau.

Avec Lazorthes, nous distinguerons *deux segments* dans l'innervation de ce tronc artériel : l'un *inférieur,* l'autre *supérieur* (voy. : fig. 202).

a) Le **segment inférieur** reçoit généralement deux filets très grêles issus soit directement de la chaîne sympathique cervicale, soit du ganglion cervical moyen, parfois même du plexus de l'artère thyroïdienne inférieure; à gauche, le plus inférieur de ces filets descend jusque dans la cavité thoracique sur la carotide primitive gauche.

b) Le **segment supérieur,** très court, correspond généralement aux trois derniers centimètres de la carotide primitive. Les filets destinés à cette portion de l'artère sont fournis par les *rameaux carotidiens* du ganglion cervical supérieur du sympathique, du ganglion plexiforme du pneumogastrique et du glosso-pharyngien; parfois même, le nerf cardiaque supérieur du sympathique peut abandonner un filet à la terminaison de l'artère.

Ces filets sont généralement anastomosés entre eux, ainsi qu'avec les plexus intercarotidien et péricarotidien interne et externe dont ils semblent dérivés.

---

(1) Ouvrage à consulter : R. Reis : Innervation des artères du cou et de la portion extra-cranienne de la tête. *Thèse de Toulouse,* 1942.

Innervation de la fourche carotidienne et du sinus carotidien. — La bifurcation carotidienne *(fourche carotidienne)* reçoit de nombreux filets nerveux, très grêles, principalement condensés entre les deux carotides externe et interne, où ils constituent par leurs multiples anastomoses un lacis nerveux très fin, en toile d'araignée, constituant le *plexus intercarotidien d'Arnold*; parfois même on rencontre dans ce plexus un microganglion sympathique bien différent du glomus carotidien : c'est le *ganglion intercarotidien d'Arnold* (1).

Plexus nerveux et ganglions sont compris dans l'épaisseur de la lame vasculaire intercarotidienne.

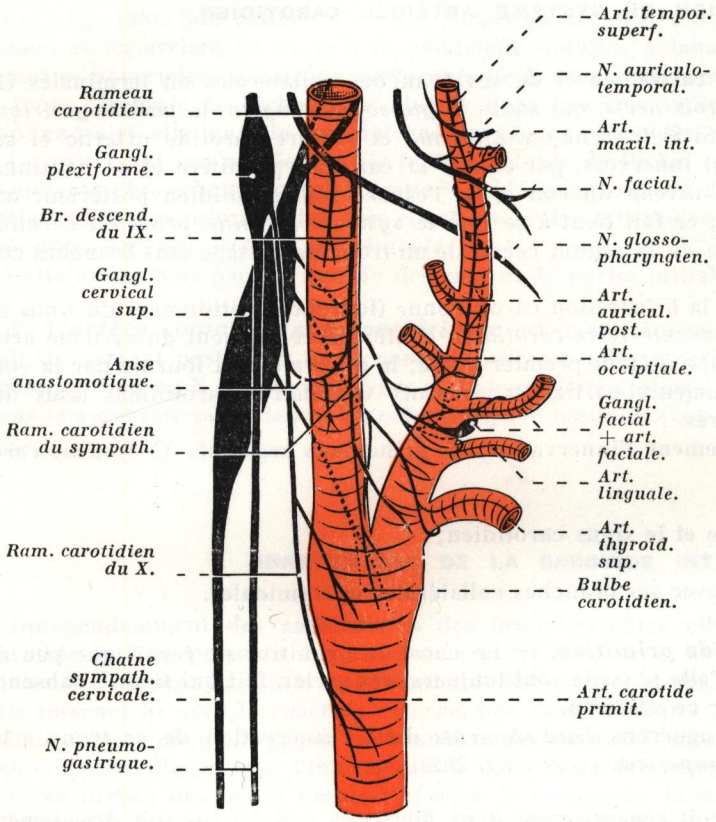

FIG. 200. *Innervation de la fourche carotidienne, de la carotide externe et de la carotide interne dans son segment cervical, côté droit* (d'après G. LAZORTHES) (demi-schématique).

L'innervation de ce segment artériel provient : *a)* des rameaux carotidiens de la neuvième paire, et plus spécialement de la *branche descendante* de ce nerf; *b)* des rameaux carotidiens venus du ganglion plexiforme du pneumogastrique (voy. : fig. 202); *c)* et des rameaux carotidiens issus du sympathique, et plus spécialement du ganglion cervical supérieur; et si l'on envisage la disposition des nerfs qui aboutissent au niveau du sinus carotidien, on constate qu'ils peuvent être divisés en trois pédicules nerveux.

Signalons, enfin, que de nombreux filets nerveux très fins compris dans l'épaisseur du ligament de Mayer unissent le bulbe carotidien au corpuscule rétro-carotidien.

Innervation de la carotide interne. — 1° Dans sa *portion cervicale*, l'innervation de la carotide interne est relativement pauvre et mal connue; cependant, tous les anatomistes

(1) Anatomiste allemand (1803-1890), fut professeur d'Anatomie à Heidelberg.

s'accordent à reconnaître que ce segment artériel est richement innervé au niveau de ses extrémités, où il profite, d'une part, à la naissance de l'artère, des filets issus du plexus intercarotidien et de l'innervation du sinus carotidien; d'autre part, avant son entrée dans le crâne, où l'artère bénéficie dans son innervation de son nerf satellite *(rameau carotidien)* venu du pôle supérieur du ganglion cervical supérieur du sympathique.

Toutefois, l'artère reçoit constamment au niveau de son versant externe un rameau carotidien à trajet descendant, issu du glosso-pharyngien au point où ce nerf croise la face externe de l'artère (*branche descendante du IX*).

Enfin, au cours de leur trajet, les rameaux carotidiens issus, soit du ganglion cervical supérieur du sympathique, soit du nerf cardiaque supérieur, abandonnent des filets vasculaires à la face interne de la carotide interne.

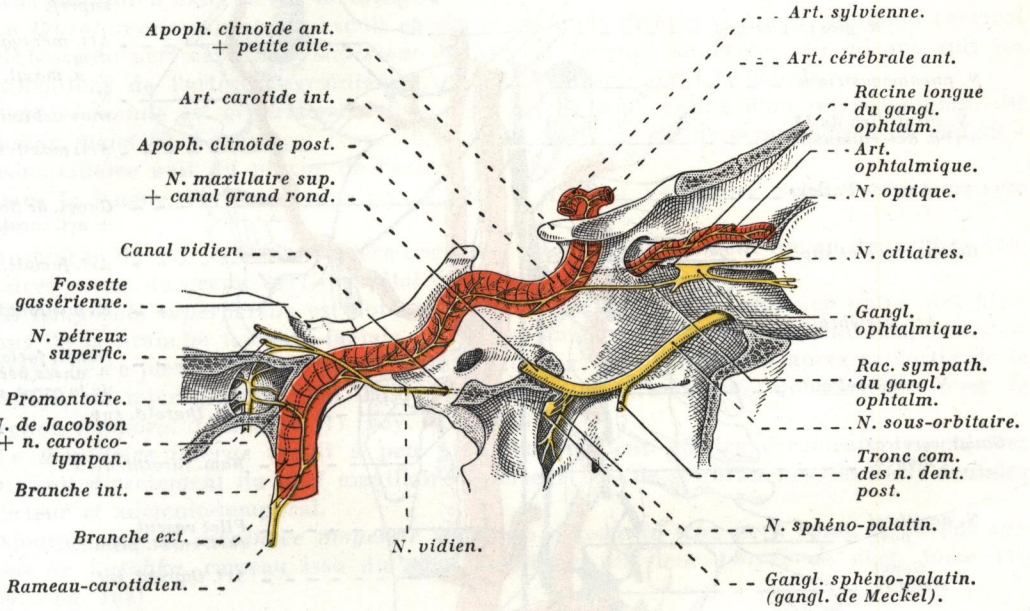

FIG. 201. — *Innervation de l'artère carotide interne dans son segment intra-crânien; côté droit, vue latérale.*

2° Dans son *segment intracranien,* l'artère carotide interne est exclusivement innervée par le *rameau carotidien* venu du ganglion cervical supérieur du sympathique. Ce nerf se détache du pôle supérieur du ganglion, qu'il semble continuer; son origine est généralement située très près de la base du crâne, parfois même à proximité immédiate du trou carotidien.

Il se place tout d'abord derrière la carotide interne, puis se divise en *deux branches* d'aspect rubané : l'une *interne,* l'autre *externe*; elles accompagnent l'artère dans le canal carotidien; parfois même le rameau carotidien peut être dédoublé dès sa naissance (voy. : fig. 201).

Dans le canal carotidien, les deux branches ne possèdent que peu d'anastomoses; elles sont rarement plexiformes; et parfois, on observe sur leur trajet l'existence de minuscules ganglions sympathiques.

Dans la portion comprise à l'intérieur du sinus caverneux, les deux branches s'anastomosent en formant le *plexus carotidien.*

Il est encore possible, à la terminaison de la carotide interne, de distinguer les deux branches du nerf, et le plexus se continue, d'une part, sur l'artère ophtalmique (principa-

lement fourni par la branche externe) (voy. : fig. 201), et, d'autre part, sur les artères cérébrales antérieure et moyenne, où le plexus périartériel de ces deux vaisseaux est simultanément fourni par les deux branches.

Innervation de la carotide externe. — La carotide externe, ainsi que ses branches collatérales et terminales, sont très richement innervées, à tel point que l'on peut avancer avec juste raison que le plexus périartériel de la carotide externe est le plus fourni et le plus étendu du système carotidien et cela d'autant qu'il contraste avec la faible innerva-

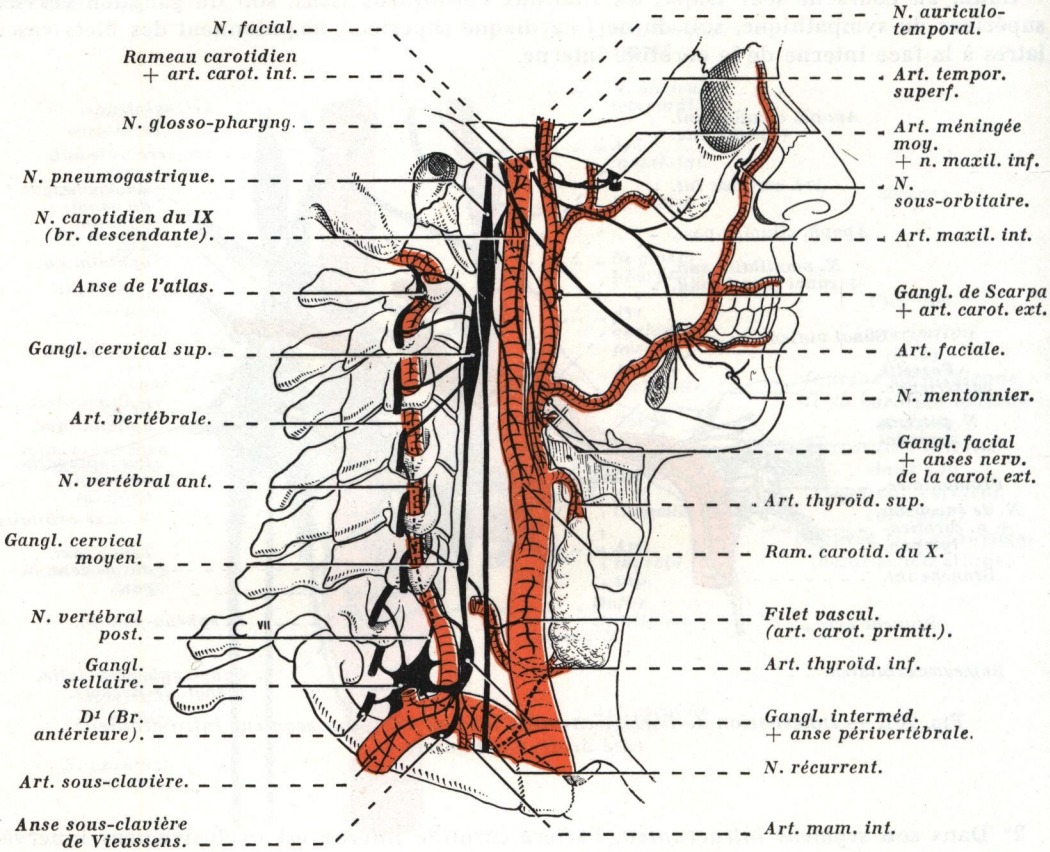

FIG. 202. — *Nerfs vasculaires artériels du cou et de la face, côté droit* (imité de G. LAZORTHES) (schématique).

tion de la carotide interne; ce fait n'a rien qui puisse nous surprendre si l'on songe aux multiples et importantes branches que possède le tronc de la carotide externe et aussi aux phénomènes vaso-moteurs qui se passent dans le domaine de ces branches (G. Lazorthes).

Nous distinguerons à l'artère carotide externe *deux segments* :

a) Dans un **premier segment**, qui correspond à la **région carotidienne**, c'est-à-dire avant son entrée dans la parotide, l'artère reçoit des *rameaux carotidiens* venus du ganglion cervical supérieur (voy. : fig. 200).

Ces rameaux vasculaires forment autour de l'artère un très riche et très fin plexus disposé presque toujours en une série d'*anses nerveuses* superposées qui sont principalement apparentes à la face externe de l'artère; une de ces anses nerveuses, plus développée que

les autres, s'étend de l'origine de la thyroïdienne supérieure à l'origine de l'artère occipitale, constituant l'*anse périthyroïdienne supérieure* (Garnier et Villemin) (voy. : fig. 202).

b) Dans un **deuxième segment, intra-parotidien,** le plexus périartériel est encore parfaitement constitué, mais il s'y ajoute quelques filets très grêles venus du nerf facial et du nerf auriculo-temporal; parfois, enfin, on rencontre à la face externe de la carotide des microganglions sympathiques sur le trajet du plexus (voy. : fig. 202).

Toutes les *branches collatérales* et *terminales* de la carotide externe sont entourées d'un plexus très fin, mais très important, et plus spécialement au niveau de la faciale et de la maxillaire interne; ce plexus est l'un des plus riches qui soit connu ; il est à mailles relativement larges et il représente à l'émergence de l'artère collatérale, la continuation du plexus carotidien externe sur le vaisseau.

La *thyroïdienne supérieure* reçoit en outre des filets directs venus du ganglion cervical supérieur, du nerf cardiaque supérieur et du nerf laryngé supérieur. Ce plexus suit les ramifications de l'artère thyroïdienne supérieure jusque dans la glande.

L'*artère faciale* est généralement flanquée près de son origine d'un microganglion, dit *ganglion facial* (G. Lazorthes) (voy. : fig. 200 et 202). La racine sympathique du ganglion sous-maxillaire naît du plexus de l'artère faciale.

Dans la langue, l'*artère ranine* reçoit parfois un filet vasculaire venu de la douzième paire.

Au niveau du cuir chevelu, l'*artère occipitale* reçoit généralement un ou deux filets vasculaires venus du grand nerf occipital d'Arnold.

La *temporale superficielle* est dotée d'un riche plexus et elle reçoit en outre, des filets venus de la branche temporo-faciale de la septième paire et de l'auriculo-temporal. Sur le trajet de ce plexus, il n'est pas rare de rencontrer, immédiatement après sa sortie de la parotide, un microganglion qui flanque le versant antéro-externe de l'artère : c'est le *ganglion temporal de Scarpa* (1) (voy. : fig. 202).

La *maxillaire interne* reçoit à peu près constamment plusieurs rameaux vasculaires issus soit directement du nerf maxillaire inférieur, soit de ses branches, les nerfs dentaire inférieur et auriculo-temporal.

Ajoutons que la *méningée moyenne* reçoit au niveau du trou petit rond, le *nervus spinosus de Luschka,* rameau issu du nerf maxillaire inférieur (voyez ce nerf, tome IV) (voy. : fig. 188).

ARTÈRE SOUS-CLAVIÈRE

L'*artère sous-clavière* est un gros tronc artériel de la base du cou, qui naît du tronc brachio-céphalique à droite et de la crosse de l'aorte à gauche.

ORIGINES. — Ses origines sont donc différentes à droite et à gauche :

1° **A droite,** elle se détache du tronc artériel brachio-céphalique par bifurcation de ce dernier en carotide primitive en avant et en dedans, et sous-clavière en arrière et en dehors; la division est située en arrière de l'articulation sterno-chondro-claviculaire, à 3 centimètres au-dessus de la première côte, un peu plus haut chez le vieillard et topographiquement au niveau de la première vertèbre dorsale; la bifurcation se fait dans un plan presque sagittal (Braine) et dans le vestibule médiastinal lorsque le tronc artériel innominé est court.

(1) Anatomiste et chirurgien italien (1747-1832), fut professeur d'Anatomie à Modène, puis à Pavie.

2° **A gauche,** elle naît en plein thorax, de la partie la plus reculée de la convexité de la crosse de l'aorte, dont elle représente la dernière collatérale, soit au niveau du point culminant de la crosse, contre le flanc gauche de la trachée; soit plus en arrière, en aval du point culminant de la crosse, contre le flanc gauche de l'œsophage; souvent aussi au niveau de l'angle trachéo-œsophagien à cheval sur les deux médiastins; généralement à un centimètre en arrière de l'origine de la carotide primitive gauche et topographiquement au niveau du bord inférieur de la troisième vertèbre dorsale (voy. : fig. 101 A et 110).

A son origine, la sous-clavière droite est plus haute et plus antérieure que la sous-clavière gauche (qui est, elle, plus basse et plus profonde); de ces différences d'origine dépendent des différences dans le trajet, la direction, la courbure et les dimensions des deux troncs artériels.

TRAJET ET DIRECTION. — **A droite,** elle se dirige dès son origine en haut, en avant et en dehors, en contournant le dôme pleural; elle s'infléchit sur son versant antérieur, puis elle se porte en bas et en dehors; elle atteint la première côte, où elle s'engage entre les scalènes; dans son ensemble, elle décrit une courbe à concavité inférieure qui embrasse le dôme pleural, le sommet du poumon et la première côte (voy. : fig. 203 et 209).

A gauche, elle monte à peu près verticalement dans le médiastin jusqu'à l'orifice supérieur du thorax, puis elle s'infléchit, comme à droite sur le dôme pleural, en décrivant dans son ensemble une courbe plus accusée que celle du côté opposé.

Dans l'ensemble, la sous-clavière gauche est plus externe et plus postérieure que la sous-clavière droite, de telle sorte qu'à *gauche* : 1° la courbure est plus accentuée et de plus petit rayon qu'à droite (la sous-clavière gauche est un peu plus surélevée que la droite, de 5 millimètres en moyenne); 2° la courbure est située dans un plan transversal et la concavité regarde en bas, en dehors et en avant, tandis qu'à *droite*, la courbure, moins prononcée, est située dans un plan oblique et la concavité regarde en bas, en dedans et un peu en arrière.

La sous-clavière gauche émerge du thorax à 3 centimètres en arrière de l'articulation sterno-chondro-claviculaire.

TERMINAISON. — Les deux sous-clavières se terminent au sommet du creux axillaire *(espace clavi-coraco-costal)*, sous la clavicule et en son milieu, en se continuant sans ligne de démarcation nette avec l'artère axillaire.

LONGUEUR ET CALIBRE. — La sous-clavière gauche est plus longue que la sous-clavière droite de toute la longueur du tronc brachio-céphalique, soit 3 centimètres environ; toutefois, il y a lieu de remarquer que le tronc artériel brachio-céphalique naissant (le plus souvent) à un niveau supérieur à la sous-clavière gauche, cette différence d'origine accuse encore par ce fait la différence de longueur des deux artères.

La sous-clavière droite est en général plus volumineuse que la sous-clavière gauche, et le calibre des deux troncs va en décroissant légèrement de l'origine à la terminaison. A son point culminant, il présente entre les scalènes un rétrécissement appelé *isthme de Stahel*; ce rétrécissement n'est pas dû au défilé interscalénique, mais à une loi générale des inflexions artérielles (toute crosse artérielle subit une diminution de calibre à son point culminant).

Son *calibre* moyen est de 9 à 10 millimètres.

SITUATION ET DIVISION. — Par suite de la différence d'origine des deux artères, la sous-clavière droite est située sur un plan plus antérieur que la sous-clavière gauche; par contre, cette dernière présente en plus une portion intra-thoracique, profonde, difficilement

accessible, et l'on peut distinguer pour l'étude des sous-clavières *deux portions :* 1° l'une, presque verticale, très courte, longue de 3 centimètres à 3 cm 1/2 environ, est *intra-thoracique* et propre à la sous-clavière gauche; 2° l'autre, commune aux deux sous-clavières, est située à la base du cou, donc *cervicale,* arquée : c'est la *crosse des sous-clavières;* la gauche est légèrement plus externe et plus haut située que la droite.

⁂

RAPPORTS DES ARTÈRES SOUS-CLAVIÈRES

Nous décrirons successivement les rapports des artères sous-clavières : *a)* avec le *squelette; b)* dans le *thorax* pour la *sous-clavière gauche; c)* et à la *base du cou* pour la *crosse des sous-clavières.*

I. — RAPPORTS AVEC LE SQUELETTE (1)

Située dans la *région sus-claviculaire,* la courbe décrite par l'artère sous-clavière s'inscrit, au niveau de l'orifice supérieur du thorax, dans le cadre osseux compris entre la clavicule, d'une part, la première côte et parfois une côte cervicale, d'autre part *(fente costo-claviculaire);* mais disons tout d'abord que, chez l'adulte, le rayon de courbure de l'artère est subordonné à la conformation générale du thorax; à thorax grêle, allongé et étroit correspond un rayon de courbure faible, c'est-à-dire une flèche élevée, avec corde de longueur restreinte; par contre, à thorax large correspond un rayon de courbure plus grand, avec flèche courte et corde longue.

a) ***Rapports avec la clavicule.*** — L'artère sous-clavière présente avec la clavicule, os mobile de la ceinture scapulaire, des rapports qui sont variables suivant les positions de cet os, partant variables avec les attitudes et les déplacements du membre supérieur.

Chez le nouveau-né et le nourrisson, où le cou est peu développé, la sous-clavière ne déborde que faiblement en hauteur la clavicule; par contre, chez l'adulte, la crosse sous-clavière est nettement apparente au-dessus de la clavicule; cependant, la partie visible au-dessus de l'os varie avec les positions du bras. L'arc artériel est largement découvert lorsque le membre supérieur est pendant le long du corps (adduction), par contre, l'artère est de plus en plus cachée au fur et à mesure que le bras est porté en abduction; cette position donne la hauteur de l'arc sous-clavier visible au-dessus de la clavicule, alors que simultanément la courbure de la sous-clavière se redresse et que son rayon de courbure augmente, ce redressement de la courbure est rendu possible par les réserves d'allongement en rapport avec les sinuosités des branches collatérales du tronc artériel.

La distance entre l'artère sous-clavière et la clavicule varie suivant les points envisagés; elle varie également suivant la position du membre supérieur.

Le bras pendant le long du corps, la distance sous-clavière-clavicule diminue régulièrement de son origine à sa terminaison (25 millimètres à l'origine, 13 millimètres à la terminaison en moyenne); cette particularité anatomique rend la découverte chirurgicale de l'artère sous-clavière plus difficile en dedans des scalènes qu'en dehors de ces muscles.

---

(1) Article à consulter : M. Salmon et P. Granjon : Topographie de l'artère sous-clavière par rapport au squelette. *Marseille médical,* 15 février 1939.

La distance sous-clavière-clavicule augmente d'abord, puis diminue considérablement au fur et à mesure que l'on porte le bras en abduction de plus en plus prononcée; enfin, la courbure à concavité postérieure que décrit le segment interne de la clavicule possède une importance considérable : c'est en effet cette courbure qui, dans l'abduction forcée du bras et dans la rétropulsion du moignon de l'épaule, s'oppose à la compression des vaisseaux sous-claviers et du plexus brachial entre la clavicule et la première côte; pour cette raison, elle mérite le nom de *courbure protectrice* (P. Granjon) (1).

Placés à la manière d'un cintre sur la première côte, les vaisseaux sous-claviers (veine en avant, artère en arrière) occupent à la partie inférieure du cou une rigole comprise entre le dôme pleural en arrière, la clavicule prolongée inférieurement par le muscle sous-clavier en avant; aussi, comme le ferait un véritable « *pare-chocs* », la *clavicule,* partie

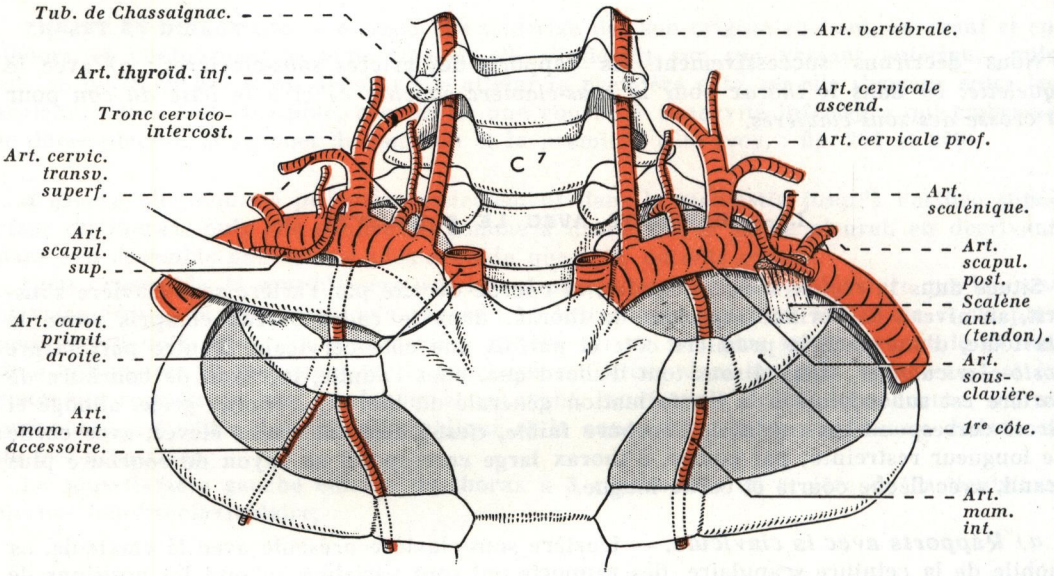

Fig. 203. — *Artères sous-clavières et leurs branches collatérales. Situation par rapport aux dômes pleuraux et au squelette; vue antérieure* (schématique).
En pointillé gris, le dôme pleural.
C^7, septième vertèbre cervicale.

intégrante de la paroi antérieure de la base du cou, protège-t-elle avantageusement les gros vaisseaux sous-claviers qui s'abritent derrière elle (Aubaniac et Ferrand).

b) ***Rapports avec la première côte.*** — L'artère sous-clavière présente avec la première côte des rapports fixes et constants, à tel point que certains auteurs ont proposé le passage de ce vaisseau sur la première côte comme limite entre les troncs sous-clavier et axillaire. A son passage sur la face supérieure de la première côte, l'artère détermine une gouttière oblique en dehors, en avant et en bas, dont la berge antérieure est représentée par le tubercule de Lisfranc, alors qu'en arrière sa limite, moins nette, est constituée par les rugosités d'insertion du scalène moyen et par l'épine de Taxil.

Le siège de la *gouttière de l'artère sous-clavière* occupe la partie la plus antérieure du segment moyen de la première côte, c'est-à-dire le point où la côte change de direction.

(1) Ouvrage à consulter : P. Granjon : Les éléments du creux sus-claviculaire. *Thèse de Marseille,* 1938.

Ce point correspond en effet au sommet, tant de la courbure sur le plat que de la courbure sur les bords, unissant les segments antérieur et moyen de la première côte (P. Granjon) (voy. : *Première côte,* tome I).

A ce niveau, l'artère franchit la partie inférieure du *défilé des scalènes* ou *espace intercosto-scalénique* (voy. : *Rapport des scalènes,* tome I); elle repose directement sur la côte accrochée dans l'*angle costo-scalénique,* variable suivant la conformation de l'orifice supérieur du thorax ou, plus exactement, de l'obliquité de la première côte.

c) ***Rapports avec les côtes cervicales.*** — Les côtes cervicales, inconstantes, n'entrent en rapport avec l'artère sous-clavière que dans le cas de *côtes complètes,* la côte surnuméraire devenant la première de la série; l'artère enjambe toujours la côte cervicale et ne passe jamais au-dessous d'elle.

Dans le cas de *côtes incomplètes,* les rapports artériels ne sont possibles avec l'extrémité de la côte que si cette dernière présente une longueur d'au moins 5 centimètres; le plus souvent, l'artère sous-clavière croise supérieurement le ligament qui prolonge la côte; parfois même, ce ligament marque une angulation à sinus supérieur au passage du vaisseau (voy. : *Côtes cervicales,* tome I).

II. — RAPPORTS DE LA PORTION INTRA-THORACIQUE DE LA SOUS-CLAVIÈRE GAUCHE

La sous-clavière gauche occupe dans le thorax la partie supérieure gauche du médiastin postérieur. Dans les plans horizontal et frontal, elle est située en arrière du conduit trachéal, à l'aplomb du flanc gauche de l'œsophage, et vue postérieurement, la colonne vertébrale enlevée, le poumon gauche écarté, elle semble continuer, au calibre près, la direction de l'aorte thoracique (voy. : fig. 60 et 118); elle est donc verticale, toutefois légèrement *oblique à gauche et en avant.* En hauteur, elle correspond aux trois premières vertèbres dorsales.

En avant, elle répond à la *carotide primitive gauche,* dont elle est distante de quelques millimètres à son origine (15 millimètres en moyenne), mais tandis que cette dernière est verticale, la sous-clavière est un peu oblique en dehors et, d'autre part, elle est située sur un plan plus externe que la carotide primitive gauche (voy. : fig. 204).

Entre les deux vaisseaux descend le *nerf pneumogastrique gauche*; celui-ci croise très obliquement de haut en bas et de dedans en dehors la face antérieure de la sous-clavière; à la partie supérieure du médiastin, il est adossé au versant postéro-externe de la carotide primitive gauche, mais, au niveau de l'origine de la sous-clavière, il va croiser la face antéro-externe de la crosse aortique, puis la face postérieure du pédicule pulmonaire gauche; repoussé à la fois par l'aorte et par le pédicule pulmonaire, il est donc déjeté en arrière et en dehors, et ce déjettement est tel qu'il vient croiser la crosse de l'aorte devant l'origine de la sous-clavière gauche et, par ce fait, il entre en rapport direct avec elle à son origine.

A ce niveau, le pneumogastrique gauche abandonne le *nerf récurrent gauche* qui s'engage sous la crosse de l'aorte (voy. : fig. 204).

Le *nerf phrénique gauche,* plus antérieur, a croisé la face antérieure de la sous-clavière à la base du cou; il descend parallèlement à la carotide primitive gauche pour croiser la face antéro-externe de la crosse aortique, donc nettement à distance de la sous-clavière, dont il s'éloigne de plus en plus.

Entre la sous-clavière et la carotide primitive gauche, descendent en avant de l'artère sous-clavière des filets nerveux destinés au plexus cardiaque.

Plus en avant se trouve le gros *tronc veineux brachio-céphalique gauche (tronc innominé),* presque horizontal, très légèrement oblique en bas et à droite; il sépare les vais-

seaux artériels de la paroi thoracique et il reçoit à ce niveau la veine mammaire interne et les veines thyroïdiennes médianes.

Entre le manubrium sternal et le tronc veineux brachio-céphalique, on rencontre un espace cellulo-graisseux renfermant des vestiges du thymus et parfois, mais exceptionnellement, des glandes thyroïdes aberrantes.

En arrière, l'artère est située très près de la *colonne vertébrale,* dont elle n'est séparée que par quelques millimètres.

Elle répond aux trois premières vertèbres dorsales et aux disques intervertébraux cor-

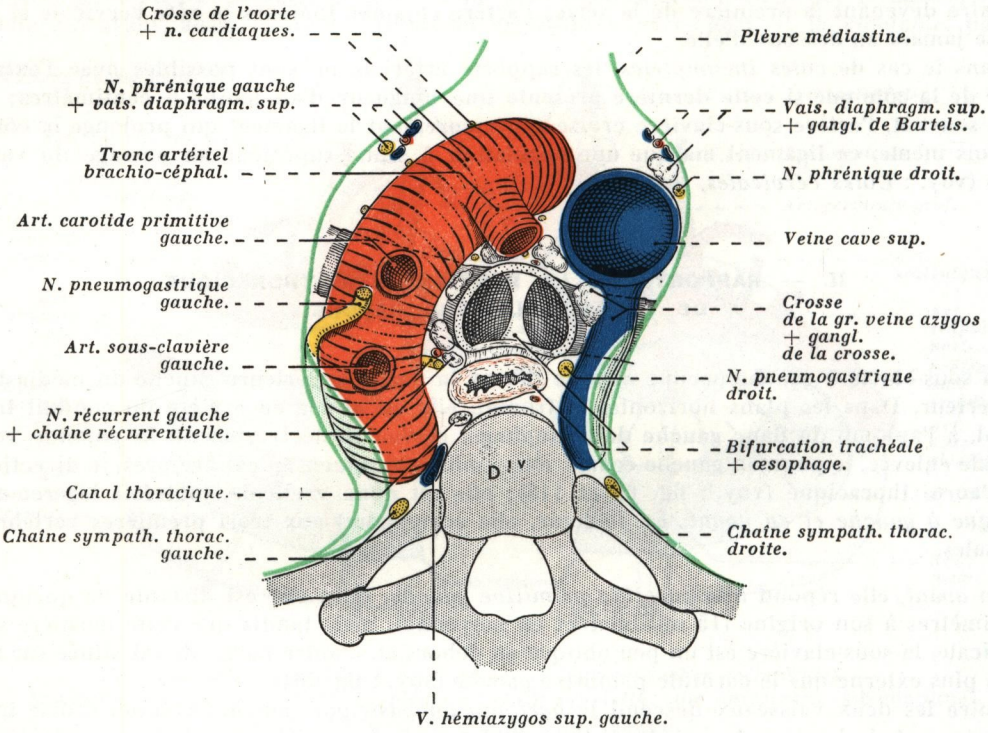

FIG. 204. — *Rapports de l'artère sous-clavière gauche à son origine.*
En vert, la plèvre médiastine; *en pointillé vert,* les fossettes rétro-sus-aortique et sus-azygos.

respondants; elle en est séparée par la partie la plus inférieure du long du cou recouvert de l'aponévrose prévertébrale.

Parallèlement à l'artère et un peu en dedans d'elle, monte le *canal thoracique*; plus en arrière encore et éloignée de l'artère, chemine la *chaîne sympathique thoracique.*

Les veines intercostales à direction transversale croisent sa face postérieure pour se déverser dans l'hémiazygos supérieure gauche; les origines des artères et des nerfs intercostaux correspondant aux trois premiers espaces gauches sont situées plus en arrière, par ce fait, assez éloignées de l'artère.

A ce niveau, la *plèvre médiastine* s'insinue au-dessus de la crosse aortique, entre l'artère sous-clavière et la paroi thoracique, déterminant la *fossette pleurale rétro-sus-aortique* dans l'aire de laquelle passent des filets issus de la chaîne sympathique gauche destinés aux plexus cardiaque et broncho-pulmonaire (voy. : fig. 204).

En dedans, l'artère répond à la face latérale gauche de la *trachée* et de l'*œsophage,* ce dernier débordant de quelques millimètres à gauche le conduit trachéal. Dans l'angle trachéo-œsophagien monte le *nerf récurrent gauche,* accompagné souvent d'une petite veine et d'une artériole, mais toujours de vaisseaux et de ganglions lymphatiques qui constituent la *chaîne récurrentielle* (Gouguenheim et Leval-Piquechef) (voy. : fig. 204 et 205).

L'artère est séparée des conduits trachéal et œsophagien par le ligament vertébro-péricardique de Béraud.

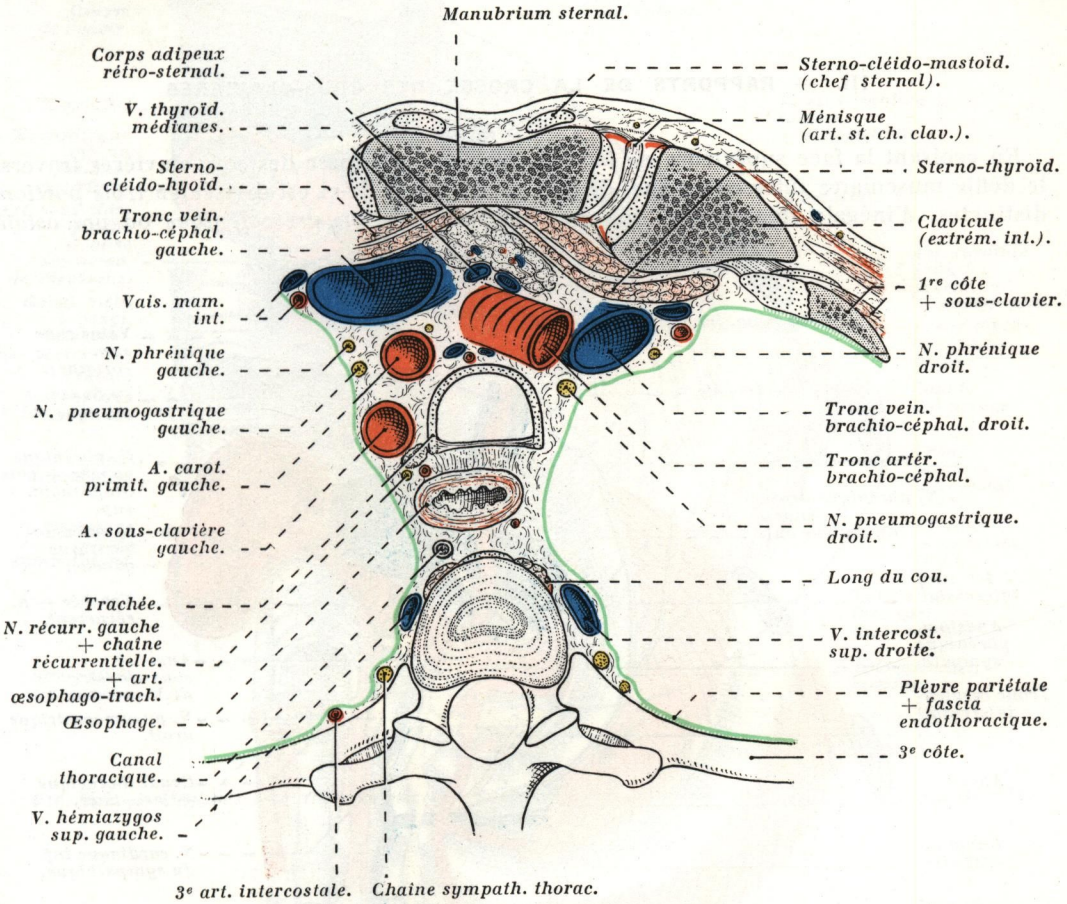

FIG. 205. — *Rapports de l'artère sous-clavière gauche dans sa portion intra-thoracique, vus sur une coupe transversale passant un peu au-dessous de la fourchette sternale et par le disque intervertébral D^2-D^3; segment inférieur de la coupe* (demi-schématique).

Le *canal thoracique* monte verticalement sur un plan postérieur et interne par rapport à l'artère pour décrire sa crosse plus haut et s'engager finalement entre la sous-clavière et la carotide primitive gauche (voy. : fig. 60, 118 et 213).

Les nerfs cardiaques venus du sympathique croisent la face interne de l'artère sous-clavière en passant entre cette dernière et la carotide primitive gauche.

En dehors, la sous-clavière gauche répond à la *plèvre médiastine* et à la face interne du *poumon gauche,* sur lequel elle se moule. Elle est séparée de la plèvre médiastine par la portion horizontale de la *veine intercostale supérieure gauche* qui, lorsque cette dernière

est quelque peu éloignée de la convexité de la crosse aortique (voy. : fig. 59 et 112), délimite avec l'artère sous-clavière gauche un espace quadrilatère, dit *quadrilatère de Bourgery,* dont les autres limites sont : en avant, la carotide primitive gauche et en bas, la crosse de l'aorte; dans l'aire de ce quadrilatère, on aperçoit le bord gauche de l'œsophage et, dans l'angle dièdre trachéo-œsophagien, le nerf récurrent gauche accompagné de sa chaîne ganglionnaire lymphatique (chaîne récurrentielle).

Assez souvent, l'artère est croisée par le *nerf cardiaque inférieur gauche* du sympathique.

III. — RAPPORTS DE LA CROSSE DES SOUS-CLAVIÈRES

En croisant la face supérieure de la première côte, la crosse des sous-clavières traverse le défilé musculaire interscalénique, de telle sorte que celle-ci est divisée en *trois portions* distinctes, d'inégale importance, qui sont : *a)* une *portion préscalénique* ou *précostale,*

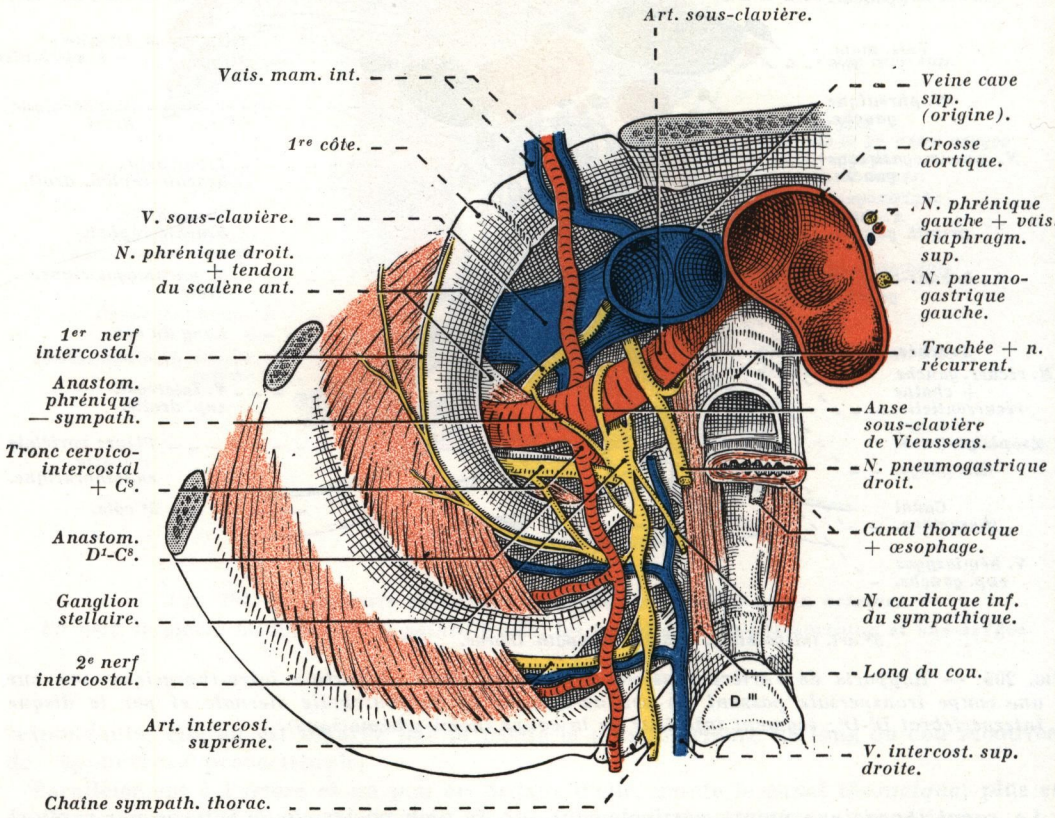

Fig. 206. — *Organes vasculo-nerveux de la base du cou et rapports de l'artère sous-clavière; côté droit, vue inférieure.*

D[III], troisième vertèbre dorsale.

d'intérêt surtout anatomique, où l'artère abandonne la plus grande partie de ses branches collatérales, vertébrale, mammaire interne, tronc cervico-intercostal et tronc thyro-bicervico-scapulaire de Farabeuf; *b)* une *portion interscalénique* ou *sus-costale,* très courte et

rétrécie, où elle abandonne sa dernière collatérale, la scapulaire postérieure; *c)* et une *portion post-scalénique* ou *post-costale,* dépourvue de branches collatérales, surtout importante du point de vue opératoire, car c'est le *lieu de sa ligature* (1).

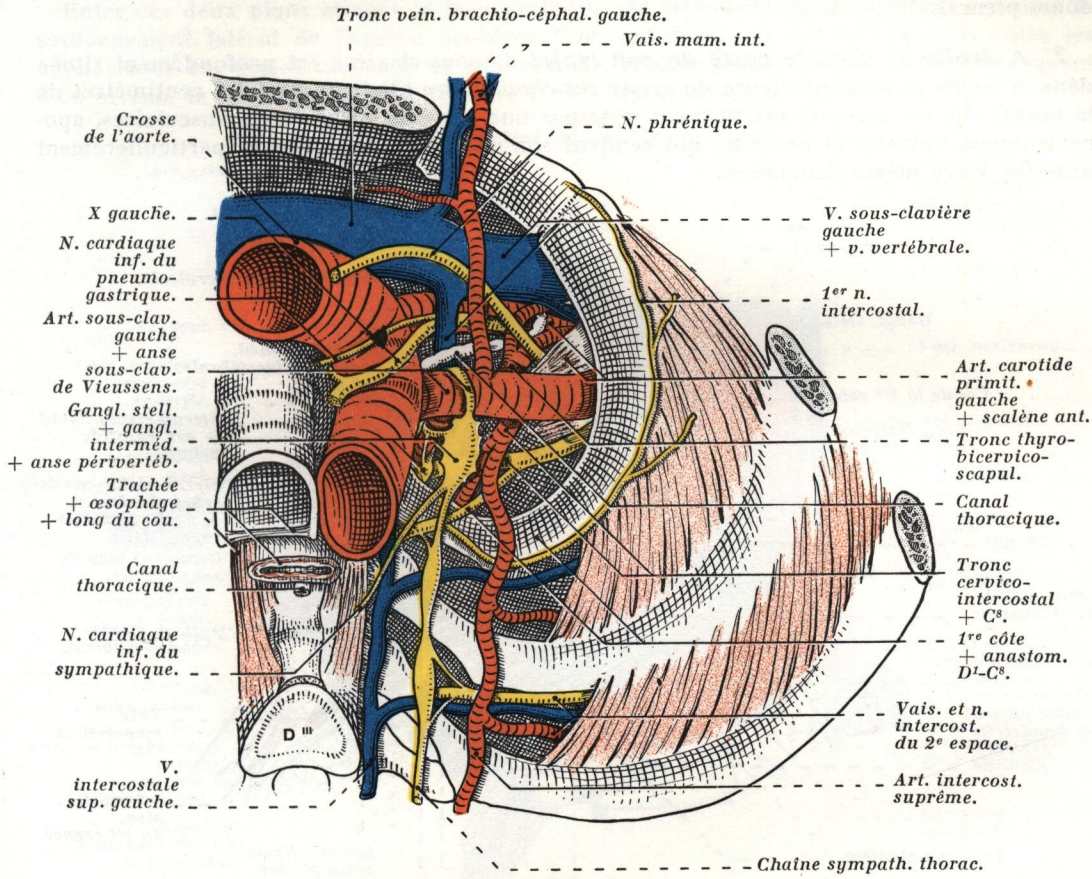

FIG. 207. — *Organes vasculo-nerveux de la base du cou et rapports de l'artère sous-clavière; côté gauche, vue inférieure.*
D[III], troisième vertèbre dorsale.

1° — Portion préscalénique.

La *portion préscalénique* occupe simultanément l'orifice supérieur du thorax et la base du cou; elle entre en rapport avec les organes qui vont du thorax au cou et au membre supérieur, ou inversement.

Ses rapports varient quelque peu à droite et à gauche.

1° A droite et à son origine, elle correspond à la bifurcation du tronc artériel brachio-céphalique.

Elle répond : *en avant,* à l'articulation sterno-chondro-claviculaire ; *en dedans,* à la

(1) Article à consulter : SANCHEZ GUISAUDE : Estudio de la arteria subclaira. *Gaceta medica espanola,* 1929, n° 9, p. 411.

trachée qui lui est postérieure; *en dehors,* au dôme pleural; *en arrière,* elle reste à distance de la colonne vertébrale; *en haut,* la carotide primitive monte verticalement, tandis que la sous-clavière se dirige en haut et en dehors, couchée sur le versant antérieur du dôme pleural.

2° ***A droite et dans le reste de son trajet,*** la sous-clavière est profondément située dans la partie la plus inférieure du *creux sus-claviculaire* (distante de 4 à 6 centimètres de la peau); elle est successivement recouverte par une série de plans ostéo-musculaires, aponévrotiques, veineux et nerveux, qui rendent son abord en cette région particulièrement difficile, voire même dangereux.

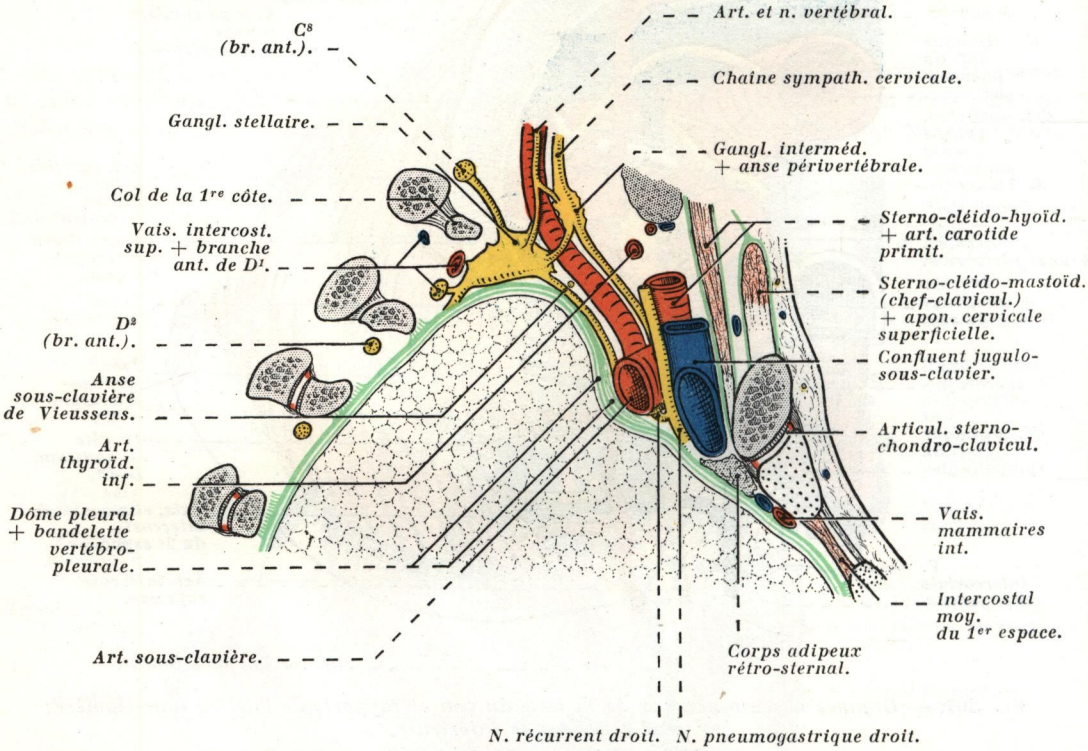

FIG. 208. — *Coupe sagittale paramédiane droite de l'orifice supérieur du thorax passant par l'articulation sterno-chondro-claviculaire, montrant les rapports des vaisseaux sous-claviers, du dôme pleural et du ganglion étoilé; segment interne de la coupe* (demi-schématique).

En vert, la plèvre et les aponévroses cervicales.

En avant, on rencontre, de la superficie vers la profondeur, la peau, fine, glabre et très mobile, le tissu cellulaire sous-cutané, le *fascia superficialis* dédoublé, comprenant entre ses deux feuillets les fibres les plus inférieures du peaucier du cou, et les branches sus-claviculaires du plexus cervical superficiel.

Le **plan ostéo-musculo-aponévrotique** peut être subdivisé en *deux étages : a)* l'un *inférieur, ostéo-musculaire,* est représenté par l'articulation sterno-chondro-claviculaire et par le tiers interne de la clavicule doublé inférieurement du muscle sous-clavier compris dans sa gaine; *b)* l'autre *supérieur, musculo-aponévrotique,* est formé de *deux couches* : α) la *couche superficielle* est représentée par la partie inférieure du sterno-cléido-mastoïdien compris dans un dédoublement de l'aponévrose cervicale superficielle, mais l'artère entre plus spécialement en rapport avec son chef claviculaire qui recouvre toute cette portion

de l'artère; β) la *couche profonde* est représentée par l'aponévrose cervicale moyenne dédoublée pour engainer le sterno-cléido-hyoïdien oblique en haut et en dedans, et le sterno-thyroïdien (voy. : fig. 208).

Entre ces deux plans et sous la face profonde du sterno-cléido-mastoïdien, s'insinue le prolongement latéral de l'espace sus-sternal, ou *cul-de-sac de Grüber,* compris entre les aponévroses cervicales moyenne et superficielle, et dans lequel chemine transversalement à ce niveau, la veine jugulaire antérieure (voy. : *Aponévroses du cou,* tome I).

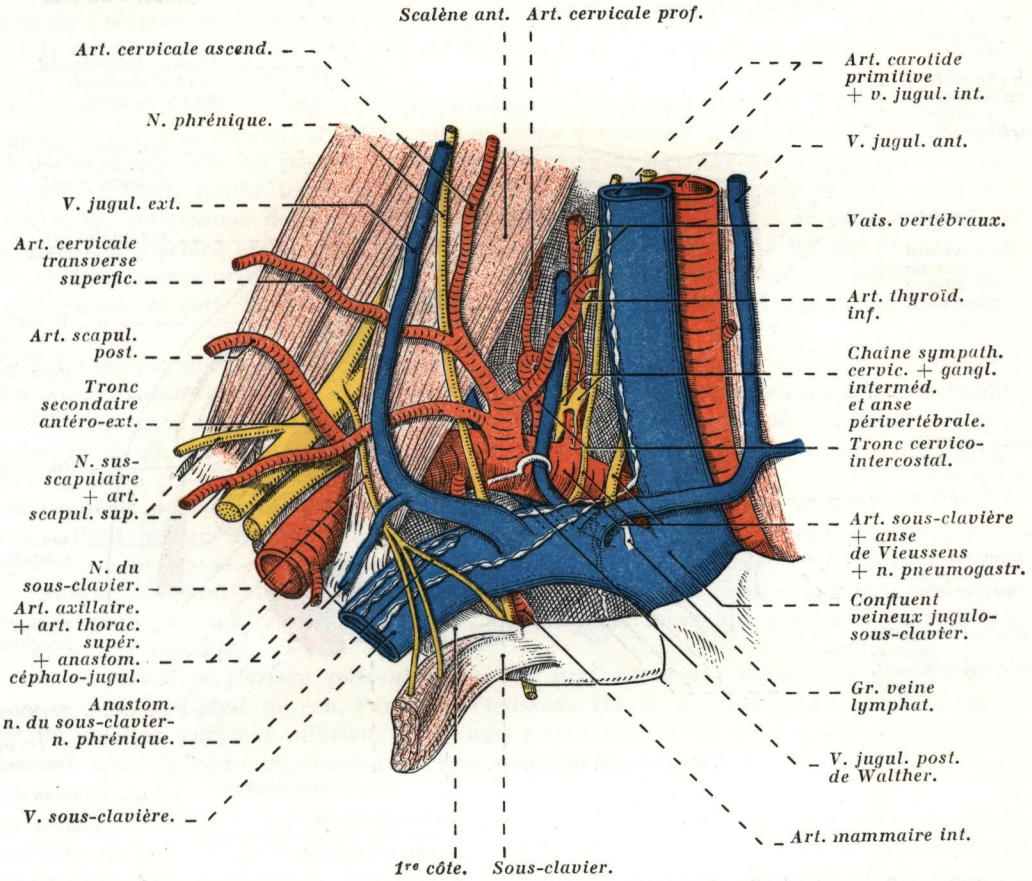

FIG. 209. — *Vaisseaux sous-claviers droits. Confluent veineux de Pirogoff; vue antérieure.*

Le **plan veineux** est représenté par la grosse *veine sous-clavière*; elle est située sur un plan à la fois antérieur et inférieur, par rapport à l'artère; sa direction est sensiblement transversale, tandis que celle de l'artère est obliquement ascendante en dehors, elle représente la corde de l'arc décrit par l'artère; elle se réunit à la veine jugulaire interne au *confluent de Pirogoff* (1) pour donner naissance au tronc veineux brachio-céphalique et c'est dans l'angle des deux vaisseaux, dit *angle de Pirogoff,* que l'on aperçoit l'artère.

A ce niveau, plusieurs veines croisent la face antérieure de l'artère pour se jeter, soit isolément, soit réunies en des troncs communs, dans la veine sous-clavière : ce sont, d'une part, la *veine jugulaire antérieure* et la *veine jugulaire externe,* toutes les deux à trajet

(1) Anatomiste et chirurgien russe (1810-1881).

horizontal, et, d'autre part, la *veine vertébrale,* qui se jette dans la veine sous-clavière; près de sa terminaison, celle-ci est parfois dédoublée et forme une boucle veineuse à l'artère sous-clavière; quant à la *veine jugulaire postérieure de Walther,* elle se déverse également à ce niveau; elle est assez souvent sous-artérielle, mais parfois aussi elle se déverse par un tronc commun avec la veine vertébrale (voy. : fig. 209 et 436).

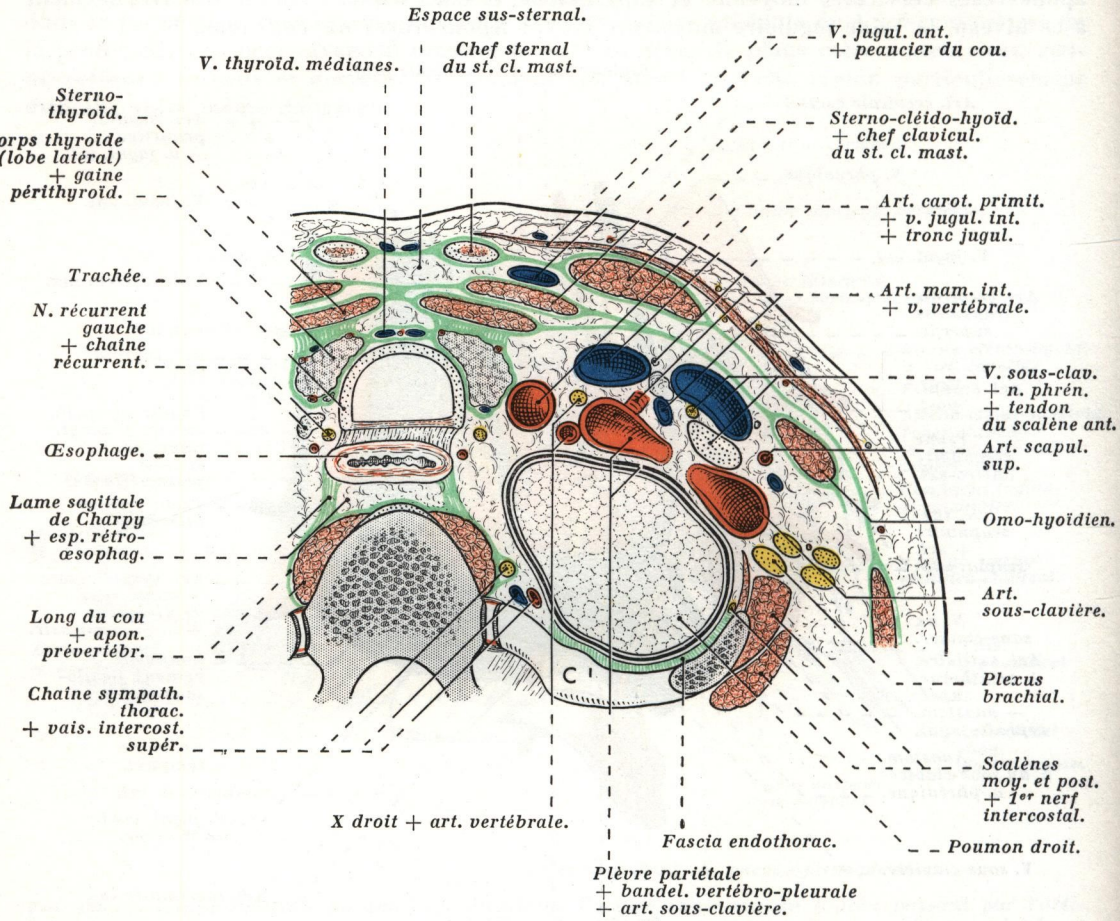

FIG. 210. — *Rapports de l'artère sous-clavière droite sur une coupe transversale oblique de la base du cou passant un peu au-dessus des extrémités internes des clavicules et par la partie moyenne de D¹; segment inférieur de la coupe.*

C¹, première côte.

Dans l'angle de Pirogoff, on rencontre en outre deux ou trois troncs lymphatiques et quelques ganglions; ces troncs se réunissent pour constituer la grande veine lymphatique, tronc très court qui se déverse soit dans la veine sous-clavière, soit dans l'angle veineux (voy. : fig. 209); ces ganglions, dits *ganglions de l'angle veineux,* représentent la partie inférieure de la chaîne jugulaire interne et les ganglions les plus internes de la chaîne cervicale transverse, auxquels appartient le *ganglion de Troisier.*

Le **plan nerveux** est constitué par *trois* cordons nerveux verticaux appliqués sur la face antérieure de l'artère sous-clavière et interposés entre cette dernière et sa veine.

Ces trois nerfs sont de dedans en dehors : le *pneumogastrique,* le *sympathique* et le *phrénique* (voy. : fig. 206, 207, 211 et 218).

Le *nerf pneumogastrique* croise la face antérieure de l'artère à un centimètre en dehors de son origine et à quelques millimètres en dedans de l'origine de la vertébrale; il abandonne, à ce niveau, le *nerf récurrent droit* qui s'engage sous l'artère.

Le *nerf phrénique* croise la face antérieure, puis le bord interne du scalène antérieur, à 2 centimètres environ au-dessus de son insertion costale, puis il croise la face antérieure de l'artère un peu en dedans de l'origine de la mammaire interne et parfois aussi au niveau de l'origine de cette branche lorsqu'il quitte très bas le tendon du scalène antérieur; il reçoit à ce niveau, ou à son entrée dans le thorax, une anastomose venue du nerf du sous-clavier (voy. : fig. 209).

Entre ces deux nerfs, le cordon du *sympathique cervical* s'est dédoublé un peu au-dessous du ganglion cervical moyen, et tandis que le tronc postérieur gagne directement le ganglion cervical inférieur en passant en arrière de l'artère, le tronc antérieur, tantôt divisé en plusieurs filets, tantôt formé d'une lame aplatie, vient contourner celle-ci en avant, puis s'engage au-dessous de l'artère pour constituer l'*anse sous-clavière de Vieussens,* de telle sorte que l'artère est comprise dans une boucle nerveuse (voy. : fig. 206 et 211).

De la face antérieure de l'artère, naît la mammaire interne, à un centimètre environ de son origine, et cette branche sépare l'artère sous-clavière de sa veine, à ce niveau.

En bas, l'artère répond au *dôme pleural* recouvrant le sommet du poumon; celui-ci est rattaché aux vertèbres et aux côtes par des tendinets fibro-musculaires, dont l'ensemble constitue l'*appareil suspenseur de la plèvre* (Sébileau); parfois même, les fibres les plus antérieures de la bandelette vertébro-pleurale s'insinuent sous les vaisseaux sous-claviers (voy. : fig. 208).

Les rapports de l'artère avec le dôme pleural varient suivant que celui-ci est plus ou moins saillant, partant suivant la conformation du thorax; si le dôme pleural est peu saillant, l'artère passe au-dessus en contournant son sommet, ce qui est rare chez l'adulte, fréquent chez l'enfant, constant chez le nouveau-né; si au contraire, il est très saillant, elle croise la partie haute de son versant antérieur, où elle détermine une gouttière transversale plus ou moins marquée.

Entre la plèvre et l'artère passent l'anse du nerf récurrent droit, qui fournit à ce niveau le nerf cardiaque moyen, l'anse de Vieussens (1) et un filet anastomotique tendu entre le ganglion cervical inférieur et le nerf phrénique *(anastomose phrénico-stellaire),* et parfois aussi la veine jugulaire postérieure de Walther (voy. : fig. 208 et 236).

En arrière, l'artère répond à l'apophyse transverse de la septième vertèbre cervicale recouverte du long du cou et de l'aponévrose prévertébrale, et au versant antérieur du dôme pleural, car, dans 90 % des cas, le sommet de la plèvre (faîte du dôme pleural) remonte au-dessus de l'artère sous-clavière.

A ce niveau, se trouve le *ganglion cervical inférieur* du sympathique, souvent fusionné au premier ganglion thoracique pour constituer le *ganglion stellaire*; ses rapports avec l'artère sous-clavière sont variables suivant les sujets et tiennent à sa situation et à la hauteur du dôme pleural (voy. : *Dôme pleural,* tome III, et *Sympathique cervical,* tome IV).

a) En *position haute, cervicale,* le ganglion stellaire affecte des rapports plus ou moins immédiats avec l'artère sous-clavière, et le plus souvent, c'est le ganglion intermédiaire qui s'applique contre l'origine de la vertébrale, parfois même une gouttière vasculaire se dessine sur la face antéro-interne du ganglion (Delmas et Laux) (voy. : fig. 211).

b) En *position basse, intra-thoracique,* le ganglion étoilé ne contracte aucun rapport immédiat avec l'artère sous-clavière, dont il est séparé par toute la hauteur du dôme

(1) Anatomiste français (1641-1715).

pleural; profondément situé, ce ganglion occupe entre le col de la première côte et le dôme pleural une petite loge dite *loge du ganglion stellaire* ou *puits scaléno-pleuro-vertébral de Jonnesco,* délimité ainsi qu'il suit : *en dedans,* par la saillie du corps vertébral de la première dorsale recouvert du long du cou et, plus en avant, par l'œsophage; *en dehors,* par les scalènes moyen et postérieur; *en arrière,* par le col de la première côte

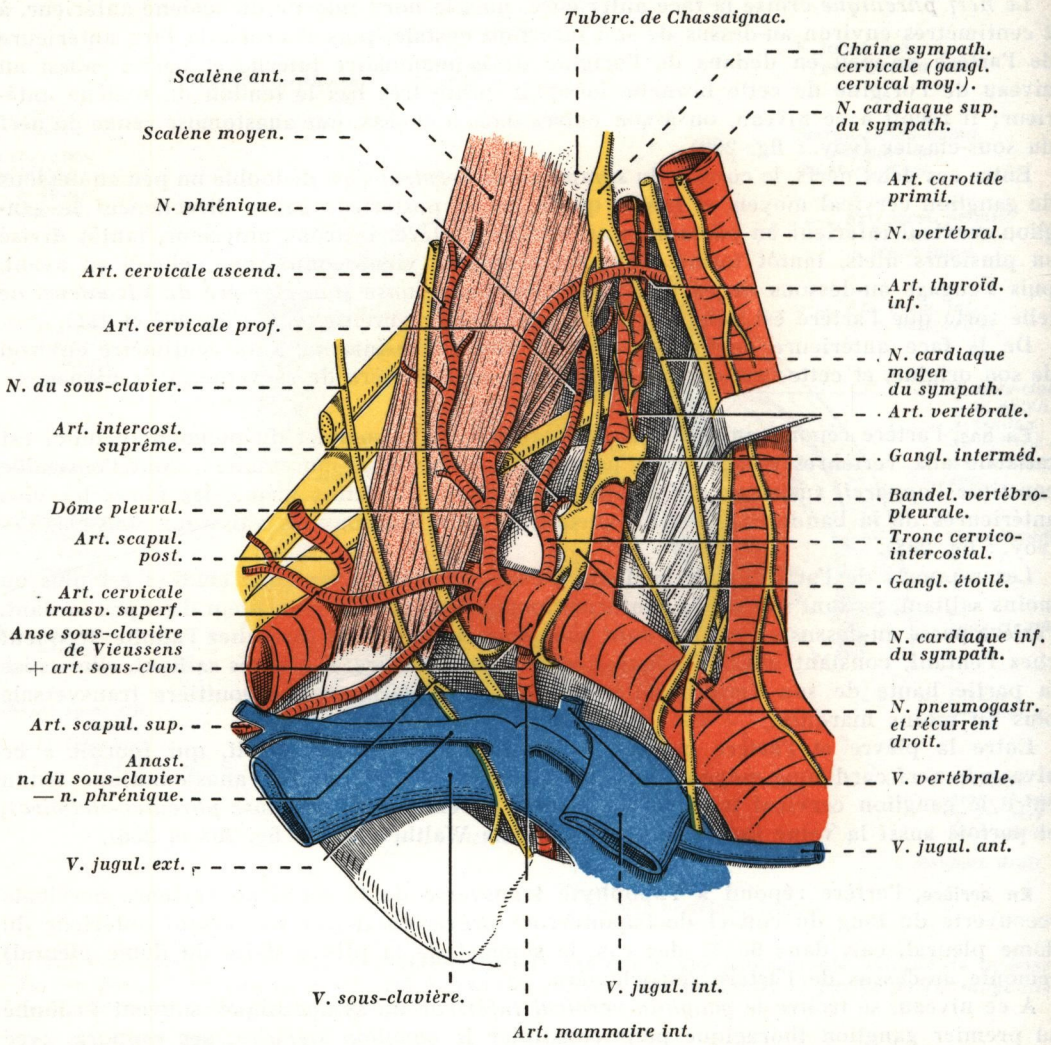

FIG. 211. — *Artère sous-clavière droite et ses branches, vue antérieure.*

(voy. : *Première côte,* tome I); et *en avant* et *en bas,* par le versant postérieur du dôme pleural (voy. : fig. 211 et 219).

A ce niveau, la plèvre se déprime en une fossette dite *fossette sus-rétro-pleurale de Sébileau,* délimitée : *en avant,* par l'artère sous-clavière et par l'origine de la vertébrale; *en arrière,* par le col de la première côte; *en dedans,* par la bandelette vertébro-pleurale et par le ligament transverso-pleural; et *en dehors,* par le ligament costo-pleural.

Immédiatement appliqué contre la face postérieure de l'artère et tout près de son origine, monte le nerf récurrent, tandis qu'en dehors de lui descend le nerf cardiaque supé-

rieur du sympathique, mais celui-ci (souvent irrégulier dans son trajet) croise parfois la face antérieure de l'artère sous-clavière.

Du ganglion stellaire partent le nerf vertébral de François Franck, le nerf cardiaque inférieur qui s'engage ensuite sous l'artère, et des filets vasculaires qui accompagnent l'artère sous-clavière et ses branches (voy. : *Innervation de l'artère sous-clavière*).

Les *cordons du plexus brachial* sont situés sur un plan supérieur à l'artère; la huitième branche antérieure cervicale et la première branche dorsale sont rétro-artérielles, elles sont séparées entre elles par le ligament costo-pleural; la huitième branche cervicale

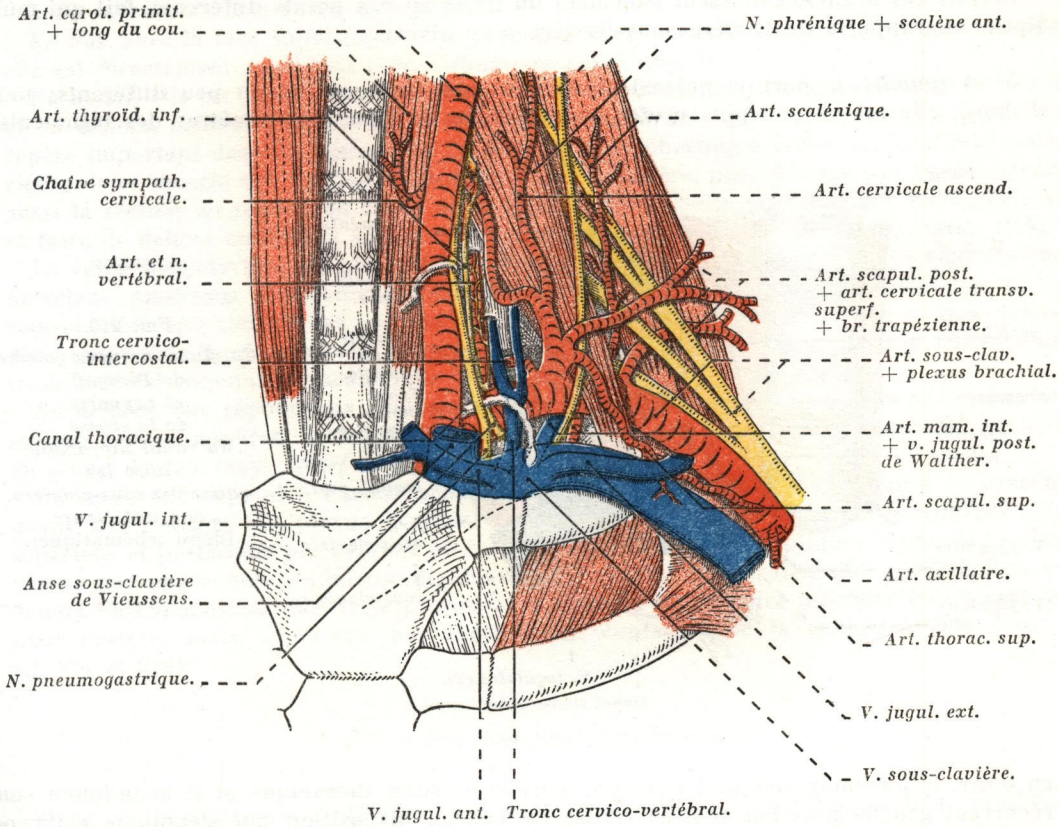

FIG. 212. — *Artère sous-clavière gauche et ses branches, vue antérieure. La carotide primitive et le nerf pneumogastrique ont été réclinés en dedans pour montrer les vaisseaux et nerfs vertébraux.*

descend derrière le ganglion stellaire et le ligament transverso-pleural; le premier nerf dorsal apparaît au bord externe du ganglion stellaire, puis il s'engage derrière le ligament transverso-pleural, pour glisser ensuite dans la fourche du ligament costo-pleural (branche brachiale ou anastomose D^1-C^8) (voy. : fig. 219).

Par sa face postérieure, l'artère donne une seule branche, le *tronc cervico-intercostal*, en un point diamétralement opposé à l'origine de la mammaire interne, et sa branche intercostale (artère intercostale supérieure) glisse dans l'aire de la fossette sus-rétro-pleurale.

En haut, elle entre en rapport avec la carotide primitive, avec laquelle elle forme un angle aigu; elle donne à ce niveau la plupart de ses branches, à savoir :

a) La *vertébrale,* qui naît à 4 ou 5 millimètres en aval de son origine et s'en éloigne

bientôt pour pénétrer dans le trou transversaire de la sixième vertèbre cervicale; elle est accompagnée du nerf vertébral de François Franck (voy. : fig. 219).

b) Le *tronc thyro-bicervico-scapulaire,* qui naît à quelques millimètres en dehors de la précédente; très court, il s'épanouit bientôt en un bouquet de quatre branches terminales : la *thyroïdienne inférieure* décrit une crosse au-dessus du vaisseau et traverse fréquemment la chaîne sympathique cervicale au niveau du ganglion cervical moyen (boucle nerveuse), les *cervicales ascendante* et *transverse superficielle* s'écartent rapidement de l'artère, enfin la *scapulaire inférieure* se dirige en dehors, parallèlement à l'artère.

Parfois ces branches naissent isolément du tronc en des points différents, fait qui multiplie les rapports de l'artère sous-clavière à ce niveau.

3° A gauche, la portion préscalénique présente des rapports un peu différents; tout d'abord, elle est un peu plus profondément située, à 6 ou 7 centimètres des téguments;

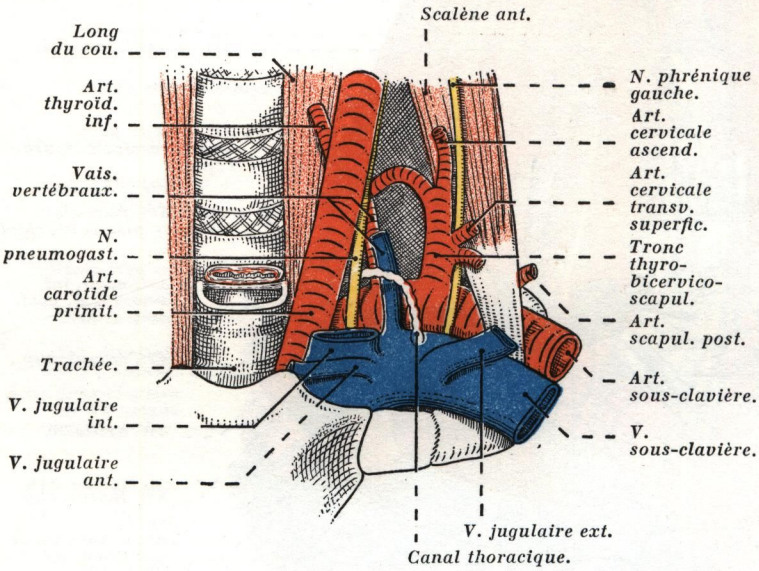

FIG. 213.
Confluent veineux gauche de Pirogoff et rapports de la crosse du canal thoracique avec les vaisseaux sous-claviers, vue antérieure (demi-schématique).

en outre, le pneumogastrique l'a croisée dans sa portion thoracique et il abandonne son récurrent gauche plus bas sous la crosse de l'aorte, disposition qui s'explique embryologiquement par l'origine différente des deux artères sous-clavières. Le phrénique et le sympathique présentent la même disposition qu'à droite.

La carotide primitive est située sur un plan plus antérieur qu'à droite; mais le rapport important à ce niveau est celui du *canal thoracique*; arrivé au niveau de la septième cervicale, celui-ci se porte en avant, en dehors et en bas, passe en dehors de la carotide primitive où il décrit une crosse à concavité inférieure pour se déverser dans la veine sous-clavière, accompagné de trois ou quatre ganglions lymphatiques du groupe de l'angle veineux; il est renflé à sa terminaison *(ampoule de Mascagni),* et parfois même il est dédoublé au niveau de sa crosse; dans son trajet, il passe à la manière d'une arche par-dessus la portion préscalénique de l'artère sous-clavière gauche, et à ce niveau il est compris dans un *quadrilatère vasculaire* relativement étroit, disposé dans un plan oblique d'avant en arrière et de dedans en dehors, et dont les limites sont : a) *en avant et en dedans,* la carotide primitive gauche flanquée du nerf pneumogastrique ; b) *en arrière et en dehors,* les vaisseaux vertébraux; c) *en haut,* l'artère thyroïdienne inférieure; d) et *en bas,* l'artère sous-clavière; ainsi, par rapport à ce vaisseau, le canal thoracique est donc successivement *rétro-, sus-* et *préartériel* (voy. : fig. 213).

2° — *Portion interscalénique.*

Dans sa courte *portion interscalénique,* longue de 1 cm. 1/2 environ, l'artère sous-clavière est comprise, ainsi que les cordons du plexus brachial, dans un espace triangulaire à sommet supérieur et à base inférieure que délimitent la première côte et les scalènes: c'est le *triangle intercosto-scalénique* ou *défilé des scalènes* (voy.: *Muscles scalènes,* tome I).

A ce niveau, l'artère entre en rapport :

En bas, avec la face supérieure de la première côte excavée en gouttière, sur laquelle elle est directement appliquée (voy. : *Première côte,* tome I).

En avant, elle est croisée par le tendon du scalène antérieur; oblique en bas, en avant et en dehors, celui-ci s'insère sur le tubercule de Lisfranc qui représente un point de repère important dans la ligature de l'artère. Le nerf phrénique croise en X la face antérieure de ce muscle sur un plan un peu supérieur à l'artère, puis il longe son bord interne, aussi la section du tendon au cours de la ligature devra-t-elle être toujours incomplète et se faire de dehors en dedans si l'on veut éviter la section de ce nerf (voy. : fig. 218).

La veine sous-clavière est plus antérieure et séparée de l'artère par le tendon du scalène antérieur. Au-dessus d'elle cheminent transversalement les branches préscaléniques de la sous-clavière, qui sont de bas en haut : les artères scapulaire supérieure, cervicale transverse superficielle et cervicale ascendante; ces deux dernières sont parfois issues d'un tronc artériel commun préscalénique (voy. : fig. 209).

En arrière, elle répond aux scalènes moyen et postérieur, et contre le bord interne du scalène moyen apparaît la troisième racine, ou racine inférieure (inconstante), du nerf du grand dentelé (voy. : *Nerf du grand dentelé,* tome IV).

En haut, elle répond à l'artère scapulaire postérieure, qu'elle abandonne à ce niveau; quant aux cordons du plexus brachial (troncs primaires), ils sont situés sur un plan supérieur et postérieur par rapport au tronc artériel et ils sont appliqués contre le scalène moyen par une couche celluleuse condensée, l'aponévrose préscalénique, continuation en dehors de l'aponévrose cervicale profonde; seul, le tronc primaire inférieur est en rapport avec l'artère, mais il n'entre pas toujours en contact avec la première côte (voy. : fig. 211 et 219).

3° — *Portion post-scalénique.*

Dans sa *portion post-scalénique,* véritable *segment chirurgical* dépourvu de branches collatérales importantes, l'artère sous-clavière occupe la base du creux sus-claviculaire ou, plus exactement, le *triangle omo-claviculaire* (1).

Dans le *creux sus-claviculaire,* limité par le trapèze en arrière, le sterno-cléido-mastoïdien en avant et la clavicule en bas, l'artère est relativement superficielle et facilement abordable : c'est le lieu de sa ligature; sa *ligne de ligature* est située à un centimètre au-dessus de la clavicule et parallèlement à cet os.

En avant, les plans traversés successivement au cours de sa ligature sont : la peau, très fine, très mobile et glabre, le tissu cellulaire sous-cutané renfermant les fibres les plus inférieures du peaucier du cou contenues dans un dédoublement du *fascia superficialis,* des vaisseaux et des nerfs superficiels, et plus spécialement les branches sus-claviculaires du plexus cervical superficiel.

L'aponévrose cervicale superficielle, tendue entre la clavicule en bas, le sterno-cléido-mastoïdien en avant et le trapèze en arrière, forme le couvercle du creux; la veine jugu-

---

(1) Ouvrage à consulter : C. Huriez : Le creux sus-claviculaire. *Thèse de Lille,* 1930.

laire externe change de direction et décrit sa crosse après avoir perforé l'aponévrose à la partie supérieure de la région, au niveau du repli falciforme de Dittel (voy. : *Aponévroses du cou,* tome I).

Au-dessous, on rencontre l'omo-hyoïdien, qui se dirige obliquement en haut, en avant et en dedans, en contournant le scalène antérieur; l'aponévrose cervicale moyenne engaine ce muscle, mais ne se prolonge pas au-dessus et en dehors de lui, par contre elle tapisse l'espace compris entre l'omo-hyoïdien et la clavicule.

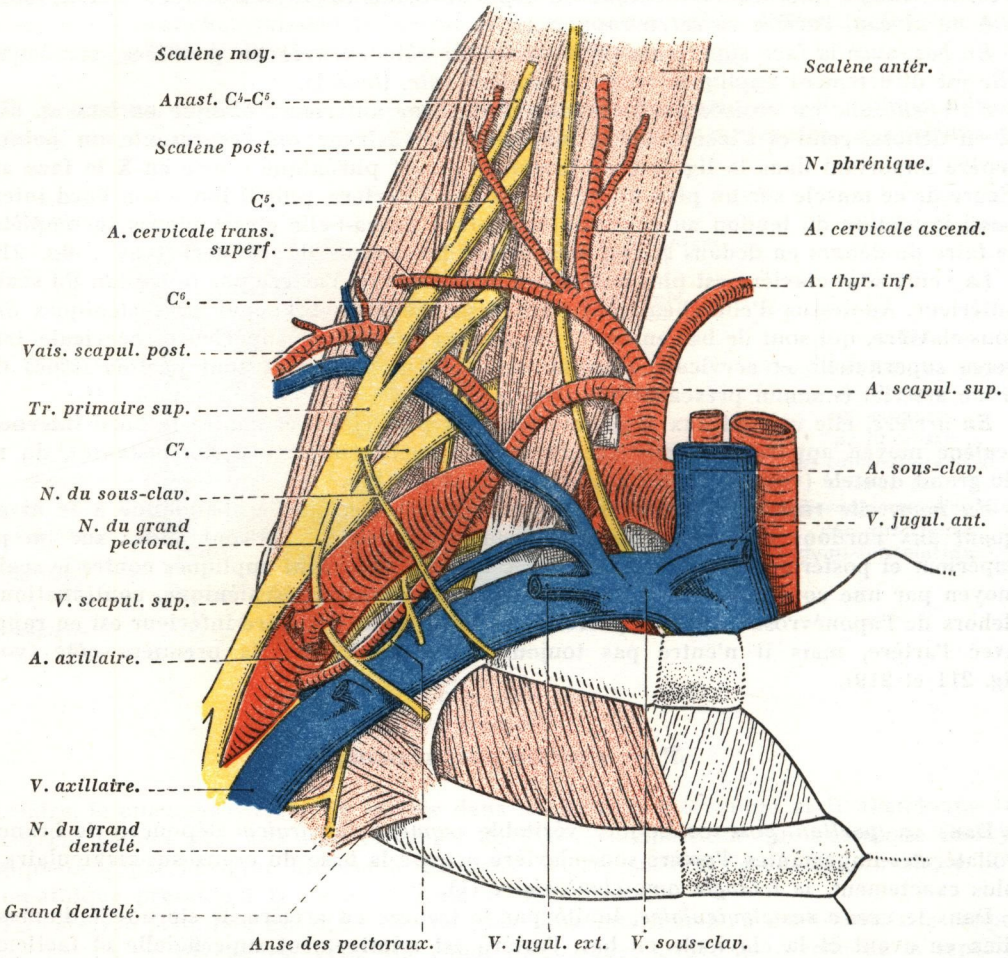

FIG. 214. — *Vaisseaux sous-claviers droits, vue antérieure.*

Entre les deux aponévroses cervicales (superficielle et profonde), apparaît un espace très étroit interaponévrotique : c'est le *spatium supra-claviculare,* dans lequel se loge une nappe de tissu cellulo-adipeux *(graisse de Merkel)* et où la veine jugulaire externe change de direction (voy. : *Aponévroses du cou* et *Espace sus-claviculaire,* tome I).

Topographiquement, le contenu de la région peut être divisé, par rapport à l'omo-hyoïdien, en *deux parties* d'aspect triangulaire : *a)* l'une, inférieure, le *triangle omo-claviculaire*; *b)* l'autre, supérieure, le *triangle omo-trapézien.*

a) Le **triangle omo-claviculaire** est le **triangle de la ligature de l'artère sous-clavière;** après avoir incisé l'aponévrose cervicale moyenne, apparaissent les organes profonds du creux

sus-claviculaire baignant dans du tissu cellulo-adipeux, au sein duquel on rencontre également quelques ganglions lymphatiques, les ganglions sus-claviculaires.

Après avoir dissocié la graisse du creux sus-claviculaire, la ligature de l'artère sous-clavière est facilitée par la recherche du tubercule de Lisfranc, situé au-dessus de la première côte à 1 cm. 1/2 en dedans du milieu de la clavicule; l'artère sous-clavière est placée immédiatement en dehors du tendon blanc nacré, presque tranchant, du scalène antérieur inséré sur ce tubercule.

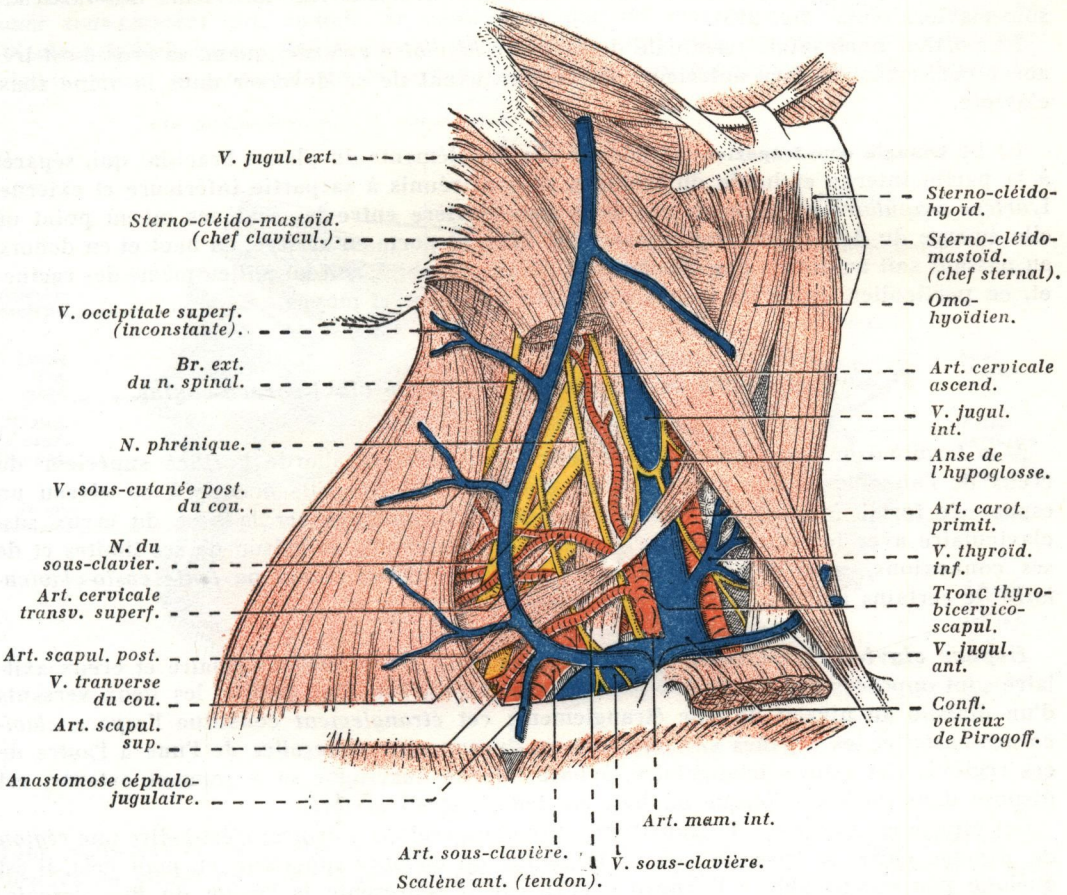

FIG. 215. — *Creux sus-claviculaire droit. Organes vasculo-nerveux.*

L'artère est l'élément le plus profond de la région. Elle répond: *en avant,* à la *veine sous-clavière* plus basse qu'elle, cachée derrière la clavicule et le muscle sous-clavier compris dans sa gaine; os et muscle représentent la paroi antérieure de la base du cou, au niveau du creux sus-claviculaire, et là ils s'élèvent au-dessus de la première côte, tel un véritable « *mur d'enceinte* » placé en avant du creux *(puits sus-clavier de Sébileau)* (1), partant devant les vaisseaux sous-claviers. Ces vaisseaux sont adhérents à la gaine aponévrotique du muscle, et de cette aponévrose se détache une expansion fibreuse qui con-

(1) Ouvrage à consulter : P. SÉBILEAU : *Démonstrations d'Anatomie.* 1 vol. G. Steinheil, édit., Paris, 1892.

tourne la face inférieure du paquet vasculo-nerveux représenté par les vaisseaux sous-claviers et les cordons nerveux du plexus brachial à leur point d'entrée dans le creux axillaire, pour se fixer, d'autre part, à la face supérieure de la première côte; c'est à cette expansion lamelliforme que l'on réserve le nom de *cloison falciforme cléido-scapulaire* (voy. : *Cloison falciforme cléido-scapulaire* ; article : *Aponévroses du cou,* tome I) (voy. : fig. 215).

Le *nerf du sous-clavier* gagne ce muscle en passant devant la veine.

L'*artère scapulaire supérieure,* rétro-claviculaire, croise la face antérieure des vaisseaux sous-claviers (voy. : fig. 215).

La portion horizontale terminale de la *veine jugulaire externe,* quand sa crosse est très accentuée, croise la face antérieure de l'artère avant de se déverser dans la veine sous-clavière.

b) Le **triangle omo-trapézien** est occupé par les éléments du plexus brachial qui, séparés à la partie interne et haute du triangle, se sont réunis à sa partie inférieure et externe. L'*artère scapulaire postérieure,* née de la sous-clavière entre les scalènes ou au point où elle émerge du défilé scalénique (voy. : fig. 211), se porte en arrière, en haut et en dehors, en passant soit au-dessus des éléments du plexus brachial, soit au milieu même des racines et, en particulier, entre les troncs primaires supérieur et moyen.

4° — *Rapports à sa terminaison. Espace clavi-coraco-costal.*

A sa terminaison sous la clavicule, l'artère sous-clavière aborde l'orifice supérieur du creux de l'aisselle, où elle prend le nom d'artère axillaire. Elle occupe à ce niveau un espace de forme prismatique triangulaire, qui fait communiquer la base du creux sus-claviculaire avec le creux axillaire et que nous désignons, en raison de ses limites et de ses connexions, sous le nom d'*espace clavi-coraco-costal* (*canal* ou *fente costo-claviculaire* de certains auteurs, *spatium costo-clavicularis*).

Espace clavi-coraco-costal. — Les régions dites creux sus-claviculaire et creux axillaire sont opposées l'une à l'autre par un segment rétréci, tout comme les deux versants d'un diabolo au niveau de leur étranglement; cet *étranglement* constitue l'*espace clavi-coraco-costal* et les organes vasculo-nerveux s'y engagent pour aller de l'une à l'autre de ces régions. Cet espace triangulaire, à base interne curviligne et à sommet externe, est disposé dans un plan oblique en bas, en dedans et en arrière.

Cet espace est une zone de transition entre deux régions voisines; c'est-à-dire une *région de passage* entre la base du cou et la racine du membre supérieur, et, pour cela, il est quelque peu comparable à l'anneau crural, car il représente la région du *hile vasculo-nerveux* du membre supérieur.

1° **Limites.** — Ses *limites* sont : *a) en avant* et *en haut,* la face inférieure de la clavicule doublée du muscle sous-clavier contenu dans sa gaine et le ligament coraco-claviculaire interne; b) *en dedans,* la convexité de la face supéro-externe de la première côte doublée du faisceau le plus élevé du grand dentelé ou première digitation (inconstante); c) *en arrière,* le scalène postérieur, le bord supérieur de l'omoplate sur lequel s'attache l'omo-hyoïdien contenu dans un dédoublement de l'aponévrose cervicale moyenne et le bord supérieur du sous-scapulaire; d) et *en dehors,* l'apophyse coracoïde et les ligaments coraco-claviculaires (ligaments trapézoïde et conoïde) (voy. : fig. 216).

L'angle interne de l'espace est représenté par l'union du muscle sous-clavier avec la première côte et son cartilage costal. Cet angle, variable suivant les sujets, oscille entre 25 et 30 degrés, suivant l'obliquité que présente le premier arc costal. L'angle externe est constitué par la jonction ligamentaire coraco-claviculaire au niveau du bord interne de

l'apophyse coracoïde. L'angle postéro-interne est formé par l'adossement du bord supérieur du sous-scapulaire au muscle grand dentelé.

Le défilé clavi-coraco-costal est rétréci par la présence d'un diaphragme fibreux, lamelliforme, représenté par la *cloison falciforme cléido-scapulaire* (portion réfléchie de l'aponévrose cervicale moyenne) (voy. : *Aponévrose cervicale moyenne,* tome I) et dont le bord libre, tranchant, forme la limite postérieure et externe de l'espace.

2° **Contenu.** — Les *organes vasculo-nerveux* qui traversent cet espace sont : les *vaisseaux sous-claviers* qui, au-delà, se continuent par les *vaisseaux axillaires* leur tronc collecteur lymphatique satellite *(tronc sous-clavier),* qui relie les ganglions sous-claviculaires situés au sommet de la pyramide axillaire aux ganglions sus-claviculaires (le

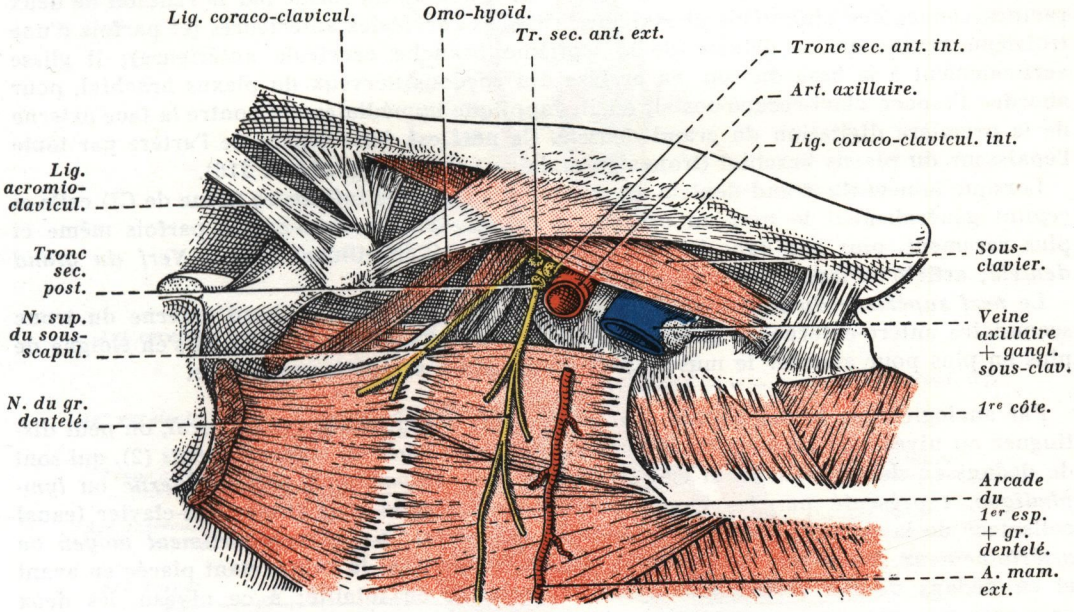

FIG. 216. — *Espace clavi-coraco-costal; côté droit.*

tronc sous-clavier peut être double et même triple, Rodrigues et Sousa-Pereira), les *cordons du plexus brachial,* le *nerf du grand pectoral,* le *nerf du grand dentelé* et le *nerf supérieur du sous-scapulaire.*

Parfois, on rencontre dans l'espace *un* ou *deux ganglions lymphatiques* cachés derrière la clavicule et situés soit en avant de la veine sous-clavière, soit plus rarement, entre l'artère et la veine; ces ganglions représentent les éléments les plus supérieurs du groupe sous-claviculaire auxquels aboutissent la majeure partie des vaisseaux lymphatiques efférents des ganglions de l'aisselle; presque toujours atteints dans les néoplasmes avancés du sein, leur extirpation est souvent difficile et la proximité, voire même l'adhérence à la veine, sont un écueil de plus au cours de leur ablation.

Rapports de l'artère sous-clavière dans l'espace. — *En avant* et un peu *en dedans,* l'artère sous-clavière entre en rapport avec sa *veine* homonyme, adhérente à l'aponévrose du sous-clavier; le *nerf du grand pectoral,* issu le plus souvent du tronc secondaire antéro-externe, aborde le défilé clavi-coraco-costal en croisant obliquement tantôt la face antérieure des vaisseaux sous-claviers, tantôt et le plus souvent, l'origine des vaisseaux axil-

laires; il constitue là un précieux et sûr point de repère pour la ligature de l'artère sous la clavicule.

En arrière et un peu *en dehors,* elle entre en rapport avec les trois *troncs secondaires* du plexus brachial (1); ceux-ci forment une gouttière à concavité antéro-supérieure, dans laquelle glisse l'artère; accolés les uns aux autres, ils sont disposés de dehors en dedans et de la superficie vers la profondeur en marches d'escalier; deux sont de calibre sensiblement égal : le tronc secondaire antéro-externe et le tronc secondaire antéro-interne, mais ce dernier est situé sur un plan plus postérieur que le premier; le tronc secondaire postérieur ou radio-circonflexe, plus volumineux que les précédents, est profondément situé, derrière l'artère, au contact de la première côte, dans l'angle que forme celle-ci avec le vaisseau (E. Olivier) (voy. : *Plexus brachial,* tome IV).

Le *nerf du grand dentelé,* branche du plexus brachial, est formé par la réunion de deux racines venues des cinquième et sixième branches cervicales antérieures (et parfois d'une troisième racine qui se détache de la septième branche cervicale antérieure); il glisse verticalement à la base du cou en arrière des cordons nerveux du plexus brachial, pour aborder l'espace clavi-coraco-costal, où il s'applique immédiatement contre la face externe de la première digitation du grand dentelé. Ce nerf est donc séparé de l'artère par toute l'épaisseur du plexus brachial (troncs secondaires) (voy. : fig. 214 et 216).

Lorsque le nerf du grand dentelé est pourvu d'une racine inférieure (issue de C^7) celle-ci rejoint généralement le nerf au niveau de l'espace clavi-coraco-costal, parfois même et plus rarement, plus bas dans le creux de l'aisselle (Cruveilhier) (voy. : *Nerf du grand dentelé*; article : *Plexus brachial,* tome IV).

Le *nerf supérieur du sous-scapulaire* (souvent double) longe le bord externe du tronc secondaire antéro-externe; il glisse derrière l'artère et à distance d'elle, et s'en éloigne de plus en plus pour aborder le muscle sous-scapulaire à sa partie supérieure.

Par analogie avec la disposition des organes qui traversent le canal crural, on peut distinguer au niveau de l'espace clavi-coraco-costal *trois loges* ou *compartiments* (2), qui sont de dedans en dehors et d'avant en arrière : *a)* un *compartiment antéro-interne* ou *lymphatique,* représenté par les ganglions sous-claviculaires et le tronc sous-clavier (canal collecteur de la majeure partie des ganglions axillaires); *b)* un *compartiment moyen* ou *artério-veineux,* formé par l'artère et la veine sous-clavière; la veine, étant placée en avant et en dedans de son artère homonyme, la recouvre en totalité; à ce niveau, les deux vaisseaux ne sont pas en contact immédiat et sont toujours séparés par un intervalle de quelques millimètres (cette disposition est due à l'interposition au-dessus de la première côte entre les deux vaisseaux du tendon du scalène antérieur); *c)* et un *compartiment postéro-externe* ou *nerveux,* représenté par les troncs secondaires du plexus brachial ; l'artère longe le tronc antéro-interne, mais ne le recouvre pas (P. Granjon).

*
**

BRANCHES COLLATÉRALES DE L'ARTÈRE SOUS-CLAVIÈRE

Hormis les *petites cervicales,* qui sont des artères grêles, inconstantes, et en nombre variable, l'artère sous-clavière fournit *dix* branches collatérales qui naissent généralement par *six* troncs, ce sont : la *vertébrale,* la *mammaire interne,* la *thyroïdienne inférieure,*

---

(1) Article à consulter : E. Olivier : Topographie des nerfs du plexus brachial et des vaisseaux axillaires à leur entrée dans le creux sous-claviculaire. *Presse médicale,* 23 décembre 1922.

(2) Ouvrage à consulter : P. Granjon : Les éléments du creux sus-claviculaire. *Thèse de Marseille,* 1938.

l'*artère intercostale supérieure*, qui donne les trois premières intercostales, les *trois artères cervicales, profonde, ascendante et transverse superficielle*; les *deux scapulaires supérieure* et *postérieure*, qui prennent part à la constitution du cercle artériel périscapulaire, et l'*artère scalénique de Stahel*.

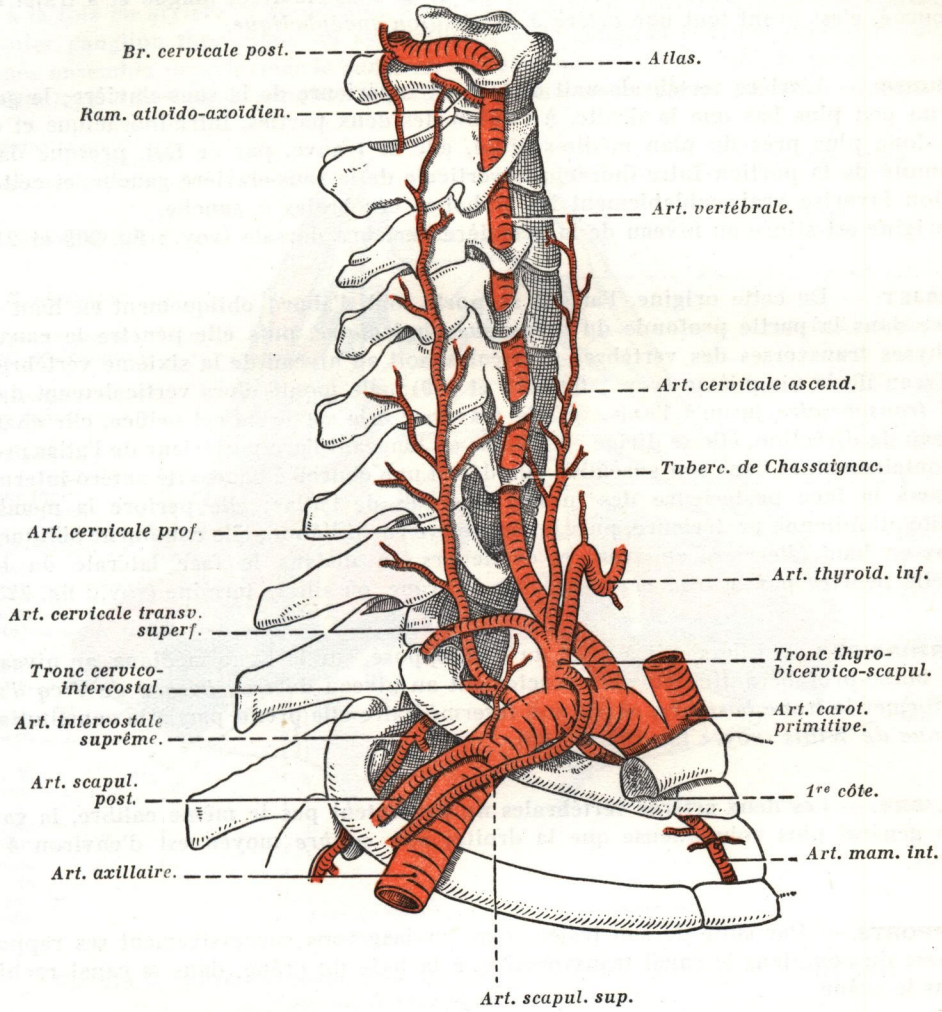

FIG. 217. — *Artère sous-clavière droite et ses branches; vue latérale* (schématique).

Les *six* branches collatérales de la sous-clavière naissent : *a)* les unes, dans la portion préscalénique, ce sont : la *vertébrale*, la *mammaire interne*, le *tronc cervico-intercostal* et le *tronc thyro-bicervico-scapulaire de Farabeuf*; *b)* les deux autres naissent entre les scalènes, ce sont : la *scapulaire postérieure* et l'*artère scalénique* (1) (voy. : fig. 217 et 218).

(1) Ouvrage à consulter : G. CAREL : Etude morphologique sur l'origine, le trajet et le mode de ramescence de l'artère sous-clavière. *Thèse de Bordeaux*, 1935.

1° — *Artère vertébrale.*

L'*artère vertébrale* est la première branche de la sous-clavière; longue et à trajet multi-contourné, c'est avant tout une *artère à destination encéphalique.*

ORIGINE. — L'artère vertébrale naît de la face supérieure de la sous-clavière; la gauche naît un peu plus bas que la droite, à l'union des deux parties, intra-thoracique et cervicale, donc plus près du plan médio-sagittal, elle se trouve, par ce fait, presque dans la continuité de la portion intra-thoracique verticale de la sous-clavière gauche, et cette disposition favorise vraisemblablement les embolies cérébrales à gauche.

L'origine est située au niveau de la première vertèbre dorsale (voy. : fig. 203 et 217).

TRAJET. — De cette origine, l'artère se porte tout d'abord obliquement en haut et en arrière dans la partie profonde du *creux sus-claviculaire,* puis elle pénètre le canal des apophyses transverses des vertèbres cervicales, soit au niveau de la sixième vertèbre, soit au niveau de la cinquième (voy. : fig. 217 et 219); elle monte alors verticalement dans le *canal transversaire* jusqu'à l'axis, qu'elle traverse; à la sortie de cet orifice, elle change à nouveau de direction, elle se dirige en dedans en longeant l'arc postérieur de l'atlas presque horizontalement, et dans son ensemble elle décrit une courbe à concavité antéro-interne qui embrasse la face postérieure des masses latérales de l'atlas; elle perfore la membrane occipito-atloïdienne postérieure, puis la dure-mère rachidienne; elle contourne obliquement de bas en haut, d'arrière en avant et de dehors en dedans la face latérale du bulbe, puis elle pénètre par le *trou occipital* dans le crâne, où elle se termine (voy. : fig. 223).

TERMINAISON. — Elle s'unit à celle du côté opposé, sur la ligne médiane, au niveau du sillon bulbo-protubérantiel, ou plus exactement au niveau du *trou borgne de Vicq d'Azyr,* pour former le *tronc basilaire,* et par son intermédiaire elle prend part à la constitution du *polygone de Willis* (voy. : fig. 198 et 199).

CALIBRE. — Les deux artères vertébrales ne présentent pas le même calibre, la gauche est en général plus volumineuse que la droite; son *calibre* moyen est d'environ 4 millimètres.

RAPPORTS. — Par suite de son trajet, nous envisagerons successivement ses rapports : à la base du cou, dans le canal transversaire, à la base du crâne, dans le canal rachidien et dans le crâne.

1° ***A la base du cou,*** l'artère est située dans la *partie profonde* du *creux sus-claviculaire*; elle émerge de la sous-clavière un peu en dedans du tronc cervico-intercostal ; l'artère est oblique en haut, en arrière et un peu en dedans, et cette obliquité la rend de plus en plus profonde (voy. : fig. 219).

Dans cette région, elle occupe le *trigone de Waldeyer* (1903) (1) ou *trigone de l'artère vertébrale*; celui-ci est représenté par un espace triangulaire à base inférieure et à sommet supérieur correspondant au tubercule de Chassaignac. Ses *limites* sont : la saillie des corps vertébraux, le long du cou et l'œsophage en dedans; le scalène antérieur en dehors;

---

(1) Anatomiste allemand (1836-1921), fut professeur d'Anatomie aux Universités de Breslau, Strasbourg et Berlin.

la première côte et le versant antéro-interne du dôme pleural en bas. Dans ce trigone, l'artère vertébrale représente, à peu de chose près, la bissectrice de l'angle supérieur (d'où sa dénomination) (voy. : fig. 211).

En arrière, elle entre en rapport avec la fossette sus-rétro-pleurale de Sébileau, qui est située à la fois en arrière et au-dessous d'elle; à ce niveau, l'artère croise successivement le premier ganglion thoracique du sympathique et le ganglion cervical inférieur, souvent fusionnés ensemble pour former le *ganglion stellaire,* ou *ganglion étoilé*; le ganglion occupe une petite loge, dite *loge du ganglion stellaire* ou *puits scaléno-pleuro-vertébral de Jonnesco,*

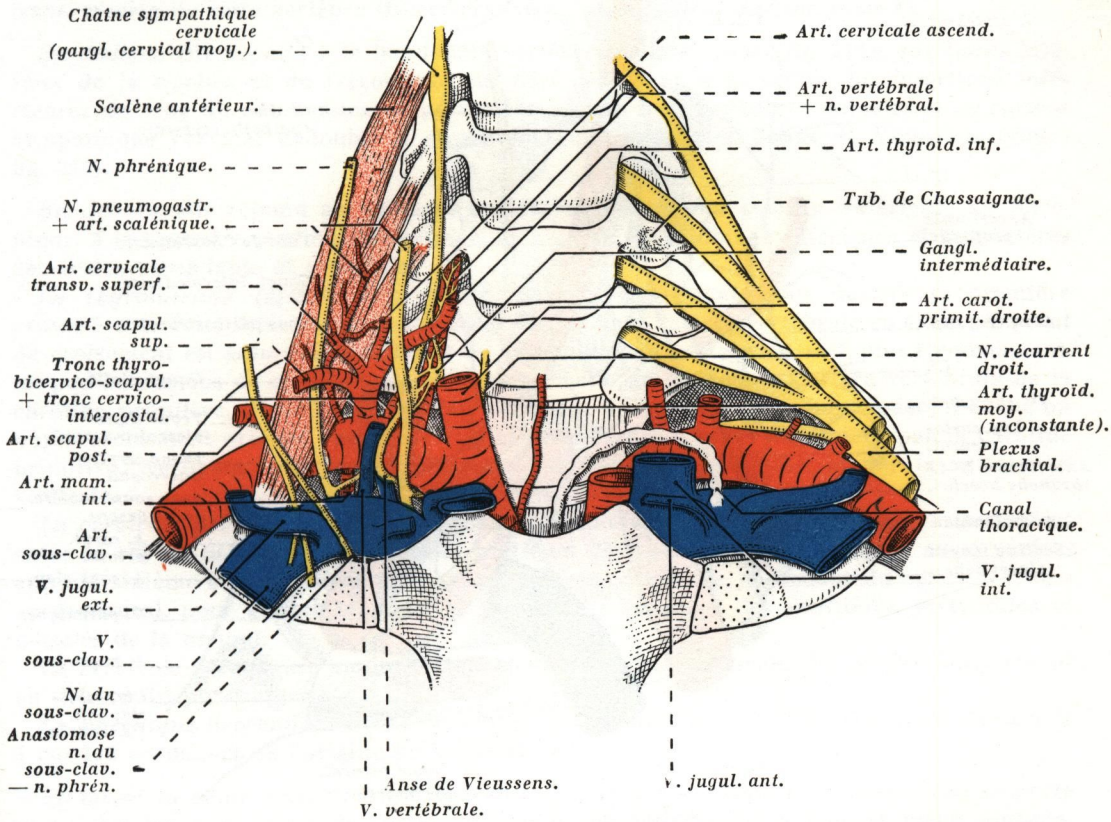

FIG. 218. — *Artères sous-clavières. Branches collatérales principales et rapports; vue antérieure* (demi-schématique).

compris entre le col de la première côte et le versant postérieur du dôme pleural; fréquemment, l'artère vertébrale détermine sur la face antérieure du ganglion stellaire une *empreinte* en forme de gouttière verticale (principalement lorsqu'il occupe une position basse); l'*anse périvertébrale,* qui unit ce ganglion au ganglion intermédiaire, ceinture l'artère vertébrale près de son origine, à la manière d'une bague dont le chaton serait le ganglion intermédiaire (voy. : fig. 211 et 219), parfois même l'artère est complètement entourée par la masse ganglionnaire principale unie au ganglion intermédiaire qui, lui, s'applique toujours sur la face antéro-interne de l'artère; le ganglion stellaire, le ganglion intermédiaire et les lames nerveuses qui les unissent forment alors un véritable *tunnel* dans lequel s'engage l'artère (P. Granjon); quoi qu'il en soit, l'artère vertébrale représente toujours le rapport le plus constant à l'égard du ganglion stellaire et, suivant

l'expression de Leriche : « *la découverte du ganglion étoilé, c'est la découverte de l'artère vertébrale à son origine* ».

Les filets antérieurs de l'anse de Vieussens croisent l'origine de l'artère en passant en dehors d'elle ; enfin, du pôle supérieur du ganglion s'échappe le nerf vertébral de François Franck (voy. : fig. 211 et 219).

Sur un plan plus postérieur, on trouve de bas en haut le premier nerf dorsal, le hui-

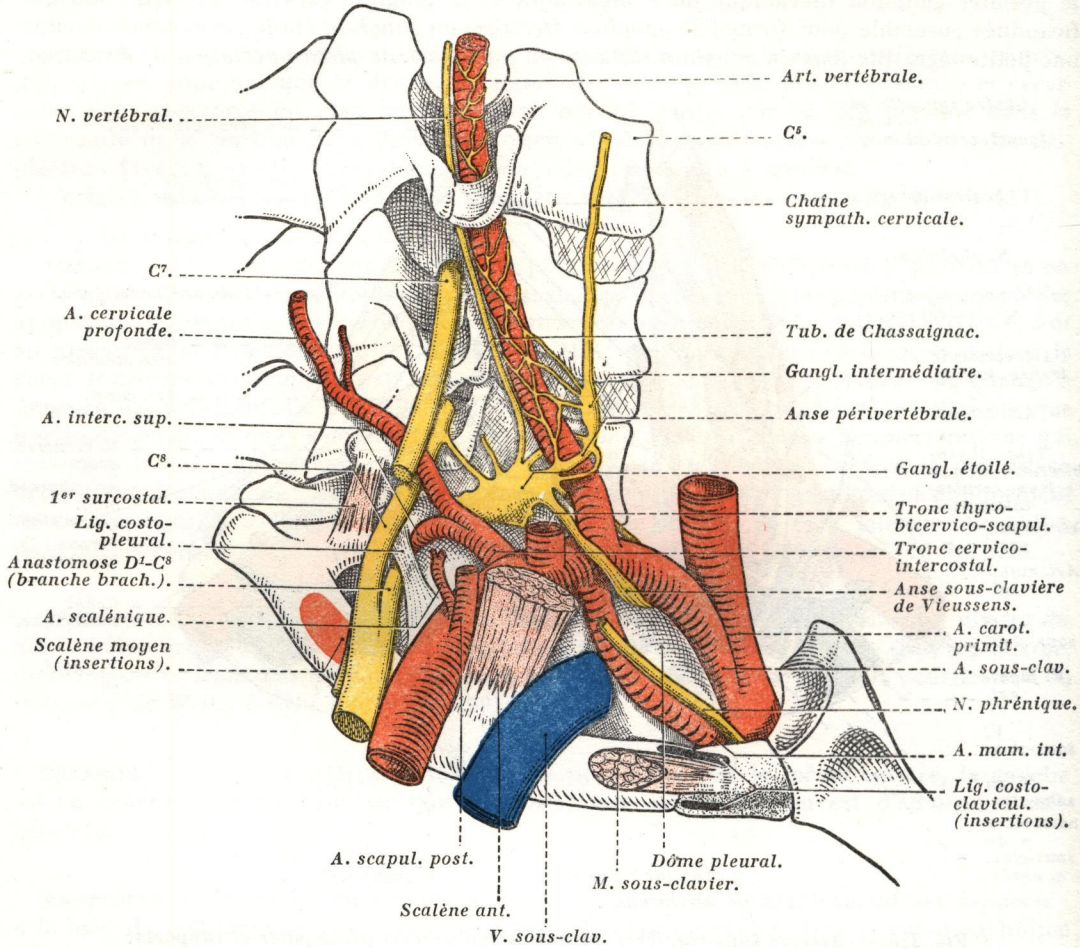

FIG. 219. — *Artère sous-clavière et ses branches.*
Rapports de l'artère vertébrale, du tronc cervico-intercostal et de l'artère mammaire interne dans leur segment d'origine; côté droit, vue latérale.

tième et le septième nerf cervical (branches antérieures), et lorsque l'artère passe devant l'apophyse transverse de la septième vertèbre cervicale, elle croise la face antérieure du huitième nerf cervical, dont elle reste séparée par le muscle intertransversaire antérieur correspondant. L'artère cervicale profonde, masquée en avant par la veine jugulaire postérieure de Walther, passe en arrière et un peu en dehors de l'artère vertébrale (voy. : fig. 219).

Enfin, en arrière de l'artère, s'étale horizontalement le plan des apophyses transverses de la première vertèbre dorsale et de la septième cervicale; plus haut, la sixième vertèbre cervicale, dont l'apophyse transverse forme une saillie très nette par son tubercule anté-

rieur ou *tubercule de Chassaignac,* n'entre pas en rapport avec la face postérieure de l'artère, car à ce niveau l'artère a pénétré le canal transversaire.

Ce plan osseux est recouvert par le long du cou en dedans et par le scalène antérieur en dehors.

A la hauteur de la septième vertèbre cervicale, l'artère s'appuie sur la face antérieure du muscle long du cou, mais au niveau du disque intervertébral qui sépare cette vertèbre de la sixième cervicale, elle contourne ce muscle pour glisser verticalement à sa face postérieure, où elle s'engage, avec le nerf vertébral qui l'accompagne, sous une petite arcade fibreuse que le long du cou envoie au tubercule de Chassaignac, puis elle pénètre le trou transversaire de cette vertèbre (Guerrier) (voy. : *Muscle long du cou,* tome I).

En dedans, elle répond à la bandelette vertébro-pleurale (voy.: fig. 211), aux bords latéraux de la trachée et de l'œsophage, au nerf récurrent, à la saillie des insertions inférieures du long du cou sur les corps vertébraux des trois premières dorsales et au cordon sympathique cervical dédoublé à ce niveau pour constituer l'anse de Vieussens (voy. : fig. 212).

En dehors, elle répond au ligament transverso-pleural, au scalène antérieur, au phrénique, à la première portion, ascendante, de l'artère thyroïdienne inférieure et aux artères cervicales ascendante et profonde.

La *thyroïdienne inférieure* monte presque verticalement, pour décrire sa première crosse à concavité inféro-interne en croisant plus haut l'artère vertébrale en avant; le point de croisement est situé soit au niveau du tubercule de Chassaignac, soit, plus fréquemment, un peu au-dessous de ce tubercule (J. Gosset); cette artère sépare l'artère vertébrale de la carotide primitive, de telle sorte qu'au voisinage du tubercule de Chassaignac, il existe un triple croisement artériel *(point de Paulet)* représenté d'avant en arrière par la carotide primitive, verticale, par la thyroïdienne inférieure, transversale, et par la vertébrale, verticale.

La *cervicale profonde* provient du tronc cervico-intercostal, elle se dirige verticalement entre le col de la première côte et le huitième nerf cervical; elle s'engage aussi parfois entre la sixième et la septième apophyse transverse cervicale, en dedans du ligament transverso-pleural, pour gagner les muscles postérieurs (muscles des gouttières vertébrales et muscles de la nuque).

La *cervicale ascendante* monte obliquement en dehors, en avant du scalène antérieur et en dehors du phrénique.

Le *phrénique* descend en avant du scalène antérieur; il croise l'artère sous-clavière à 1 cm 1/2 en dehors de l'origine de la vertébrale.

En avant, la *veine vertébrale* est légèrement externe par rapport à l'artère; elle se porte progressivement en avant de l'artère sous-clavière pour se jeter dans la veine sous-clavière au niveau de l'angle veineux de Pirogoff, tandis que la *veine jugulaire postérieure de Walther,* située sur le même plan antéro-postérieur, passe en général au-dessous de l'artère sous-clavière, donc en rapport plus éloigné avec l'artère vertébrale (voy. : fig. 236).

A gauche, un rapport important est représenté par la *crosse du canal thoracique*; celui-ci traverse d'arrière en avant le trigone de l'artère vertébrale, ou plus exactement un *quadrilatère vasculaire* dont la limite postéro-externe est représentée par les vaisseaux vertébraux (voyez précédemment : *Rapports de la portion préscalénique de l'artère sous-clavière gauche*), puis après avoir décrit sa crosse, il se déverse dans la veine sous-clavière ou dans l'angle veineux de Pirogoff (voy. : *Canal thoracique,* tome VI) (voy. : fig. 213).

Les *éléments du pédicule vertébral* se groupent et se réunissent au-dessous du tubercule de Chassaignac (1), la veine est en avant et en dehors de l'artère, et le nerf vertébral en arrière et en dehors.

---

(1) Chirurgien français (1804-1879), fut membre de l'Académie de Médecine.

L'artère et le nerf vertébral pénètrent dans le canal transversaire au niveau de l'apophyse transverse de la sixième vertèbre cervicale (parfois de la cinquième, voy. : fig. 219), tandis que la veine homonyme s'engage dans le trou transversaire de la septième vertèbre cervicale (voy. : fig. 211 et 236). A ce niveau, le paquet vasculo-nerveux est situé dans le dièdre à sinus antérieur formé par le scalène antérieur en dehors et le long du cou en dedans (angle supérieur du trigone de Waldeyer), ces deux muscles convergent vers le tubercule de Chassaignac, qui constitue un excellent point de repère. Le trou transversaire de la sixième vertèbre cervicale apparaît comme un véritable orifice de cheminée qui surplombe l'âtre que représente la fossette sus-rétro-pleurale (Y. Guerrier); l'artère et son nerf pénètrent cet orifice en passant entre le corps vertébral et le sixième muscle intertransversaire antérieur du cou, qui s'étend de la base de l'apophyse transverse de la sixième vertèbre cervicale à l'extrémité externe de l'apophyse transverse de la septième cervicale.

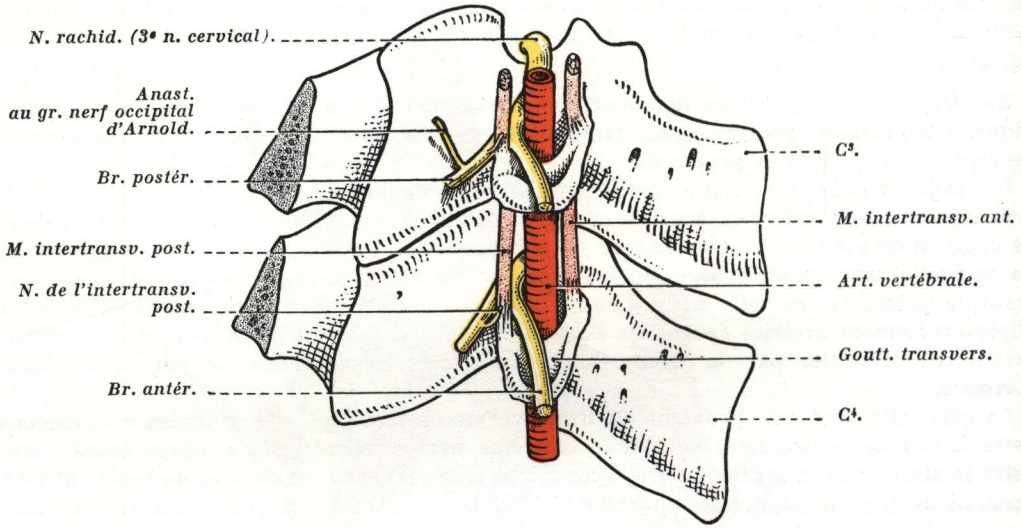

FIG. 220. — *Artère vertébrale droite dans le canal transversaire; ses rapports avec les nerfs rachidiens cervicaux et avec les muscles intertransversaires du cou; vue latérale.*

Il traverse à ce niveau un feuillet fibreux qui passe en pont de la face antérieure des muscles prévertébraux en dedans, sur les muscles scalènes en dehors, et qui n'est autre que la continuation, en dehors, de l'aponévrose prévertébrale en aponévrose préscalénique.

2° ***Dans le canal transversaire,*** étendu de la sixième vertèbre cervicale à l'atlas, l'artère vertébrale entre en rapport avec les parois osseuses du canal, creusées dans l'apophyse transverse des six premières vertèbres cervicales; entre deux vertèbres, l'artère entre en rapport avec les muscles intertransversaires antérieur et postérieur du cou, qui comblent partiellement l'espace intertransversaire (voy. : fig. 220).

En avant, les intertransversaires antérieurs naissent de la face antérieure et du bord inférieur de la racine antérieure de l'apophyse transverse; ils descendent verticalement, pour se terminer sur le bord supérieur de la racine antérieure de l'apophyse transverse de la vertèbre sous-jacente, en diminuant de volume de haut en bas.

En arrière, les intertransversaires postérieurs naissent de la face inférieure de la gouttière creusée sur la partie externe des apophyses transverses et s'insèrent sur la partie externe de la lèvre postérieure de la gouttière de la vertèbre sous-jacente; le premier fait souvent défaut (voy. : *Muscles intertransversaires du cou,* tome I) (voy. : fig. 220).

Les branches antérieures des nerfs cervicaux se portent horizontalement en dehors, reposant sur la face supérieure de l'apophyse transverse creusée en gouttière (gouttière transversaire), elles passent en arrière de l'artère, chaque branche abandonnant deux rameaux en dedans de l'artère vertébrale : ce sont, le rameau communicant et le nerf sinu-vertébral de Luschka (voy. : fig. 220).

A partir du bord supérieur de la troisième vertèbre cervicale, l'artère n'est plus rectiligne, mais légèrement flexueuse, ce qui l'empêche d'être tiraillée dans les mouvements de rotation, de flexion, d'extension et d'inclinaison latérale de la tête.

Dans toute la partie inférieure de son trajet, c'est-à-dire jusqu'à la troisième vertèbre cervicale incluse, l'artère vertébrale entre en rapport avec les divers organes du paquet vasculo-nerveux.

La *veine vertébrale* est située sur le côté externe de l'artère, souvent même un canal collatéral veineux se place en dedans de la veine et l'accompagne; parfois aussi la veine vertébrale est multipliée, formée de trois à quatre troncs anastomosés en plexus (type plexiforme), sauf à la partie inférieure du canal transversaire (Walther); au niveau de chaque trou de conjugaison, elle s'anastomose avec les plexus veineux intra-rachidiens.

Le *nerf vertébral de François Franck,* simple ou plexiforme, auquel s'adjoignent des anastomoses issues des nerfs rachidiens (5e, 6e et 7e nerfs cervicaux), accompagne l'artère en se plaçant en arrière et en dedans d'elle, il se continue sur le tronc basilaire.

Dans ce trajet, le *paquet vasculo-nerveux vertébral* est recouvert : a) *en avant,* par les muscles intertransversaires antérieurs et prévertébraux, long du cou, grand droit antérieur de la tête et par l'aponévrose prévertébrale, et il entre en rapport avec la chaîne sympathique cervicale; b) et *en arrière,* par les muscles intertransversaires postérieurs et par le transversaire épineux; il entre en rapport, mais à distance, avec l'artère cervicale profonde, les complexus et le *splenius colli.*

Au-dessous de l'axis, l'artère se coude en se réfléchissant de dedans en dehors sous l'apophyse articulaire de l'axis, où elle marque son passage par une gouttière avant de s'engager dans le trou transversaire de cette vertèbre (voy. : *Axis,* tome I); elle entre en rapport en arrière avec la digitation supérieure du transversaire du cou.

3° A ***la base du crâne,*** l'artère vertébrale occupe *deux régions* : *a)* l'une, *inférieure,* comprise entre l'axis et l'atlas; *b)* l'autre, *supérieure,* comprise entre l'atlas et l'occipital.

a) **Entre l'axis et l'atlas (région atloïdo-axoïdienne)** l'artère se porte en haut et en dehors en décrivant une courbe à convexité externe, pour gagner le trou transversaire de l'atlas situé sensiblement en dehors de celui de l'axis.

Dans ce trajet, l'artère entre en rapport direct avec le grand oblique de la tête qui, venant des faces latérales de l'apophyse épineuse de l'axis, se porte en haut et en dehors pour s'insérer à la face inférieure de l'apophyse transverse de l'atlas, débordant en dehors l'intertransversaire postérieur, quand il existe.

Le grand nerf occipital d'Arnold croise la face postérieure du grand oblique de la tête, puis le triangle de Tillaux; il reçoit, à ce niveau, des anastomoses des branches postérieures des premier et troisième nerfs cervicaux; sa branche antérieure, dans un trajet curviligne, croise en dehors et perpendiculairement à sa direction l'artère vertébrale (voy. : fig. 221 et 222).

Derrière ce plan musculaire, le splénius du cou *(splenius colli),* qui s'insère sur les deux ou trois premiers tubercules postérieurs des apophyses transverses cervicales, et le splénius de la tête *(splenius capitis),* ainsi que le trapèze, séparent l'artère des plans superficiels et de la peau.

L'artère s'engage dans le trou de l'apophyse transverse de l'atlas et, dès sa sortie de cet orifice, elle se porte en arrière et en dedans, elle perd tout rapport avec la veine vertébrale qui vient de la ligne médiane, entre l'atlas et l'occipital; l'artère décrit une courbe à concavité antérieure qui embrasse la face postérieure des masses latérales de l'atlas.

b) **Entre l'atlas et l'occipital (région occipito-atloïdienne)**, l'artère est dirigée transversalement de dehors en dedans, elle contourne l'articulation occipito-atloïdienne (voy. : fig. 223).

En avant, l'artère répond dans sa partie la plus externe, et sur quelques millimètres seulement, au droit latéral de la tête, qui vient de l'apophyse transverse de l'atlas et d'une arcade fibreuse; ce muscle se porte en haut et en dedans sur l'occipital et sépare ainsi l'artère des neuvième, dixième, onzième et douzième paires craniennes; elle répond également aux masses latérales de l'atlas.

L'artère est logée dans une gouttière osseuse située sur l'arc postérieur de l'atlas (voy. : *Atlas,* tome I); cette gouttière est parfois transformée en un canal complet par une lame osseuse qui se détache des cavités glénoïdes pour aller rejoindre la lèvre postérieure de la gouttière; enfin, au-dessus de cette gouttière, et sur un plan antérieur à l'artère, se

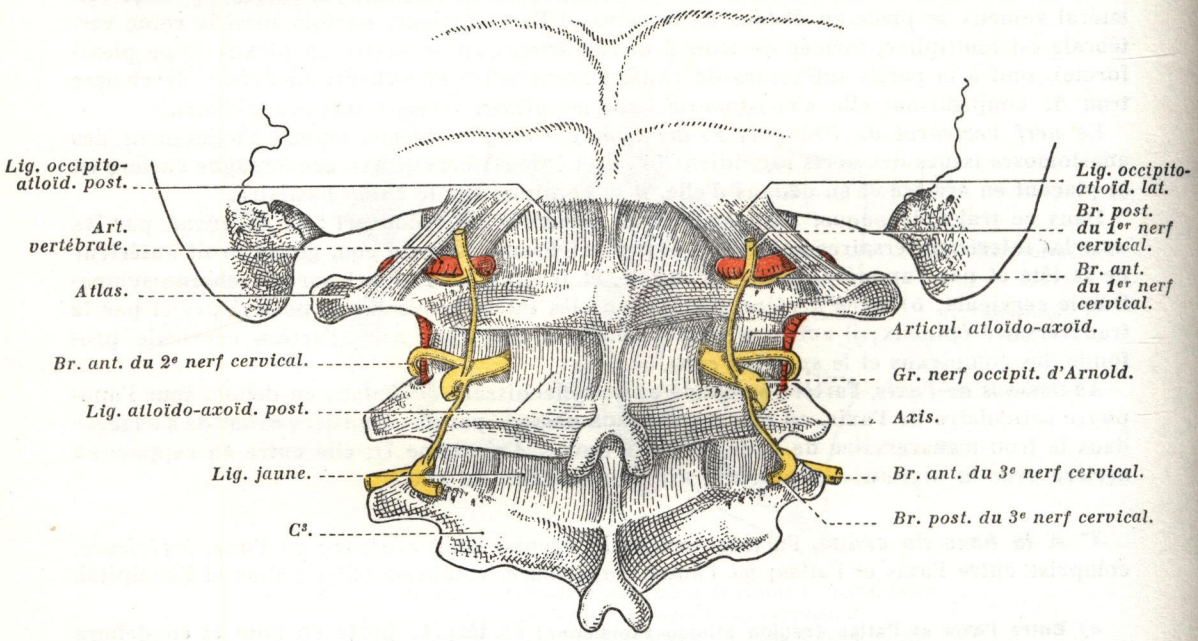

FIG. 221. — *Artères vertébrales au niveau des deux premières vertèbres cervicales. Rapports ostéo-articulaires et nerveux; vue postérieure.*

trouvent l'articulation occipito-atloïdienne et son appareil ligamentaire de renforcement; l'artère est au contact de la capsule de l'articulation appliquée contre cette dernière par le ligament occipito-atloïdien latéral (voy. : fig. 221).

En arrière, l'artère répond au triangle limité par le grand oblique, le grand droit postérieur et le petit oblique de la tête ou *triangle de Tillaux* (1) (voy. : fig. 222).

L'artère y est accompagnée par le premier nerf cervical, qui sort du canal rachidien par le même orifice que l'artère; il est situé au-dessous de l'artère; entre cette dernière et l'atlas et sous le vaisseau, il se divise en deux branches, l'une postérieure, l'autre antérieure; mais tandis que la première reste sous-jacente à l'artère et suit le même trajet qu'elle, la seconde la croise postérieurement et reçoit à ce niveau une anastomose venue du grand nerf occipital d'Arnold (voy. : fig. 221).

---

(1) Anatomiste et chirurgien français (1834-1904), fut professeur de clinique chirurgicale à la Faculté de Médecine de Paris et membre de l'Académie de Médecine.

Dans cette région, le grand droit postérieur de la tête, montant de l'apophyse épineuse de l'axis vers la moitié externe de la ligne courbe occipitale inférieure, recouvre en partie l'artère.

De la superficie vers la profondeur, ce triangle musculaire est recouvert par le trapèze, le splénius et le grand complexus; ce dernier monte presque verticalement vers l'occipital et recouvre directement le triangle; quant au petit complexus situé plus en dehors, il se porte vers l'apophyse mastoïde.

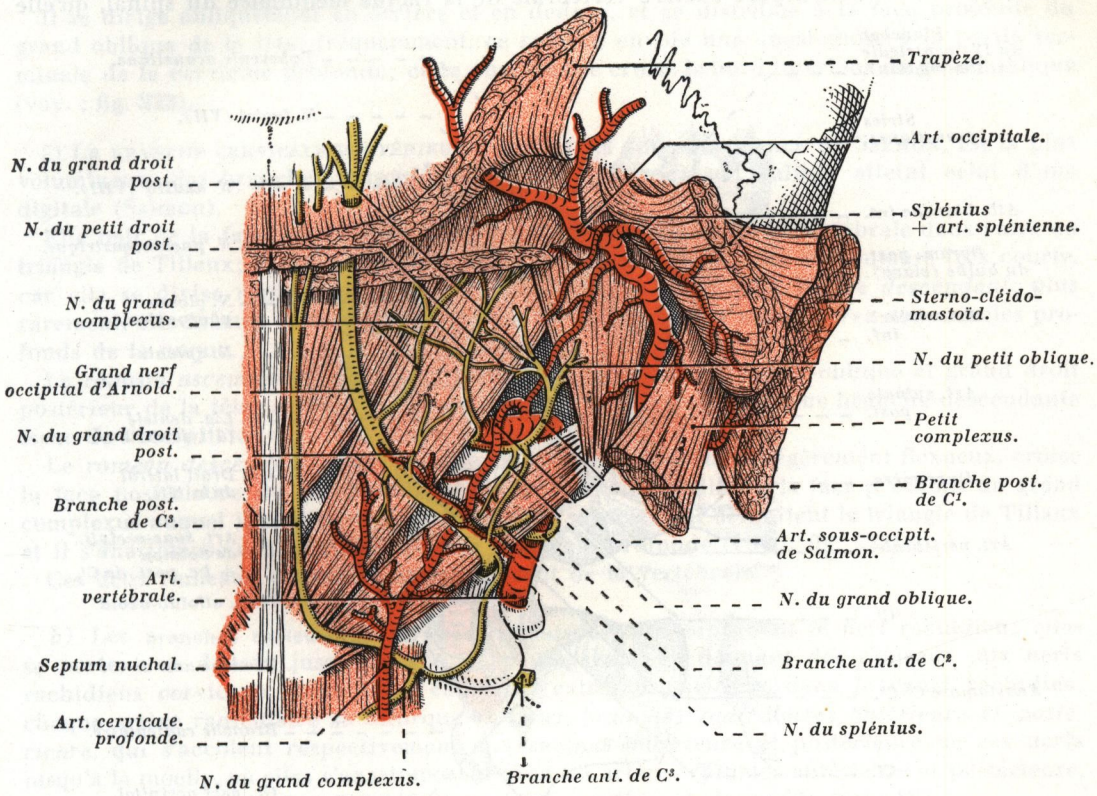

FIG. 222. — *Artère vertébrale au niveau du triangle de Tillaux et terminaison de l'artère cervicale profonde; côté droit.*
Le nerf du splénius issu du grand nerf occipital d'Arnold est représenté sectionné.

4° ***A son entrée dans le canal rachidien,*** l'artère vertébrale est située à un centimètre en dehors de la ligne médiane, elle perfore le ligament occipito-atloïdien postérieur au niveau de la partie la plus externe de ses insertions sur l'arc postérieur de l'atlas, dans l'angle dièdre que forment à ce niveau les ligaments occipito-atloïdiens postérieur et latéral; elle pénètre par un orifice spécial placé immédiatement au-dessus de celui du premier nerf cervical (voy. : fig. 221).

Elle est en rapport : *en dehors* et *en avant,* avec la capsule de l'articulation occipito-atloïdienne; *en dedans* et *en arrière,* avec le ligament occipito-atloïdien postérieur.

5° ***Dans sa portion intra-cranio-rachidienne,*** l'artère vertébrale occupe successivement la partie la plus supérieure du canal rachidien, le trou occipital et l'étage postérieur de la boîte cranienne (voy. : fig. 223).

L'artère perfore la dure-mère, qui adhère au pourtour du trou occipital, puis l'arachnoïde, pour se placer au contact de la pie-mère en passant en avant de la première digitation du ligament dentelé qui s'insère à l'extrémité du diamètre transversal du trou occipital.

Dans ce trajet intra-cranio-rachidien, l'artère contourne en spirale la face latérale du bulbe rachidien, en se plaçant successivement entre le tubercule occipital des masse latérales en dehors et le bulbe en dedans, puis entre la gouttière basilaire et la face antérieure du bulbe.

Le ligament dentelé sépare l'artère vertébrale de la racine médullaire du spinal, qu'elle

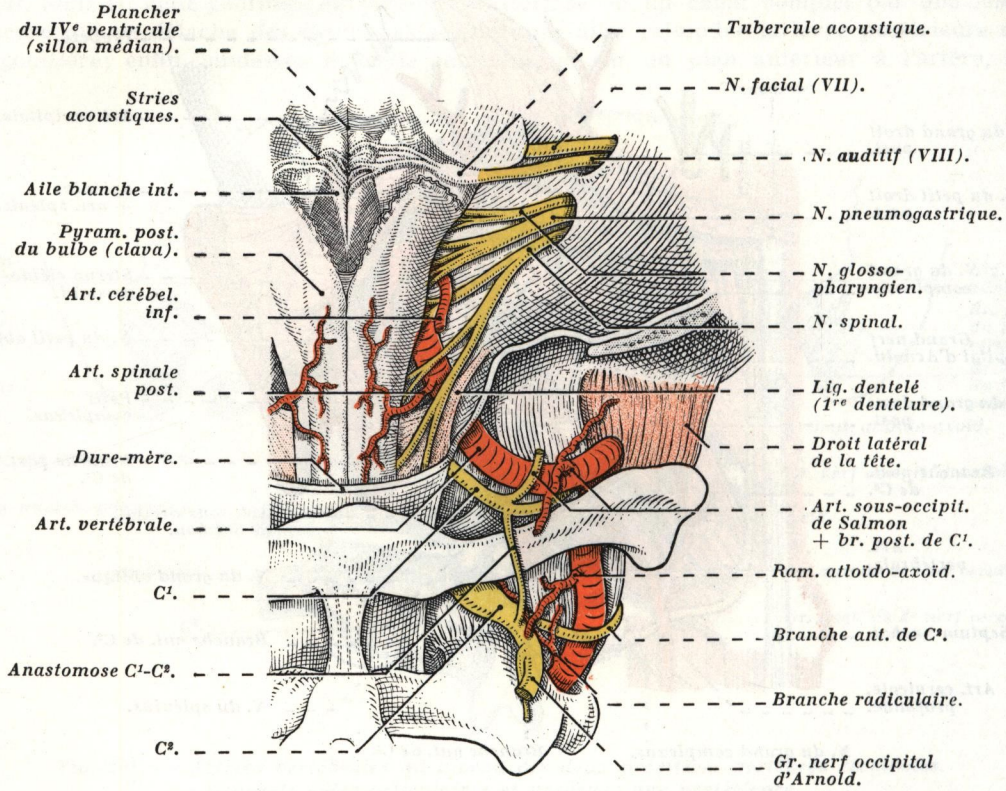

FIG. 223. — *Trajet et rapports de l'artère vertébrale : a)* dans les régions atloïdo-axoïdienne et occipito-atloïdienne; *b)* et dans sa portion terminale intra-cranio-rachidienne; côté droit, vue postérieure.

croise du reste plus haut au-dessus de la première digitation (première dentelure), au point où elle émet sa branche cérébelleuse inférieure; puis l'artère croise en avant le nerf grand hypoglosse, l'olive bulbaire, les pyramides antérieures du bulbe *(eminentia pyramidalis)*; elle se joint et se fusionne à celle du côté opposé au niveau du trou borgne que la fourche des vertébrales recouvre en partie (voy.: fig. 223).

En arrière, l'artère vertébrale reste à distance du lobule du pneumogastrique.

BRANCHES COLLATÉRALES. — Les branches de l'artère vertébrale se distinguent en *branches cervicales* et en *branches intra-craniennes.*

1° Branches cervicales. — Les branches cervicales sont très grêles; la vertébrale donne, au niveau de chaque trou de conjugaison : des *artères musculaires* pour les muscles

prévertébraux, intertransversaires du cou, et, pour certains muscles de la nuque; des *branches radiculaires* et des *rameaux ostéo-articulaires.*

a) Parmi les **artères musculaires,** deux d'entre elles méritent une description spéciale, ce sont : le *rameau atloïdo-axoïdien* et la *branche cervicale postérieure* (voy. : fig. 217).

α) Le RAMEAU ATLOÏDO-AXOÏDIEN, généralement grêle et inconstant, se détache de la vertébrale, un peu avant son entrée dans le trou transversaire de l'atlas.

Il se dirige obliquement en arrière et en dedans, et se distribue à la face profonde du grand oblique de la tête; fréquemment, ce rameau envoie une anastomose à la partie terminale de la cervicale profonde; cette anastomose croise le bord inférieur du grand oblique (voy. : fig. 223).

β) La BRANCHE CERVICALE POSTÉRIEURE, OU ARTÈRE SOUS-OCCIPITALE DE SALMON, est la plus volumineuse des branches musculaires de la vertébrale; son calibre atteint celui d'une digitale (Salmon).

Elle naît de la face postérieure de la portion transversale de la vertébrale dans l'aire du triangle de Tillaux; dirigée obliquement en arrière et en bas, elle est toujours très courte, car elle se divise rapidement en *deux rameaux,* l'un *ascendant,* l'autre *descendant*; plus rarement, elle fournit un bouquet de *quatre* ou *cinq rameaux musculaires* aux muscles profonds de la nuque.

Le *rameau ascendant* s'épuise rapidement dans les muscles petit oblique et grand droit postérieur de la tête; assez souvent, ce rameau s'anastomose avec une branche descendante issue de l'occipitale (voy. : fig. 222).

Le *rameau descendant,* plus volumineux que le précédent et légèrement flexueux, croise la face postérieure du grand oblique de la tête, puis il glisse à la face profonde du grand complexus auquel il se distribue; il irrigue les muscles qui délimitent le triangle de Tillaux et il s'anastomose constamment avec la cervicale profonde (voy. : fig. 222).

Ces deux rameaux peuvent naître isolément de la vertébrale.

b) Les **branches radiculaires (artères radiculaires)** accompagnent le nerf rachidien; elles se portent en dedans jusqu'au trou de conjugaison, en donnant des rameaux aux nerfs rachidiens cervicaux et au tissu cellulaire extra-dure-mérien; dans le canal rachidien, chaque artère radiculaire se bifurque en *deux branches radiculaires antérieure* et *postérieure,* qui s'accolent respectivement aux racines antérieure et postérieure de ces nerfs jusqu'à la moelle, où elles s'anastomosent avec les artères spinales antérieure et postérieure, pour constituer le *réseau périmédullaire* (voy. : *Artères de la moelle,* tome IV).

c) Les **rameaux ostéo-articulaires** sont très grêles; ils se distribuent aux articulations des vertèbres cervicales, à ces vertèbres et à l'articulation occipito-atloïdienne. Parmi ces rameaux, il en est un qui mérite d'être signalé : c'est le *rameau nourricier principal de l'atlas;* très court, il naît dans le canal rachidien et pénètre presque aussitôt la masse latérale de l'atlas au niveau d'un orifice situé sur sa face interne, en arrière du tubercule sous-glénoïdien (voy. : *Atlas,* tome I).

2° ***Branches intra-craniennes.*** — Les branches intra-craniennes sont au nombre de *cinq,* à savoir : l'*artère méningée postérieure,* les *artères spinales postérieure* et *antérieure,* l'*artère cérébelleuse inférieure* et l'*artère olivaire.*

a) L'ARTÈRE MÉNINGÉE POSTÉRIEURE naît de l'artère vertébrale, un peu au-dessus de sa traversée dure-mérienne, parfois même au niveau du trou occipital; elle pénètre presque immédiatement dans l'étage postérieur du crâne, puis elle se distribue par plusieurs rameaux à la dure-mère de la fosse cérébelleuse, à la tente du cervelet, ainsi qu'à la portion sous-iniaque de l'écaille de l'occipital *(zone nuchale* ou *planum nuchale).*

b) L'ARTÈRE SPINALE POSTÉRIEURE naît de la portion juxta-bulbaire de la vertébrale; elle se porte en arrière et en bas sur la face postérieure du bulbe, où elle se divise en *deux branches* : α) l'une, *ascendante,* très courte, monte vers le bord inférieur du plancher du quatrième ventricule : c'est l'*artère du corps restiforme* auquel elle se distribue; β) l'autre, *descendante,* plus volumineuse, destinée à la moelle, gagne la ligne d'émergence des racines rachidiennes postérieures (sillon collatéral postérieur), où elle constitue la partie inférieure de l'artère spinale postérieure (voy. : fig. 223).

c) L'ARTÈRE SPINALE ANTÉRIEURE se détache de la vertébrale, près de l'origine du tronc basilaire; très courte, elle se porte obliquement en bas vers la ligne médiane, pour s'unir à celle du côté opposé, en formant un tronc médian parfois dédoublé par place qui suit le sillon antérieur de la moelle (voy. : *Artères de la moelle,* tome IV) (voy. : fig. 199).

d) L'ARTÈRE CÉRÉBELLEUSE INFÉRIEURE est la plus importante et la plus volumineuse des branches collatérales de l'artère vertébrale. Elle naît de la face externe de l'artère dans sa partie terminale, un peu au-dessous du croisement du nerf grand hypoglosse, plus rarement elle se détache de la naissance du tronc basilaire; elle contourne la face latérale du bulbe, où elle s'insinue entre celui-ci et l'amygdale cérébelleuse; elle passe entre le nerf grand hypoglosse et la racine médullaire du spinal, parfois aussi entre les filets radiculaires du nerf grand hypoglosse, puis elle contourne le corps restiforme pour apparaître dans l'angle dièdre que forment la face inférieure du cervelet et la face postérieure du bulbe rachidien; là, elle est comprise dans l'espace sous-arachnoïdien qui correspond à la *cisterna magna* ou *citerne bulbo-cérébelleuse* (voy. : *Rapports du bulbe rachidien, Rapports du cervelet* et *Méninges,* tome IV); finalement, elle s'étale d'avant en arrière à la face inférieure du cervelet, où elle se ramifie.

Très flexueuse pendant tout son trajet, elle se distribue : *a)* à la face inférieure du cervelet, à laquelle elle fournit *trois* ou *quatre* rameaux collatéraux transversaux pour l'hémisphère, et une *branche vermienne* pour le vermis inférieur; *b)* à la toile choroïdienne et aux plexus choroïdes du 4e ventricule, par des rameaux récurrents *(rameaux choroïdiens)*; *c)* au corps restiforme et au pédoncule cérébelleux inférieur *(artères bulbaires latérales).*

Parfois, l'artère cérébelleuse inférieure peut être dédoublée en une artère cérébelleuse proprement dite et une *artère accessoire,* plus grêle, qui irrigue uniquement le vermis inférieur : c'est l'*artère vermienne inférieure.*

e) L'ARTÈRE OLIVAIRE est une petite branche grêle qui naît de la terminaison de la vertébrale; elle aborde l'olive bulbaire par son pôle inférieur et par sa face antérieure.

BRANCHE TERMINALE. TRONC BASILAIRE. — Le *tronc basilaire (arteria basilaris)* résulte de la *fusion* (1) des deux artères vertébrales *(fourche des vertébrales)* sur la ligne médiane et au niveau du sillon bulbo-protubérantiel; de telle sorte que l'ensemble figure sur la face antérieure du tronc cérébral un Y renversé (⅄).

A son origine, il est encadré latéralement par l'émergence des nerfs moteurs oculaires externes qui se détachent du sillon bulbo-protubérantiel, immédiatement au-dessus de la saillie des pyramides antérieures du bulbe *(eminentia pyramidalis)* (voy. : *Bulbe rachidien,* tome IV).

A ce niveau, le tronc présente un éperon artériel médian, vestige de sa dualité d'origine.

Long de 3 centimètres environ, son calibre moyen est de 4 à 5 millimètres. Sagittal et médian, il est placé dans l'espace sous-arachnoïdien entre la protubérance annulaire en arrière, où il correspond à la gouttière protubérantielle médiane *(sillon basilaire)* et l'apophyse basilaire en avant; il se termine au niveau du sillon pédonculo-protubérantiel, en

(1) Ce tronc est le seul type d'artère à « *disposition concentrée* ».
Article à consulter : EGAS MONIZ : Tronc basilaire et artères dérivées. *L'Encéphale,* décembre 1933.

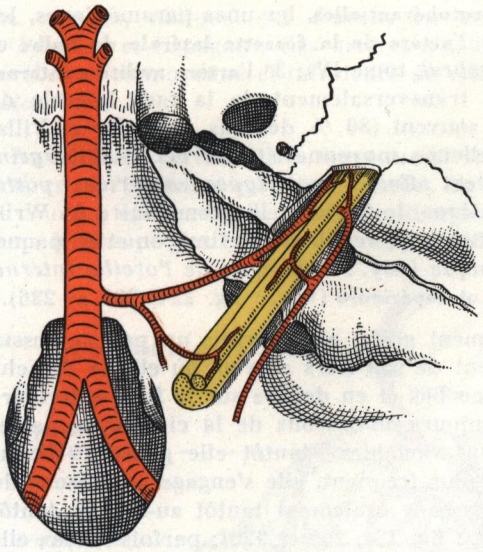

FIG. 224. — *Distribution de l'artère cérébello-labyrinthique, type antérieur. Vascularisation des nerfs facial et auditif dans leur portion intra-cranienne* (d'après Y. GUERRIER et G. VILLACÈQUE).

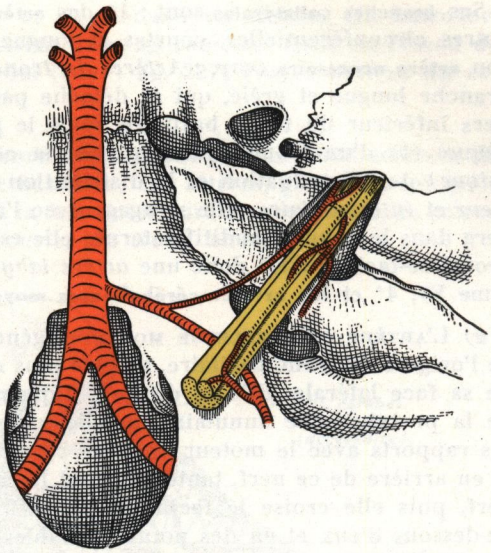

FIG. 225. — *Distribution de l'artère cérébello-labyrinthique, type postérieur. Vascularisation des nerfs facial et auditif dans leur portion intra-cranienne* (d'après Y. GUERRIER et G. VILLACÈQUE).

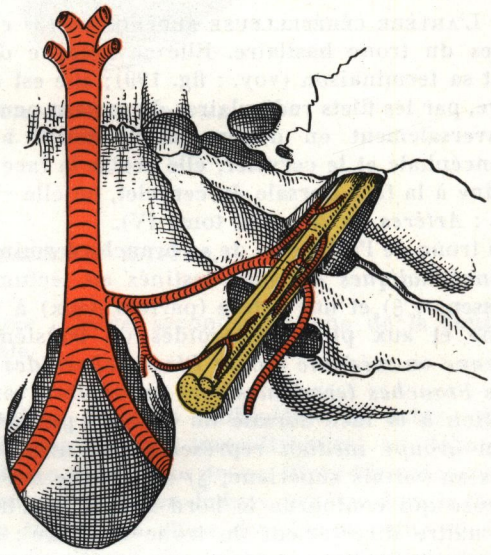

FIG. 226.
Distribution de l'artère cérébello-labyrinthique, type intermédiaire. Vascularisation des nerfs facial et auditif dans leur portion intra-cranienne (d'après Y. GUERRIER et G. VILLACÈQUE).

se bifurquant en T en ses deux branches terminales, les *artères cérébrales postérieures*, lesquelles prennent part à la constitution du *polygone artériel de Willis* (1) (voy. : *Artères du cerveau*, tome IV) (voy. : fig. 199).

(1) Anatomiste et médecin anglais (1621-1675).

Ses **branches collatérales** sont : 1° des **artères protubérantielles**, les unes paramédianes, les autres circonférentielles, courtes et longues; 2° l'**artère de la fossette latérale du bulbe** et son **artère accessoire** (voy. : *Artères du tronc cérébral*, tome IV); 3° l'**artère auditive interne**, branche longue et grêle, qui se détache parfois transversalement de la face latérale du tiers inférieur du tronc basilaire, mais le plus souvent (80 % des cas, Guerrier et Villacèque) (1) d'un tronc commun avec la cérébelleuse moyenne *(tronc cérébello-labyrinthique)* dont la situation et la distribution peuvent affecter *trois types : antérieur, postérieur* et *intermédiaire*; elle s'engage avec l'acoustique, le facial et l'intermédiaire de Wrisberg dans le conduit auditif interne; elle est destinée au vestibule, au limaçon et au paquet acoustico-facial : c'est donc une *artère labyrinthique* (voy. : *Vaisseaux de l'oreille interne*, tome V); 4° et les **artères cérébelleuses moyenne et supérieure** (voy. : fig. 224, 225 et 226).

a) L'ARTÈRE CÉRÉBELLEUSE MOYENNE, généralement grêle, naît parfois un peu au-dessus de l'origine du tronc basilaire, mais le plus souvent de son tiers moyen, où elle se détache de sa face latérale. Elle se dirige obliquement en bas et en dehors sur la face antérieure de la protubérance annulaire, qu'elle croise toujours au-dessous de la cinquième paire; ses rapports avec le moteur oculaire externe sont variables : tantôt elle glisse au-dessus et en arrière de ce nerf, tantôt, et c'est le cas le plus fréquent, elle s'engage au-dessous du nerf, puis elle croise le facial et l'auditif en passant également tantôt au-dessus, tantôt au-dessous d'eux et en des points variables (voy. : fig. 224, 225 et 226); parfois même, elle décrit à ce niveau une boucle concave en arrière et en dedans, puis elle atteint la grande circonférence du cervelet au-dessus du flocculus, où elle se divise en *deux branches*, l'une *supérieure*, l'autre *inférieure*, qui se distribuent aux faces respectives des hémisphères cérébelleux et au flocculus, seul territoire qu'elle irrigue sans participation d'une autre artère cérébelleuse (G. Lazorthes, J. Poulhès et Espagno). Elle fournit fréquemment l'artère auditive interne.

b) L'ARTÈRE CÉRÉBELLEUSE SUPÉRIEURE (2) est la plus volumineuse des branches collatérales du tronc basilaire. Elle se détache de la face latérale du tronc basilaire un peu avant sa terminaison (voy. : fig. 199); elle est séparée à son origine de la cérébrale postérieure, par les filets radiculaires du moteur oculaire commun (voy. : fig. 198); elle se dirige transversalement en dehors parallèlement au sillon pédonculo-protubérantiel, entre le mésencéphale et le cervelet; elle croise la face latérale du pédoncule cérébral, puis elle se termine à la face dorsale du cervelet, où elle s'étale en un éventail de branches terminales (voy. : *Artères du cervelet*, tome IV).

Du tronc de l'artère ou de sa branche terminale la plus interne partent : α) des *rameaux mésencéphaliques dorsaux* destinés au tectum (tubercules quadrijumeaux et valvule de Vieussens); β) et une artère (parfois deux) à trajet récurrent, destinée à la toile choroïdienne et aux plexus choroïdes du troisième ventricule : c'est l'*artère choroïdienne moyenne* ou *médiane* (voy. : *Plexus choroïdes du troisième ventricule*, tome IV).

Ses *branches terminales* sont en nombre variable, de trois à cinq en moyenne, et leur situation à la face dorsale du cervelet permet de les classer en *trois groupes*, qui sont : α) un *groupe médian* représenté par une ou deux *artères vermiennes supérieures* destinées au vermis supérieur; β) un *groupe latéral* ou *marginal* constitué par une branche sinueuse qui contourne le bord latéral de l'hémisphère cérébelleux (parfois cette artère peut naître directement du tronc basilaire : c'est l'*artère cérébelleuse supérieure accessoire* ou *cérébelleuse marginale*); γ) et un *groupe intermédiaire* intercalé entre les deux précédents, constitué par une ou trois artères sinueuses, qui se répandent à la face dorsale

(1) Article et ouvrage à consulter : GUERRIER et VILLACÈQUE : Origine et comportement des artères cérébelleuse moyenne et auditive interne. *Comptes rendus de l'Association des Anatomistes*, 1949, p. 377.
G. VILLACÈQUE : Etude sur l'origine et le comportement des artères cérébelleuses moyenne et auditive interne. Le système cérébello-labyrinthique. *Thèse de Montpellier*, 1949.

(2) Article à consulter : G. LAZORTHES, J. POULHÈS et ESPAGNO : Les artères du cervelet. *Comptes rendus de l'Association des Anatomistes*, 1950, p. 279.

du cervelet, obliquement d'avant en arrière et de dedans en dehors (G. Lazorthes, J. Poulhès et Espagno). Ces artères s'anastomosent avec les rameaux issus du réseau des cérébelleuses moyenne et inférieure du même côté (voy. : fig. 227) (voy. : *Artères du cervelet,* tome IV).

Aux artères cérébelleuses moyenne et supérieure s'adjoignent parfois simultanément des *artères cérébelleuses accessoires* issues du tronc basilaire; ces artères, généralement grêles et courtes, en nombre variable, se distribuent à la face antérieure du cervelet; elles entrent dans le groupe des *artères circonférentielles courtes* du tronc cérébral.

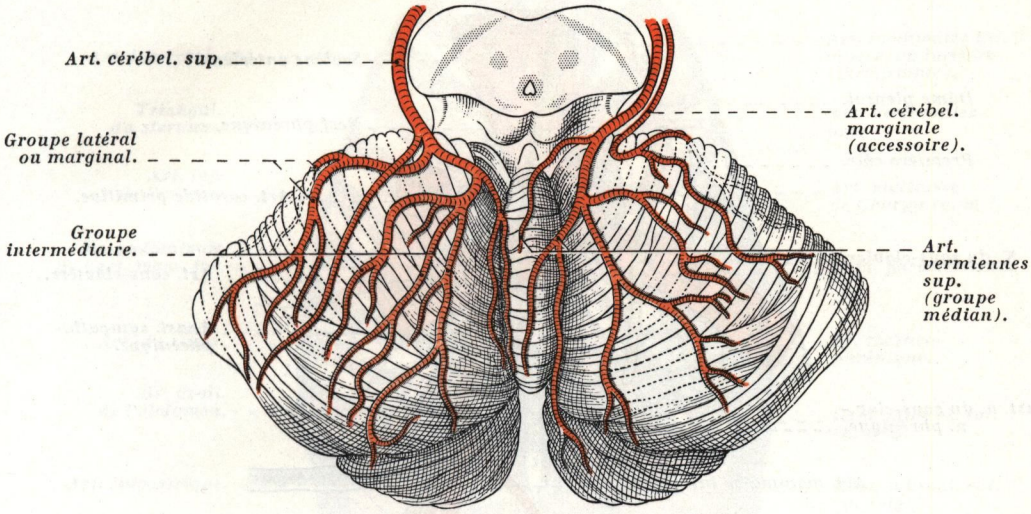

Fig. 227. — *Artères cérébelleuses supérieures* (d'après G. Lazorthes, J. Poulhès et Espagno).

2° — *Artère mammaire interne.*

L'*artère mammaire interne* (1) ou *thoracique interne,* seconde branche de la sous-clavière, est moins volumineuse que la vertébrale.

ORIGINE, TRAJET, TERMINAISON. — Elle naît à quelques millimètres en dehors de la vertébrale du versant antéro-inférieur de la sous-clavière, immédiatement en dehors de l'anse de Vieussens; assez souvent, elle naît en regard du tronc thyro-bicervico-scapulaire; de là, elle se dirige obliquement en bas, en avant et en dedans, pénètre dans le thorax jusqu'au troisième cartilage costal; dans ce trajet, elle glisse derrière la veine sous-clavière, croise la face antérieure du dôme pleural; elle est elle-même croisée antérieurement par le nerf phrénique qui, d'externe à la base du cou, lui devient interne dans le thorax (voy. : fig. 132 et 228) (voy. : *Nerf phrénique,* tome IV).

A partir du troisième cartilage costal, elle change de direction et devient verticale; elle descend alors derrière le gril chondro-costal, parallèle au bord latéral du sternum, et à

(1) Article à consulter : Bonnet et Barbier : Anatomie des vaisseaux mammaires internes. *Lyon chirurgical,* 1921.

1 cm. 1/2 en dehors de ce bord, ce qui explique pourquoi la ponction du péricarde doit être faite au ras du bord sternal pour éviter toute blessure aux vaisseaux mammaires internes.

Dans ce trajet, elle est située en arrière des cartilages costaux et des muscles intercostaux moyens, en avant du triangulaire du sternum, du fascia endothoracique et de la plèvre pariétale (voy. : fig. 229 et 231).

Elle est accompagnée : *a)* par *deux veines* satellites d'inégal volume, anastomosées entre elles et placées de chaque côté de l'artère; ces deux veines se condensent en une seule, généralement vers le deuxième espace intercostal, rarement plus bas; *b)* et par des troncs

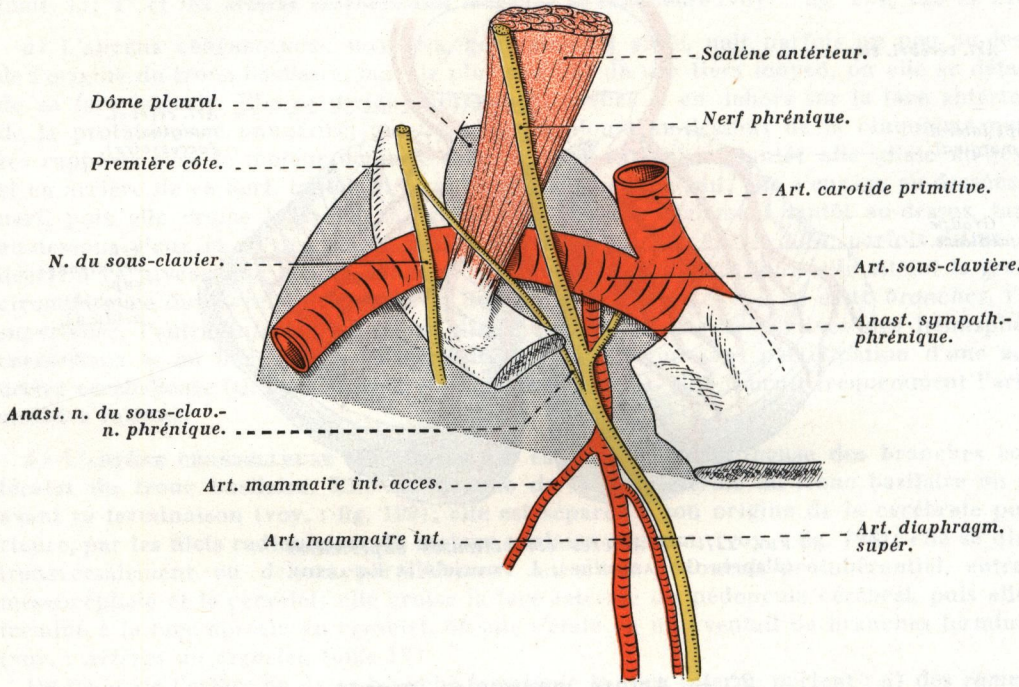

FIG. 228. — *Rapports de l'artère mammaire interne avec le nerf phrénique, côté droit; vue antérieure* (schématique).
Le dôme pleural est figuré en pointillé gris.

lymphatiques, sur lesquels sont échelonnés de petits ganglions *(chaîne de la mammaire interne)*.

L'artère se termine au niveau de l'extrémité antérieure du sixième espace intercostal, en se divisant en *deux branches terminales*; l'une externe, thoraco-phrénique ; l'autre interne, abdominale.

L'artère mammaire interne occupe successivement la base du cou et la paroi thoracique antérieure, à laquelle elle est incorporée.

BRANCHES COLLATÉRALES. — Dans son trajet, la mammaire interne abandonne de nombreuses collatérales, qui sont : les artères péricardiques antérieures, l'artère diaphragmatique supérieure, les artères intercostales antérieures, des branches perforantes, des branches sternales, péricardiques et thymiques.

1° Artères péricardiques antérieures. — Les artères péricardiques antérieures, bien étudiées et décrites par Salmon et Dor (1), sont généralement au nombre de *deux* (rarement trois); on les distingue en supérieure et inférieure (voy. : fig. 57).

a) L'**artère péricardique antéro-supérieure** se détache de la face postéro-interne de l'artère mammaire interne, au niveau du premier cartilage costal.

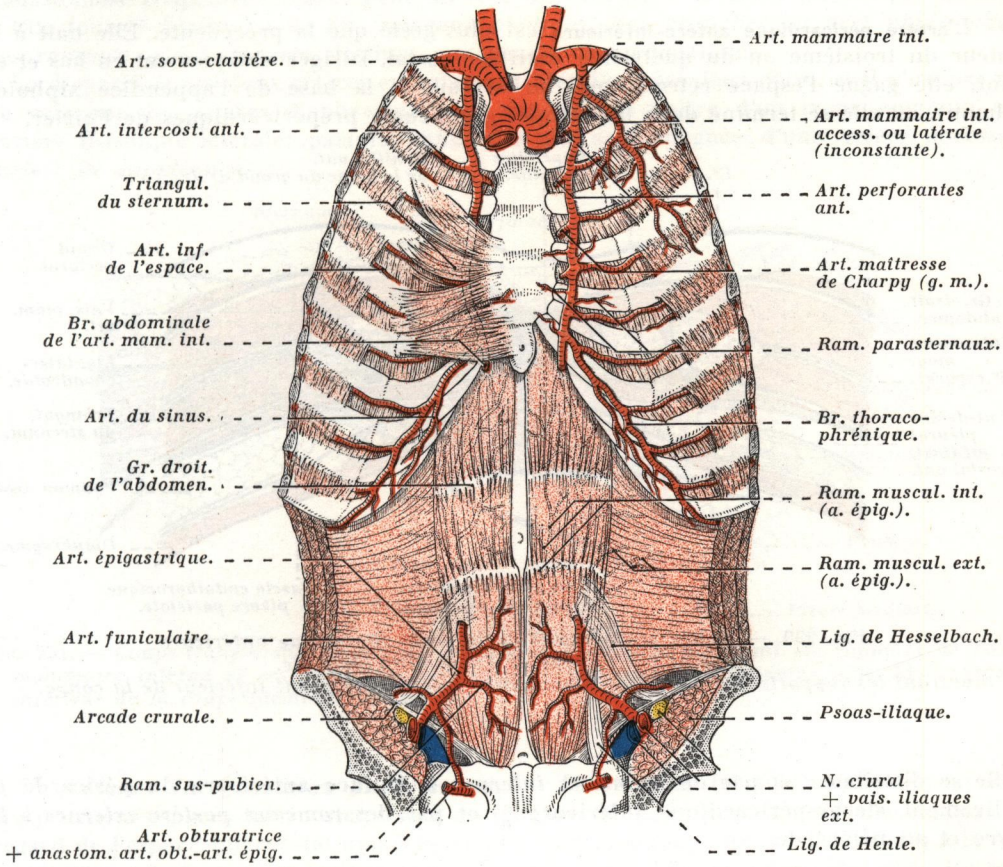

FIG. 229. — *Artères mammaires internes et épigastriques sur une vue postérieure des parois thoracique et abdominale antérieures.*

En pointillé, les rameaux musculaires issus des artères mammaires internes et épigastriques. Le triangulaire du sternum n'est pas figuré à droite.

A droite, elle se dirige tout d'abord transversalement vers la ligne médiane, en croisant la face antérieure de la partie terminale des troncs veineux brachio-céphaliques, puis elle s'incurve en bas pour se diriger presque verticalement; chez l'enfant, elle longe le bord externe du thymus, puis elle atteint la face antérieure du péricarde, à laquelle elle se distribue par des rameaux descendants grêles, mais longs.

(1) Article à consulter : SALMON et DOR : Les artères du péricarde. *Archives d'Anatomie, d'Histologie et d'Embryologie,* 1939, p. 171.

A gauche, l'artère est plus grêle; dirigée obliquement en bas et en dedans, elle croise en avant la veine mammaire interne, puis elle atteint la face antérieure du péricarde.

Ces deux artères droite et gauche se distribuent principalement au péricarde, mais aussi au ligament sterno-péricardique supérieur et au thymus; fréquemment, l'une d'elles fournit l'*artère thymique latérale.*

Par leur distribution, les artères péricardiques antéro-supérieures sont *péricardico-thymiques.*

b) **L'artère péricardique antéro-inférieure** est plus grêle que la précédente. Elle naît à la hauteur du troisième ou du quatrième cartilage costal. Dirigée obliquement en bas et en avant, elle gagne l'espace rétro-sternal au niveau de la base de l'appendice xiphoïde (Salmon), où elle se termine dans les franges graisseuses prépéricardiques de Poirier.

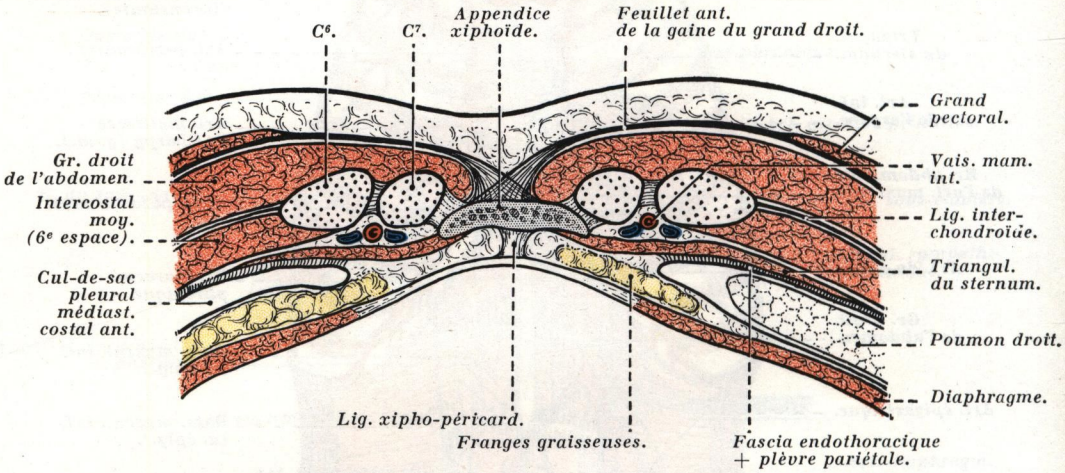

FIG. 230. — *Coupe transversale de la paroi thoracique antérieure passant par la base de l'appendice xiphoïde, montrant les rapports des vaisseaux mammaires internes; segment inférieur de la coupe.*

Elle se distribue : α) par des *rameaux internes* à la face antérieure du péricarde et au ligament sterno-péricardique inférieur; β) et par des *rameaux postéro-externes* à la plèvre et au péricarde.

2° ***Artère diaphragmatique supérieure.*** — L'artère diaphragmatique supérieure, branche longue et grêle, possède une origine et une distribution très variable. Tantôt elle naît haut, de la mammaire interne, ce qui est rare, alors elle se détache de cette artère peu après son croisement avec le nerf phrénique, c'est-à-dire à son entrée dans le thorax; tantôt, au contraire, elle naît beaucoup plus bas, en plein thorax, et c'est le cas le plus fréquent; souvent elle naît un peu plus bas à droite qu'à gauche.

Son calibre, généralement grêle, est de 1 mm. 1/2 à son origine.

L'artère chemine verticalement de haut en bas, entre la plèvre médiastine et le péricarde, dans l'épaisseur d'une lame celluleuse qui adhère à la plèvre et parfois même la déprime (décrite sous le nom de *méso de Lagoutte et Durand*). Dans ce trajet, elle accompagne le nerf phrénique, qu'elle atteint : à droite, contre la face externe du tiers inférieur de la veine cave supérieure, et à gauche, à la hauteur de la crosse de l'aorte : c'est l'*artère satellite du nerf phrénique (artère phrénique de Dubreuil-Chambardel).* Elle est accompagnée dans son trajet par une veine volumineuse qui va se jeter dans le tronc veineux brachio-céphalique correspondant.

Sa terminaison est variable : tantôt elle atteint le diaphragme; tantôt, grêle, elle s'anastomose avec une branche issue de l'artère phrénico-péricardique de Haller; parfois, enfin, lorsqu'elle est très grêle, elle ne se distribue pas au diaphragme, qu'elle n'atteint pas.

Les *rameaux diaphragmatiques* qu'elle fournit à sa terminaison sont destinés aux faisceaux sternaux et costaux antérieurs du diaphragme.

Elle abandonne au sac fibreux péricardique quelques *rameaux péricardiques (artères péricardico-phréniques de Theile)* que l'on distingue en : *antérieurs* et *postérieurs*, elle s'anastomose fréquemment avec celle du côté opposé, dans le sinus phréno-péricardique.

Elle fournit également de fins *rameaux pleuraux*, des *branches au nerf phrénique*, et des *rameaux ganglionnaires* destinés aux ganglions médiastinaux.

La disposition des deux artères est rarement identique des deux côtés, et il n'est pas rare de voir une des artères diaphragmatiques supérieures naître d'un tronc commun avec l'artère thymique latérale; parfois, enfin, elle est accompagnée d'une *artère accessoire (artère de suppléance)*.

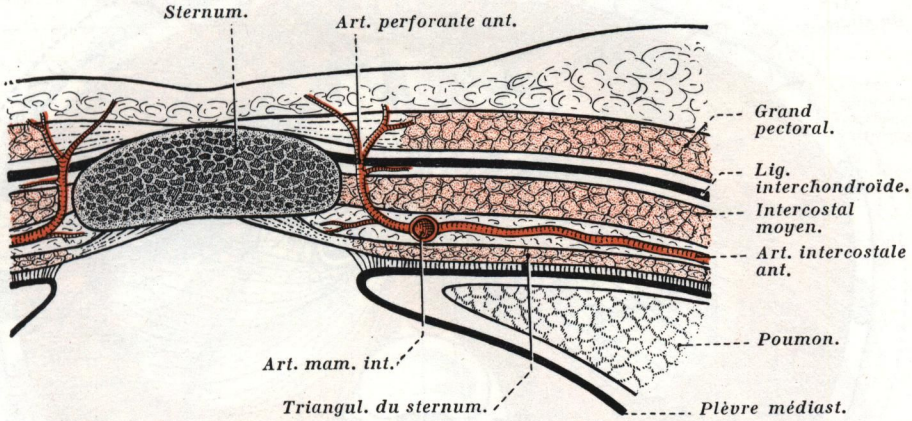

FIG. 231. — *Coupe transversale de la paroi antérieure du thorax montrant les rapports de l'artère mammaire interne et ses branches perforante et intercostale antérieure; côté droit, segment inférieur de la coupe* (demi-schématique).

3° **Artères intercostales antérieures.** — Les artères intercostales antérieures des six premiers espaces intercostaux sont au nombre de deux par espace; elles naissent en regard de l'espace intercostal numériquement correspondant, elles sont destinées à la paroi thoracique antérieure; ces artères s'anastomosent dans l'espace intercostal avec les intercostales postérieures d'origine aortique et sous-clavière (trois premières) (voy. : fig. 234).

4° **Branches perforantes.** — Les branches perforantes *(artères perforantes antérieures)* sont généralement au nombre de une ou deux par espace, leur calibre est variable; elles traversent d'arrière en avant l'extrémité antérieure de l'espace, près du cartilage qui limite l'espace en bas, à l'exception des deux premières, pour se distribuer aux téguments antérieurs du thorax, au grand pectoral et à la glande mammaire; celle du *troisième espace* est généralement plus volumineuse que les autres et presque uniquement destinée au versant interne de la région du sein et à la glande mammaire : c'est l'*artère maîtresse de Charpy* (voy. : *Mamelles*, tome V) (voy. : fig. 229 et 231).

Ces branches sont accompagnées par les troncs lymphatiques collecteurs des deux quadrants internes de la glande mammaire; ils se jettent dans les ganglions de la chaîne mammaire interne (voy. : *Lymphatiques du sein*, tome V).

Par suite de sa participation à l'irrigation de la glande mammaire, le calibre de la mammaire interne augmente pendant la grossesse et l'allaitement.

5° ***Branches sternales.*** — Comme les précédentes, les branches sternales, ou *rameaux parasternaux,* sont des artères variables dans leur origine et leur calibre. Souvent relativement volumineuses, elles naissent au niveau des six premiers espaces intercostaux, tantôt du versant interne de la mammaire interne, tantôt, et le plus souvent, d'un tronc commun avec la branche perforante de l'espace (L. Barbier); de là, elles se dirigent transversalement en dedans et se ramifient à la face postérieure du sternum, où elles se distribuent au triangulaire du sternum; chaque branche s'anastomose avec celle du côté opposé numériquement correspondante, ainsi qu'avec les branches sus- et sous-jacentes du même côté.

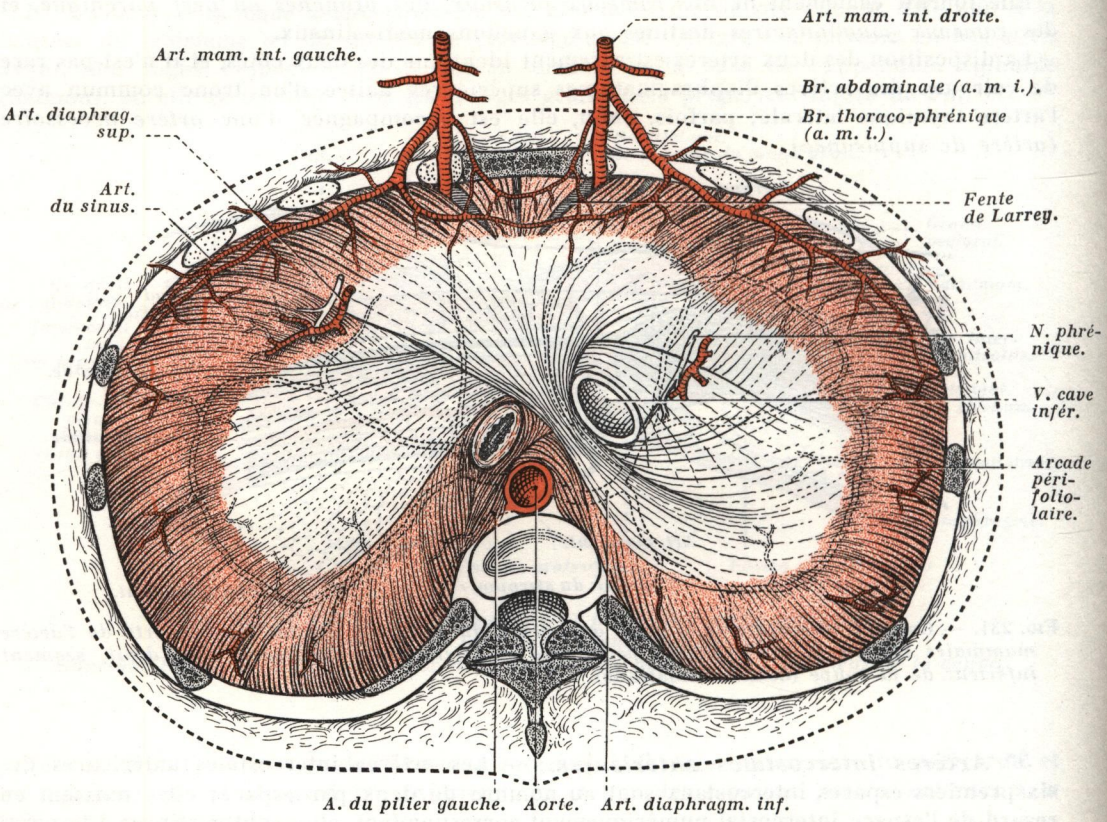

FIG. 232. — *Terminaison des artères mammaires internes et artères de la face supérieure du diaphragme, vue supérieure.*
En pointillé, les artères diaphragmatiques inférieures.

La branche sternale donne constamment des rameaux musculo-cutanés aux insertions sternales du grand pectoral et aux téguments qui les recouvrent, ainsi qu'au sternum (voy.: fig. 229).

6° ***Branches thymiques.*** — Elles sont principalement représentées par l'*artère thymique latérale*; grêle et descendante, celle-ci se distribue au lobe thymique correspondant.

La mammaire interne peut fournir également des *artères thymiques accessoires*; celles-ci sont, le plus souvent, communes au thymus et au péricarde fibreux (voy. : *Artères du thymus*) (voy. : fig. 738).

BRANCHES TERMINALES. — *1°* La ***branche thoraco-phrénique*** descend obliquement en arrière des derniers cartilages costaux, en longeant les insertions du diaphragme ; elle

donne les intercostales antérieures des septième, huitième et neuvième espaces intercostaux; elle se termine, très grêle, dans les muscles intercostaux des deux derniers espaces.

Dans son trajet, elle se distribue au diaphragme *(rameaux diaphragmatiques)* et à la musculature des derniers espaces intercostaux (artères intercostales antérieures) ; elle fournit souvent une branche, l'*artère du sinus,* qui chemine dans le sinus costo-diaphrag-

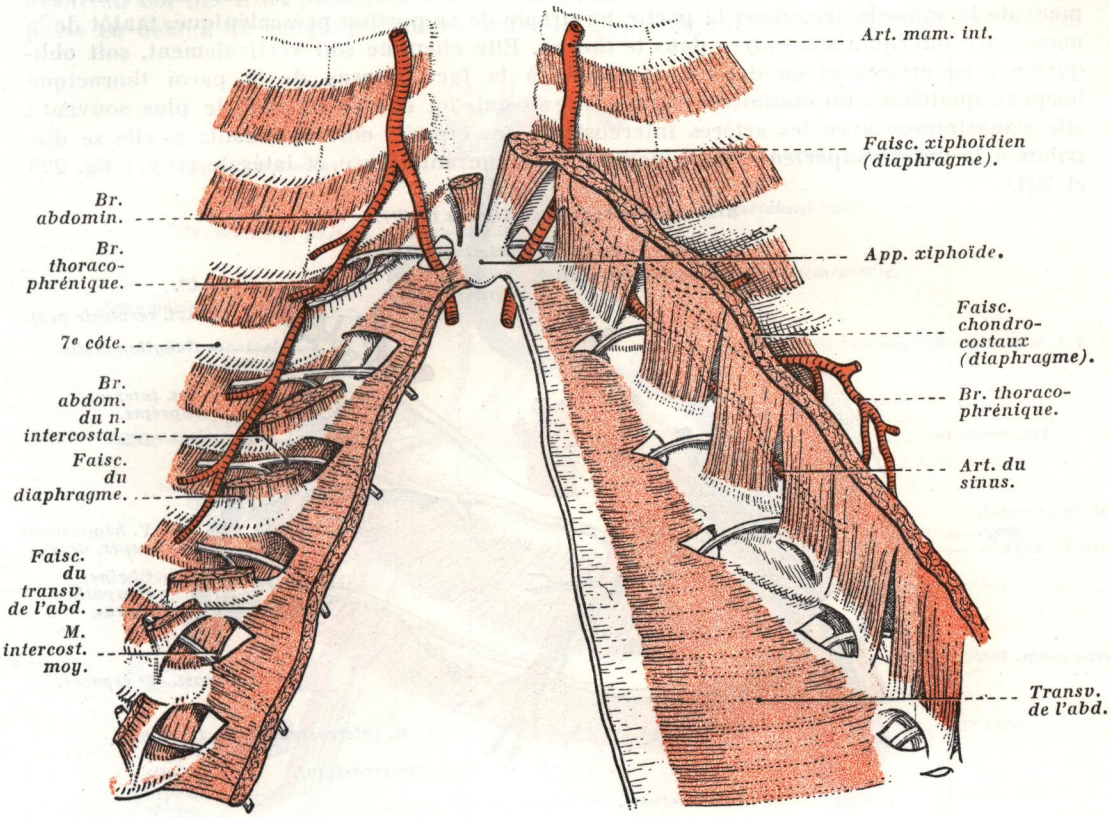

FIG. 233. — *Division de l'artère mammaire interne* (d'après R. GRÉGOIRE).

matique, où elle abandonne, chemin faisant, des rameaux au diaphragme (voy. : fig. 232 et 233).

Les branches thoraco-phréniques s'anastomosent entre elles dans le sinus xipho-diaphragmatique (voy. : fig. 232).

2° La ***branche abdominale*** continue le trajet du tronc primitif; elle traverse le diaphragme au niveau de la fente de Larrey, c'est-à-dire entre les faisceaux sternaux et costaux du diaphragme, puis elle chemine verticalement dans la gaine du muscle grand droit de l'abdomen, en arrière de ce muscle qu'elle irrigue.

Elle se termine soit au niveau de l'ombilic, soit un peu au-dessus, en se ramifiant dans le muscle et en s'anastomosant, par l'intermédiaire de plusieurs branches, avec des branches de l'artère épigastrique issues de l'iliaque externe (voy. : fig. 229).

Cette anastomose entre l'épigastrique et la mammaire interne constitue au niveau de la

paroi abdominale antérieure la *voie vasculaire artérielle paramédiane de Goinard et Curtillet* (1) (voy. : *Vascularisation des muscles de la paroi abdominale,* tome I).

L'artère mammaire interne se distribue principalement à la paroi thoracique antérieure, au diaphragme, à la paroi abdominale antérieure et accessoirement à la glande mammaire.

Artère mammaire interne accessoire. — *L'artère mammaire interne accessoire,* ou *mammaire interne latérale,* est une artère grêle, très inconstante, qui naît tantôt directement de la sous-clavière dans la partie terminale de sa portion préscalénique, tantôt de la mammaire interne à son entrée dans le thorax. Elle chemine soit verticalement, soit obliquement en arrière et en dehors, appliquée à la face interne de la paroi thoracique jusqu'au quatrième ou cinquième espace intercostal, où elle se termine le plus souvent ; elle s'anastomose avec les artères intercostales des espaces correspondants et elle se distribue à la moitié supérieure de la paroi thoracique antérieure et latérale (voy. : fig. 229 et 234).

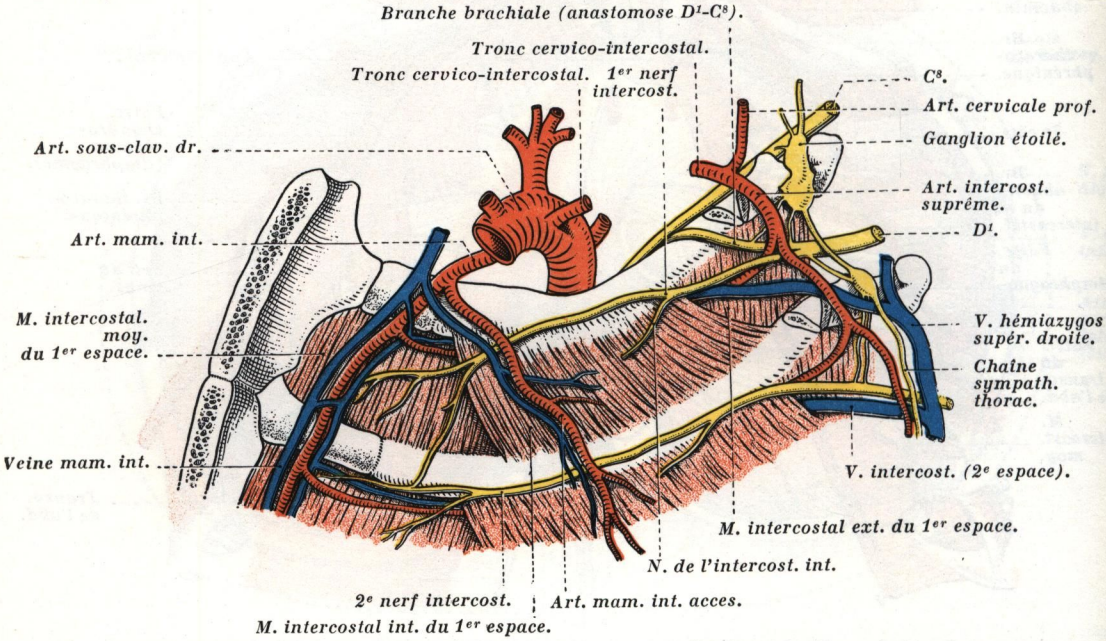

FIG. 234. — *Vaisseaux mammaires internes, artère intercostale suprême et vaisseaux et nerfs intercostaux des deux premiers espaces; côté droit, vue endothoracique.*

3° — *Tronc cervico-intercostal.*

Le *tronc cervico-intercostal,* de calibre inférieur à la mammaire interne, est une branche très courte, longue tout au plus de 1 cm. 1/2 à 2 centimètres. Il naît du versant postéro-supérieur de l'artère sous-clavière au même niveau ou un peu en aval de la mammaire interne; de là, il se dirige obliquement en bas et en arrière, croise la face externe du ganglion stellaire en dedans du ligament costo-pleural (voy. : fig. 219); l'artère atteint le col de la première côte après avoir traversé la *fossette sus-rétro-pleurale de Sébileau,*

(1) Article à consulter : P. GOINARD et E. CURTILLET : Le système artériel de la paroi abdominale antérieure. *Travaux du Laboratoire d'Anatomie de la Faculté de Médecine d'Alger,* 1929, p. 11.

puis elle se divise en ses *deux branches terminales*, l'*intercostale supérieure* et la *cervicale profonde*; souvent même, la division s'effectue dans l'aire de la fossette précitée (voy. : *Dôme pleural*) (voy. : fig. 236).

a) ***Artère intercostale supérieure.*** — L'*artère intercostale supérieure* ou *artère intercostale suprême*, ou *tronc des trois premières artères intercostales*, descend verticalement en avant du col des trois premières côtes et des espaces intercostaux correspondants ; elle passe en dehors du ganglion stellaire, entre le dôme pleural et le bord antérieur du col

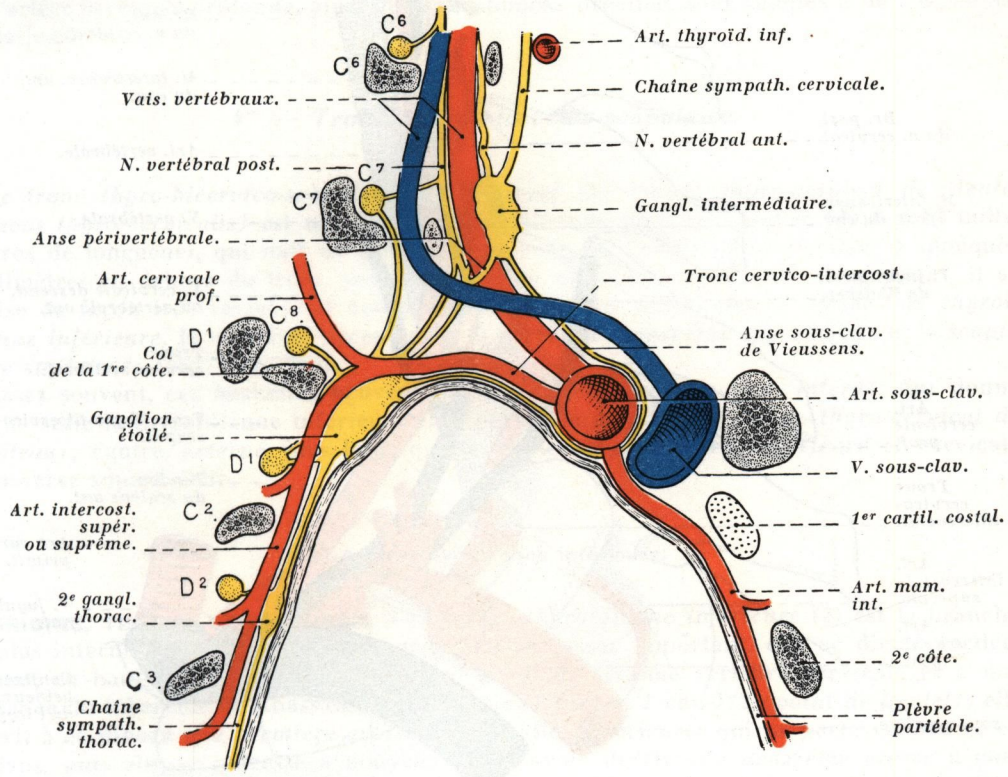

FIG. 235. — *Coupe antéro-postérieure paramédiane droite de la base du cou et de l'orifice supérieur du thorax, intéressant le ganglion étoilé et montrant les rapports des vaisseaux sous-claviers, la disposition du tronc cervico-intercostal et des vaisseaux vertébraux et l'anse sous-clavière de Vieussens; segment interne de la coupe* (demi-schématique).

de la première côte, dont elle est séparée par la branche antérieure du premier nerf dorsal (voy. : fig. 207 et 219).

Ses *rapports* avec le ganglion étoilé sont variables suivant la situation qu'affecte ce dernier : *a)* lorsqu'il est en *position haute*, cervicale, situé en majeure partie au-dessus du col de la première côte, le ganglion est sus-jacent à l'artère et n'entre que rarement en rapport direct avec ce vaisseau; *b)* lorsqu'il est en *position basse*, intra-thoracique, interposé entre le col de la première côte et la plèvre, l'artère intercostale supérieure enjambe le pôle supérieur du ganglion; *c)* enfin, lorsqu'il est en *position intermédiaire* ou *moyenne*, l'artère croise le versant externe du ganglion (voy. : fig. 235).

Dans son trajet, elle fournit à chacun des trois premiers espaces intercostaux (rarement au quatrième) une *artère intercostale* équivalente des intercostales aortiques et une

branche dorso-spinale; elle se termine, en s'infléchissant en dehors et en avant, par la troisième artère intercostale, plus rarement par la quatrième.

L'artère intercostale supérieure fournit quelques rameaux grêles à la partie inférieure du long du cou, une branche musculaire parfois volumineuse (une fois sur quatre), qui se détache un peu au-dessus de la première côte pour les muscles *splenius colli* et grand complexus, et accessoirement quelques rameaux à l'œsophage (portion supra-bifurcale).

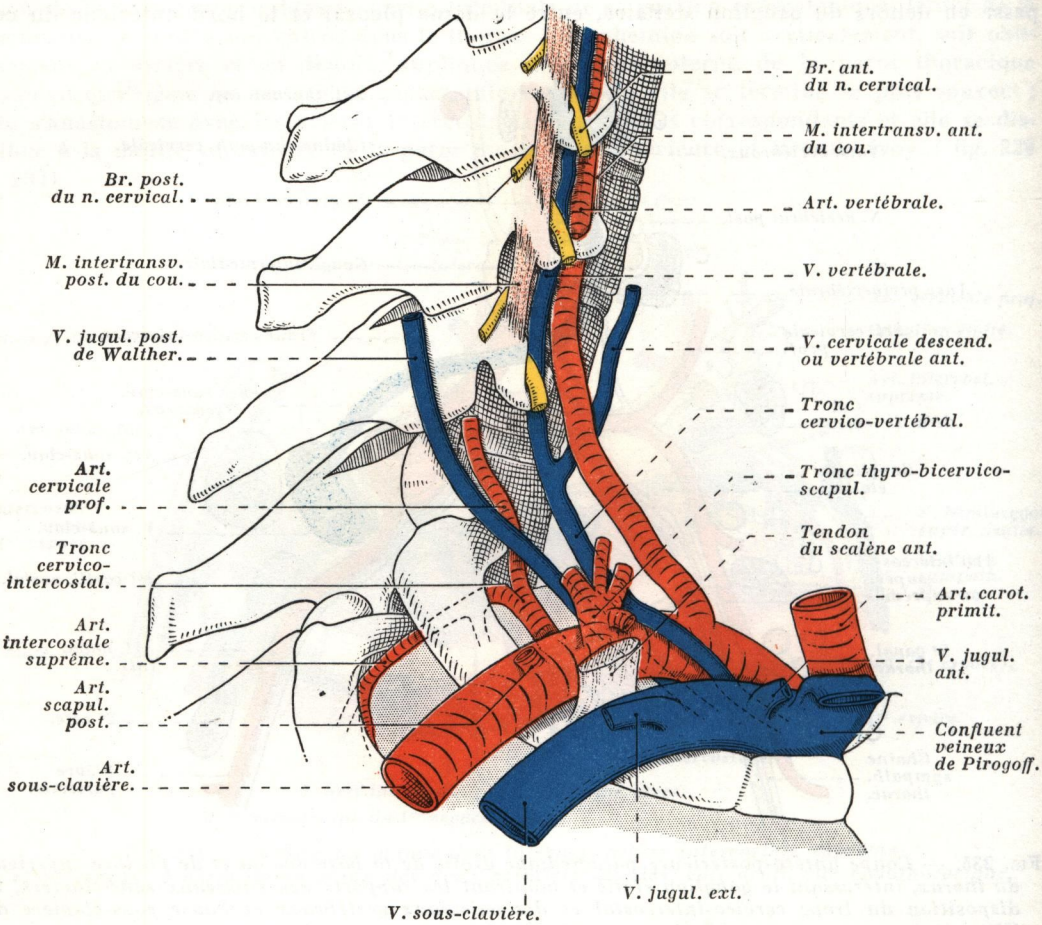

FIG. 236. — *Vaisseaux sous-claviers droits, leurs branches collatérales et leurs affluents; vue latérale droite* (demi-schématique).
En pointillé gris, le dôme pleural.

La *première artère intercostale* est toujours très grêle et, pendant tout son trajet dans l'espace intercostal, elle est séparée du premier nerf intercostal par les insertions supérieures du muscle intercostal interne du premier espace (voy. : fig. 234).

b) Artère cervicale profonde. — L'*artère cervicale profonde* est plus grêle que la précédente; elle se dirige verticalement en haut et en arrière au-dessus du col de la première côte, croise antérieurement la branche antérieure du huitième nerf cervical, puis elle s'engage entre les huitième et septième branches antérieures cervicales, elle passe entre le col de la première côte et l'apophyse transverse de la septième vertèbre cervicale (voy. :

fig. 217), pour gagner la région cervicale postérieure, où elle chemine dans l'espace celluleux compris entre le transversaire épineux et le *semi-spinalis cervicis*, d'une part, et le grand complexus, d'autre part.

Dans son trajet, elle est située en dedans de la veine jugulaire postérieure de Walther; elle se distribue principalement aux deux complexus, au transversaire du cou et aux muscles profonds de la nuque.

Elle se termine le plus souvent dans les muscles grand oblique et grand droit postérieur de la tête; elle fournit à peu près constamment une anastomose terminale (parfois de gros calibre) à la branche cervicale postérieure de la vertébrale (voy. : fig. 222).

L'artère cervicale profonde, ainsi que l'anastomose précitée, sont sujettes à de fréquentes variations.

4° — *Tronc thyro-bicervico-scapulaire.*

Le *tronc thyro-bicervico-scapulaire de Farabeuf* (1) *(tronc thyro-cervical de Henle, truncus thyro-cervicalis)* est une branche volumineuse, mais très courte (de 6 à 12 millimètres de longueur), qui naît de la face supérieure de l'artère sous-clavière, à quelques millimètres en dehors du tronc précédent. Dirigé obliquement en haut et en avant, il se divise de façon très variable et donne *quatre branches terminales*, à savoir : la *thyroïdienne inférieure*, la *cervicale ascendante*, la *cervicale transverse superficielle* et la *scapulaire supérieure* (voy. : fig. 218).

Assez souvent, ces branches peuvent naître de *deux troncs* : l'un, *interne*, qui donne par la suite la thyroïdienne inférieure et la cervicale ascendante *(tronc thyro-cervical de Sébileau)*; l'autre, *externe*, plus long, qui se divise en scapulaire supérieure et cervicale transverse superficielle.

a) Artère thyroïdienne inférieure.

ORIGINE, TRAJET, TERMINAISON. — L'*artère thyroïdienne inférieure* (2) est la branche la plus interne du tronc; de calibre généralement assez important, elle se dirige verticalement en haut jusqu'à l'apophyse transverse de la sixième vertèbre cervicale et à une distance du tubercule de Chassaignac, qui varie entre 1 et 1 cm. 1/2 *(point de Paulet)*; elle décrit à ce niveau une *première crosse* à convexité supérieure, qui la porte en bas et en dedans, puis elle se redresse à nouveau après avoir décrit une *deuxième crosse* à convexité inférieure, qui la porte de plus en plus en dedans et l'applique contre la trachée; elle se termine au niveau du pôle inférieur du lobe latéral du corps thyroïde, parfois même en arrière de cet organe au niveau de son tiers inférieur, où elle se divise de façon variable, mais le plus souvent en donnant *trois branches terminales*: *inférieure, postérieure* et *interne*.

Elle présente donc *deux courbures* opposées l'une à l'autre et, suivant l'expression classique de Farabeuf, l'*artère monte, descend, remonte* puis *se divise*, de telle sorte qu'elle décrit dans son trajet un S italique couché; parfois cependant, elle présente un trajet plus simple, oblique en haut et en dedans (J. Gosset); elle est souvent rectiligne chez l'enfant et sinueuse chez le vieillard; assez souvent aussi, elle traverse la chaîne sympathique cervicale au niveau du ganglion cervical moyen *(ganglion thyroïdien de Neubauer)*, qui lui offre alors une *boutonnière nerveuse* (voy. : fig. 211 et 237).

---

(1) Anatomiste français (1841-1910), fut professeur d'Anatomie à la Faculté de Médecine de Paris et membre de l'Académie de Médecine; créateur de l'*Anatomie chirurgicale*.

(2) S. Radoïevitch et S. Boucourov : Contribution à l'étude de l'artère thyroïdienne inférieure. *Annales d'Anatomie pathologique et d'Anatomie normale médico-chirurgicale*, février 1931, p. 198.

RAPPORTS. — Située successivement dans le creux sus-claviculaire à son origine, puis dans la partie profonde du cou, elle répond :

a) *En arrière,* aux apophyses transverses des septième et sixième vertèbres cervicales, aux vaisseaux vertébraux, au muscle long du cou, à l'aponévrose prévertébrale et au sympathique cervical; parfois cependant, mais rarement, et cela principalement à gauche,

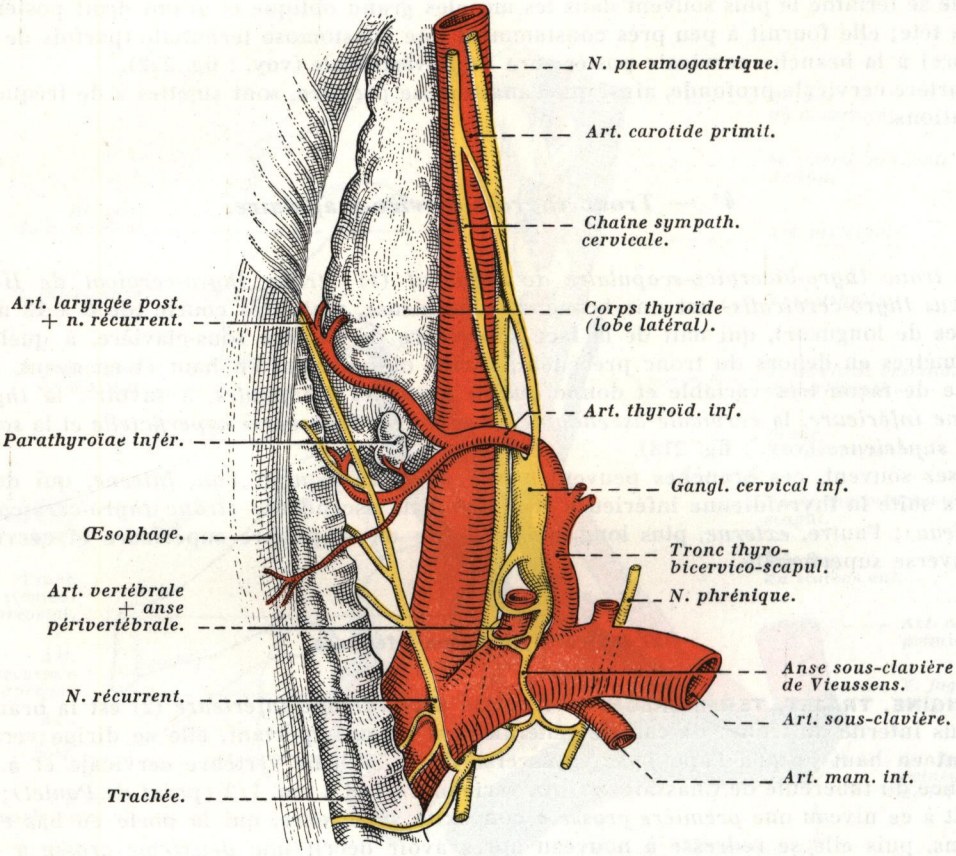

FIG. 237. — *Artère thyroïdienne inférieure droite; vue postéro-latérale* (d'après HOVELACQUE).

l'artère passe en arrière du sympathique cervical (Hovelacque); le plus souvent, l'artère s'engage dans une *boutonnière nerveuse* que présente le ganglion cervical moyen ou le cordon nerveux au voisinage de ce dernier (voy. : fig. 237).

b) *En avant,* à la carotide primitive, à la jugulaire interne et au pneumogastrique qui la croisent perpendiculairement; les trois organes sont compris dans la gaine vasculaire du cou, et en avant de cette dernière se place la branche descendante de l'hypoglosse; le point de croisement du paquet vasculo-nerveux du cou est généralement situé à 25 millimètres au-dessous du tubercule de Chassaignac *(point de Paulet)* (J. Gosset).

c) *En dehors,* au scalène antérieur.

d) Et *en dedans,* à la trachée, à l'œsophage et au nerf récurrent; ce nerf présente du reste des rapports importants et variables suivant le côté et suivant les sujets; le plus souvent, le nerf traverse la *lame vasculaire thyroïdienne inférieure* et se trouve placé

entre les branches de division de l'artère (voy. : fig. 238) (pour plus de détails, voy. : *Corps thyroïde,* dans ce tome, et *Nerfs récurrents,* tome IV).

La première crosse de l'artère n'atteint qu'exceptionnellement le niveau du tubercule de Chassaignac, mais sa situation est variable avec l'âge : chez l'enfant, la crosse est bas située; chez l'adulte, elle est un peu plus haute, elle atteint le bord inférieur du corps de la sixième vertèbre cervicale; enfin, chez le vieillard, elle est située un peu au-dessous du tubercule (Salmon), parfois même en position très basse (Braine et Funck-Brentano), mais quel que soit le sujet, jamais le passage de la thyroïdienne inférieure ne se fait au-dessus du tubercule de Chassaignac; toutefois, les rapports entre ce tubercule et l'artère ne sont pas toujours symétriques.

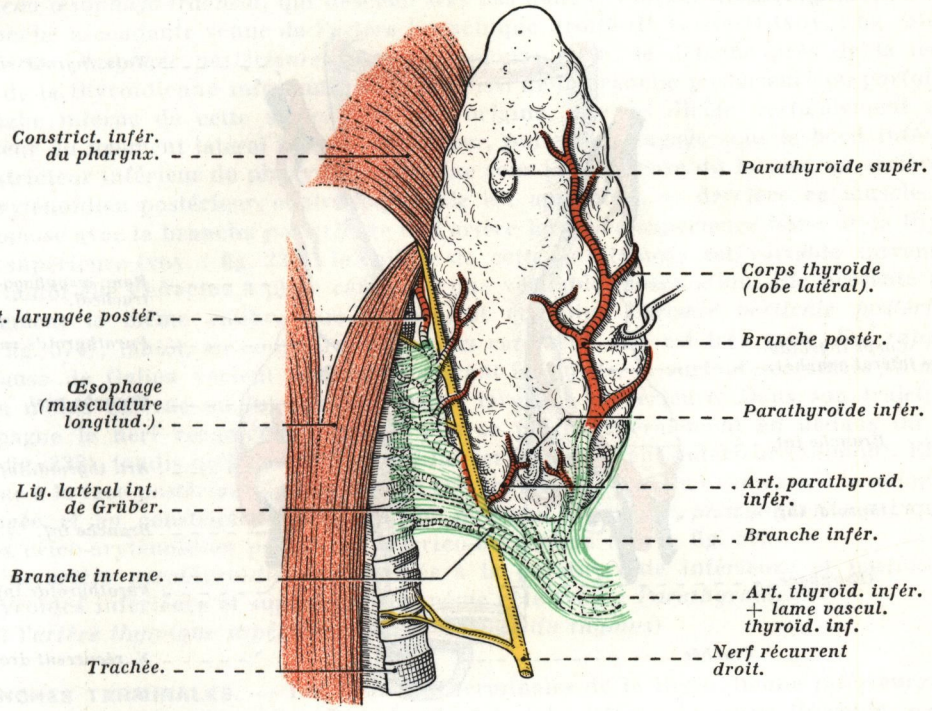

FIG. 238. — *Lame vasculaire thyroïdienne inférieure et ligament latéral interne de Grüber; leurs rapports avec le nerf récurrent et les branches de l'artère thyroïdienne inférieure; côté droit, vue postérieure.*

EN RÉSUMÉ, l'artère thyroïdienne inférieure offre *trois segments,* qui sont :

a) Un *premier segment, ascendant, juxta-scalénique,* où l'artère est placée sur un plan antérieur et interne par rapport au scalène antérieur, mais toujours très près de ce muscle (1 cm. 1/2 à 2 centimètres au plus), parfois même au contact de son bord interne; elle peut être également *préscalénique*; c'est dans cette région que l'on aborde habituellement le nerf phrénique (phrénicectomie), mais l'artère, plus interne que le nerf, n'est généralement pas aperçue dans la brèche opératoire.

b) Un *deuxième segment, rétro-carotidien,* où l'artère est transversale, comprise entre le plan des muscles prévertébraux en arrière et le paquet vasculo-nerveux du cou en avant : c'est le lieu habituel de la *ligature* de cette artère, que l'on peut aborder soit en passant en dehors de l'axe vasculaire jugulo-carotidien, soit encore, plus simplement, en passant entre la carotide primitive et le lobe latéral du corps thyroïde (Braine et Funck-Brentano). Rappelons, enfin, qu'à gauche, ce segment de l'artère forme la limite supérieure d'un *quadri-*

latère vasculaire étroit, dont les autres limites sont la portion préscalénique de l'artère sous-clavière en bas, la carotide primitive en avant et en dedans, les vaisseaux vertébraux en arrière et en dehors, et dans lequel s'engage la crosse du canal thoracique, elle-même sous-jacente à la première crosse de l'artère thyroïdienne inférieure, mais orientée dans un plan différent (voy. : fig. 213).

c) Et *un troisième segment, terminal* ou d'*épanouissement,* par lequel l'artère se ramifie en ses branches terminales; elle est tout d'abord comprise dans la lame vasculaire thyroïdienne inférieure, puis dans la gaine périthyroïdienne (voy. : *Corps thyroïde*); dans ce segment, elle contracte des rapports importants avec le nerf récurrent (voy. : *Nerfs récurrents,* tome IV), et parfois aussi avec une parathyroïde aberrante (variété sous-polaire) (voy. : *Parathyroïdes*).

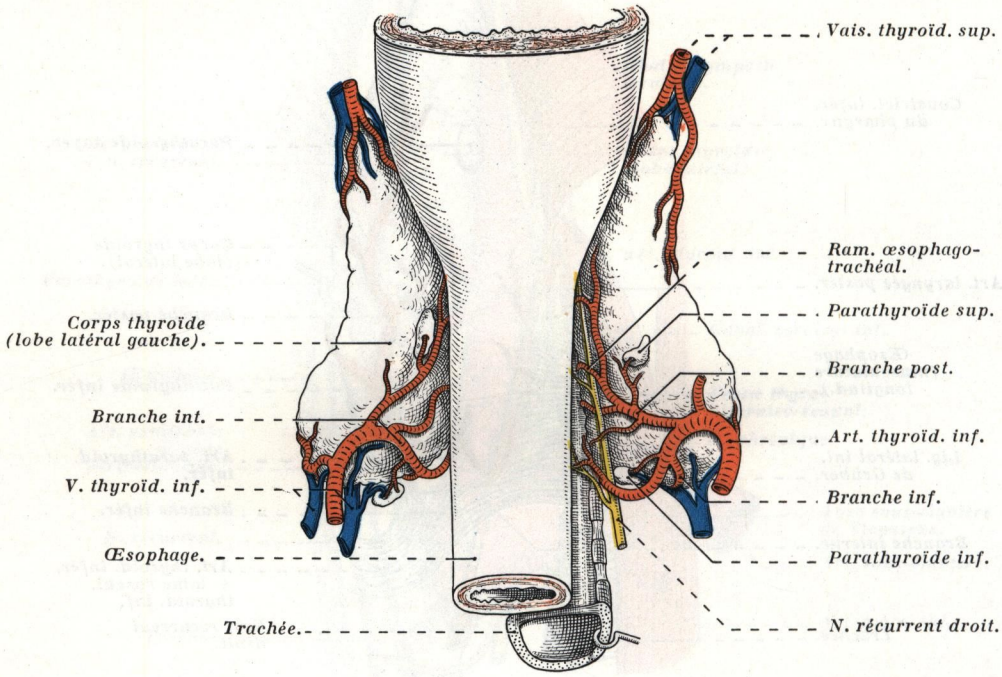

FIG. 239. — *Vaisseaux thyroïdiens inférieurs; vue postérieure* (demi-schématique). Le nerf récurrent gauche n'a pas été figuré.

BRANCHES COLLATÉRALES. — L'artère thyroïdienne inférieure abandonne dans son trajet :

a) Des *rameaux musculaires* pour les muscles sous-hyoïdiens (plus spécialement pour le sterno-cléido-hyoïdien) et pour les muscles prévertébraux; parmi les rameaux destinés aux muscles prévertébraux, il en est un toujours plus important que les autres, dit *branche musculaire prévertébrale;* il se détache de la première crosse de l'artère, plus rarement en amont ou en aval de cette crosse; il chemine verticalement dans la gaine du muscle long du cou, auquel il se distribue plus spécialement par des *rameaux étagés,* les uns *internes,* les autres *externes*; cette branche en s'accrochant à la gaine du muscle long du cou devient l'*artère fixatrice de la crosse de la thyroïdienne inférieure* (Salmon); elle abandonne constamment des rameaux grêles au sympathique cervical, et plus spécialement au ganglion cervical moyen.

Accessoirement, elle fournit un rameau artériel au sterno-cléido-mastoïdien.

b) Des *rameaux trachéaux* et *œsophagiens* pour la portion cervicale de ces deux conduits; ces rameaux sont contenus dans l'épaisseur du ligament latéral interne de Grüber (voy. : fig. 238); généralement grêles et en nombre variable, ils se détachent le plus souvent du deuxième coude et de la portion ascendante terminale de l'artère; situés dans l'angle que font en s'accolant trachée et œsophage, les uns, antérieurs, se distribuent à la trachée, les autres, postérieurs, atteignent le bord correspondant du segment initial de l'œsophage, puis se ramifient sur la face postérieure de ce conduit.

A gauche, elle fournit assez souvent un *rameau œsophago-trachéal* à trajet descendant *(branche thoracique de Haller),* qui s'anastomose avec le rameau ascendant de l'artère œsophago-trachéale antérieure de Demel (voyez cette artère). *A droite,* elle fournit également un *rameau œsophago-trachéal,* qui descend très bas dans le thorax, où il s'anastomose avec une branche ascendante venue de l'artère bronchique droite (P. Gossart) (voy. : fig. 240).

c) L'*artère laryngée postérieure,* branche toujours grêle, se détache près de la terminaison de la thyroïdienne inférieure, souvent aussi de la branche postérieure ou parfois de la branche interne de cette artère; dès son origine, elle se dirige verticalement dans l'épaisseur du ligament latéral interne de Grüber, puis elle s'engage sous le bord inférieur du constricteur inférieur du pharynx et chemine sous la muqueuse du larynx, en arrière du crico-aryténoïdien postérieur, contre lequel elle est appliquée, et derrière ce muscle, elle s'anastomose avec la branche postérieure de l'artère laryngée supérieure issue de la thyroïdienne supérieure (voy. : fig. 238); le calibre de cette anastomose est variable suivant les sujets; tantôt elle s'effectue à plein canal par une véritable inosculation, elle présente alors sensiblement le même calibre que l'artère, et constitue l'*arcade verticale postérieure* (voy. : fig. 574); tantôt, au contraire, mais plus rarement, elle est très grêle. Ses *rapports* avec l'anse de Galien varient également suivant les sujets, et surtout suivant la situation plus ou moins externe ou interne de l'artère laryngée postérieure. Dans son trajet, elle accompagne le nerf récurrent; à droite, elle se place généralement en dedans du nerf (voy. : fig. 238), tandis qu'à gauche, le nerf lui est fréquemment antérieur (Salmon). Elle se distribue à la face postérieure du larynx, où elle abandonne quelques rameaux à la muqueuse pharyngée et au constricteur inférieur du pharynx *(rameaux pharyngés),* ainsi qu'aux muscles crico-aryténoïdien postérieur et crico-thyroïdien (voy. : fig. 573).

d) Une *artère parathyroïdienne,* destinée à la parathyroïde inférieure et parfois aux parathyroïdes inférieure et supérieure du même côté (voy. : *Parathyroïdes*).

e) Et l'*artère thymique supérieure* (voy. : *Artères du thymus*).

BRANCHES TERMINALES. — Les branches terminales de la thyroïdienne inférieure sont en général au nombre de *trois*; elles abordent le lobe latéral du corps thyroïde, parfois sous le pôle inférieur, mais souvent aussi en arrière de ce pôle dans une zone plus ou moins étendue, qui correspond au tiers inférieur de la face postérieure du lobe (voy. : fig. 239). A ce niveau, l'épanouissement de la thyroïdienne inférieure est compris entre le corps thyroïde, la trachée et le paquet vasculo-nerveux du cou (voy. : *Artères du corps thyroïde*; article : *Corps thyroïde*), et fréquemment la trifurcation artérielle entre en rapport plus ou moins immédiat avec la parathyroïde inférieure, variété basse, type juxta-artériel (voy. : *Parathyroïdes*) (voy. : fig. 238 et 240).

Ces trois branches s'anastomosent avec les branches des artères thyroïdiennes, supérieure du même côté et inférieure du côté opposé, d'une part, par des *rameaux de surface,* et d'autre part, par des *rameaux intra-glandulaires.*

a) La **branche inférieure** longe le bord inférieur de l'isthme du corps thyroïde, elle s'anastomose avec son homonyme du côté opposé, pour constituer l'*anastomose sous-isthmique* (inconstante); elle donne parfois l'*artère thymique supérieure.*

b) La **branche postérieure** monte verticalement à la face postérieure du lobe latéral en dehors de la trachée; elle s'anastomose, par un système à double ou triple voie, avec la branche postérieure de la thyroïdienne supérieure, elle-même branche de la carotide

externe, pour constituer l'*anastomose longitudinale rétro-lobaire* ou *arcade marginale postérieure d'Halsted et Evans* (voy. : fig. 240); elle fournit quelques rameaux à la paroi pharyngée, et plus spécialement au constricteur inférieur du pharynx (voy. : *Artères du pharynx,* tome VI), ainsi qu'à la partie supérieure de l'œsophage et de la trachée ; ces rameaux, généralement grêles, au nombre de quatre à cinq en moyenne, sont dirigés horizontalement de dehors en dedans, en suivant une disposition scalariforme (P. Gossart) (voy. : fig. 239); ils aboutissent au bord correspondant du segment initial de l'œsophage et se terminent en fourche à ce niveau en se distribuant aux deux conduits *(rameaux œsophago-trachéaux)* (voy. : fig. 239).

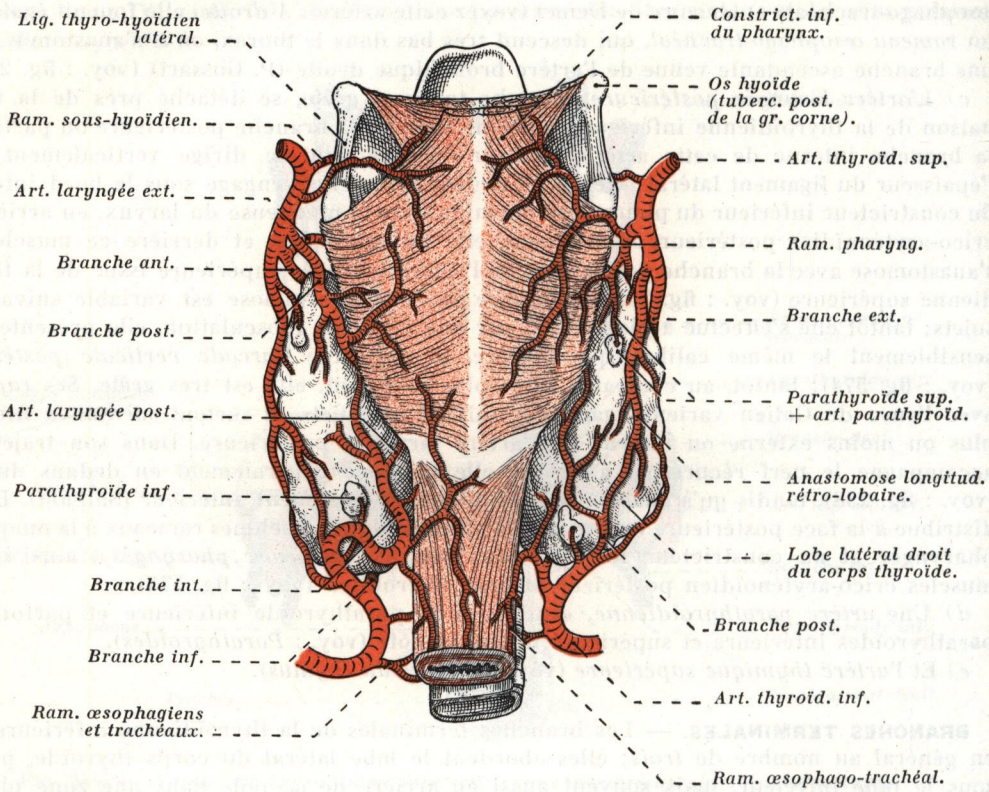

FIG. 240. — *Artères du corps thyroïde et des parathyroïdes, vue postérieure.*

c) La **branche interne,** la plus grêle des trois, est comprise dans l'épaisseur du ligament latéral interne de Grüber; elle chemine obliquement entre la trachée et le lobe latéral du corps thyroïde, auxquels elle se distribue; assez fréquemment, cette branche fournit l'*artère parathyroïdienne* destinée à la parathyroïde inférieure (voy. : fig. 238 et 239).

Variations. — L'artère thyroïdienne inférieure est une des artères les plus susceptibles de *variations* dans son origine, son calibre, et dans les branches qu'elle fournit, disait Cruveilhier (1).

---

(1) Articles à consulter : J. BRAINE et P. FUNCK-BRENTANO : Les variations des artères du corps thyroïde. Etude d'Anatomie chirurgicale. *Annales d'Anatomie pathologique et d'Anatomie normale médico-chirurgicale,* février 1934, p. 125.

COULOUMA et VAN VARSEVELD : Les branches de l'artère sous-clavière et leurs variations. *Echo médical du Nord,* 1934, n° 32.

WELTI et EVRARD : Les variations des artères du corps thyroïde. *Annales d'Anatomie pathologique et d'Anatomie médico-chirurgicale,* 1934, p. 190.

Tout d'abord, l'artère peut être absente d'un côté ou réduite à une branche trachéale ou œsophagienne qui ne se distribue que très parcimonieusement au corps thyroïde; parfois aussi, l'une des artères thyroïdiennes inférieures peut être normalement développée d'un côté et être très grêle du côté opposé.

Enfin, elle peut offrir des dispositions et des rapports anormaux avec certains organes voisins; c'est ainsi que l'on a pu observer son passage : *a)* en arrière de la chaîne sympathique cervicale, et cela principalement lorsque le ganglion cervical moyen est absent (voy. : fig. 246); *b)* en arrière de la vertébrale, mais dans ce cas cette artère présente presque toujours une anomalie d'origine ou de trajet; *c)* enfin, sa crosse peut être très accusée, au point d'être en partie préscalénique.

Rappelons aussi que ses rapports avec le nerf récurrent sont également variables.

Exceptionnellement, l'artère thyroïdienne inférieure peut se diviser, en arrière du lobe latéral du corps thyroïde, en des branches multiples dont la disposition échappe à toute description.

b) Artère cervicale ascendante.

L'*artère cervicale ascendante* est une branche généralement grêle que certains auteurs (Testut) considèrent comme une branche collatérale de la thyroïdienne inférieure (voy. : fig. 217).

Elle monte verticalement et, parfois sinueuse, en avant des apophyses transverses des vertèbres cervicales et des insertions du scalène antérieur, le plus souvent en dedans et parallèlement au nerf phrénique; souvent elle décrit des sinuosités qui la portent en avant de ce nerf, et celles-ci peuvent constituer un écueil dans la phrénicectomie (voy. : fig. 211 et 215).

Elle se termine au niveau de la troisième vertèbre cervicale; elle irrigue principalement les muscles prévertébraux, le scalène antérieur et l'angulaire de l'omoplate; elle fournit généralement trois ou quatre branches à ce dernier muscle ; elle donne également des *branches radiculaires* qui pénètrent par les trous de conjugaison cervicaux et un ou deux rameaux grêles *(vasa nervorum)* au pôle inférieur du ganglion cervical supérieur.

Assez souvent, elle se termine dans le muscle grand droit antérieur de la tête.

c) Artère cervicale transverse superficielle.

L'*artère cervicale transverse superficielle* (1) ou *transversa colli,* est presque exclusivement destinée au trapèze : c'est l'*artère trapézienne de Cruveilhier* (2). Comme son nom l'indique, elle se dirige en dehors et en arrière, et aussi légèrement en haut ; elle croise en avant et de dedans en dehors le nerf phrénique, le scalène antérieur et les cordons nerveux du plexus brachial; elle croise ensuite en dehors le scalène postérieur à deux travers de doigt au-dessus de la première côte, puis le bord antéro-externe de l'angulaire de l'omoplate (voy. : fig. 215); elle atteint par sa face profonde le trapèze, auquel elle se distribue, déjà divisée en *trois* ou *quatre* branches, en donnant des rameaux ascendants et descendants; elle fournit également quelques rameaux aux scalènes; enfin, quelques-uns de ses rameaux *(rameaux perforants)* traversent le trapèze pour se distribuer à la peau.

Dans son trajet, elle est accompagnée par deux ou trois grosses veines; elle est rejointe à sa terminaison par la branche externe du nerf spinal, mais elle est toujours sous-jacente à cette dernière.

Près de sa terminaison, elle entre en rapport avec les ganglions sous-trapéziens cervicaux.

Son calibre et son importance sont en raison inverse du calibre de la branche trapézienne de la scapulaire postérieure (voy. : *Vascularisation du trapèze,* tome I).

L'artère trapézienne constitue avec ses veines satellites et la branche externe du nerf

---

(1) Ouvrage à consulter : M. Salmon : *Artères des muscles de la tête et du cou.* 1 vol., 1933. Masson et Cie, édit., Paris.

(2) Anatomiste français (1791-1874), fut professeur d'Anatomie à la Faculté de Médecine de Paris.

spinal, le *pédicule vasculo-nerveux du trapèze*; ce pédicule pénètre le muscle à 2 cm. 1/2 environ au-dessus de la clavicule et assez près du bord supéro-externe du muscle; ce point de pénétration représente le véritable *hile vasculo-nerveux du trapèze*; son importance chirurgicale est grande, car sa section entraîne une atrophie du muscle dans la partie sous-jacente à l'incision.

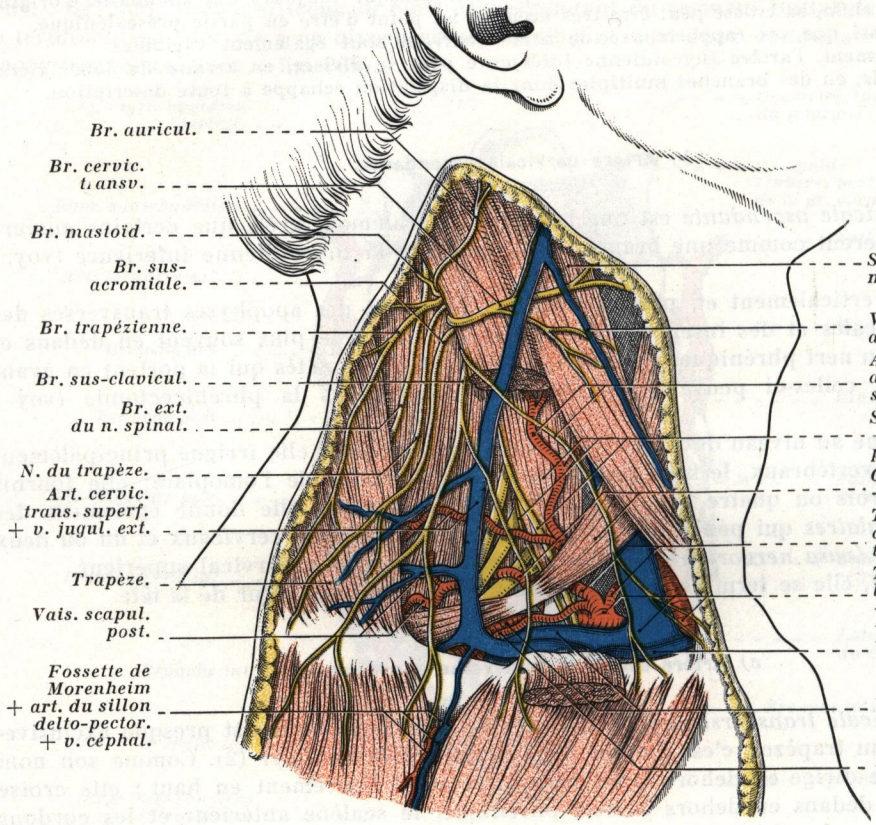

FIG. 241. — *Artères cervicales et scapulaires dans la région sus-claviculaire droite* (à noter le tronc commun des artères cervicales).

Les *artères cervicales ascendante* et *transverse superficielle* peuvent naître d'un tronc commun, le *tronc des cervicales*, celui-ci, généralement très court, croise obliquement en haut et en dehors la face antérieure du scalène antérieur, puis il se bifurque à son niveau un peu en avant de ce muscle et en dehors du phrénique (voy. : fig. 209 et 241).

d) Artère scapulaire supérieure.

L'*artère scapulaire supérieure* (1), ou *artère sus-scapulaire*, se dirige obliquement en bas, en avant et en dehors; légèrement sinueuse, elle traverse la base du creux sus-claviculaire

(1) Article à consulter : H. BILLET : Les branches de l'artère sous-clavière : scapulaire postérieure, scapulaire supérieure, cervicale transverse, et leurs rapports avec les troncs primaires du plexus brachial. *Comptes rendus de l'Association des Anatomistes*, 1934.

pour se placer tout d'abord derrière la clavicule *(artère rétro - claviculaire de Farabeuf)* (voy. : fig. 214, 215 et 217), puis elle croise le bord supérieur de l'omoplate au-dessus de l'échancrure coracoïdienne, où elle traverse la cloison falciforme cléido-scapulaire en compagnie de sa veine homonyme; à ce niveau, elle est séparée de son nerf homonyme par une bandelette fibreuse, le ligament coracoïdien; le nerf s'engage dans l'orifice ostéo-fibreux, tandis que l'artère croise supérieurement le ligament; puis elle atteint la fosse sus-épineuse qu'elle traverse obliquement en bas et en dehors, entre le sus-épineux et l'omoplate ; elle croise ensuite le bord externe de l'épine de l'omoplate en s'engageant sous le ligament spino-glénoïdien (voy. : fig. 242); finalement, elle s'épanouit dans la fosse sous-épineuse à la face profonde du muscle sous-épineux.

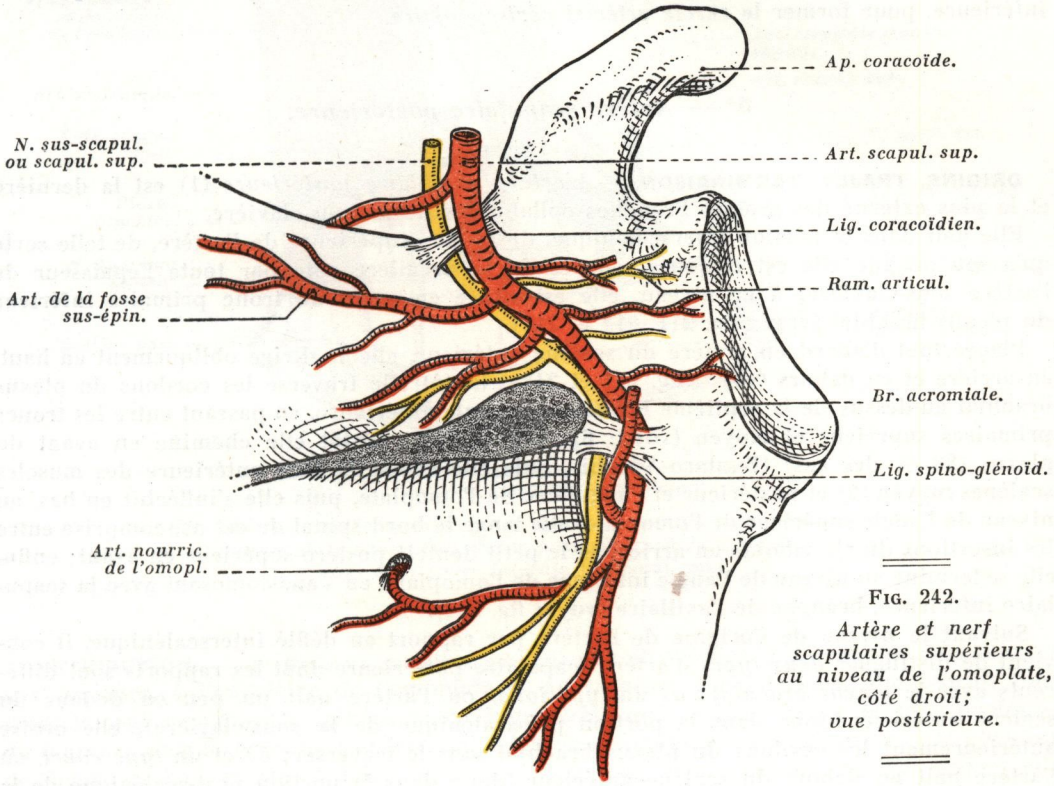

FIG. 242.
Artère et nerf scapulaires supérieurs au niveau de l'omoplate, côté droit; vue postérieure.

Dans son trajet à la face postérieure de l'omoplate (fosses sus- et sous-épineuse), l'artère est accompagnée du nerf sus-scapulaire (voy. : fig. 242).

L'artère scapulaire supérieure donne *cinq branches collatérales* principales, qui sont : 1° l'*artère du sous-clavier,* branche courte, relativement constante, qui aborde le muscle par sa face postérieure; 2° l'*artère sterno-cléido-mastoïdienne inférieure,* branche grêle (inconstante), qui se détache du segment de l'artère compris entre le sterno-cléido-mastoïdien et le scalène antérieur; dirigée obliquement en haut et en avant, elle traverse l'aponévrose cervicale moyenne et se distribue à la partie inférieure du sterno-cléido-mastoïdien, et plus spécialement à son chef claviculaire; 3° l'*artère de la fosse sus-épineuse,* qui naît à son entrée dans la fosse sus-épineuse; elle longe le bord supérieur de l'omoplate et s'anastomose avec une branche venue de la scapulaire postérieure; elle se distribue principalement aux muscles sus-épineux et trapèze; 4° une *branche acromiale,* qui naît à son entrée dans la fosse sous-épineuse; elle se dirige en dehors et en haut,

et se distribue à l'acromion, au trapèze, au deltoïde et aux téguments de l'épaule (voy. : fig. 242 et 244); elle s'anastomose avec la branche acromiale de l'acromio-thoracique; 5° et l'*artère nourricière de l'omoplate*, qui naît dans la fosse sous-épineuse, puis pénètre le trou nourricier de cet os un peu au-dessous de la base d'implantation de l'épine de l'omoplate (voy. : fig. 242 et 244).

L'artère scapulaire supérieure fournit également des *branches mineures*, qui sont : *a)* des *branches musculaires*, innominées, nombreuses, destinées aux muscles voisins (sous-clavier, scalène antérieur, sous-scapulaire, sus- et sous-épineux); *b)* et des *rameaux articulaires* pour l'articulation scapulo-humérale (voy. : fig. 242).

L'artère scapulaire supérieure s'anastomose avec les artères scapulaires postérieure et inférieure, pour former le *cercle artériel périscapulaire*.

5° — *Artère scapulaire postérieure.*

ORIGINE, TRAJET, TERMINAISON. — L'*artère scapulaire postérieure* (1) est la dernière et la plus externe des grosses branches collatérales de la sous-clavière.

Elle naît dans la portion interscalénique, de la face supérieure de l'artère, de telle sorte qu'à son origine elle est toujours séparée de la première côte par toute l'épaisseur de l'artère sous-clavière; à ce niveau, elle est située en avant du tronc primaire inférieur du plexus brachial (voy. : fig. 211, 212 et 218).

Placée tout d'abord en arrière du scalène antérieur, elle se dirige obliquement en haut, en arrière et en dehors (voy. : fig. 211 et 243); tantôt elle traverse les cordons du plexus brachial au-dessus de la septième branche cervicale antérieure, en passant entre les troncs primaires supérieur et moyen (voy. : fig. 241 et 243); tantôt elle chemine en avant du plexus (80 % des cas) (Buntaro-Adachi), puis elle croise la face antérieure des muscles scalènes moyen (2) et postérieur et l'angulaire de l'omoplate, puis elle s'infléchit en bas, au niveau de l'angle supérieur de l'omoplate, elle longe le bord spinal de cet os, comprise entre les insertions du rhomboïde en arrière et le petit dentelé postéro-supérieur en avant; enfin, elle se termine au niveau de l'angle inférieur de l'omoplate, en s'anastomosant avec la scapulaire inférieure, branche de l'axillaire (voy. : fig. 244).

Suivant le niveau de l'origine de l'artère par rapport au défilé interscalénique, il convient de distinguer *deux types* d'artère scapulaire postérieure dont les rapports sont différents avec le *plexus brachial* : *a)* un *type long*, où l'artère naît un peu en dedans du scalène antérieur (donc dans la portion pré-scalénique de la sous-clavière), elle croise antérieurement les cordons du plexus brachial sans le traverser; *b)* et un *type court*, où l'artère naît en dehors du scalène antérieur (donc dans la portion post-scalénique de la sous-clavière), dans ce cas l'artère traverse toujours les cordons nerveux du plexus brachial (H. Billet).

SITUATION ET DIVISION. — On peut distinguer *deux portions* à l'artère scapulaire postérieure : *a)* l'une *transversale, horizontale*, où l'artère est flexueuse et occupe la base du creux sus-claviculaire *(portion cervicale)*; *b)* l'autre *verticale, descendante*, où l'artère est à peu près rectiligne et occupe la partie profonde et interne de la région scapulaire *(portion scapulaire)*; *c)* le point où elle change de direction *(coude)* est situé sous le trapèze,

---

(1) Articles à consulter : H. Fruchaud : Etude anatomo-chirurgicale des vaisseaux scapulaires postérieurs. *Annales d'Anatomie pathologique et d'Anatomie normale médico-chirurgicale*, 1935, n° 2, p. 143.

H. Fruchaud : Quelques remarques anatomiques sur l'artère scapulaire postérieure. *Presse médicale*, 2 février 1935.

(2) Elle traverse parfois, de dedans en dehors, le bord externe du scalène moyen, près de ses insertions costales.

un peu au-dessus et en dedans de l'angle supérieur du scapulum et contre le bord supéro-externe de l'angulaire de l'omoplate; à ce niveau, elle est accompagnée de sa veine homonyme et de la branche externe du nerf spinal, qui restent en dehors d'elle; fréquemment l'artère se divise en *deux branches terminales* importantes : une *branche trapézienne* et une *branche scapulaire* (H. Fruchaud).

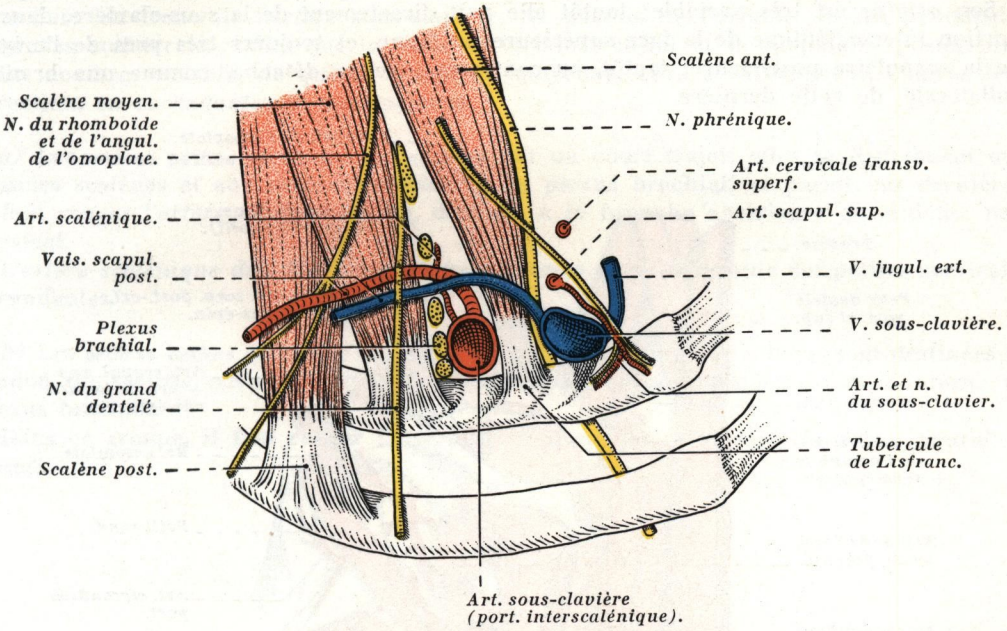

FIG. 243. — *Artère sous-clavière dans sa portion interscalénique. Rapports de l'artère scapulaire postérieure à la base du cou; côté droit, vue latérale* (schématique).

DISTRIBUTION. — 1° **Dans sa première portion,** elle abandonne des *branches musculaires* aux scalènes, à l'angulaire de l'omoplate et au trapèze; à ce dernier, elle fournit plus spécialement une branche généralement importante qui se distribue à la face profonde du muscle : c'est la *branche trapézienne*; relativement volumineuse et longue, elle chemine de haut en bas et de dedans en dehors à la face profonde du trapèze, auquel elle s'accroche par l'intermédiaire de *rameaux étagés* qu'elle lui abandonne; elle croise en X et postérieurement la branche externe du nerf spinal; d'abord interne par rapport au nerf, elle lui devient externe dans la région sous-épineuse, puis elle pénètre le trapèze et descend très bas dans l'épaisseur du muscle; fréquemment, elle abandonne un *rameau ascendant* pour la partie supérieure du muscle et un *rameau descendant* grêle pour le sus-épineux (voy. : *Vascularisation du trapèze,* tome I).

Elle fournit également des rameaux au plexus brachial.

2° **Au niveau de l'angle supérieur de l'omoplate,** point où elle change de direction *(coude),* elle abandonne une *branche anastomotique* pour l'artère de la fosse sus-épineuse issue de l'artère scapulaire supérieure (voy. : fig. 244); cette anastomose se détache parfois d'un tronc commun avec la branche trapézienne.

3° **Dans sa deuxième portion,** elle donne de nombreuses *branches musculaires* aux muscles des régions scapulaire et dorsale (sus- et sous-épineux, sous-scapulaire, rhomboïdes, petit dentelé postéro-supérieur, grand dentelé, long dorsal et épi-épineux du dos) (voy.: fig. 244).

6° — *Artère scalénique.*

L'*artère scalénique de Stahel* est une artère inconstante, à trajet ascendant, destinée exclusivement aux trois muscles scalènes.

Son *origine* est très variable; tantôt elle naît directement de la sous-clavière, dans sa portion interscalénique de la face supérieure du tronc, et toujours très près de l'origine de la scapulaire postérieure; tantôt, au contraire, elle se détache, comme une branche collatérale de cette dernière.

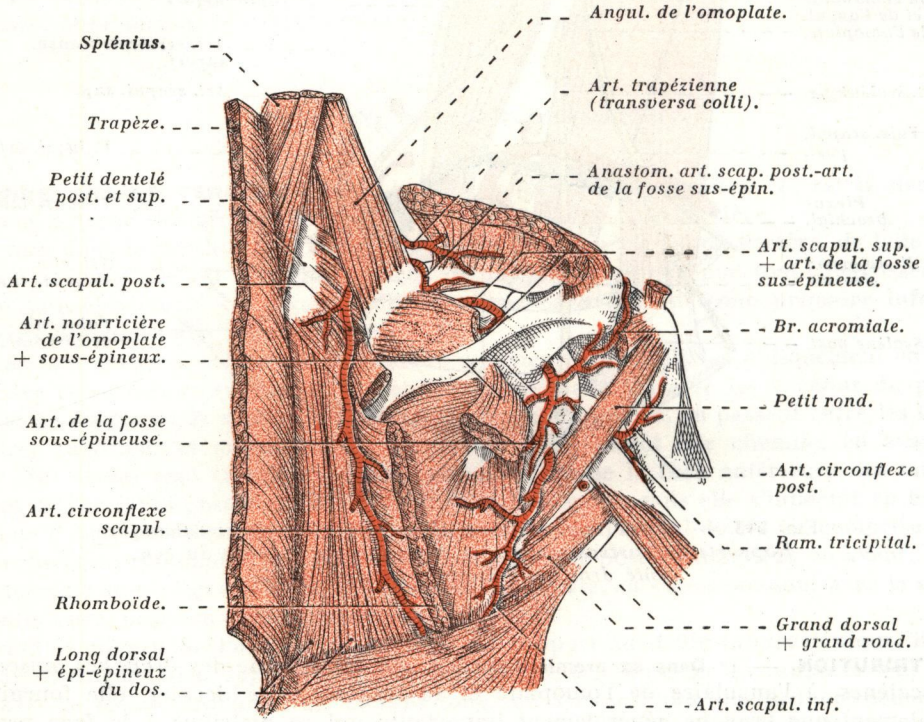

FIG. 244. — *Artères scapulaires postérieure, supérieure et inférieure; côté droit, vue postérieure.*

Son *calibre* est très variable, et le plus souvent en raison inverse de celui de la cervicale ascendante, dont elle représente une *branche de suppléance* (voy. : fig. 218 et 243).

Elle occupe l'espace intercosto-scalénique, où elle se dirige verticalement en haut, toutefois légèrement oblique en dedans; sinueuse, elle est comprise entre la face postérieure du scalène antérieur et les cordons nerveux du plexus brachial.

Elle présente **deux variétés :** *a)* dans la *première,* l'artère est du *type long*; elle s'étend jusqu'à la quatrième et parfois la troisième vertèbre cervicale; *b)* dans la *seconde,* plus fréquente que la précédente, l'artère est du *type court* et elle se bifurque en *deux branches terminales* : l'une, *antérieure,* s'applique à la face profonde du scalène antérieur, auquel elle se distribue; l'autre, *postérieure,* passe entre les cordons nerveux du plexus brachial (généralement entre C^6 et C^7), pour se distribuer aux scalènes moyen et postérieur.

Dans son trajet, elle abandonne des *branches musculaires* aux scalènes et des *rameaux* aux racines du plexus brachial; ainsi, par sa distribution, l'*artère scalénique* devient une *artère musculo-nerveuse.*

7° — *Artères petites cervicales.*

Par analogie avec les artères petites thoraciques de Sappey issues de l'axillaire, on désigne sous le nom d'*artères petites cervicales* (Salmon) un groupe d'artérioles qui se détachent du tronc de l'artère sous-clavière, ou parfois de l'origine de ses principales branches collatérales, telles que le tronc cervico-intercostal et la scapulaire postérieure.

En nombre variable, de *quatre* à *sept* en moyenne, elles se distinguent, d'après leur direction, en *ascendantes* et *descendantes.*

a) Les **artères petites cervicales ascendantes** ont un court trajet; elles se distribuent aux muscles scalènes et aux racines inférieures du plexus brachial, et parmi ces dernières, il faut ranger l'*artère de Sœmmering,* destinée à la branche antérieure du sixième nerf cervical.

L'*artère scalénique* doit être considérée comme la plus importante des petites cervicales ascendantes.

b) Les **artères petites cervicales descendantes,** au nombre de *deux* à *trois,* sont destinées au tendon du scalène antérieur, au sous-clavier et au tronc secondaire antéro-interne du plexus brachial.

Dans ce groupe, il faut ranger l'*artère du sous-clavier* et l'*artère du dôme pleural de Casali.*

***

ANASTOMOSES DE L'ARTÈRE SOUS-CLAVIÈRE

Indépendamment des anastomoses des branches entre elles, les anastomoses de la sous-clavière se font : 1° d'une part, avec celle du côté opposé, par l'intermédiaire des vertébrales et des thyroïdiennes inférieures; 2° et, d'autre part, avec les troncs artériels voisins : *a)* avec l'*iliaque externe,* par la mammaire interne et l'épigastrique; *b)* avec la *carotide externe,* par les thyroïdiennes inférieure et supérieure (anastomose longitudinale rétro-lobaire); *c)* avec la *carotide interne,* par les deux vertébrales, le tronc basilaire et le polygone de Willis; *d)* avec l'*axillaire,* par les scapulaires inférieure, postérieure et supérieure, contribuant ainsi à la formation du *cercle artériel périscapulaire,* et, par l'intermédiaire des branches thoraciques de l'axillaire, avec la mammaire interne; *e)* enfin, avec l'*aorte thoracique,* par l'intermédiaire du système métamérique segmentaire : *artères intercostales-mammaires internes.*

***

DISTRIBUTION ET TERRITOIRES DE L'ARTÈRE SOUS-CLAVIÈRE

L'artère sous-clavière est à la fois un *tronc de passage* et une *artère nourricière.*

Par ses branches elle se distribue :

1° A la *paroi thoracique* et au *diaphragme,* par les trois premières intercostales et par la mammaire interne.

2° A la *paroi abdominale,* par la mammaire interne.

3° Aux *muscles* et *téguments du cou* et de la *nuque,* par les cervicales, la vertébrale, la scapulaire supérieure et la thyroïdienne inférieure.

4° A la *région dorsale,* à l'*épaule* et au *scapulum,* par les scapulaires.

5° A la *masse encéphalique,* au *bulbe* et à la *moelle,* par les vertébrales, qui, après s'être réunies pour former le tronc basilaire, prennent une part importante à la constitution du *polygone artériel de Willis* (voy. : fig. 199).

6° Au *corps thyroïde* et au *larynx,* par la thyroïdienne inférieure.

7° Enfin, à la *glande mammaire,* par la mammaire interne.

DÉVELOPPEMENT DE L'ARTÈRE SOUS-CLAVIÈRE. — L'artère sous-clavière dérive, *à droite,* du quatrième arc aortique; *à gauche,* elle naît par bourgeonnement de la crosse de l'aorte qui provient elle-même du quatrième arc aortique gauche.

Cette différence d'origine explique la différence de naissance, de situation, de longueur et de rapports des deux troncs artériels et, en outre, la situation du nerf récurrent droit sous la sous-clavière, alors que le nerf récurrent gauche contourne la crosse aortique. Ce fait résulte du passage des récurrents sous les sixièmes arcs aortiques de l'embryon, le cinquième, arc peu développé disparaît très vite, le sixième arc disparaît à droite, à gauche, il donne naissance au canal de Botal, puis, ultérieurement, au ligament artériel; ainsi s'explique la situation du récurrent droit sous la crosse de la sous-clavière et celle du récurrent gauche dans l'angle formé par la crosse de l'aorte et le ligament artériel (voy. : fig. 114).

En position franchement cervicale chez l'embryon, les deux sous-clavières tendent à descendre au cours du développement du thorax *(descente apparente),* celle de droite entraînant avec elle l'anse nerveuse qui passe au-dessous d'elle.

***

INNERVATION DE L'ARTÈRE SOUS-CLAVIÈRE ET DE SES BRANCHES COLLATÉRALES

L'innervation de l'artère sous-clavière est connue depuis longtemps, car, dès 1870, Wrisberg avait déjà décrit des filets vasculaires issus du ganglion cervical inférieur destinés à cette artère. Cette innervation a été spécialement étudiée par Hovelacque (1927), Lazorthes et ses élèves Cassan et Reis, et plus récemment par P. Allien (1).

L'artère sous-clavière est très richement innervée; ses nerfs proviennent de la chaîne sympathique cervicale, et plus spécialement du *ganglion intermédiaire,* du *ganglion étoilé,* de l'*anse périvertébrale* qui unit ces ganglions et de l'*anse sous-clavière de Vieussens*; parfois aussi, un ou deux filets très grêles peuvent être fournis par les *rameaux communicants* (Hovelacque), et plus spécialement par celui qui est destiné à la branche antérieure du septième nerf cervical.

Tous les nerfs vasculaires fournis à l'artère sous-clavière atteignent celle-ci soit en dedans, soit en dehors de l'anse de Vieussens; aussi pour la commodité de leur description, tant dans leur direction que dans leur destination, nous les envisagerons par rapport à cette anse nerveuse.

Le *ganglion intermédiaire* fournit généralement un seul filet, qui se détache de la partie inférieure de ce ganglion; il atteint l'artère sous-clavière en avant de l'origine de l'artère

---

(1) Ouvrages et articles à consulter : Hovelacque : Le sympathique du membre supérieur. *Annales d'Anatomie pathologique et d'Anatomie normale médico-chirurgicale,* 1929, n° 7 *bis,* p. 968.

G. Lazorthes et Cassan : Essai de schématisation des ganglions étoilé et intermédiaire (ganglion cervico-thoracique) chez l'adulte et le fœtus. *Comptes rendus de l'Association des Anatomistes,* 1939, p. 193.

G. Lazorthes et Reis : L'innervation des artères du cou et de la portion extra-cranienne de la tête. *Toulouse médical,* février 1943, p. 1.

P. Allien : Pédicules nerveux des artères du membre supérieur. *Thèse de Montpellier,* 1946.

G. Lazorthes : *Le système neuro-vasculaire,* 1 vol., Masson et Cie, édit., Paris, 1949.

vertébrale et il se dirige sur la face antérieure du tronc artériel, où il se ramifie en dehors de l'anse de Vieussens jusqu'au défilé des scalènes.

Le *ganglion étoilé* fournit généralement un ou deux rameaux très courts, qui cheminent sur la face antérieure de l'artère et en dedans de l'anse de Vieussens; ces rameaux peuvent être suivis jusqu'à la bifurcation du tronc artériel brachio-céphalique à droite et jusqu'à la portion intra-thoracique de la sous-clavière à gauche; parfois même, un de ces filets peut naître directement du segment initial du nerf cardiaque inférieur du sympathique (voy. : fig. 245).

L'*anse périvertébrale* (ou le versant antéro-externe du pôle supérieur du ganglion étoilé) fournit un rameau, (parfois deux), bien individualisé, sur une longueur de 2 à 3 centimètres (Cabanac); il glisse tout d'abord à la face postérieure de l'artère sous-clavière, la croise inférieurement au niveau de la première côte, puis, contournant cette artère par un trajet hélicoïdal, il aborde sa face antérieure; lorsqu'il existe deux rameaux, un toujours

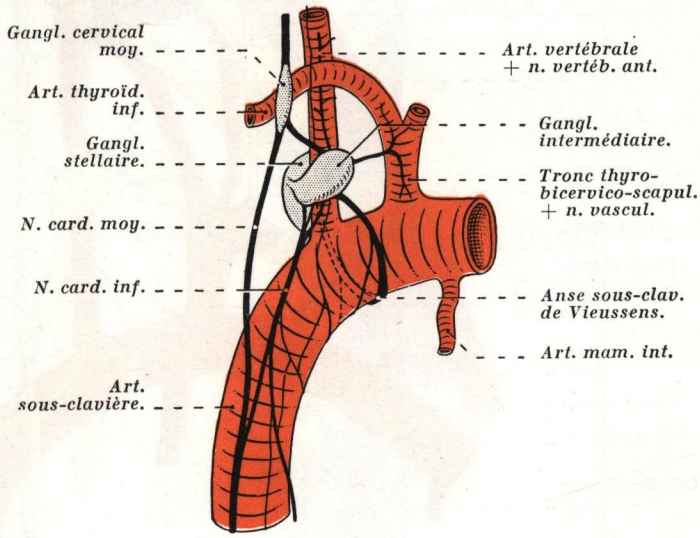

FIG. 245.
Branches collatérales vasculaires du ganglion stellaire; côté gauche, vue antérieure (schématique) (d'après G. LAZORTHES et CASSAN).

plus long que l'autre se continue sur la face antérieure de l'artère axillaire jusqu'à l'origine de l'artère thoracique supérieure (voy. : fig. 246) (voy. : *Innervation de l'artère axillaire,* tome II).

L'*anse de Vieussens,* dans son segment antérieur périartériel, fournit généralement un filet très grêle, qui descend obliquement en dehors de cette anse, sur la face antérieure de l'artère, jusqu'à l'origine de l'artère mammaire interne, sur laquelle il se continue (voy. : fig. 246).

Dans le segment postérieur rétro-artériel de l'anse se détachent, soit en dehors, soit en dedans, de petits ramuscules (trois à quatre), qui vont s'anastomoser à la face postérieure de l'artère sous-clavière avec les ramifications des filets issus du ganglion étoilé (P. Allien).

Le *deuxième ganglion thoracique* fournit parfois un filet à la face postéro-inférieure de l'artère, dans son segment préscalénique (P. Allien).

Ajoutons que Hovelacque a signalé des filets nerveux (un ou deux rameaux) très grêles, venus de la branche antérieure du huitième nerf cervical, destinés à la portion post-scalénique de l'artère sous-clavière, ainsi qu'au segment initial de l'artère axillaire. Ces filets abordent l'artère par sa face postérieure.

Tous ces filets vasculaires s'anastomosent en constituant un véritable *plexus* autour de l'artère sous-clavière et ils se prolongent sur les principales branches collatérales de ce tronc artériel.

En résumé, la majeure partie de l'artère sous-clavière et le segment initial de l'artère axillaire reçoivent leur innervation presque exclusivement de la chaîne sympathique cervicale, et plus spécialement du *ganglion cervical inférieur* du sympathique et des *anses périvasculaires* qui en dépendent. Ce ganglion représente le *centre de l'innervation vasculaire de la racine du membre supérieur et d'une grande partie des artères de la tête et du cou.*

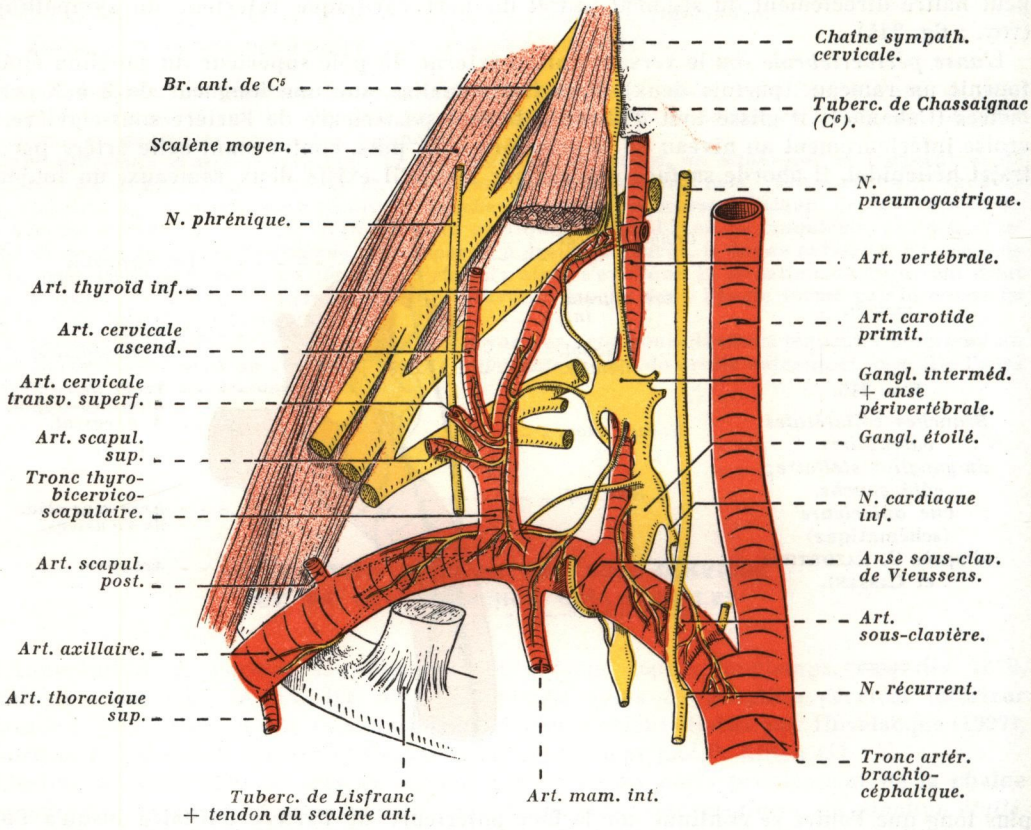

Fig. 246. — *Innervation de l'artère sous-clavière; côté droit, vue antérieure* (imité de P. Allien).

Innervation des branches collatérales. — Dans cette étude, nous n'envisagerons que l'innervation des principales branches collatérales, c'est-à-dire : l'artère vertébrale, le tronc thyro-bicervico-scapulaire de Farabeuf et ses branches de division, et l'artère mammaire interne.

1° **Innervation de l'artère vertébrale.** — Les nerfs vasculaires destinés à l'artère vertébrale ont été tout spécialement étudiés par Laux et Guerrier (1) (1939); avec ces auteurs, nous distinguerons topographiquement *trois segments* à l'artère vertébrale, qui correspondent à *trois territoires* distincts, dont les limites sont toutefois quelque peu artificielles, ce sont : un segment inférieur, moyen et supérieur.

(1) Article à consulter : G. Laux et Y. Guerrier : L'innervation de l'artère vertébrale. *Annales d'Anatomie pathologique et d'Anatomie normale médico-chirurgicale*, 1939, n° 7, p. 897.

a) Le **segment inférieur** s'étend depuis l'origine de l'artère jusqu'à la branche antérieure du cinquième nerf cervical; dans ce segment, l'artère est entourée d'un riche *plexus nerveux* constitué par les anastomoses des nerfs vertébraux antérieur et postérieur.

Rappelons que le nerf vertébral antérieur, très grêle, est presque exclusivement destiné à l'artère vertébrale; né du pôle supérieur du ganglion intermédiaire, il suit un trajet ascendant sur le versant antérieur de l'artère, au niveau de laquelle il se distribue en formant un plexus périartériel.

b) Le **segment moyen** est généralement le plus court, il s'étend sur l'artère au territoire qui correspond aux branches antérieures des cinquième et quatrième nerfs cervicaux.

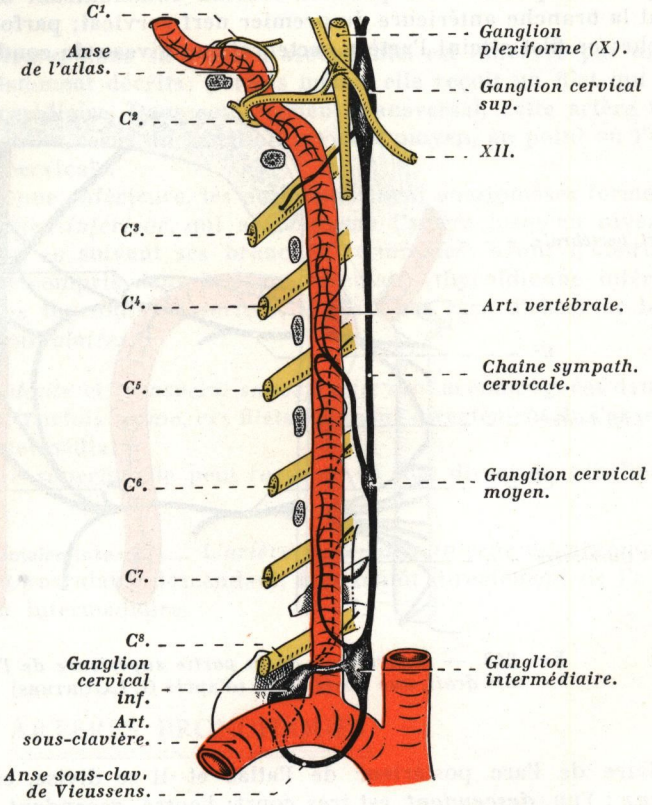

FIG. 247.
Innervation de l'artère vertébrale droite (schématique) (d'après G. LAUX et Y. GUERRIER).

Ce segment reçoit : α) tantôt une branche venue du ganglion cervical inférieur, qui, par un trajet ascendant, s'accole à la chaîne sympathique cervicale qu'il abandonne à 1 ou 2 centimètres au-dessus du tubercule de Chassaignac; β) tantôt une branche venue du ganglion cervical moyen *(nerf vertébral accessoire)*, qui, après avoir cheminé entre les faisceaux musculaires du long du cou, pénètre dans le canal transversaire pour se distribuer à l'artère.

Quelle que soit l'origine du nerf vasculaire qui correspond à ce segment, celui-ci se divise au contact de l'artère, en donnant une branche ascendante et une branche descendante (division en T) (voy. : fig. 247).

D'après Lazorthes, ce segment reçoit également des filets très grêles, issus des branches antérieures des deuxième, troisième et quatrième nerfs cervicaux, immédiatement après leur sortie des trous de conjugaison.

c) Le **segment supérieur** correspond à la portion sinueuse de l'artère vertébrale qui précède son entrée dans le canal rachidien, c'est-à-dire en rapport avec les deux premières vertèbres cervicales.

Ce segment reçoit également *deux filets vasculaires* : α) l'un, *inférieur*, se détache le plus souvent de la partie inférieure de l'*anse de l'atlas* tendue entre les branches antérieures des premier et deuxième nerfs cervicaux; parfois aussi, il peut se détacher directement de la branche antérieure du deuxième nerf cervical; très grêle, ce filet nerveux aboutit à la face externe de l'artère vertébrale dans l'espace interatloïdo-axoïdien, où il se divise en *deux rameaux* : l'un ascendant, l'autre descendant (voy. : fig. 248); β) l'autre, *supérieur*, plus volumineux que le précédent, se détache de la partie supérieure de *l'anse de l'atlas*, très près du point où le premier rameau communicant du ganglion cervical supérieur atteint la branche antérieure du premier nerf cervical; parfois aussi, il se détache de cette branche; ce filet atteint l'artère vertébrale au niveau du coude qui la porte sur la gouttière

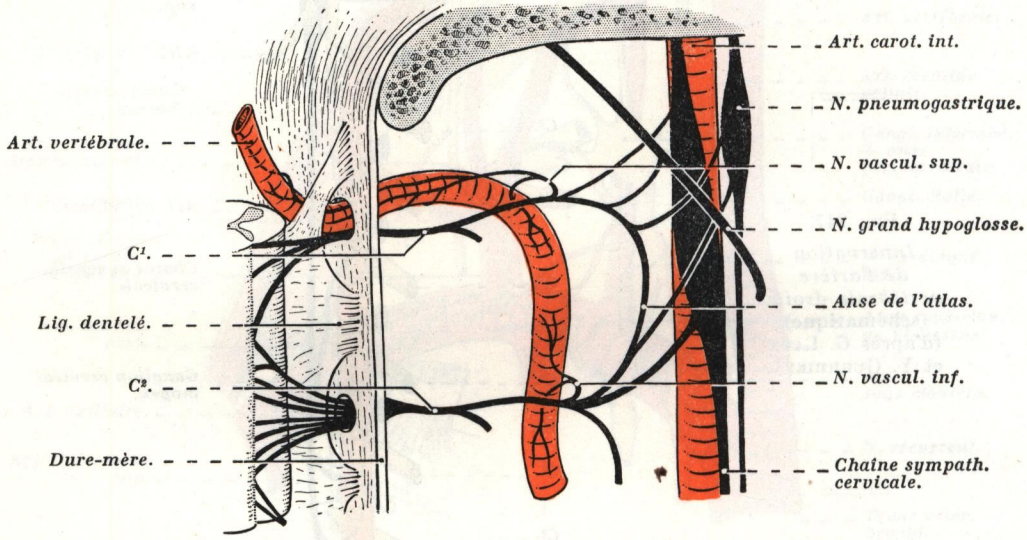

FIG. 248. — *Innervation de la partie supérieure de l'artère vertébrale; côté droit, vue postérieure* (d'après G. LAZORTHES) (schématique).

vasculaire de l'arc postérieur de l'atlas et il se divise, comme le précédent, en *deux rameaux* : l'un, *descendant*, est très court; l'autre, *ascendant*, beaucoup plus long, perfore le ligament atloïdo-axoïdien postérieur avec l'artère vertébrale, puis il accompagne cette dernière dans le canal rachidien et dans le crâne, où on peut l'apercevoir jusque sur le tronc basilaire (voy. : fig. 248).

Entre les segments moyen et supérieur, l'artère vertébrale reçoit fréquemment un filet vasculaire grêle et court, issu de la branche antérieure du troisième nerf cervical (voy. : fig. 247).

EN RÉSUMÉ, l'artère vertébrale est très richement innervée et les filets vasculaires qu'elle reçoit forment autour de ce tronc artériel un plexus à mailles larges, qui se continue dans le crâne sur le tronc basilaire.

Il est à remarquer que c'est au niveau de ses deux extrémités que l'artère vertébrale est le plus richement innervée. De prime abord, ce fait paraît surprenant, car il constitue une exception aux lois d'innervation artérielle, puisque dans ses segments extra-rachidien et extra-cranien, elle ne fournit pas de collatérales importantes; d'autre part, ne possédant

pas d'apport nerveux dans son segment intra-cranien, l'artère vertébrale doit, tout comme la carotide interne et avant de pénétrer le crâne, « *faire son plein* » de nerfs pour ses collatérales intracraniennes (G. Lazorthes).

2° Innervation du tronc thyro-bicervico-scapulaire et de ses branches. — Le *tronc thyro-bicervico-scapulaire* reçoit : *a)* tantôt un seul nerf, généralement volumineux et très court, qui se détache du versant externe du ganglion intermédiaire ou de l'anse périvertébrale. Dirigé obliquement en bas et en dehors, il atteint la face antérieure du tronc artériel, où il se ramifie en fournissant des filets vasculaires qui poursuivent leur trajet sur chacune des branches terminales du tronc; *b)* tantôt deux ou trois filets, qui naissent du ganglion intermédiaire ou de l'un des rameaux que ce ganglion envoie à l'artère sous-clavière (voy. : fig. 246).

L'*artère thyroïdienne inférieure,* dans sa portion ascendante, est innervée par un filet issu d'un ou des nerfs précédemment décrits; parfois même, elle reçoit un filet qui vient directement du ganglion intermédiaire. Dans son segment transversal, cette artère reçoit parfois un ou plusieurs filets grêles, issus du ganglion cervical moyen, au point où l'artère croise la chaîne sympathique cervicale.

Autour de l'artère thyroïdienne inférieure, les nerfs richement anastomosés forment un plexus : c'est le *plexus thyroïdien inférieur,* qui accompagne l'artère jusqu'au niveau du lobe latéral du corps thyroïde, en suivant ses branches terminales; avant d'aborder le corps thyroïde, ces nerfs sont compris dans la lame vasculaire thyroïdienne inférieure. Dans la constitution du plexus thyroïdien inférieur, il n'est pas rare d'observer la présence d'*anses nerveuses périvasculaires.*

Les *artères cervicales ascendante* et *transverse superficielle* sont accompagnées dans leur trajet par des filets très grêles; parfois même, ces filets viennent directement de l'anse périvertébrale ou du ganglion intermédiaire.

L'artère cervicale transverse superficielle peut recevoir un filet direct du ganglion cervical moyen (G. Lazorthes).

3° Innervation de l'artère mammaire interne. — L'*artère mammaire interne* est accompagnée sur tout son trajet par un filet vasculaire descendant, issu tantôt directement de l'anse de Vieussens, tantôt du ganglion intermédiaire.

ARTÈRES BRONCHIQUES

Les *artères bronchiques* (1) sont en nombre variable, le plus souvent, il en existe *deux* : une *droite* et une *gauche,* et la droite est plus longue, du fait de son origine à gauche de la ligne médiane, mais il n'est pas rare de rencontrer *trois* artères bronchiques, à raison de deux d'un côté et une de l'autre (voire même *quatre*), la duplicité étant, aux dires d'Hovelacque, aussi fréquente à droite qu'à gauche, ce qui n'est pas notre avis; car la duplicité des artères bronchiques s'observe presque uniquement à gauche, alors qu'elle est peu fréquente à droite, fait qui avait été signalé autrefois par Haller; enfin, lorsqu'il n'existe que deux artères bronchiques, elles peuvent naître d'un *tronc commun.*

---

(1) Articles à consulter : H. Hovelacque, O. Monod et Evrard : Note au sujet des artères bronchiques. *Annales d'Anatomie pathologique et d'Anatomie normale médico-chirurgicale,* février 1936, n° 2, p. 129.

L. Cudkowicz et J. B. Armstrong : Sur l'Anatomie normale des artères bronchiques. *Thorax,* décembre 1951, n° 4, p. 343.

ORIGINE. — L'*origine* des artères bronchiques est également variable; le plus souvent, elles naissent de la face antérieure de la partie initiale de l'aorte thoracique descendante, en arrière ou un peu au-dessus de la bronche gauche (voy. : fig. 119 et 249), au niveau de la quatrième vertèbre dorsale; plus rarement, elles se détachent de la concavité de la crosse de l'aorte *(origine haute)* ou de la face postérieure de l'aorte thoracique.

Lorsqu'il existe plusieurs artères bronchiques gauches, elles naissent soit isolément, ce qui est le cas le plus fréquent (90 % des cas), soit par un tronc commun très court, rapidement bifurqué, et l'inférieure est généralement plus volumineuse que la supérieure.

Fréquemment, l'artère bronchique droite se détache de l'aorte par un tronc commun avec

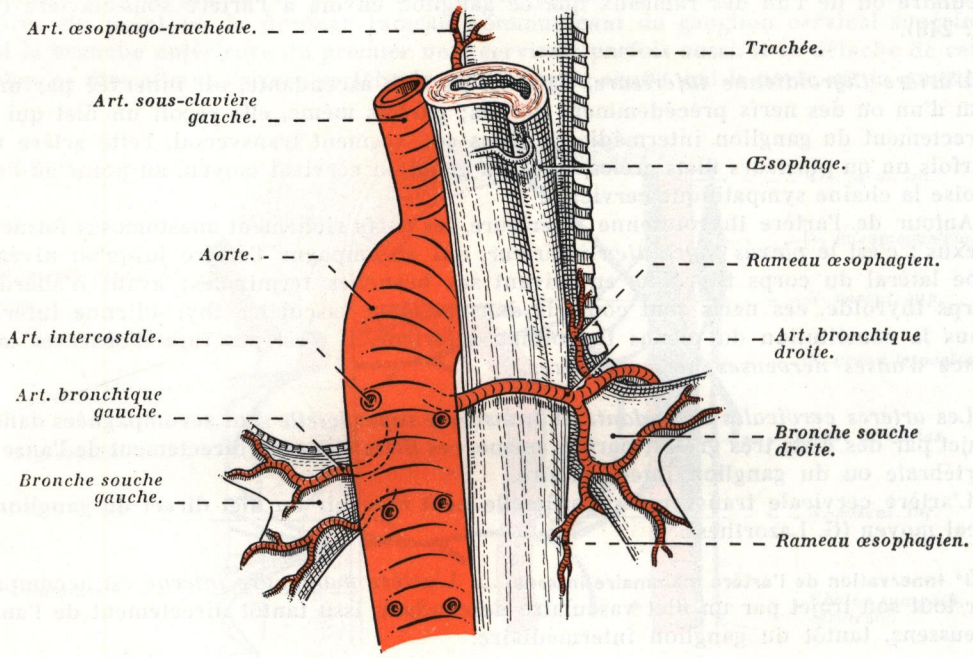

FIG. 249. — *Artères bronchiques, vue postérieure.*

la quatrième artère intercostale droite (première intercostale aortique), constituant ainsi un *tronc broncho-intercostal* (80 % des cas) (M. Latarjet).

Dans la majeure partie des cas, ce tronc se détache de la face postérieure de l'aorte, il atteint la face postérieure de la bronche gauche un peu au-dessous de la crosse de la grande veine azygos, après avoir croisé obliquement la face postérieure, puis le bord droit de l'œsophage, rapport vasculaire important dans la chirurgie de l'œsophage à droite; parfois aussi, mais plus rarement, ce tronc s'engage en avant de l'œsophage.

L'artère bronchique droite et l'une des bronchiques gauches peuvent naître également d'un tronc commun.

Il est exceptionnel que la naissance des artères bronchiques s'effectue au-dessous de l'origine des cinquièmes artères intercostales.

CALIBRE. — Le *calibre* des artères bronchiques est variable, inversement proportionnel à leur nombre; lorsqu'il n'existe que deux artères bronchiques, une droite et une gauche, la droite est généralement plus volumineuse que la gauche et, à l'origine, elles présentent

sensiblement le même calibre que les artères intercostales voisines; cependant, lorsqu'il existe un tronc broncho-intercostal droit, le calibre de l'artère bronchique est souvent supérieur à celui de l'artère intercostale.

TRAJET ET SITUATION. — Les artères bronchiques droite et gauche sont, dans la majorité des cas, rétro-bronchiques (75 % des cas) (1).

1° L'**artère bronchique gauche** ou les **artères bronchiques gauches** s'appliquent à la face postérieure de la bronche gauche, qu'elles n'atteignent qu'à 20 ou 25 millimètres de la bifurcation trachéale; elles suivent chacune respectivement les bords supérieur et inférieur de la bronche et, comme elle, se dirigent obliquement en bas et en dehors, jusqu'au cratère

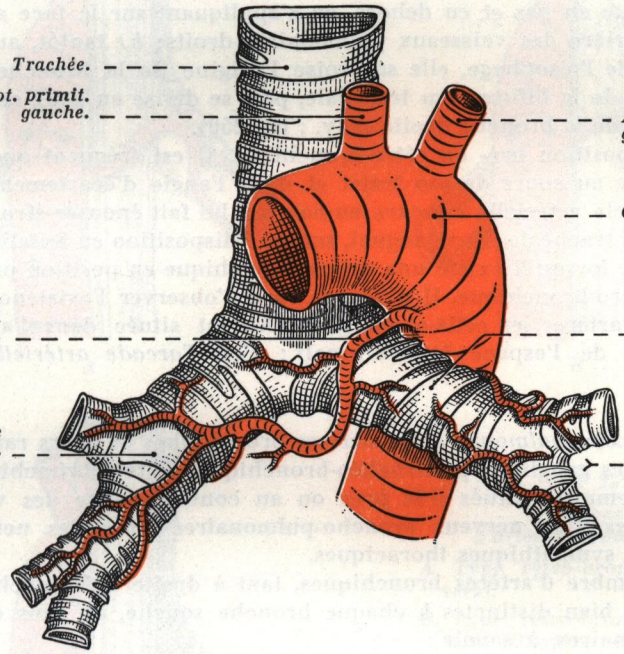

FIG. 250. — *Artères bronchiques, vue antérieure.*

hilaire qu'elles pénètrent après s'être ramifiées; elles sont croisées postérieurement par le pneumogastrique gauche.

Lorsqu'elle affecte une position prébronchique (cette position correspond presque toujours à une origine haute), elle s'applique contre la face antérieure de la bronche souche, entre cette dernière en arrière, la branche gauche de l'artère pulmonaire et la veine pulmonaire supérieure en avant (voy. : fig. 251).

2° L'**artère bronchique droite**, née à gauche de la ligne médiane, se dirige transversalement en dehors; elle croise la face postérieure de l'œsophage, puis elle aborde la face postérieure de la bronche droite, où elle se ramifie avant de pénétrer le hile du poumon.

---

(1) Articles à consulter : CAULDWELL, SIEKERT, R. LININGER et BARRY ANSON : The bronchial arteries. *Surgery, Gynecology and Obstetrics*, avril 1948, n° 4, p. 395.
M. LATARJET : La vascularisation sanguine des bronches. *Les Bronches*, mars-avril 1954, n° 2, p. 145.

Hormis les cas, où cette artère est en position préœsophagienne, elle ne prend donc pas contact immédiatement avec la bronche souche, qu'elle atteint généralement à 15 millimètres de la terminaison de la trachée; et avant de rencontrer la bronche, elle traverse la masse ganglionnaire et le tissu cellulaire médiastinal qui avoisine la bifurcation trachéale (voy. : fig. 251).

Lorsque cette artère est en *position prébronchique* (ce qui est plus fréquent pour la droite que pour la gauche), l'artère bronchique droite naît généralement de l'aorte à l'union de la crosse et de la portion descendante (voy. : fig. 250), mais son trajet et sa direction sont variables suivant les sujets : *a)* tantôt elle est obliquement ascendante vers la droite, elle croise alors l'œsophage en arrière, puis elle contourne le bord supérieur de la bronche droite contre le flanc droit de la trachée, en passant entre cette dernière en dedans et le pneumogastrique droit et la crosse de la grande veine azygos en dehors; changeant alors de direction, elle se dirige en bas et en dehors, en s'appliquant sur la face antérieure de la bronche droite, en arrière des vaisseaux pulmonaires droits; *b)* tantôt, au contraire, elle rase le bord gauche de l'œsophage, elle surcroise l'origine de la bronche gauche, passe obliquement en avant de la bifurcation trachéale, puis se divise en deux ou trois branches sur la face antérieure de la bronche droite (voy. : fig. 250).

Quelle que soit sa position pré- ou rétro-bronchique, il est fréquent que l'artère bronchique droite présente au cours de son trajet et dans l'angle d'écartement des bronches souches, soit une boucle artérielle concave en bas, qui lui fait épouser étroitement les contours de la bifurcation trachéale (Hovelacque), soit une disposition en S italique couché (ſ) (voy. : fig. 250); enfin, lorsqu'il existe une artère bronchique en position prébronchique et l'autre en position rétro-bronchique, il n'est pas rare d'observer l'existence d'une anastomose entre ces deux artères, et celle-ci est généralement située dans l'angle interbronchique (partie haute de l'espace interbifurcal) : c'est *l'arcade artérielle sous-carinale* (M. Latarjet).

Dans leur *portion extra-pulmonaire,* les artères bronchiques ou leurs ramifications sont en rapport : *a)* avec les ganglions péritrachéo-bronchiques et interbronchiques de Baréty, et ceux-ci sont fréquemment situés très près ou au contact même des vaisseaux bronchiques; *b)* et avec les filets nerveux broncho-pulmonaires issus des nerfs pneumogastriques et des chaînes sympathiques thoraciques.

Quel que soit le nombre d'artères bronchiques, tant à droite qu'à gauche, on peut distinguer *deux portions* bien distinctes à chaque bronche souche, ou plus exactement aux bronches extra-pulmonaires, à savoir :

a) Une *portion proximale* comprise entre la partie terminale de la trachée et le lieu où les artères bronchiques atteignent la bronche souche; cette portion est vascularisée par des rameaux récurrents pour la plupart ascendants, qui se prolongent même sur les faces antérieure et postérieure de la trachée.

b) Et une *portion distale,* où les artères sont satellites, et au contact même de la bronche; dans cette portion, les artères se distribuent aux faces antérieure et postérieure de la bronche.

Assez souvent, les artères prennent une disposition *sus-* ou *pré-bronchique à droite* et *sous-bronchique à gauche.*

TERMINAISON. — Les *branches intra-pulmonaires des artères bronchiques* suivent les ramifications bronchiques dans l'épaisseur de la *péribronche,* où elles sont contenues, et leur territoire de distribution s'arrête généralement aux dernières bronchioles, où elles se terminent par un réseau capillaire qui s'anastomose avec celui des artères pulmonaires.

Il est difficile de préciser le niveau de l'arbre bronchique où se termine le système artériel bronchique; toutefois, on admet que c'est au niveau des dernières bronchioles que se trouve la zone de jonction entre les deux territoires (artère bronchique-artère pulmonaire), et du fait de l'existence d'anastomoses entre les systèmes bronchique et

pulmonaire, suivant les conditions de la pression sanguine, tantôt du sang bronchique (sang rouge), tantôt du sang pulmonaire (sang veineux), irrigue les bronchioles (A. Policard et P. Galy).

Dans le poumon, les artères bronchiques se distribuent aux bronches intra-pulmonaires, à la péribronche et à la partie intra-pulmonaire des vaisseaux du poumon : ce sont les *artères nourricières du poumon*, l'artère pulmonaire représentant l'artère fonctionnelle du poumon (voy. : *Vaisseaux du poumon*).

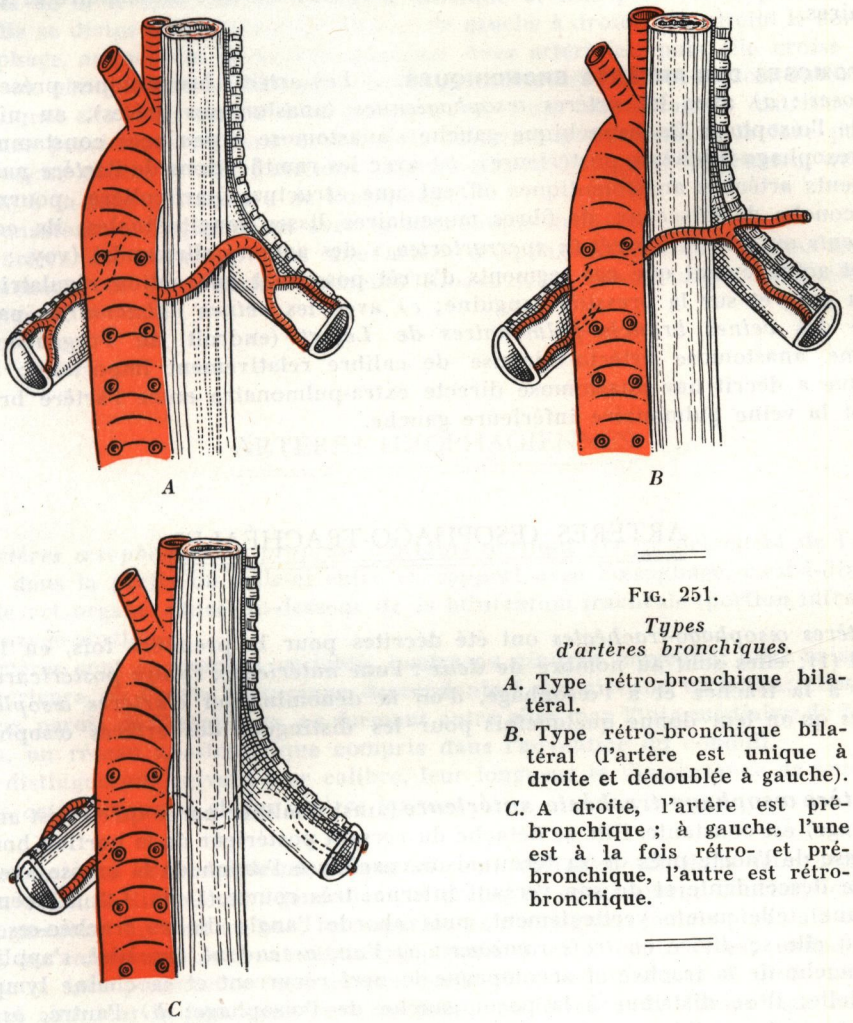

FIG. 251.
Types d'artères bronchiques.

A. Type rétro-bronchique bilatéral.

B. Type rétro-bronchique bilatéral (l'artère est unique à droite et dédoublée à gauche).

C. A droite, l'artère est prébronchique ; à gauche, l'une est à la fois rétro- et prébronchique, l'autre est rétro-bronchique.

BRANCHES COLLATÉRALES EXTRA-PULMONAIRES DES ARTÈRES BRONCHIQUES. — Dans leur trajet extra-pulmonaire, les artères bronchiques fournissent un certain nombre de branches collatérales, grêles pour la plupart, à savoir : *a)* des *rameaux œsophagiens*, les uns *ascendants*, les autres *descendants*, pour l'œsophage thoracique; fréquemment, l'artère bronchique droite fournit contre le bord droit de l'œsophage une branche ascendante pour ce bord et la partie droite de la face postérieure de l'œsophage; parfois aussi, lorsqu'il existe un tronc broncho-intercostal, on observe l'existence d'une branche descendante œsophagienne qui naît de la bronchique droite, en arrière de l'œsophage (voy. :

Artères de l'œsophage, tome VI) (voy. : fig. 249); *b)* des *rameaux péricardiques* pour les faces postérieure et latérale du péricarde fibreux; *c)* des *rameaux ganglionnaires* pour les ganglions péritrachéo-bronchiques; *d)* des *rameaux pour le pédicule pulmonaire,* et plus spécialement pour les bronches extra-pulmonaires et la bifurcation de la trachée; *e)* des *rameaux trachéaux* pour la partie terminale et la bifurcation de la trachée; *f)* des *rameaux pleuraux* destinés à la plèvre médiastine et au ligament triangulaire du poumon; *g)* des *rameaux nerveux* pour les nerfs pneumogastriques et les plexus broncho-pulmonaires; *h)* et des *vasa vasorum* à la crosse de l'aorte, à l'artère pulmonaire et aux veines pulmonaires.

ANASTOMOSES DES ARTÈRES BRONCHIQUES. — Les artères bronchiques présentent des *anastomoses* : *a)* avec les *artères œsophagiennes* (anastomoses grêles), au niveau des parois de l'œsophage (la bronchique gauche s'anastomose à peu près constamment avec l'artère œsophago-trachéale postérieure); *b)* avec les ramifications de l'*artère pulmonaire*; les segments artériels anastomotiques offrent une structure particulière, pourvus d'une épaisse couche de faisceaux de fibres musculaires lisses longitudinales, ils constituent les *segments* ou *artères d'arrêt* (« *sperrarterien* » des auteurs allemands) (voy. : fig. 404); on admet actuellement que ces segments d'arrêt possèdent une action régulatrice sur le cours du sang et sur la pression sanguine; *c)* avec les *veines pulmonaires,* par l'intermédiaire des *veines broncho-pulmonaires de Lefort* (endroit de l'organisme où il existe une anastomose artério-veineuse de calibre relativement important); *d)* enfin, Hovelacque a décrit une anastomose directe extra-pulmonaire entre l'artère bronchique gauche et la veine pulmonaire inférieure gauche.

ARTÈRES ŒSOPHAGO-TRACHÉALES

Les *artères œsophago-trachéales* ont été décrites pour la première fois, en 1924, par R. Demel (1); elles sont au nombre de *deux* : l'une *antérieure,* l'autre *postérieure,* et sont destinées à la trachée et à l'œsophage, d'où la dénomination d'*artères œsophagiennes communes* qu'on leur donne quelquefois pour les distinguer des artères œsophagiennes propres.

1° L'***artère œsophago-trachéale antérieure*** (ainsi qualifiée parce qu'elle est antérieure à l'œsophage) est constante. Elle se détache du versant postérieur de la portion horizontale de la crosse de l'aorte près de sa terminaison, parfois à l'union de la crosse avec l'aorte thoracique descendante et de son versant interne; très courte (1 cm. 1/2 à 3 centimètres en moyenne), elle monte verticalement, puis aborde l'angle dièdre trachéo-œsophagien gauche, où elle se divise en *trois rameaux* : *a)* l'un, *ascendant, trachéal,* s'applique sur le flanc gauche de la trachée et accompagne le nerf récurrent et sa chaîne lymphatique récurrentielle; il se distribue à la paroi gauche de l'œsophage; *b)* l'autre, *ascendant, œsophagien,* suit sensiblement le même trajet que le précédent, pour se distribuer au bord gauche et à la face postérieure de l'œsophage; *c)* le troisième, *descendant,* passe contre le flanc gauche de la trachée, un peu au-dessus de sa bifurcation, pour atteindre le bord gauche de l'œsophage; il se distribue à la partie initiale de la bronche gauche, aux ganglions intertrachéo-bronchiques et aux deux faces de l'œsophage (partie supérieure du segment infra-bifurcal).

(1) Article à consulter : R. Demel : Die Gefässversorgung des Speiseröhre. Ein Beitrag zur Oesophagus Chirurgie. *Archiv. für Klinische Chirurgie,* 1924, p. 453.

Cette artère vascularise plus spécialement le bord gauche de l'œsophage thoracique et la portion thoracique de la trachée.

Son rameau ascendant trachéal s'anastomose le plus souvent avec le rameau œsophago-trachéal de la thyroïdienne inférieure gauche.

2° L'***Artère œsophago-trachéale postérieure*** est très grêle et inconstante ; elle se détache de la face antéro-latérale droite de l'aorte thoracique descendante, un peu au-dessous de la terminaison de la crosse aortique et très près de la précédente. Très courte, elle se dirige obliquement en haut et de gauche à droite, elle atteint le bord gauche de l'œsophage, auquel elle abandonne quelques fines artérioles, puis elle croise transversalement ou obliquement sa face postérieure pour atteindre le bord droit du conduit, au niveau duquel elle se divise en *deux rameaux* : *a)* l'un, *ascendant*, se distribue à l'œsophage (face postérieure et bord droit), à la bifurcation trachéale, à la face postérieure de la bronche droite et aux ganglions intertrachéo-bronchiques; *b)* l'autre, *descendant*, se ramifie à la face postérieure de l'œsophage.

Elle s'anastomose fréquemment avec la bronchique droite.

Cette artère est beaucoup plus une artère œsophagienne propre qu'une artère œsophago-trachéale, et pour certains auteurs (Gossart), sa distribution est exclusivement œsophagienne.

ARTÈRES ŒSOPHAGIENNES

Les *artères œsophagiennes propres*, d'origine aortique (1), se détachent de l'aorte thoracique, dans la partie où celle-ci entre en rapport avec l'œsophage, c'est-à-dire dans la partie de cet organe située au-dessous de la bifurcation trachéale (portion infra-bifurcale ou interazygo-aortique).

Ces artères sont en nombre variable, *quatre* ou *cinq* en moyenne; elles naissent de la face antérieure de l'aorte thoracique descendante à des niveaux variables; elles se distribuent aux parois de l'œsophage, en formant entre elles, par l'intermédiaire de leurs ramifications, un réseau anastomotique compris dans l'adventice du conduit.

Nous distinguerons suivant leur calibre, leur longueur et l'importance de leur distribution, des *artères courtes* et des *artères longues*.

1° Les ***artères œsophagiennes courtes*** sont variables (2) dans leur nombre, leur situation et leurs dimensions; généralement grêles et relativement courtes, leurs dimensions augmentent de haut en bas; les supérieures n'atteignent jamais plus de 3 centimètres de long, les inférieures peuvent atteindre jusqu'à 4 et 5 centimètres; enfin, celles qui abordent la face postérieure sont généralement plus volumineuses et plus ramifiées que celles qui abordent la face antérieure (la paroi postérieure de l'œsophage étant mieux nourrie que sa paroi antérieure).

Dirigées transversalement et obliquement, elles sont flexueuses et elles se divisent, en

(1) Ouvrage et articles à consulter : P. Gossart : Les artères de l'œsophage. Anatomie médico-chirurgicale. *Thèse de Paris*, 1931.
J. Calvet et J. Poulhès : Les artères de l'œsophage. *Annales d'Oto-Rhino-Laryngologie*, 1948.
Lavern, L. Swigart, Siekert, Hambley et Barry Anson : The œsophageal arteries. *Surgery, Gynecology and Obstetrics*, février 1950, n° 2, p. 234.
(2) Article à consulter : A. Shapiro et G. Robillard : The esophageal arteries (Their configurational anatomy and variations in relation to surgery). *Annals of Surgery*, février 1950, n° 2.

abordant l'œsophage, presque toujours en *deux branches*, l'une *ascendante*, l'autre *descendante*; elles se ramifient presque aussitôt après leur naissance dans l'adventice œsophagienne.

Parmi ces artères, il est un groupe de deux ou trois artérioles, situé au niveau du croisement de la crosse de l'aorte avec le bord gauche de l'œsophage : ce sont les « *artères du croisement aortique* » (Perrotin et Faurel) (1); elles sont destinées à cette portion de l'œsophage (croisement œsophago-aortique), qui est constamment une des mieux irriguée.

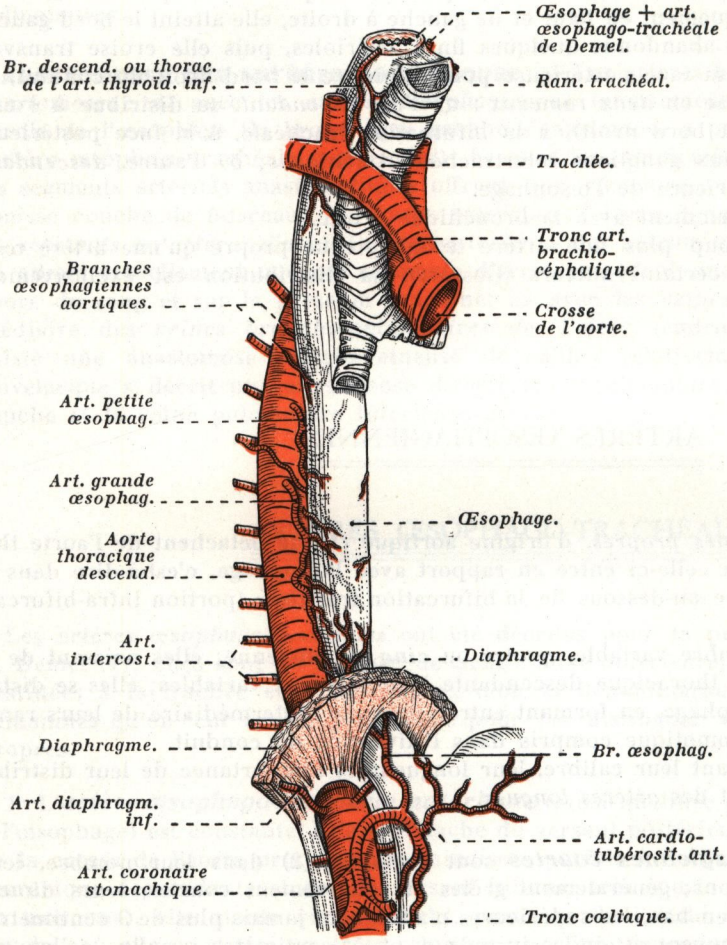

FIG. 252.
Artères de l'œsophage; vue antéro-latérale droite.

Fréquemment, ces artères naissent d'un tronc commun de calibre appréciable *(artère du croisement aortique)*. Parfois aussi, ce tronc se détache d'une artère bronchique (près de sa naissance), puis après un trajet très court (quelques millimètres), il s'épanouit en deux ou trois branches qui se distribuent à l'œsophage; l'hémostase de ces artères doit être pratiqué avec soin lorsqu'on effectue un décroisement interœsophago-aortique, afin d'éviter un hémomédiastin.

(1) Article à consulter : J. PERROTIN et J. FAUREL : Les artères de l'œsophage thoraco-abdominal. *Revue de Chirurgie*, mars-avril 1951, p. 93.

2° Les **artères œsophagiennes longues** sont au nombre de *deux*, à savoir : la *petite* et la *grande œsophagiennes*; par leur origine (aortique) et leur distribution (œsophagienne postérieure), elles sont antérieures par rapport à l'aorte et postérieures par rapport à l'œsophage (P. Gossart) (voy. : fig. 252).

a) La **petite œsophagienne** naît de la face antérieure de l'aorte, à la hauteur du disque intervertébral qui sépare la sixième de la septième vertèbre dorsale; généralement grêle (son calibre est la moitié de celui d'une intercostale) (P. Gossart), elle se dirige obliquement en bas et à droite sur la face postérieure de l'œsophage, où elle se divise en *deux branches*, tôt ramifiées, l'une *ascendante*, l'autre *descendante*.

La branche descendante abandonne fréquemment un rameau au sac fibreux péricardique *(rameau péricardique)*.

b) La **grande œsophagienne** naît également de la face antérieure de l'aorte, à la hauteur du disque intervertébral qui sépare la septième de la huitième vertèbre dorsale; plus volumineuse et plus longue que la précédente (3 millimètres de diamètre en moyenne) (Hovelacque), elle se dirige obliquement en bas et à droite; elle glisse entre la face postérieure de l'œsophage et le ligament interpleural de Morossow, puis, après un trajet de 5 centimètres derrière l'œsophage, elle se divise en *deux branches descendantes*, l'une droite et l'autre gauche; ces branches longent les bords correspondants du conduit à sa face postérieure, elles envoient de petits rameaux transversaux anastomotiques pré- et rétro-œsophagiens, qui forment de fins anneaux artériels autour de l'œsophage (Hovelacque).

Avant sa bifurcation, le tronc de l'artère abandonne quelques rameaux ascendants à la face postérieure et aux bords de l'œsophage.

Elle fournit également des rameaux aux ligaments triangulaires du poumon et fréquemment une branche importante au péricarde fibreux *(rameau péricardique)*; dans ce cas, elle devient alors une *artère œsophago-péricardique*.

Les artères œsophagiennes aortiques s'anastomosent : a) *en haut*, avec les branches œsophagiennes de la thyroïdienne inférieure, issue de la sous-clavière, et avec les rameaux œsophagiens des artères bronchiques (et plus spécialement de la bronchique gauche); b) et *en bas*, avec les branches œsophagiennes de la coronaire stomachique et de la splénique.

ARTÈRES MÉDIASTINALES POSTÉRIEURES

Les *artères médiastinales postérieures* sont de fines artérioles, en nombre variable, qui se détachent de la face antérieure de l'aorte thoracique descendante. Elles se distribuent au tissu cellulaire du médiastin postérieur *(mediastinum)*, au fascia prévertébral, aux ganglions lymphatiques, aux plèvres médiastines, aux ligaments triangulaires du poumon et à la face postérieure du péricarde fibreux.

ARTÈRES DIAPHRAGMATIQUES POSTÉRO-SUPÉRIEURES

On donne le nom d'*artères diaphragmatiques postéro-supérieures* à deux (parfois trois) artères médiastinales postérieures, généralement plus volumineuses que les autres, mais inconstantes. Situées dans l'espace infra-médiastinal postérieur, elles se détachent de la partie terminale de l'aorte thoracique descendante, un peu au-dessus de l'orifice aortique du diaphragme. Elles se distribuent à la face postérieure des piliers du diaphragme.

ARTÈRES INTERCOSTALES

Les *artères intercostales* sont ainsi dénommées parce qu'elles cheminent d'arrière en avant dans les espaces intercostaux : ce sont des *artères segmentaires* donc *métamériques*, au nombre de *douze* de chaque côté; les onze premières occupent les espaces intercostaux, la douzième, sous-jacente à la douzième côte et satellite du douzième nerf intercostal, appartient à la paroi abdominale postérieure (région lombaire).

Les *trois premières artères intercostales* se détachent de l'artère intercostale supérieure, ou intercostale suprême, branche du tronc cervico-intercostal issu de la sous-clavière; les autres, dites *artères intercostales aortiques*, pour les différencier des précédentes, s'étendent du quatrième espace intercostal à la douzième côte; au nombre de *neuf*, elles partent de l'aorte thoracique descendante.

De haut en bas, leur *calibre* est sensiblement égal, soit 2 millimètres en moyenne à l'entrée de l'espace; les deux dernières sont généralement plus volumineuses que les autres.

MODE D'ORIGINE. — Les artères intercostales aortiques se détachent de la face postérieure de l'aorte thoracique descendante, en deux rangées parallèles, l'une pour les artères droites, l'autre pour les artères gauches; ces rangées s'étendent du bord supérieur de la cinquième vertèbre dorsale au bord supérieur de la première vertèbre lombaire. A leur origine, les artères intercostales sont séparées entre elles et pour un même espace par un intervalle d'environ 5 à 6 millimètres.

Les artères du même espace naissent tantôt au même niveau, ce qui est le cas le plus fréquent, tantôt à des niveaux différents (2 à 3 millimètres de dénivellation en moyenne), et cela surtout dans la moitié supérieure de l'aorte thoracique descendante; dans ce cas, l'origine des artères intercostales n'est pas régulièrement espacée; parfois aussi, mais rarement, elles se détachent d'un tronc commun très court, bifurqué en deux branches transversales.

Les artères intercostales aortiques de deux ou trois espaces superposés peuvent naître d'un tronc commun (un tiers des cas pour les plus supérieures : quatrième, cinquième, sixième et septième artères intercostales), et cette particularité peut être bilatérale, sans cependant présenter une disposition identique à droite et à gauche.

TRAJET ET TERMINAISON. — Dès leur origine, les artères intercostales aortiques se dirigent : les *supérieures*, obliquement en haut, en arrière et en dehors; les *moyennes* horizontalement; les *inférieures*, quoique se rapprochant beaucoup de l'horizontale, sont toutefois obliques en bas et en arrière; elles contournent la saillie des corps vertébraux jusqu'au trou de conjugaison antérieur; celles du côté droit épousent la courbure transversale de ces derniers, et comme l'aorte descendante présente une situation paramédiane gauche, les artères intercostales droites sont plus longues que les gauches, et leurs rapports avec les vertèbres dorsales sont plus étendus; cette différence de longueur est d'autant plus marquée que l'on s'adresse à une artère intercostale aortique plus haut située.

Chaque artère aborde son espace intercostal en avant du ligament cervico-transversaire supérieur (ligament suspenseur de la côte), et là, elle rejoint son nerf et sa veine numériquement homonyme, puis elle suit avec eux, l'espace intercostal correspondant d'arrière en avant et dans sa totalité (voy. : fig. 253, 256 et 261).

Elle s'applique tout d'abord en avant de l'intercostal externe sur lequel elle repose, puis elle s'engage dans l'espace celluleux intermusculaire compris entre l'intercostal moyen en dehors et l'intercostal interne en dedans; atteignant l'extrémité antérieure de l'espace, notablement diminuée de calibre, l'artère s'y termine en arrière de l'intercostal moyen, en s'anastomosant par inosculation avec l'artère intercostale antérieure venue, soit directement de

la mammaire interne jusqu'au sixième espace intercostal, soit de sa branche thoraco-phrénique pour les septième, huitième et neuvième espaces intercostaux (voy. : fig. 229). Les quatre dernières artères intercostales se terminent dans le muscle intercostal moyen et dans les muscles larges de l'abdomen (voyez ces muscles); leurs anastomoses avec les rameaux terminaux de la branche thoraco-phrénique sont toujours très grêles (voy. : fig. 258 et 261).

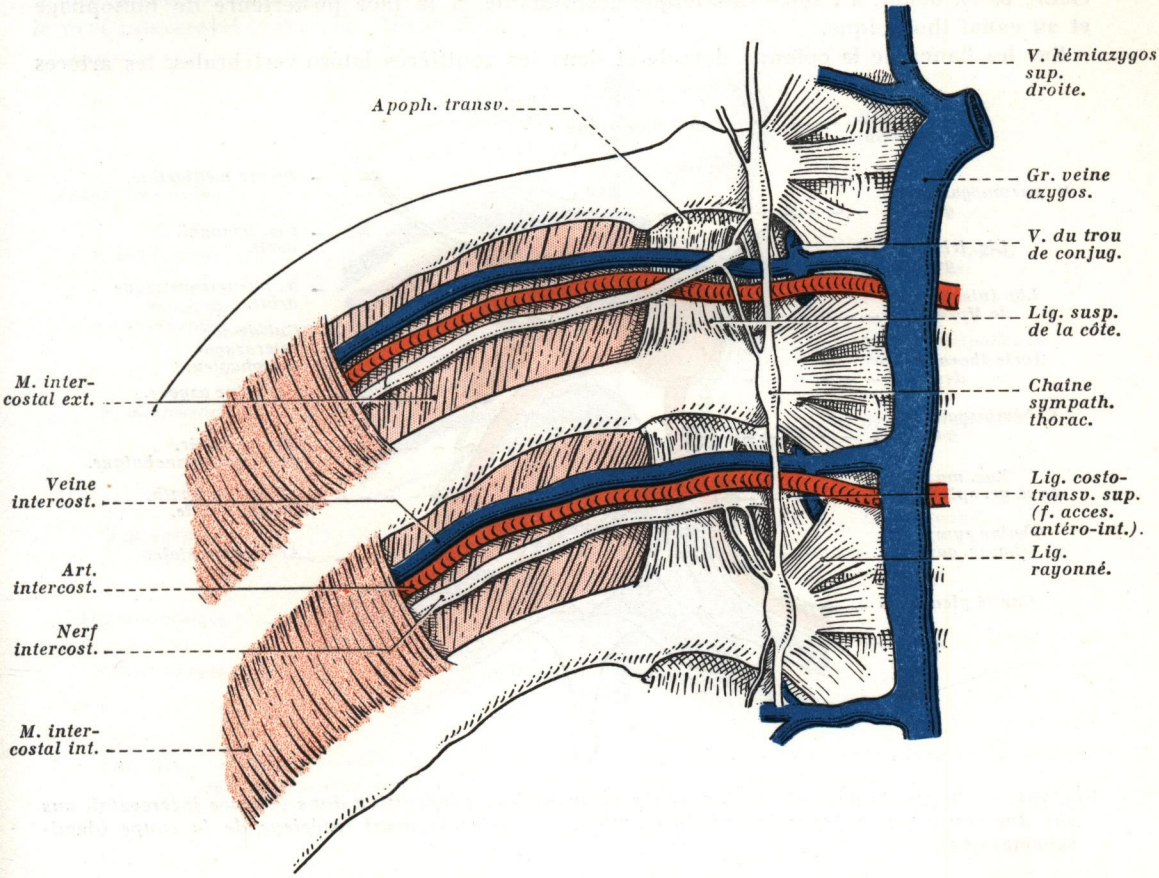

FIG. 253. — *Vue endothoracique de la partie postérieure des espaces intercostaux (quatrième et cinquième espaces intercostaux droits) montrant la disposition du paquet vasculo-nerveux intercostal et la terminaison des veines intercostales dans la grande veine azygos.*

SITUATION ET RAPPORTS. — Par suite de leur trajet, les artères intercostales occupent successivement : *a)* par leur *segment pré-* et *paravertébral*, le *médiastin postérieur*; *b)* puis l'*espace intercostal* sur la plus grande partie de leur étendue; *c)* et, enfin, la *paroi abdominale* pour les quatre dernières artères intercostales; la douzième artère intercostale, ou artère sous-costale, occupe également la paroi lombaire et abdominale (voyez plus loin); aussi aurons-nous à envisager leurs rapports dans ces différentes régions.

1° ***Dans le médiastin postérieur*** *(segment pré- et paravertébral)*, les artères intercostales sont les organes les plus postérieurs de la région; elles reposent sur les faces antérieure et latérale des corps vertébraux dorsaux où elles occupent la partie excavée correspondant à la surface circonférentielle; homolatéralement, celles qui naissent d'un tronc commun croisent antérieurement et obliquement le disque intervertébral sus- ou sous-jacent, pour gagner l'espace intercostal correspondant.

Chaque artère est accompagnée de sa veine satellite tributaire du système azygos, et dans ce segment la veine intercostale est à peu près constamment sus-jacente à l'artère, sauf en ce qui concerne les deux premières artères, où la disposition est fréquemment inverse (voy. : fig. 234 et 261).

Elles répondent : a) *en arrière,* au rachis dorsal et au ligament vertébral commun antérieur; b) *en avant,* à l'aorte thoracique descendante, à la face postérieure de l'œsophage et au canal thoracique.

Sur les flancs de la colonne dorsale et dans les gouttières latéro-vertébrales, les artères

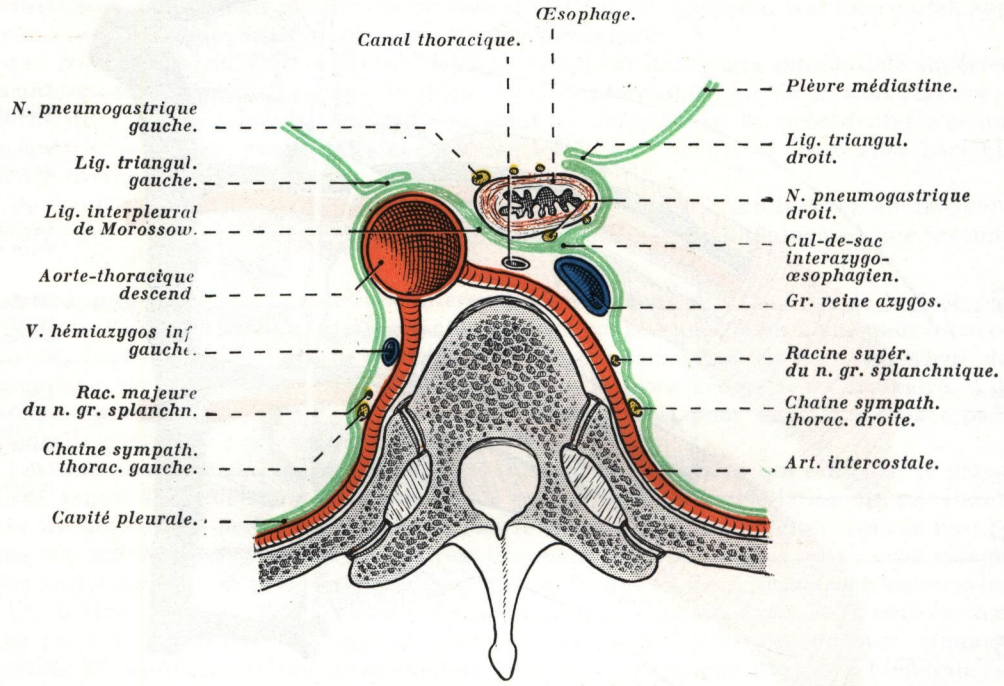

FIG. 254. — *Rapports des artères intercostales avant leur pénétration dans l'espace intercostal, vus sur une coupe passant par la huitième vertèbre dorsale; segment inférieur de la coupe* (demi-schématique).

intercostales croisent également en arrière les veines azygos et la chaîne sympathique thoracique, cette dernière avec ses renflements ganglionnaires en avant des têtes costales (articulations costo-vertébrales); elle abandonne les racines des nerfs grand et moyen splanchniques qui, appliqués contre la face latérale du rachis dorsal, croisent en avant et en dehors les artères intercostales des quatre derniers espaces (voy. : fig. 254).

A ce niveau, les vaisseaux intercostaux sont compris dans du tissu celluleux plus ou moins dense, qui représente postérieurement sur la partie médiane de la paroi thoracique l'équivalent du fascia endothoracique de Luschka, et que nous désignerons sous le nom de *fascia prévertébral* (voy. : *Tissu conjonctif du médiastin*) (voy. : fig. 254).

2° ***A son entrée dans l'espace intercostal,*** l'artère est toujours comprise dans le *médiastin postérieur*; elle est accompagnée de sa veine qui lui est sus-jacente (sauf pour les deux premiers espaces) (voy. : fig. 234 et 253), et c'est à ce niveau que les vaisseaux intercostaux rejoignent le nerf homonyme numériquement identique, pour constituer le *paquet vasculo-nerveux* de l'espace correspondant.

L'artère intercostale aborde l'espace, entre deux têtes costales, par un orifice en forme

de fente triangulaire, disposé dans un plan oblique de dedans en dehors et d'arrière en avant, et que, par suite de sa situation et de ses connexions, nous désignerons sous les dénominations de *foramen intercapitule* ou d'*espace intervertébro-catenaire* (1); celui-ci est limité : a) *en haut* et *en bas*, par les têtes costales et par les faisceaux convergents des ligaments costo-vertébraux antérieurs (ligaments rayonnés); b) et *en avant*, par la chaîne sympathique thoracique paravertébrale; sur une vue antéro-latérale du rachis dorsal, cet orifice apparaît en regard du trou de conjugaison d'où s'échappe le nerf dorsal, partant le nerf intercostal (voy. : fig. 255 et 259).

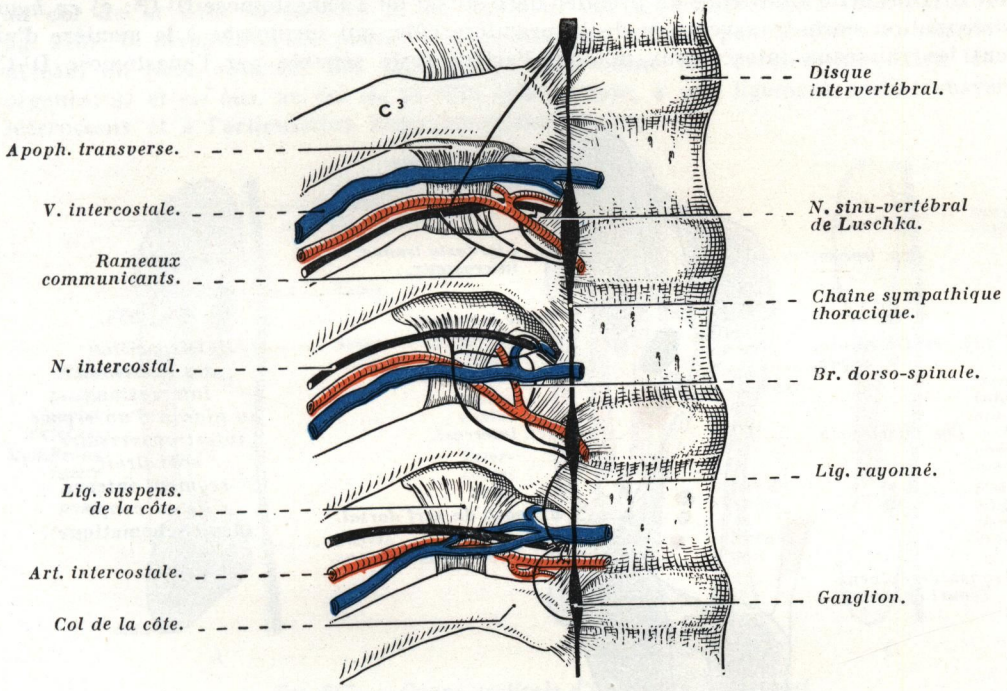

FIG. 255. — *Paquet vasculo-nerveux intercostal (côté droit) à son entrée dans l'espace, ses variations; vue antérieure* (schématique) (d'après HOVELACQUE).
C^3, troisième côte droite.

La **première artère intercostale** mérite une mention spéciale à son entrée dans le premier espace, et cela en raison des rapports importants qu'elle affecte à sa naissance; rappelons qu'elle représente la première branche collatérale issue de l'intercostale suprême. Elle se détache le plus souvent soit au niveau, soit un peu au-dessous de la première articulation costo-vertébrale et elle représente l'organe le plus élevé du paquet vasculo-nerveux intercostal, le nerf et la veine homonyme étant généralement sous-jacents à l'artère à ce niveau.

La branche antérieure du premier nerf dorsal se bifurque peu après sa sortie du trou de conjugaison en deux troncs nerveux : l'un supérieur, va s'anastomoser avec la branche antérieure du huitième nerf cervical, après avoir croisé la face supérieure de la première côte : c'est la *branche brachiale* ou *anastomose* D^1-C^8 (voy. : *Rapports de la première côte*, tome I); l'autre inférieur, relativement grêle, semble continuer la direction du tronc primitif et constitue le premier nerf intercostal, terme défectueux, car ce tronc nerveux est

(1) De *catena* = chaîne.

situé contre la face inférieure de la première côte et non dans l'espace intercostal; dans son trajet, ce nerf croise parfois en dedans la première artère intercostale.

Lors de sa pénétration dans le premier espace intercostal, le segment initial de la première artère intercostale répond : a) *en arrière,* à la membrane intercostale postérieure et au ligament suspenseur de la deuxième côte contre lequel l'artère s'appuie; ce plan fibreux sépare les vaisseaux intercostaux du muscle intercostal externe du premier espace; b) *en avant,* au versant postérieur du dôme pleural et au ligament costo-pleural; fréquemment, l'artère est croisée par les rameaux communicants que le deuxième ganglion thoracique envoie à la branche antérieure du premier nerf dorsal ou à l'anastomose D^1-C^8; c) *en haut,* à l'articulation costo-transversaire de la première côte, qui surplombe à la manière d'un auvent les vaisseaux intercostaux et dont l'artère reste séparée par l'anastomose D^1-C^8

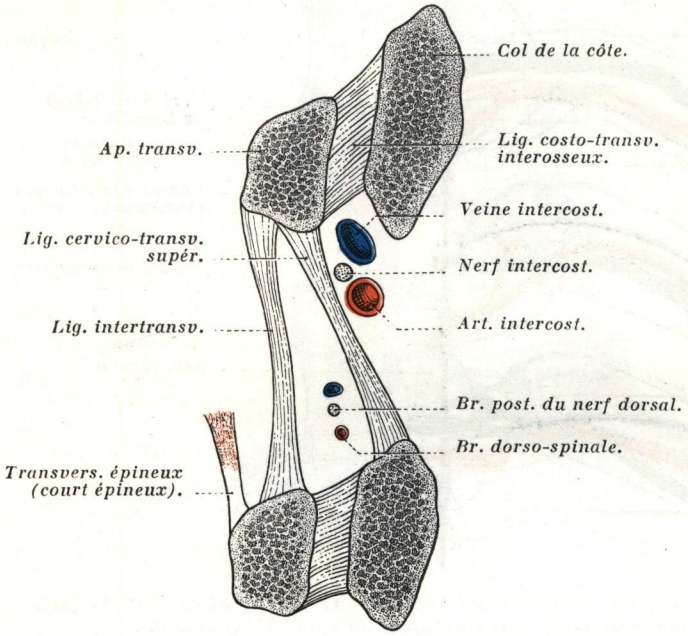

FIG. 256.
Disposition des vaisseaux intercostaux au niveau d'un espace intertransversaire; côté droit, segment interne de la coupe (demi-schématique).

(voy. : fig. 234); d) *en bas,* elle est séparée du col de la deuxième côte par le premier nerf intercostal et par la veine intercostale du premier espace, qui représente l'origine de l'hémi-azygos supérieure ou de la veine intercostale supérieure; e) *en dedans,* elle répond à distance et par l'intermédiaire de son tronc souche, l'intercostale supérieure, à la partie la plus supérieure de la chaîne sympathique thoracique et au ganglion étoilé *(position basse, intra-thoracique)*; ce ganglion est situé dans une petite dépression comprise entre le col de la première côte et le dôme pleural, dite *puits scaléno-pleuro-vertébral de Jonnesco* (voy. : *Rapports de la première côte,* tome I, et *Sympathique cervical,* tome IV); du ganglion cervical inférieur se détache le nerf cardiaque inférieur du sympathique; la plèvre déprimée en cuvette constitue à ce niveau la *fossette sus-rétro-pleurale de Sébileau* (voy. : fig. 206 et 207).

3° ***Dans l'espace intercostal,*** les rapports de l'artère offrent des particularités variables suivant les points où on les envisage, aussi les décrirons-nous successivement : a) *au niveau des articulations costo-vertébrales*; b) puis dans chaque tiers de l'espace *(tiers postérieur, moyen* et *antérieur).*

a) **Au niveau des articulations costo-vertébrales,** l'artère est placée en regard de l'*espace intertransversaire,* où elle répond : α) *en arrière,* au ligament cervico-transversaire supérieur ou suspenseur de la côte sous-jacente, qui la sépare du ligament intertransversaire et des faisceaux du transversaire épineux; entre les deux ligaments, s'insinuent la branche postérieure du nerf dorsal (rameau externe) et le rameau dorsal ou musculo-cutané de la branche dorso-spinale (voyez plus loin) (voy. : fig. 256 et 259); β) *en avant,* aux rameaux communicants, dont le plus grand nombre sont antérieurs, par rapport à l'artère, au cul-de-sac pleural médiastino-costal postérieur et au bord postérieur du poumon; γ) *en haut,* au col de la côte sus-jacente et au ligament cervico-transversaire interosseux (voy. : fig. 256); la disposition du paquet vasculo-nerveux n'étant pas toujours constante à ce niveau, on peut observer des variations, voire même des croisements entre les trois organes; δ) et *en bas,* au col de la côte sous-jacente, à son ligament costo-transversaire interosseux et à l'articulation transverso-tubérositaire.

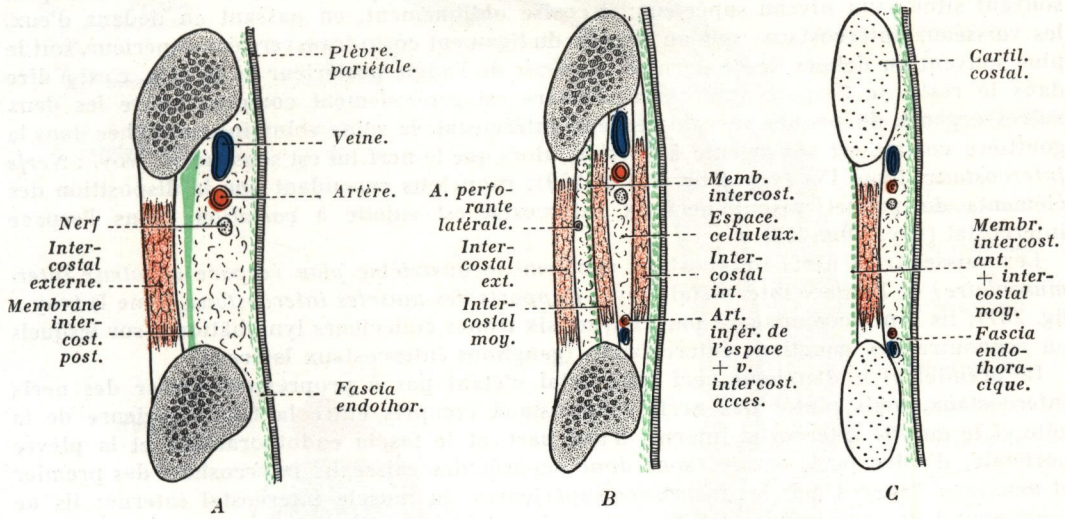

FIG. 257. — *Coupe verticale d'un espace intercostal montrant la disposition des vaisseaux intercostaux et leurs rapports.*
A. A sa partie postérieure. — *B.* A sa partie moyenne. — *C.* A sa partie antérieure.

C'est dans cette *partie paravertébrale* de l'espace intercostal que les vaisseaux intercostaux rejoignent le *nerf* de l'espace, et celui-ci apparaît toujours sur un plan postérieur par rapport aux vaisseaux et souvent au-dessus de son artère satellite ; il émerge contre le flanc du rachis dorsal par un orifice dit *trou de conjugaison antérieur de Cruveilhier* (1), limité en dehors par le bord interne du ligament costo-transversaire supérieur et, en dedans, par le corps vertébral et le trou de conjugaison; il est accompagné du nerf sinu-vertébral de Luschka et des vaisseaux vertébro-médullaires (voy. : *Articulations costo-vertébrales,* tome I) (voy. : fig. 255).

Au niveau de la partie postérieure de l'espace se placent les *ganglions intercostaux postérieurs,* auxquels aboutissent les troncs lymphatiques pariétaux des espaces intercostaux.

b) **Dans le tiers postérieur de l'espace,** l'artère intercostale est comprise entre le muscle sous-costal et le fascia endothoracique en dedans, qui la séparent de la plèvre costale, et le muscle intercostal externe en dehors, dont elle est séparée par la membrane intercostale postérieure (voy. : fig. 257 *A* et 258).

(1) Anatomiste français (1791-1874), fut professeur d'Anatomie à la Faculté de Médecine de Paris.

c) **Dans le tiers moyen de l'espace,** l'artère intercostale est logée dans la gouttière costale de la côte sus-jacente; elle est comprise entre l'intercostal interne en dedans, qui la sépare du fascia endothoracique et de la plèvre costale, et les muscles intercostaux moyen et externe en dehors et entre lesquels cheminent pendant un court trajet les rameaux perforants latéraux du nerf et de l'artère intercostale (voy. : fig. 257 *B*).

d) **Dans le tiers antérieur de l'espace,** elle est en rapport à nouveau, en dedans, avec le fascia endothoracique et la plèvre costale; et en dehors, avec l'intercostal moyen et le ligament interchondroïde de Sébileau (voy. : fig. 257 *C*).

Dans chaque espace, l'artère intercostale est accompagnée d'un *nerf intercostal,* branche antérieure des nerfs dorsaux, et d'une *veine intercostale,* tributaire du système azygos.

Nous avons vu précédemment que le nerf rejoint l'artère intercostale peu après sa sortie du trou de conjugaison antérieur, et qu'il est tout d'abord postérieur à l'artère et le plus souvent situé à un niveau supérieur; il croise obliquement, en passant en dedans d'eux, les vaisseaux intercostaux, soit au niveau du ligament costo-transversaire supérieur, soit le plus souvent en dehors de ce dernier; à partir de l'angle postérieur de la côte, c'est-à-dire dans le reste de l'espace intercostal, l'artère est généralement comprise entre les deux autres organes du paquet vasculo-nerveux intercostal; la veine volumineuse cachée dans la gouttière costale est sus-jacente à l'artère, alors que le nerf lui est sous-jacent (voy. : *Nerfs intercostaux,* tome IV) (voy. : fig. 253 et 259); rappelons cependant que la disposition des éléments du paquet vasculo-nerveux intercostal est sujette à *variations* dans l'espace intercostal (voy. : fig. 255).

Les vaisseaux et nerfs intercostaux occupent le *quatrième plan (espace celluleux intermusculaire)* de l'espace intercostal (voy. : *Rapports des muscles intercostaux,* tome I) (voy.: fig. 257); ils sont accompagnés par cinq ou six troncs collecteurs lymphatiques sur lesquels on rencontre des ganglions intercalaires (ganglions intercostaux latéraux).

Le premier et le deuxième nerf intercostal n'étant pas à proprement parler des nerfs intercostaux, mais plutôt des nerfs sous-costaux compris entre la face inférieure de la côte et le muscle intercostal interne, d'une part, et le fascia endothoracique et la plèvre pariétale, d'autre part, ceux-ci sont donc séparés des vaisseaux intercostaux des premier et deuxième espaces, par les insertions supérieures du muscle intercostal interne; ils ne rejoignent leurs vaisseaux satellites qu'au niveau de la partie antérieure de l'espace (voy. : fig. 234).

4° Pour la disposition des artères intercostales ***dans la paroi abdominale,*** voyez plus loin : *Terminaison des quatre dernières artères intercostales.*

BRANCHES COLLATÉRALES. — Dans son trajet, l'artère intercostale fournit : *a)* des *rameaux musculaires* pour les trois muscles intercostaux de l'espace et pour les muscles sous-costaux et triangulaire du sternum; *b)* des *rameaux diaphragmatiques,* qui se détachent soit des six dernières artères intercostales (à l'exclusion de la douzième), soit de leurs anastomoses avec la branche thoraco-phrénique de la mammaire interne; ces rameaux se distribuent à la convexité des faisceaux chondro-costaux du diaphragme au voisinage de leurs insertions (voy. : *Diaphragme. Vascularisation,* tome I); *c)* des *rameaux œsophagiens,* généralement grêles, qui se détachent du segment paravertébral des artères intercostales droites, et parfois même de l'artère intercostale suprême ou de l'origine de la deuxième artère intercostale (voy. : *Artères de l'œsophage,* tome VI); *d)* et *six branches* importantes, qui sont : l'*artère du corps vertébral,* la *branche dorso-spinale,* l'*artère nourricière de la côte,* l'*artère supra-costale* ou *artère inférieure de l'espace,* et *deux rameaux perforants,* l'un postérieur, l'autre latéral.

La quatrième artère intercostale droite (première intercostale aortique) peut donner naissance à l'*artère bronchique droite,* constituant ainsi un *tronc broncho-intercostal*) 80 % des cas (voy. : *Artères bronchiques*).

1° L'***artère du corps vertébral*** correspondant à l'espace intercostal est une branche grêle, qui se détache de l'artère intercostale contre la face latérale du corps vertébral. Après un trajet récurrent en sens inverse de celui de l'artère intercostale, elle se ramifie en deux ou trois rameaux à la face antérieure du corps vertébral, que ceux-ci pénètrent par des orifices vasculaires de la surface circonférentielle (voy. : fig. 258 et 259).

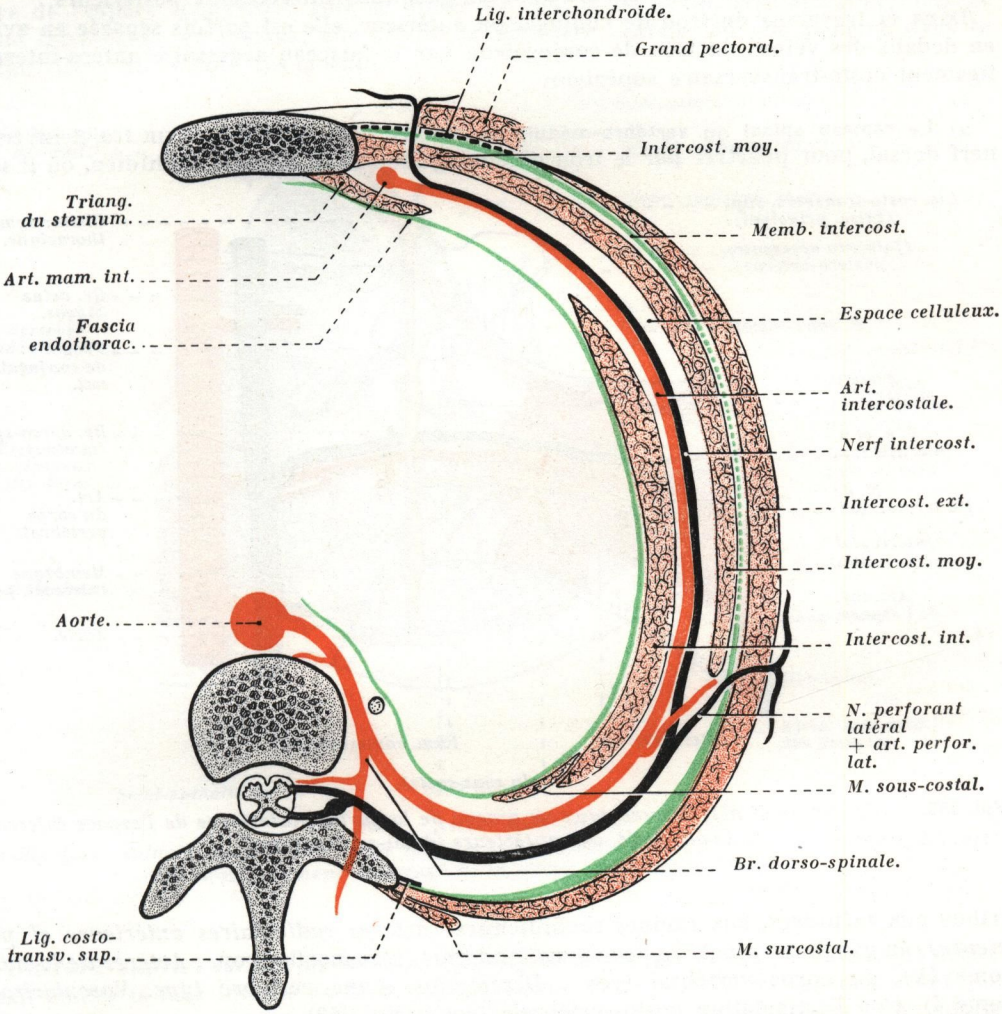

Fig. 258. — *Coupe transversale d'un espace intercostal montrant la disposition de l'artère et du nerf intercostal et leurs rapports avec les muscles intercostaux; côté droit, segment inférieur de la coupe* (schématique).

2° La ***branche dorso-spinale*** est la plus volumineuse des branches collatérales de l'artère intercostale, et, pour certains auteurs, elle représente même la branche de bifurcation de cette artère.

Elle se détache du tronc artériel au niveau de l'espace intertransversaire, au point où l'artère intercostale change de direction avant d'aborder l'espace intercostal; elle se dirige d'avant en arrière, en suivant le même trajet que la branche postérieure du nerf dorsal numériquement correspondant, elle s'engage dans le trou de conjugaison antérieur de Cru-

veilhier, compris entre le ligament cervico-transversaire supérieur (ligament suspenseur de la côte) en arrière et en dehors, et la face latérale du corps vertébral en dedans (voy. : *Branches postérieures des nerfs dorsaux*, tome IV et *Articulations costo-vertébrales*, tome I), puis elle se divise en regard de cet orifice en *deux rameaux*, l'un *spinal*, l'autre *dorsal* (voy. : fig. 255, 258 et 260).

A sa naissance, elle est en rapport avec les ganglions intercostaux postérieurs.

Dans sa traversée du trou de conjugaison antérieur, elle est parfois séparée en avant et en dedans des veines du trou de conjugaison par le faisceau accessoire antéro-interne du ligament costo-transversaire supérieur.

a) Le **rameau spinal** ou **vertébro-médullaire** *(artère radiculaire)* suit un trajet inverse du nerf dorsal, pour pénétrer par le trou de conjugaison dans le canal rachidien, où il se dis-

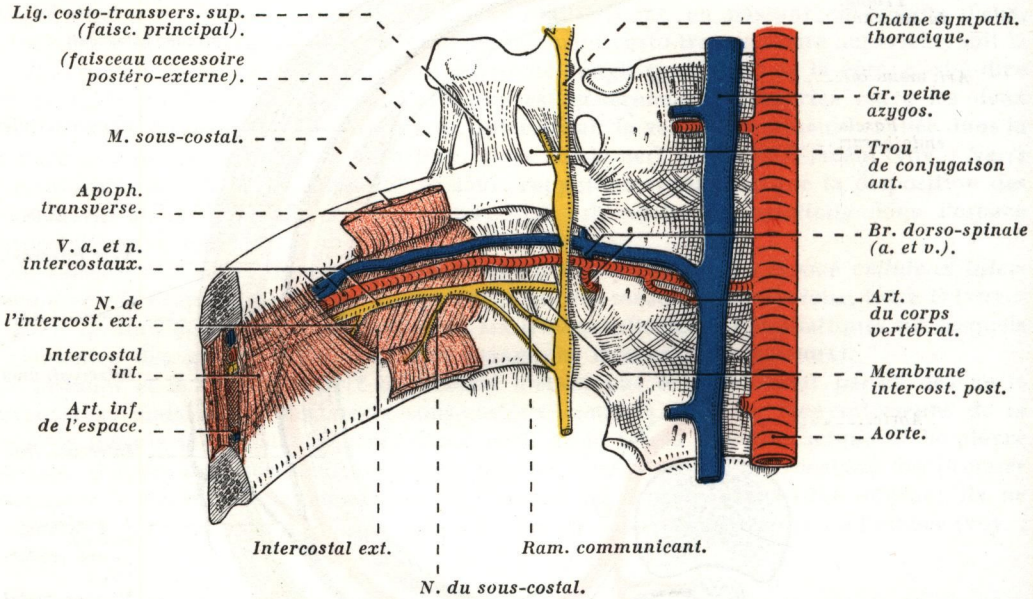

FIG. 259. — *Vaisseaux et nerf intercostaux au niveau de la partie postérieure de l'espace intercostal; côté droit, vue antérieure* (demi-schématique).

tribue aux méninges, aux racines rachidiennes *(artères radiculaires antérieure et postérieure)*, au ganglion spinal *(rameau ganglionnaire)*, à la moelle (voy. : *Artères de la moelle*, tome IV), au corps vertébral (voy. : *Description d'une vertèbre type. Vascularisation*, tome I), et à l'articulation costo-vertébrale (voy. : fig. 260).

Dans son trajet, il est accompagné par le nerf sinu-vertébral de Luschka.

b) Le **rameau dorsal** ou **musculo-cutané**, plus volumineux que le précédent, continue le trajet du tronc primitif. Dans l'espace intertransversaire, il s'engage tout d'abord entre le trou de conjugaison et le ligament suspenseur de la côte, puis entre ce ligament et le ligament intertransversaire (voy. : fig. 260); parfois aussi, il se dirige franchement d'avant en arrière et aborde la gouttière vertébrale par le *trou de conjugaison postérieur de Cruveilhier*, compris entre le ligament intertransversaire en dehors et le ligament costo-lamellaire de Trolard en dedans et en arrière (voy.: *Articulations costo-vertébrales*, tome I).

Dans la gouttière vertébrale, il se distribue aux muscles spinaux, au transversaire du cou, au grand complexus, au splénius, aux rhomboïdes, aux petits dentelés postérieurs, au grand dorsal et au trapèze (voyez ces muscles), ainsi qu'aux téguments paramédians

dorsaux, qui recouvrent la région des gouttières vertébrales; les ramifications terminales de ce rameau cheminent dans les interstices musculaires des muscles spinaux (ilio-costal, long dorsal, transversaire épineux et épi-épineux) ou sous le transversaire épineux (voy. : fig. 260).

3° L'***artère nourricière de la côte*** est une artériole qui se détache dans la partie postérieure de l'espace intercostal. Elle se dirige en haut et en avant, croisant généralement la veine intercostale en dedans; elle atteint la gouttière costale, où elle pénètre dans le trou nourricier de la côte sus-jacente.

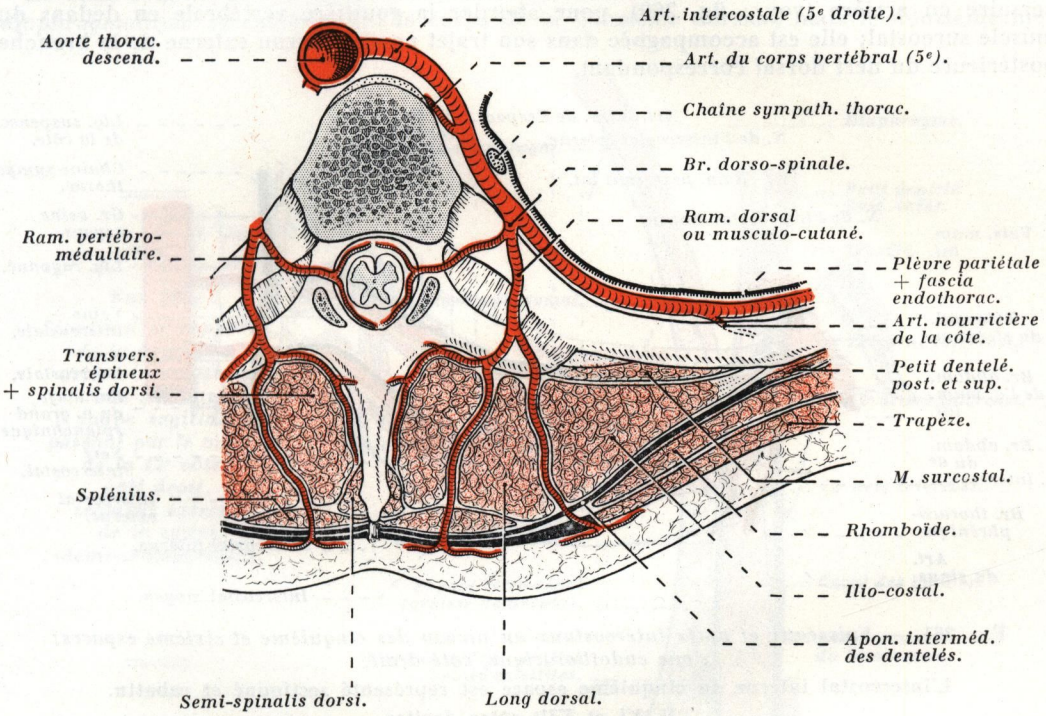

FIG. 260. — *Artère intercostale et branche dorso-spinale vue sur une coupe transversale passant par la cinquième vertèbre dorsale; côté droit, segment inférieur de la coupe* (demi-schématique).

4° L'***artère supra-costale,*** ou ***artère inférieure de l'espace,*** est généralement grêle; elle naît contre la face interne de la membrane intercostale postérieure, un peu avant que l'artère intercostale ne s'engage dans l'intervalle compris entre cette membrane et le muscle intercostal interne (voy. : fig. 261).

Elle se dirige obliquement en bas et en dehors, croise en dedans le nerf intercostal, puis atteint le bord supérieur de la côte sous-jacente, qu'elle suit jusqu'à la partie antérieure de l'espace, où elle occupe la partie inférieure du quatrième plan ou *espace celluleux intermusculaire* (voy. : fig. 257 *B*). Quelques-unes d'entre elles s'anastomosent avec une branche inférieure venue de l'intercostale antérieure ; d'autres échangent sur leur trajet quelques anastomoses grêles avec l'artère intercostale proprement dite.

Dans certains espaces, l'artère n'occupe que la moitié postérieure de l'espace; elle se distribue aux muscles intercostaux.

Ces deux dernières branches manquent, le plus souvent, aux deux dernières artères intercostales.

5° Le ***rameau perforant postérieur*** est inconstant et grêle; il naît lorsque l'artère intercostale pénètre dans l'espace; il se dirige en arrière, perfore successivement la membrane intercostale postérieure et l'intercostal externe, un peu en dehors du sommet de l'apophyse transverse; il croise le bord externe de l'ilio-costal, puis il se distribue aux muscles petits dentelés postérieurs, au trapèze, au grand dorsal (voyez ces muscles) et aux téguments de la région dorsale.

Ce rameau est souvent remplacé par une branche externe issue du rameau dorsal de la branche dorso-spinale; lorsqu'elle existe, cette artère s'engage constamment entre le faisceau principal du ligament costo-transversaire supérieur en avant et le ligament intertransversaire en arrière (voy. : fig. 260), pour aborder la gouttière vertébrale en dedans du muscle surcostal; elle est accompagnée dans son trajet par le rameau externe de la branche postérieure du nerf dorsal correspondant.

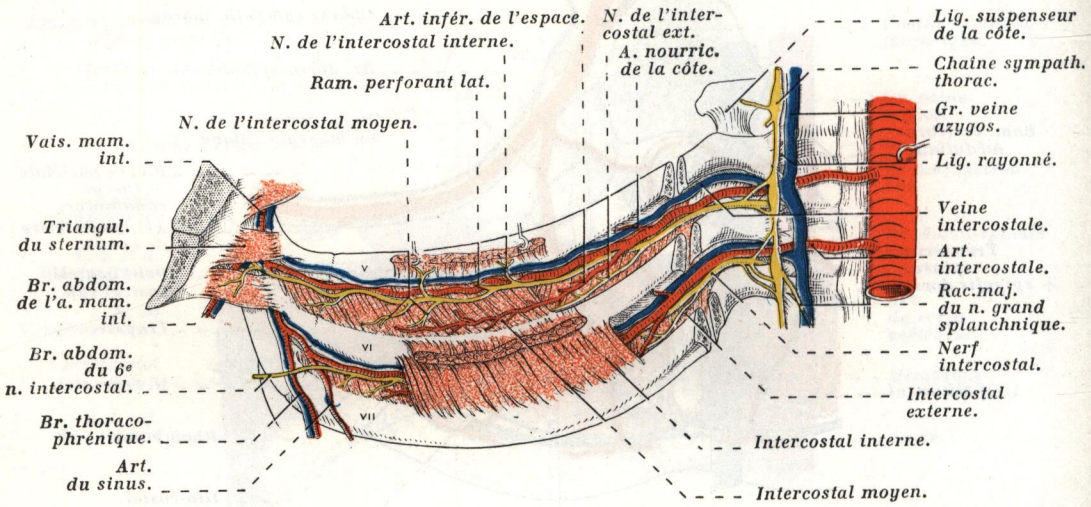

FIG. 261. — *Vaisseaux et nerfs intercostaux au niveau des cinquième et sixième espaces; vue endothoracique, côté droit.*

L'intercostal interne du cinquième espace est représenté sectionné et rabattu.

V, VI et VIIe côtes droites.

6° Le ***rameau perforant latéral*** naît dans la partie moyenne de l'espace, au niveau de la ligne axillaire, et parfois plus en arrière, contre le bord postérieur de l'intercostal moyen (voy. : fig. 258 et 261).

Il se dirige obliquement en avant et en dehors, perfore successivement de dedans en dehors et par des orifices en chicane les muscles intercostaux moyen et externe. Suivi du rameau perforant latéral du nerf intercostal correspondant, il émerge, comme ce dernier, de la paroi thoracique en avant des digitations du grand dentelé, puis il se divise en deux ou plusieurs branches, dont les unes, postérieures, se distribuent au grand dentelé et dont les autres, antérieures, vascularisent le grand et le petit pectoral, la mamelle et les téguments de la face latérale du thorax et de l'aisselle (face thoracique).

Certains de ces rameaux s'anastomosent avec des branches de la mammaire externe, de la thoracique supérieure, de la thoracique longue de Meckel (1), branche de la scapulaire inférieure, ainsi qu'avec la branche thoracique de l'acromio-thoracique pour la première artère intercostale (voyez ces artères).

(1) Anatomiste allemand (1781-1833).

DOUZIÈME ARTÈRE INTERCOSTALE. — La douzième artère intercostale, ou *artère sous-costale,* est généralement une des plus volumineuses artères intercostales ; très mal dénommée, elle n'a rien d'*intercostal,* ce n'est donc pas une artère pariétale thoracique, mais exclusivement une *artère pariétale lombaire* et *abdominale* destinée à la paroi lombaire et à la musculature de la paroi antéro-latérale de l'abdomen.

Elle naît du versant postéro-externe de la partie terminale de l'aorte thoracique, dans la partie haute de l'*espace infra-médiastinal postérieur,* au niveau de la *loge latéro-aortique* (Virno), le plus souvent en regard du tiers supérieur du corps de la douzième vertèbre dorsale, rarement plus bas (voy. : fig. 121).

De cette origine, elle se dirige obliquement en bas et en arrière dans le *sinus vertébro-diaphragmatique,* en contournant le corps de la douzième dorsale, mais le douzième nerf

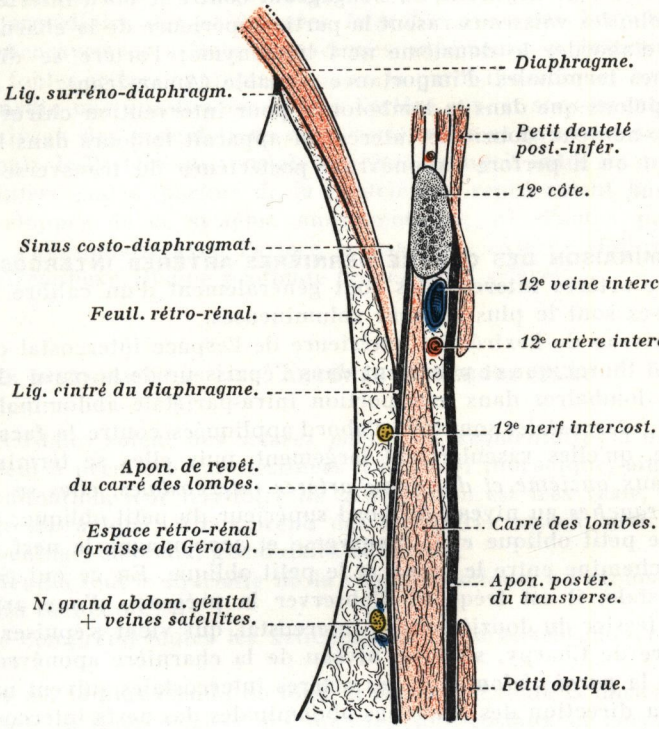

FIG. 262. *Situation et rapports de la douzième artère intercostale vus sur une coupe sagittale passant par le milieu de la 12e côte; côté droit, segment externe de la coupe* (demi-schématique).

intercostal à sa sortie du trou de conjugaison est généralement sus-jacent à la douzième artère intercostale; il la croise antérieurement en X à branches très serrées, et du fait qu'il est plus obliquement descendant que l'artère, il devient sous-jacent à cette artère par la suite.

Elle répond : a) *en arrière,* aux insertions les plus supérieures du psoas, qui la séparent de la douzième vertèbre dorsale; b) et *en avant,* à la chaîne sympathique thoracique, et plus spécialement au douzième ganglion thoracique, d'où part la racine mineure du petit splanchnique, aux nerfs grand et moyen splanchniques, et à la racine interne des veines azygos; tous organes qui séparent l'artère de la partie haute du pilier correspondant du diaphragme.

Le segment initial du canal thoracique, situé derrière l'aorte, est compris entre les origines des deux artères (voy. : *Aorte thoracique* et *Espace infra-médiastinal postérieur*).

Sous-jacente et à peu près parallèle à la douzième côte, elle est accompagnée d'une grosse veine (parfois deux), qui la sépare de cette côte; par contre, son nerf homonyme,

qui lui est inférieur, est plus oblique que la côte et les vaisseaux, de telle sorte qu'il s'éloigne progressivement de l'artère en allant de dedans en dehors.

Le pédicule vasculaire douzième intercostal s'engage en arrière des insertions supérieures ou costales du carré des lombes, tandis que le nerf homonyme glisse en avant de ce muscle; le paquet vasculo-nerveux ne se constitue qu'au niveau du bord externe du muscle (voy. : *Rapports du carré des lombes,* tome I) (voy. : fig. 262).

L'artère quitte la paroi thoraco-lombaire sous l'arcade du carré des lombes, pour pénétrer ensuite dans la paroi de l'abdomen; elle traverse l'aponévrose postérieure du transverse un peu en dehors du bord externe du carré lombaire, puis elle se divise, le plus souvent, en deux branches contre le bord supérieur du petit oblique (voyez plus loin); parfois, elle pénètre dans la paroi lombaire beaucoup plus tôt, au niveau de l'angle supéro-interne du quadrilatère de Grynfeltt, en s'engageant contre le bord inférieur du ligament lombo-costal de Henle; les vaisseaux rasent la partie supérieure de la charnière aponévrotique lombaire avant d'aborder le douzième nerf homonyme; l'artère se divise alors en donnant des branches terminales d'importance variable (Aman-Jean).

Rappelons que dans la lombotomie pour intervention chirurgicale sur le rein, le paquet vasculo-nerveux douzième intercostal apparaît toujours dans la partie haute de l'incision, le point où il perfore l'aponévrose postérieure du transverse constituant un repère très apparent.

TERMINAISON DES QUATRE DERNIÈRES ARTÈRES INTERCOSTALES. — Les neuvième et dixième artères intercostales sont généralement d'un calibre réduit, tandis que les deux dernières sont le plus souvent volumineuses.

Au niveau de l'extrémité antérieure de l'espace intercostal correspondant, elles quittent la paroi thoracique et pénètrent dans l'épaisseur de la paroi abdominale; équivalentes des artères lombaires dans leur portion intra-pariétale abdominale, les *neuvième et dixième artères intercostales* sont tout d'abord appliquées contre la face profonde du muscle grand oblique, qu'elles vascularisent largement, puis elles se terminent dans le petit oblique; quant aux *onzième et douzième artères intercostales,* elles se divisent le plus souvent en *deux branches* au niveau du bord supérieur du petit oblique; l'une, *profonde,* grêle, glisse entre le petit oblique et le transverse et accompagne le nerf intercostal; l'autre, *superficielle,* chemine entre le grand et le petit oblique. En ce qui concerne la douzième artère intercostale, il est fréquent d'observer la présence d'une artériole satellite du rameau cutané fessier du douzième nerf intercostal, qui vient s'épuiser dans le coussinet adipeux lombaire de Charpy, situé au niveau de la charnière aponévrotique lombaire.

Dans la *paroi abdominale,* les artères intercostales suivent un trajet sensiblement parallèle à la direction des branches abdominales des nerfs intercostaux, et celles-ci sont généralement situées au-dessus des artères numériquement correspondantes ; cependant, l'on peut observer des croisements vasculo-nerveux dans l'épaisseur de la paroi.

Les quatre dernières artères intercostales se distribuent aux muscles larges de l'abdomen; en outre, la douzième artère intercostale irrigue le pilier homolatéral du diaphragme et le muscle carré des lombes (partie supérieure).

Les cinq avant-dernières artères intercostales envoient des branches à la portion charnue juxta-thoracique de la coupole diaphragmatique et la douzième artère intercostale peut donner naissance à une artère diaphragmatique accessoire *(artère diaphragmatique postéro-supérieure)*; toutes ces artères abordent le diaphragme par sa face thoracique.

*
**

ANASTOMOSES DES ARTÈRES INTERCOSTALES

Au niveau des parois thoracique et abdominale, les artères intercostales représentent une *série d'anastomoses artérielles,* symétriques, curvilignes, interposées entre le système postérieur uni-artériel de l'aorte thoracique descendante et le système antérieur bi-artériel représenté par les artères mammaires internes et épigastriques *(voie verticale antérieure de Goinard et Curtillet)* (voy. : fig 229).

Indépendamment de ce système anastomotique segmentaire, les artères intercostales s'anastomosent : *a)* par l'intermédiaire des *perforantes latérales* avec des branches de l'*artère axillaire,* en particulier avec les artères thoraciques supérieure et inférieure et thoracique longue de Meckel, toutes artères appliquées contre la paroi thoracique; *b)* enfin, chaque artère intercostale envoie une anastomose grêle à l'artère sus- et sous-jacente; elle est généralement située au niveau des articulations costo-vertébrales et en avant des têtes costales (de Ribet); les segments de l'artère intercostale suprême, compris entre les origines des trois premières artères intercostales (parfois de la quatrième), représentent la partie haute considérablement développée de ce système anastomotique; *c)* d'autre part, la douzième artère intercostale s'anastomose avec l'artère épigastrique externe (Führer) ou branche ascendante de la circonflexe iliaque profonde (voyez cette artère).

TERRITOIRES DE DISTRIBUTION DES ARTÈRES INTERCOSTALES

Bien que les artères intercostales soient des *artères pariétales, segmentaires* à *disposition métamérique,* qui semblent à première vue destinées à la paroi thoracique, ainsi que le laisse supposer leur dénomination, leur *territoire de distribution* est très vaste, s'étendant bien au-delà de la cage thoracique; il comprend des territoires osseux, articulaire, musculaire, tégumentaire, méningé, nerveux, glandulaire et séreux.

1° Le *territoire osseux* s'étend à tout le squelette de la cage thoracique, à l'exclusion du sternum (côtes et vertèbres du rachis dorsal).

2° Le *territoire articulaire* comprend toutes les articulations costo-vertébrales et vertébrales dorsales.

3° Le *territoire musculaire* est le plus étendu de tous; il comprend toute la musculature des espaces intercostaux (muscles intercostaux), les muscles sous-costaux et surcostaux, une partie du diaphragme et du triangulaire du sternum, les muscles des gouttières vertébrales (muscles spinaux), certains muscles de la nuque, tels que : grand complexus, *splenius coli,* transversaire du cou, la partie inférieure du long du cou (artère intercostale suprême), des muscles thoraciques et dorsaux, tels que : grand dentelé, trapèze, grand dorsal, rhomboïdes, petits dentelés postérieurs, les muscles larges de la paroi antéro-latérale de l'abdomen et le carré des lombes.

4° Le *territoire tégumentaire* comprend tous les téguments du thorax, à l'exclusion de ceux des régions sternale et parasternales droite et gauche; les artères intercostales partagent la vascularisation de ce territoire avec les branches thoraciques de l'artère axillaire.

5° Le *territoire méningé* comprend tout le segment dorsal des méninges rachidiennes.

6° Le *territoire nerveux* comprend également la moelle et les racines rachidiennes du segment dorsal et les nerfs dorsaux.

7° Le *territoire glandulaire* comprend une partie des glandes mammaires.

8° Le *territoire séreux* comprend la plèvre pariétale et celle qui tapisse le sinus costo-diaphragmatique dans ses segments postérieur et latéraux.

ARTÈRES DIAPHRAGMATIQUES INFÉRIEURES

Les *artères diaphragmatiques inférieures* sont au nombre de *deux* : l'une *droite*, l'autre *gauche* : ce sont les deux premières branches collatérales de l'aorte abdominale et aussi les *artères principales du diaphragme*; elles sont situées à la face inférieure de la coupole diaphragmatique.

ORIGINE. — Elles se détachent de la face antérieure de l'aorte (1), très près l'une de l'autre, et parfois même d'un tronc commun (25 % des cas), la droite est souvent plus volumineuse que la gauche, elle naît presque toujours un peu plus bas que cette dernière (Poirier).

Leur origine est située au niveau de l'orifice aortique, au-dessous de l'arcade médiane des piliers du diaphragme, et immédiatement au-dessus du tronc cœliaque, rarement au niveau de ce tronc.

Anormalement, elles peuvent naître, ou tout au moins l'une d'elles, du tronc cœliaque ou de la coronaire stomachique (8 % des cas).

Lorsqu'elles naissent d'un même tronc *(tronc commun des diaphragmatiques inférieures)*, celui-ci est généralement très court et mesure 15 millimètres en moyenne de longueur; situé devant l'aorte abdominale, il se dirige généralement de gauche à droite et d'arrière en avant.

TRAJET ET DISTRIBUTION. — Divergentes à leur origine, chaque artère diaphragmatique inférieure se dirige obliquement en dehors, en haut et en avant; elles glissent sous le péritoine pariétal postérieur, puis elles croisent tout d'abord la face antérieure de la portion charnue issue des piliers du diaphragme, en longeant les capsules surrénales dont elles sont très proches (principalement la droite).

Dans la première partie de leur trajet *(région cœliaque de Luschka)*, elles offrent presque toujours une disposition asymétrique : *a)* la *droite* se dirige tout d'abord transversalement en dehors, en prenant une direction qui se rapproche beaucoup de l'horizontale; puis elle se redresse au-dessus de la capsule surrénale, pour se diriger vers le bord droit de l'orifice quadrilatère du diaphragme; elle est souvent légèrement sinueuse; *b)* la *gauche* possède une direction qui se rapproche beaucoup de la verticale et qui la porte vers le bord gauche de l'orifice œsophagien, dont elle reste toujours distante de 15 à 20 millimètres.

L'une et l'autre se divisent en *deux* ou *trois* branches principales sous la coupole diaphragmatique. La droite se divise généralement contre le bord droit ou un peu en arrière et au-dessous de l'orifice de la veine cave inférieure; la gauche se divise le plus souvent en dehors de l'orifice œsophagien du diaphragme (hiatus œsophagien).

BRANCHES TERMINALES. — Les branches terminales (2) des artères diaphragmatiques inférieures se distinguent, d'après leur situation, en : *antérieure, moyenne* et *postérieure* (voy. : fig. 263).

a) La **branche antérieure** sillonne le centre phrénique, puis elle borde la foliole antérieure.

b) La **branche moyenne** est la plus volumineuse des trois ; à droite, elle s'engage le plus souvent entre la bandelette semi-circulaire inférieure de Bourgery et le centre phrénique,

---

(1) Article à consulter : James Pick et Barry Anson : Inferior phrenic artery, Origin and suprarenal branches. *Anatomical Record*, 26 décembre 1940, p. 413.

(2) Article à consulter : M. Salmon et J. Dor : Les artères du diaphragme. *Marseille médical*, 25 mai 1936, n° 15.

et très près de la veine cave inférieure, dont elle côtoie le bord droit de l'orifice diaphragmatique, puis elle se ramifie entre les folioles antérieure et latérale; assez souvent, elle longe une partie du bord antérieur de la foliole latérale. Cette branche abandonne à droite une artère importante, qui traverse de bas en haut le centre phrénique, pour apparaître à la face convexe du diaphragme, un peu en dedans du point de pénétration du nerf phrénique : c'est l'*artère phrénico-péricardique de Haller*; elle se distribue par des rameaux antérieurs et postérieurs à la partie inférieure du sac fibreux péricardique, ainsi qu'aux ligaments phréno-péricardiques.

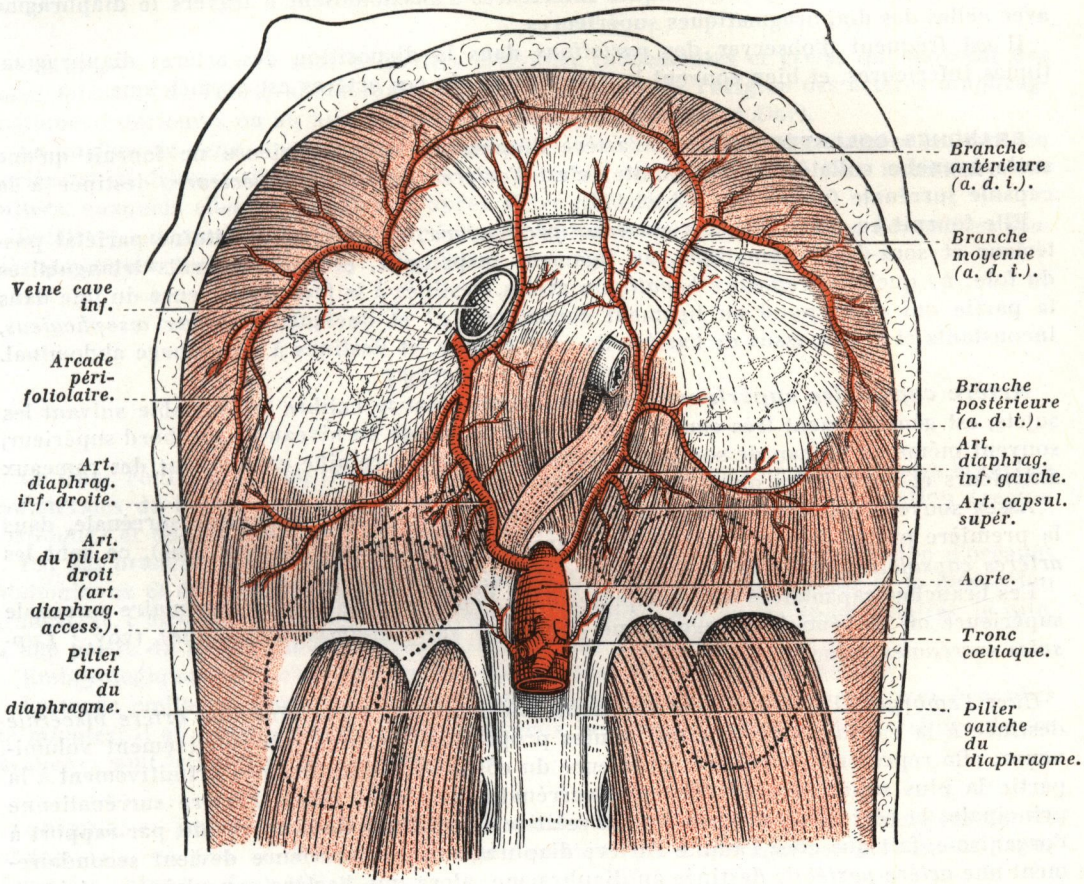

FIG. 263. — *Artères diaphragmatiques inférieures et artères des piliers.*

A gauche, l'artère phrénico-péricardique se détache le plus souvent de la branche antérieure; mais elle est toujours plus grêle qu'à droite.

Assez fréquemment, l'artère phrénico-péricardique est déjà divisée en deux ou trois rameaux lorsqu'elle pénètre la cavité thoracique (Salmon).

c) La **branche postérieure**, parfois plus grêle que les autres (surtout à gauche), décrit un trajet arqué à concavité postérieure, en suivant le bord postérieur de la foliole latérale correspondante.

A la périphérie du centre phrénique, les rameaux issus de ces branches pénètrent le corps charnu du diaphragme et deviennent intra-musculaires; dans le muscle, elles s'anas-

tomosent entre elles en formant une série d'*arcades périfoliolaires* (Hovelacque et Sourdin); de ces arcades se détachent des rameaux très grêles pour le centre phrénique et des rameaux plus volumineux disposés dans un sens radiaire pour la portion charnue du diaphragme (voy. : fig. 263).

Les *rameaux terminaux* de ces branches vont jusqu'aux insertions sterno-chondro-costales du diaphragme et s'y anastomosent avec les rameaux diaphragmatiques issus des cinq avant-dernières artères intercostales et de la branche thoraco-phrénique de la mammaire interne (voy. : *Artères du diaphragme,* tome I).

Les branches des diaphragmatiques inférieures s'anastomosent à travers le diaphragme avec celles des diaphragmatiques supérieures.

Il est fréquent d'observer des *variations* dans la disposition des artères diaphragmatiques inférieures, et bien souvent la distribution de ces artères est asymétrique.

BRANCHES COLLATÉRALES. — L'artère diaphragmatique inférieure ne fournit qu'une seule branche collatérale importante; c'est l'*artère capsulaire supérieure,* destinée à la capsule surrénale (voy. : fig. 263 et 474).

Elle fournit en outre : *a)* des *rameaux péritonéaux,* destinés au péritoine pariétal postérieur et sous-diaphragmatique, au ligament suspenseur, et aux ligaments triangulaires du foie; *b)* quelques *rameaux hépatiques* grêles, destinés à la face postérieure du foie dans la partie qui correspond au ligament coronaire ; *c)* et quelques *rameaux œsophagiens,* inconstants et grêles, issus de l'artère du côté gauche, et destinés à l'œsophage abdominal.

Artère capsulaire supérieure. — Cette artère, dont le calibre est variable suivant les sujets, est généralement très courte; elle aborde la glande au niveau de son bord supérieur, souvent même au niveau de son point culminant, elle s'y ramifie en donnant des rameaux antérieurs et postérieurs qui pénètrent la glande.

Assez souvent, l'artère diaphragmatique inférieure fournit à la capsule surrénale, dans la première partie de son trajet, deux ou trois rameaux grêles (parfois plus), ce sont les *artères capsulaires supérieures accessoires* (voy. : fig. 263).

Les branches capsulaires sont comprises dans l'épaisseur de la lame vasculaire surrénale supérieure ou surréno-diaphragmatique *(ligament surréno-diaphragmatique)* (voy. : *Capsules surrénales,* tome V).

Chez l'embryon, l'artère diaphragmatique inférieure est à l'origine une *artère viscérale* destinée à la capsule surrénale qui, toutes proportions gardées, est relativement volumineuse; elle représente la polaire supérieure du corps de Wolff, destinée primitivement à la partie la plus supérieure de l'ébauche surrénalienne : c'est même l'artère surrénalienne principale; la régression progressive (et relative) du volume de la surrénale, par rapport à l'organisme, fait que chez l'adulte l'artère diaphragmatique inférieure devient secondairement une *artère pariétale* destinée au diaphragme, alors que l'artère capsulaire supérieure devient une simple branche collatérale de celle-ci (voy. : *Artères des capsules surrénales,* tome V).

ARTÈRES DIAPHRAGMATIQUES ACCESSOIRES

Les *artères diaphragmatiques accessoires* sont des artères de suppléance destinées à la coupole diaphragmatique.

Elles sont assez fréquentes (20 % des cas), mais ne s'observent généralement que d'un seul côté, rarement elles sont bilatérales; elles sont le plus souvent grêles.

Unilatérale, elle supplée une des branches terminales de l'artère principale et lui est

sous-jacente; elle naît alors soit de l'aorte, un peu au-dessous de la précédente, soit du tronc cœliaque. *Bilatérales*, elles naissent presque toujours de l'aorte et au même niveau, exceptionnellement, d'un tronc commun avec les capsulaires moyennes; elles se dirigent transversalement et se distribuent à la partie charnue des piliers du diaphragme.

ARTÈRES DES PILIERS

Les *artères des piliers* sont de petites artérioles inconstantes et grêles qui naissent des faces latérales de l'aorte abdominale, un peu au-dessous de l'origine des artères diaphragmatiques inférieures ou au niveau du tronc cœliaque (Salmon et Dor).

Au nombre de *deux*, une droite et une gauche, elles sont obliquement dirigées en haut, en arrière et en dehors; elles cheminent de chaque côté de l'aorte sur la face antérieure des piliers, auxquels elles se distribuent après s'être ramifiées.

Relativement peu fréquentes, ces artères doivent être considérées comme des *artères diaphragmatiques accessoires* (voy. : fig. 263).

TRONC CŒLIAQUE

Le *tronc cœliaque* (1), ou *trépied cœliaque de Haller*, est la première des grosses branches collatérales de l'aorte abdominale; il est ainsi désigné en raison de sa situation *(région cœliaque)* et de son mode de distribution *(trois branches)*.

Par ses branches relativement volumineuses, il est destiné à la vascularisation d'organes abdominaux et de la partie du tube digestif comprise entre le diaphragme et le mésocôlon transverse, c'est-à-dire : l'œsophage abdominal, l'estomac, le foie, les voies biliaires, la rate, à une partie du massif duodéno-pancréatique et aux épiploons.

Embryologiquement : c'est l'artère des mésogastres antérieur et postérieur.

Le tronc cœliaque, bien que très court, doit toute son importance à ses *trois branches terminales*; il ne possède pas de système veineux homonyme, et les veines satellites de ses branches sont tributaires du système porte.

ORIGINE. — Impair et médian, le tronc cœliaque naît de la face antérieure de l'aorte abdominale, un peu au-dessous de l'orifice aortique du diaphragme, donc dans la partie comprise entre les deux piliers.

Le plus souvent, son origine est située à 15 ou 20 millimètres au-dessous de l'arcade médiane des piliers, donc immédiatement au-dessous des artères diaphragmatiques inférieures et au-dessus de l'artère mésentérique supérieure. Envisagée par rapport à la colonne vertébrale, son origine répond au disque intervertébral qui sépare la douzième vertèbre dorsale de la première lombaire, parfois elle est située plus bas, au niveau du bord supérieur de la première lombaire.

Envisagée par rapport au plan médian de l'aorte, son origine est presque toujours déviée

(1) Ouvrages et article à consulter : P. Descomps : *Le tronc cœliaque*. 1 vol. G. Steinheil, édit., Paris, 1910.
Piquand : Recherches sur l'Anatomie du tronc cœliaque et de ses branches. *Bibliographie anatomique*, 1910, p. 159.
Rio-Branco : Essai sur l'Anatomie et la médecine opératoire du tronc cœliaque et de ses branches. *Thèse de Paris*, 1912.

à gauche, et c'est là un des caractères les plus constants de l'origine du tronc (Rio-Branco).

Envisagée par rapport à la petite courbure de l'estomac (bord droit), son origine est située au niveau du plan horizontal passant par le milieu de la petite courbure (50 % des cas, d'après P. Descomps), rarement au-dessus, exceptionnellement au-dessous.

Plus rarement, il naît d'un tronc commun avec la mésentérique supérieure, formant ainsi le *tronc cœliaco-mésentérique* (2 % des cas) (voy. : fig. 264); en pareil cas, son origine affleure le bord supérieur du pancréas, mais souvent aussi elle est rétro-pancréatique et le tronc cœliaque est alors légèrement ascendant.

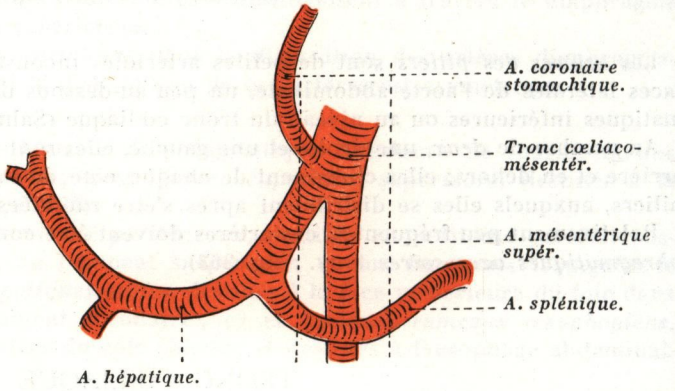

FIG. 264.
Tronc cœliaco-mésentérique (schématique).
En pointillé vertical, situation de l'aorte abdominale.

DIRECTION. — Très court, le tronc cœliaque se dirige obliquement en avant, en bas et à droite, presque couché sur la face antérieure de l'aorte, dont il s'écarte d'un angle aigu de 15 à 20 degrés.

DIMENSIONS. — Sa *longueur* est variable suivant son mode de ramescence, allant de 1 à 3 centimètres (15 à 20 millimètres en moyenne).

Son *calibre* varie de 5 à 8 millimètres.

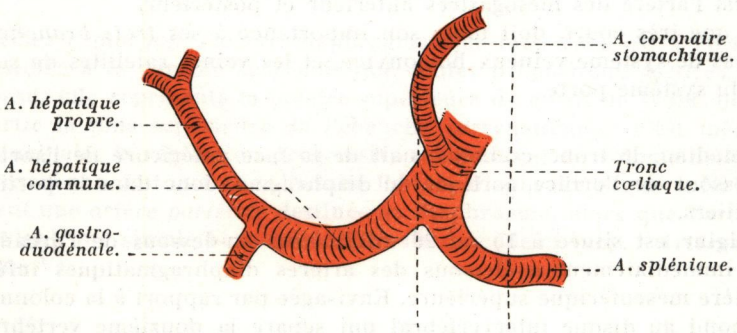

FIG. 265.
Tronc cœliaque, type bifurqué (schématique).
En pointillé vertical, situation de l'aorte abdominale.

MODES DE TERMINAISON. — Le tronc cœliaque se termine au niveau du bord supérieur du pancréas, le plus souvent par *trifurcation (ad modum tridentis)* en ses *trois branches terminales* : la *coronaire stomachique,* la *splénique* et l'*hépatique,* cette dernière continuant la direction du tronc primitif *(trépied cœliaque de Haller)* (voy. : fig. 266).

Assez souvent aussi, le tronc cœliaque se termine par une *bifurcation* en hépatique et splénique; dans ce cas la coronaire stomachique se détache comme une branche collatérale de la face antérieure du *tronc hépato-splénique* (45 % des cas) (voy. : fig. 265).

Le tronc cœliaque est sujet à certaines *variations,* bien étudiées par P. Descomps et par

Rio-Branco; plus rarement, il est *incomplet (tronc cœliaque incomplet, 10 % des cas)*, une de ses trois branches possédant une origine distincte, isolée et aberrante; il se divise alors en deux branches et la troisième branche naît, dans ce cas, soit de l'aorte abdominale (coronaire stomachique), soit de l'artère mésentérique supérieure (artères hépatique ou splénique), et lorsqu'il ne fournit pas l'artère hépatique, il est toujours oblique en bas, en avant et à gauche.

RAPPORTS. — Profondément situé dans l'étage sus-mésocolique de l'abdomen, le tronc cœliaque est appliqué sous le péritoine pariétal postérieur de l'arrière-cavité des épiploons, où il occupe la partie centrale de la *région cœliaque de Luschka.*

Pour l'apercevoir, il faut soulever en haut et à droite le foie, dont le lobe gauche et le lobe carré constituent un véritable couvercle de la région, puis récliner l'estomac en bas et à gauche; le petit épiploon, tendu comme un rideau entre la face inférieure du foie et la petite courbure, est ensuite effondré dans sa *pars flaccida*; on tombe alors dans l'arrière-cavité des épiploons, où le tronc cœliaque apparaît à droite de la partie verticale de la petite courbure de l'estomac, appliqué contre la paroi postérieure de la région et à la jonction des faux de la coronaire stomachique et de l'hépatique; ces deux faux limitent entre elles un orifice ovalaire, le *foramen bursæ omentalis de His*, qui fait com-

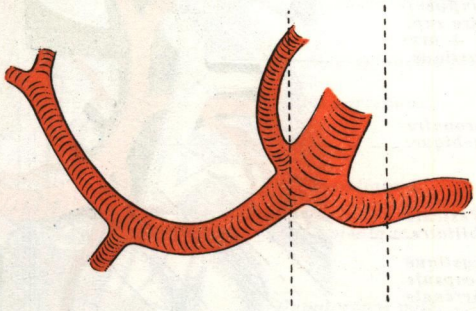

Fig. 266.
Tronc cœliaque, type trifurqué (schématique).
(Les légendes sont les mêmes que sur la figure précédente).
En pointillé vertical, situation de l'aorte abdominale.

muniquer les deux parties de l'arrière-cavité des épiploons; ainsi le tronc cœliaque est à la limite du vestibule ou bourse sous-hépatique *(bursæ omentalis minor de His)* à droite, et de la bourse rétro-stomacale, beaucoup plus grande que la précédente *(bursæ omentalis major de His)*, à gauche.

Région cœliaque de Luschka (1). — Cette région est limitée : *à gauche,* par la portion verticale de la petite courbure de l'estomac; *en bas,* par la portion horizontale de la petite courbure, le bord supérieur du pylore et de la première portion du duodénum; *en haut* et *à droite,* par la face inférieure du foie et plus spécialement par le lobe de Spigel.

Le *couvercle* de cette région est représenté par le petit épiploon ou ligament gastro-hépatique, qui sépare la région cœliaque de la grande cavité péritonéale.

Le *fond* ou *plancher* de la région cœliaque est formé par un *plan ostéo-fibro-musculaire,* composé des deux dernières vertèbres dorsales (moitié inférieure de la onzième seulement) et de la première vertèbre lombaire (vertèbres cœliaco-mésentériques de Rio-Branco), tapissées en avant par le ligament vertébral commun antérieur et par les piliers droit et gauche du diaphragme.

Rappelons que cette partie de la région cœliaque correspond sensiblement à l'*espace* ou *région intersurrénale,* dont les limites latérales répondent au bord interne des capsules surrénales droite et gauche (voy. : *Rapports des capsules surrénales,* tome V) (voy. : fig. 267).

(1) Anatomiste allemand (1820-1875), fut professeur d'Anatomie à l'Université de Tubingen.

Sur ce plan, se trouve appliquée sur la ligne médiane, ou un peu à gauche de la ligne médiane, l'aorte abdominale, qui émerge dans la région entre les deux piliers du diaphragme et sous leur arcade fibreuse médiane.

Tous les organes qui occupent la région sont recouverts par le péritoine pariétal postérieur, qui constitue la paroi postérieure de l'arrière-cavité des épiploons.

Dans cette région, l'origine du tronc cœliaque se fait à des niveaux variables, et l'on

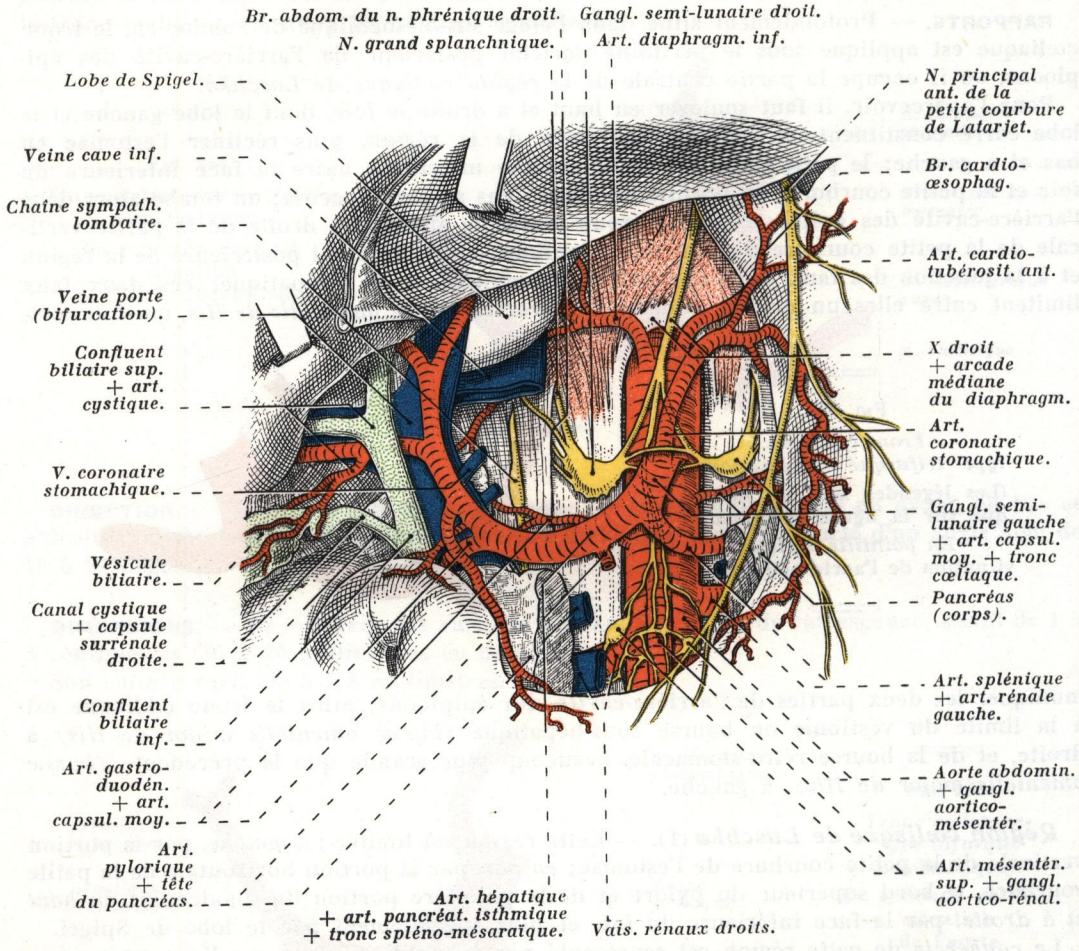

FIG. 267. — *Région cœliaque de Luschka et pédicule hépatique; vue antérieure.*

Le corps du pancréas a été partiellement sectionné dans la partie correspondant au *tuber omentale* pour montrer l'origine des artères rénales; le foie a été relevé pour montrer les éléments du pédicule hépatique; la veine cave inférieure a été réséquée pour montrer la partie paramédiane droite du plancher de la région cœliaque.

conçoit aisément que ses rapports soient également variables. C'est ainsi qu'une horizontale passant par le tronc cœliaque coupe généralement la portion verticale de la petite courbure de l'estomac dans sa partie moyenne, mais dans certains cas, plus rares du reste, elle peut la couper soit au-dessus, soit au-dessous, et cependant cette partie de la petite courbure est relativement fixe (voy. : *Origine du tronc cœliaque*); dans la plupart des cas, l'origine du tronc cœliaque est située à 4 centimètres au-dessous du cardia.

Le tronc cœliaque et l'origine de ses branches baignent dans une couche de tissu cellulaire plus ou moins dense, dans lequel on peut isoler de nombreux filets nerveux : c'est la partie haute du plexus solaire avec ses branches et ses ganglions, mais ce sont surtout ses branches efférentes, qui enlacent le tronc cœliaque en lui formant une sorte de gaine nerveuse plus ou moins épaisse, qui se confond avec l'adventice artérielle *(plexus cœliaque)*.

De chaque côté, le tronc cœliaque entre en rapport avec les *ganglions semi-lunaires*; ceux-ci, en forme de croissant à concavité supérieure, présentent deux extrémités ou cornes; par leurs extrémités internes, ils reçoivent chacun, une branche du nerf pneumogastrique droit et touchent à l'aorte et au tronc cœliaque; ces extrémités sont reliées

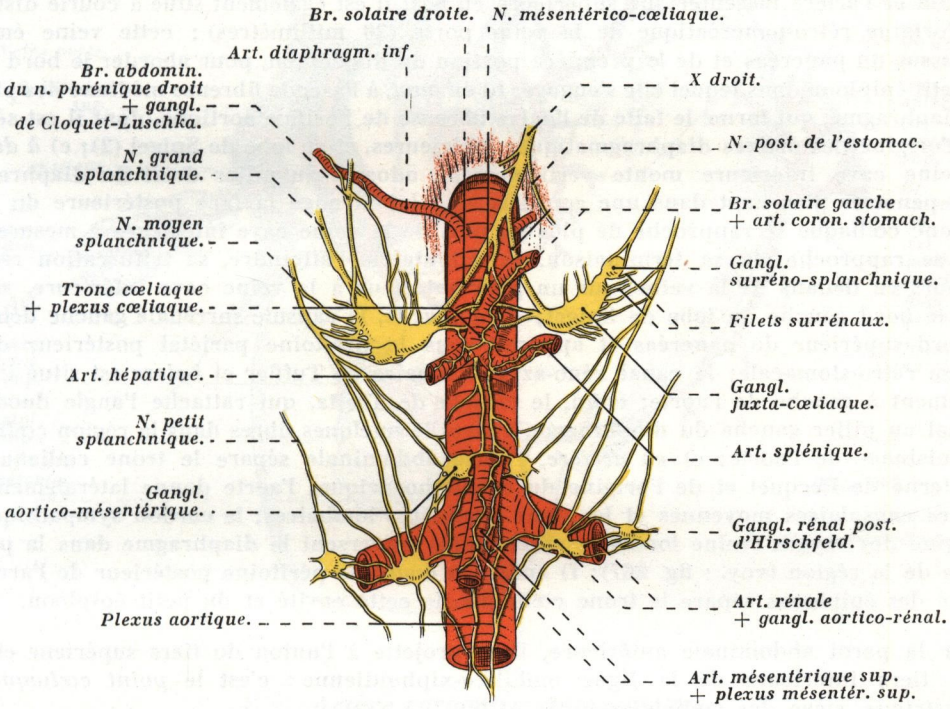

Fig. 268. — *Rapports du tronc cœliaque avec les ganglions semi-lunaires (plexus solaire).*

entre elles par de petits filets nerveux qui passent au-devant de l'aorte et qui enlacent l'origine du tronc cœliaque, à la manière d'une boucle nerveuse (voy. : fig. 267 et 268); par leurs extrémités externes, ils reçoivent les nerfs grand et moyen splanchniques, et à droite, la branche abdominale du phrénique droit, l'ensemble formant *l'anse mémorable de Wrisberg* (voy. : fig. 268) (voy. : *Plexus solaire,* tome IV). Du versant externe des ganglions semi-lunaires se détache un grand nombre de filets nerveux très fins destinés aux capsules surrénales *(filets surrénaux)*.

Pour gagner la veine porte, la *veine coronaire stomachique* entre en rapport avec le tronc cœliaque; dès qu'elle quitte la faux de la coronaire stomachique, elle croise transversalement la face antérieure de l'aorte, au-dessus du tronc cœliaque, puis elle suit l'artère hépatique pour aboutir dans le petit épiploon, au tronc de la veine porte (voy. : fig. 518).

Des *ganglions lymphatiques juxta-* et *préaortiques* se continuent en haut et à gauche

avec le groupe de la coronaire stomachique, en bas et à droite avec le groupe de l'artère hépatique.

Des troncs lymphatiques juxta-aortiques (troncs lombaires), formant les racines de la citerne de Pecquet (1), sont séparés du tronc cœliaque par toute l'épaisseur de l'aorte.

Dans la région, le tronc cœliaque entre en rapport : a) *en bas,* avec le bord supérieur du pancréas, et plus spécialement avec son tubercule épiploïque *(tuber omentale),* couché devant l'aorte, et lorsque celui-ci est très développé, il peut recouvrir plus ou moins le tronc cœliaque; bien souvent, le *tuber omentale* du pancréas est situé à gauche du tronc cœliaque, celui-ci étant sus-jacent au col du pancréas qui le sépare de la mésentérique supérieure, de telle sorte que le col du pancréas apparaît pincé entre le tronc cœliaque en haut et l'artère mésentérique supérieure en bas; il est également situé à courte distance de l'origine rétro-pancréatique de la veine porte (20 millimètres) ; cette veine émerge au-dessus du pancréas et de la première portion du duodénum, pour aborder le bord libre du petit épiploon dans lequel elle s'engage; b) *en haut,* à l'arcade fibreuse médiane des piliers du diaphragme, qui forme le faîte de l'ogive fibreuse de l'orifice aortique, dont il est séparé par l'origine des artères diaphragmatiques inférieures, et au lobe de Spigel (2); c) *à droite,* la veine cave inférieure monte verticalement, adossée au pilier droit du diaphragme, pour pénétrer plus haut dans une gouttière que lui ménage la face postérieure du foie; le tronc cœliaque se rapproche de plus en plus de la veine cave inférieure à mesure que l'on se rapproche de sa terminaison, sans toutefois l'atteindre, sa trifurcation restant toujours en dedans de la veine; sur un plan antérieur à la veine cave inférieure, signalons le bord gauche du lobe de Spigel; d) *à gauche,* la capsule surrénale gauche déborde le bord supérieur du pancréas et apparaît sous le péritoine pariétal postérieur de la bourse rétro-stomacale; le canal réno-azygo-lombaire de Tuffier et Lejars est situé immédiatement à gauche de l'aorte; enfin, le muscle de Treitz, qui rattache l'angle duodéno-jéjunal au pilier gauche du diaphragme, éparpille quelques fibres dans la région cœliaque au voisinage de l'aorte; e) *en arrière,* l'aorte abdominale sépare le tronc cœliaque de la citerne de Pecquet et de l'origine du canal thoracique; l'aorte donne latéralement les artères capsulaires moyennes et les deux premières lombaires; le cordon sympathique et l'origine des azygos (veine lombaire ascendante) traversent le diaphragme dans la partie haute de la région (voy. : fig. 267); f) enfin, *en avant,* le péritoine postérieur de l'arrière-cavité des épiploons sépare le tronc cœliaque de cette cavité et du petit épiploon.

Sur la paroi abdominale antérieure, il se projette à l'union du tiers supérieur et des deux tiers inférieurs de la ligne ombilico-xiphoïdienne : c'est le *point cœliaque* ou *épigastrique,* siège des cœlialgies.

BRANCHES COLLATÉRALES. — Dans son court trajet, le tronc cœliaque ne donne pas de branches collatérales; très rarement et d'une manière inconstante, il peut fournir cependant : *a)* un *rameau pancréatique* pour le *tuber omentale (artère pancréatique supérieure)*; *b)* un *rameau gastrique* pour la partie moyenne de la petite courbure; *c)* des *rameaux ganglionnaires*; *d)* enfin, anormalement, il peut donner à titre de branches collatérales les artères diaphragmatiques inférieures (et plus spécialement la droite); *e)* et l'*artère coronaire stomachique.*

BRANCHES TERMINALES. — Au nombre de *trois,* ce sont : les *artères coronaire stomachique, hépatique* et *splénique* (voy. : fig. 269).

Les branches terminales du tronc cœliaque présentent des *caractères communs* : *a)* tout *d'abord,* elles ne sont accompagnées que d'une seule veine satellite (ce caractère étant

(1) Anatomiste et chirurgien français (1610-1674).
(2) Anatomiste néerlandais (1578-1625).

spécial aux branches d'origine du tronc de la veine porte); *b)* elles sont rétro-péritonéales à l'origine (la splénique l'est pendant la plus grande partie de son trajet) et intra-péritonéales à leur terminaison; *c)* elles soulèvent des replis péritonéaux appelés *faux*, pour atteindre les organes auxquels elles sont destinées ; *d)* enfin, elles sont accompagnées de chaînes ganglionnaires lymphatiques et de nerfs issus du plexus cœliaque.

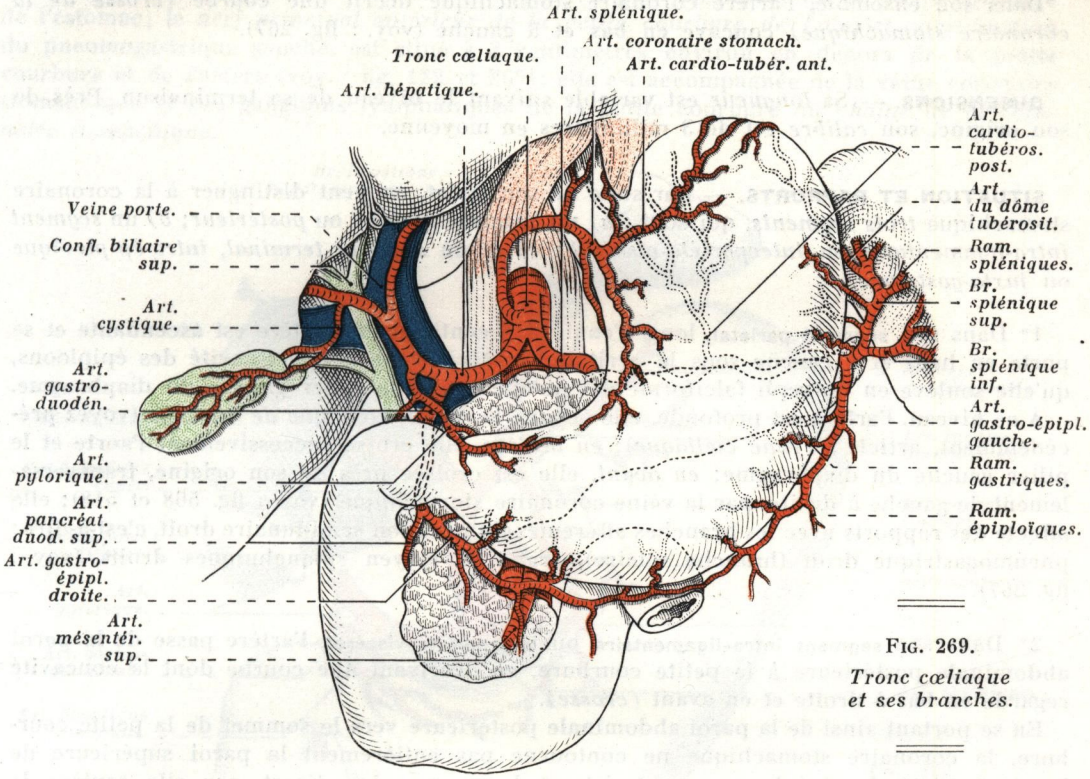

FIG. 269.
Tronc cœliaque et ses branches.

1. — *Artère coronaire stomachique.*

La *coronaire stomachique* est la plus grêle des trois branches du tronc cœliaque. Elle est destinée à l'estomac, au cardia, à la partie terminale de l'œsophage, à la chaîne ganglionnaire de la petite courbure et au petit épiploon, enfin, anormalement et accessoirement, au lobe gauche du foie (voy. : *Branches collatérales*).

ORIGINE. — Elle naît du tronc cœliaque, tantôt en se détachant de sa face antéro-supérieure comme branche collatérale (voy. : fig. 265), tantôt en constituant une des trois branches terminales de ce tronc (type trifurqué) (voy. : fig. 266); enfin, plus rarement, elle peut naître de l'artère hépatique ou même directement de l'aorte abdominale (1).

TRAJET, DIRECTION ET TERMINAISON. — Profondément située à son origine dans la *région cœliaque de Luschka*, l'artère est tout d'abord appliquée contre la paroi abdominale

(1) Article et ouvrage à consulter : LERICHE et VILLEMIN : Recherches anatomiques sur les artères de l'estomac. *Bibliographie anatomique*, 1907, p. 111.
P. DESCOMPS : *Le tronc cœliaque*. 1 vol. G. Steinheil, édit., Paris, 1910.

postérieure, où elle se dirige obliquement en haut, à gauche et en avant jusqu'au voisinage du cardia; elle atteint la partie culminante du bord droit de l'estomac, et à ce niveau elle s'infléchit en bas, pour longer la petite courbure de l'estomac comprise dans l'épaisseur du petit épiploon; après un court trajet descendant, juxta-gastrique, elle se termine en se divisant en *deux branches*, l'une *antérieure*, l'autre *postérieure*.

Dans son ensemble, l'artère coronaire stomachique décrit une courbe *(crosse de la coronaire stomachique)* concave en bas et à gauche (voy. : fig. 267).

DIMENSIONS. — Sa *longueur* est variable suivant le niveau de sa terminaison. Près de son origine, son *calibre* est de 3 millimètres en moyenne.

SITUATION ET RAPPORTS. — Par suite de son trajet, on peut distinguer à la coronaire stomachique *trois segments*, qui sont : *a)* un *segment pariétal* ou *postérieur*; *b)* un *segment intra-ligamentaire* ou *interpariéto-viscéral* ; *c)* et un *segment terminal, intra-épiplooïque* ou *juxta-gastrique*.

1° Dans son **segment pariétal**, long d'environ 4 centimètres, l'artère est ascendante et se porte en haut et à gauche sous le péritoine postérieur de l'arrière-cavité des épiploons, qu'elle soulève en un repli falciforme dès qu'elle croise le pilier gauche du diaphragme.

A ce niveau, l'artère est profonde, elle occupe la *région cœliaque de Luschka* (voyez précédemment, article : *Tronc cœliaque*); *en arrière*, elle croise successivement l'aorte et le pilier gauche du diaphragme; *en avant*, elle est croisée près de son origine, transversalement de gauche à droite, par la veine coronaire stomachique (voy. : fig. 508 et 518); elle affecte des rapports avec les branches afférentes du ganglion semi-lunaire droit, c'est-à-dire : pneumogastrique droit (branche solaire), grand et moyen splanchniques droits (voy. : fig. 267).

2° Dans son **segment intra-ligamentaire** ou **interpariéto-viscéral**, l'artère passe de la paroi abdominale postérieure à la petite courbure, en décrivant une courbe dont la concavité regarde en bas à droite et en avant *(crosse)*.

En se portant ainsi de la paroi abdominale postérieure vers le sommet de la petite courbure, la coronaire stomachique ne contourne pas entièrement la paroi supérieure de l'arrière-cavité des épiploons; son trajet est beaucoup plus direct, car elle soulève le péritoine en un repli appelé *faux de l'artère coronaire stomachique* ou *ligament profond de l'estomac (ligament pancréatico-gastrique de Huschke)*. Ce ligament, de forme triangulaire, est situé dans un plan oblique en bas, à droite et en avant; il présente un bord libre, concave en avant et à droite, qui flotte dans l'arrière-cavité, et, avec le bord libre de la faux de l'hépatique située vis-à-vis, il limite le *foramen bursæ omentalis de His*; quant aux deux autres bords du ligament, l'un gauche, ou gastrique, s'attache à la partie supérieure de la petite courbure, l'autre droit, ou pariétal, plus court, se fixe sur l'aorte abdominale et le tronc cœliaque, et quelquefois même, il atteint le bord supérieur du tubercule épiploïque du pancréas.

La *crosse de la coronaire stomachique* est contenue dans le bord libre de la faux; elle est accompagnée par sa veine homonyme, située au-dessus d'elle, et par des filets nerveux issus du plexus cœliaque; enfin, elle entre en rapport avec les ganglions lymphatiques du groupe de la coronaire stomachique (voy. : *Lymphatiques de l'Estomac*, tome VI) (voy. : fig. 518).

C'est d'ailleurs à ce niveau (crosse) que l'on pratique la ligature de l'artère coronaire stomachique dans les gastrectomies larges, après effondrement de la *pars flaccida de Toldt* (1); il suffit d'attirer la petite courbure en avant et à gauche pour tendre la faux

(1) Anatomiste autrichien de la fin du XIXe siècle, fut professeur à l'Université de Vienne.

de l'artère coronaire stomachique afin d'apercevoir les vaisseaux coronaires stomachiques; la ligature doit être pratiquée en aval de l'origine de sa branche hépatique, lorsqu'elle existe (voyez plus loin).

3° Dans son **segment terminal** ou **juxta-gastrique**, l'artère suit un trajet descendant; elle est comprise entre les deux feuillets d'insertion du petit épiploon, sur la petite courbure de l'estomac; le *nerf principal antérieur de la petite courbure de Latarjet*, continuation du pneumogastrique gauche, est situé à 3 centimètres environ en dehors de la petite courbure et de l'artère (voy. : fig. 122 et 267); elle est accompagnée de la veine coronaire stomachique et des ganglions lymphatiques de la petite courbure ou *chaîne de la coronaire stomachique*.

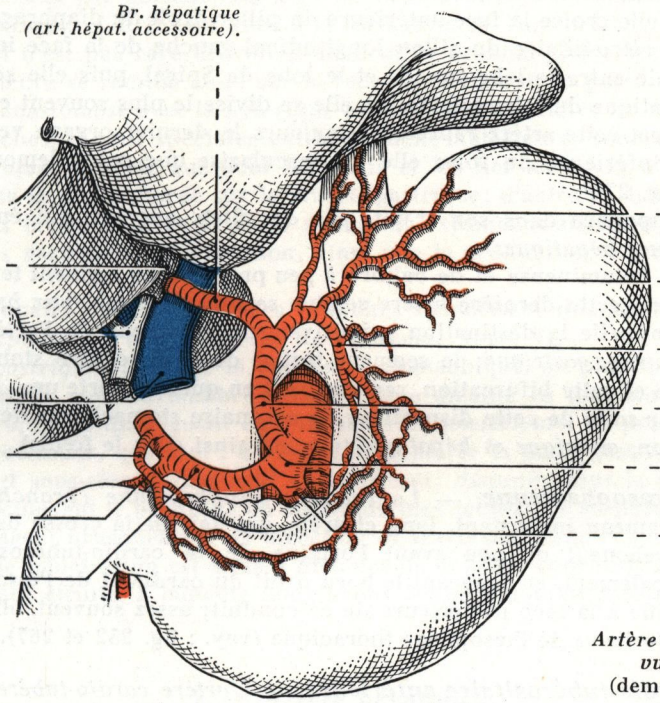

FIG. 270.
Artère gastro-hépatique, vue antérieure (demi-schématique).

BRANCHES COLLATÉRALES. — Dans son trajet, l'artère coronaire stomachique fournit : *a)* des *rameaux épiplooïques*, destinés au petit épiploon, dont les plus importants montent dans l'épaisseur de la *pars condensa de Toldt*; *b)* des *rameaux gastriques antérieurs* et *postérieurs*, qui partent tantôt à angle droit, tantôt obliquement du segment terminal de l'artère, à la manière des dents d'un peigne; ils cheminent sur les deux faces de l'estomac, près de la petite courbure, et s'y distribuent après un court trajet sinueux sous le péritoine gastrique; *c)* des *rameaux ganglionnaires* pour les ganglions du groupe de la coronaire stomachique; *d)* et *trois artères* plus importantes, qui sont : une *branche hépatique*, une *branche œsophagienne* et l'*artère cardio-tubérositaire antérieure*.

1° ***Branche hépatique.*** — La *branche hépatique (arteria hepatica minor de Mayer, artère hépatique supérieure gauche accessoire de P. Descomps)*, spécialement étudiée par Leriche et Villemin, par Vincens (1) et par P. Descomps, est inconstante (12 % des cas).

(1) Ouvrage à consulter : VINCENS : Etude anatomique du tronc cœliaque et des artères hépatiques. *Thèse de Bordeaux*, 1910.

Son *calibre* et son importance, variables suivant les sujets, sont inverses de ceux de la branche gauche de l'artère hépatique, qu'elle supplée.

Destinée au *lobe gauche du foie,* elle naît de la partie initiale de la crosse de la coronaire stomachique, un peu avant l'origine de la cardio-tubérositiare antérieure et, dans ce cas, la partie de la coronaire stomachique située en amont de son origine voit son calibre considérablement augmenté (du simple au double); elle devient alors une *artère gastro-hépatique* (voy. : fig. 270).

Dès sa naissance, elle se dirige obliquement en haut, à droite et en avant, contenue dans l'épaisseur de la *pars condensa,* entre les deux feuillets du petit épiploon; elle décrit un trajet tantôt rectiligne, qui se rapproche beaucoup de l'horizontale, tantôt arciforme, dont la concavité regarde en bas et à droite.

A son origine, elle croise la face antérieure du pilier droit du diaphragme, elle s'enfonce dans le segment rétro-hilaire du sillon longitudinal gauche de la face inférieure du foie; elle pénètre le foie entre le lobe gauche et le lobe de Spigel, puis elle se termine dans le parenchyme hépatique du lobe gauche, où elle se divise le plus souvent en *deux branches*; par sa terminaison, cette artère représente toujours le dernier organe vers la gauche, qui pénètre la face inférieure du foie; elle ne vascularise que partiellement le lobe gauche du foie (voy. : fig. 270).

Elle est accompagnée dans son trajet, par des filets nerveux qui émanent du plexus cœliaque *(rameaux hépatiques).*

Lorsqu'elle est volumineuse et de calibre à peu près égal au segment terminal de la coronaire stomachique, cette dernière artère semble se bifurquer en *deux branches* : *a)* l'une, *hépatique,* qui rappelle la destination primitivement hépatique de l'artère coronaire stomachique; *b)* l'autre, *gastrique*; le segment initial de la coronaire stomachique compris entre son origine et cette bifurcation, représentant en quelque sorte une *artère gastro-hépatique gauche*; par suite de cette disposition, la coronaire stomachique devient une *artère à double destination, gastrique* et *hépatique* (elle est ainsi chez le fœtus).

2° ***Branche œsophagienne.*** — La *branche œsophagienne (branche cardio-œsophagienne)* est un rameau inconstant, long et grêle, qui naît de la crosse de la coronaire stomachique, généralement un peu avant l'origine de la cardio-tubérositaire antérieure. Elle monte verticalement, en longeant le bord droit du cardia et de l'œsophage abdominal, puis elle se ramifie à la face postérieure de ce conduit; assez souvent, elle remonte vers la partie la plus inférieure de l'œsophage thoracique (voy. : fig. 252 et 267).

3° ***Artère cardio-tubérositaire antérieure.*** — *L'artère cardio-tubérositaire antérieure* est une des plus volumineuses branches collatérales de la coronaire stomachique. Elle s'en détache au niveau de la partie culminante de sa crosse; sinueuse, elle glisse tout d'abord entre les deux feuillets de la faux de la coronaire stomachique, puis elle se dirige transversalement à gauche, elle croise la petite courbure et se ramifie à la face antérieure de la grosse tubérosité, à laquelle elle se distribue, ainsi qu'au cardia (voy. : fig. 269).

Elle abandonne : *a)* des *rameaux ganglionnaires* aux ganglions juxta-cardiaques; *b)* des *rameaux cardiaques,* très courts, pour le cardia (cardio-œsophage) ; *c)* un *rameau œsophagien,* ascendant, grêle, inconstant, qui chemine sur la face antérieure de cet organe; ce rameau pénètre même dans le thorax (2 centimètres en moyenne) par l'orifice œsophagien du diaphragme, pour se terminer dans la paroi de l'œsophage thoracique; *d)* et un rameau, très grêle, qui accompagne le nerf pneumogastrique gauche (Gouzy).

Dans certains cas, la cardio-tubérositaire antérieure est subdivisée dès son origine en *deux rameaux* : l'un, *supérieur* ou *cardio-œsophagien antérieur*; l'autre, *inférieur* ou *tubérositaire antérieur.*

BRANCHES TERMINALES. — La coronaire stomachique se divise en *deux branches terminales descendantes,* au niveau du tiers moyen de la partie verticale de la petite courbure, mais parfois plus bas, à l'union de son tiers inférieur et de ses deux tiers supérieurs; des

deux branches, sinueuses, l'une est *antérieure*, l'autre est *postérieure*; et la division se fait à angle aigu contre la petite courbure (1) (voy. : fig. 267).

La *branche antérieure* chemine à la face antérieure de l'estomac, à gauche de la petite courbure, sous le péritoine gastrique; la *branche postérieure* semble continuer le trajet de la coronaire stomachique : elle descend le long de la petite courbure, dans l'insertion gastrique du petit épiploon; ainsi donc la branche antérieure est prégastrique et extra-épiplooïque, alors que la branche postérieure est juxta-gastrique et intra-épiplooïque (voy. : fig. 267 et 269).

Dans leur trajet, ces deux branches décrivent parfois des *anses*, dont certaines sont au contact même de la paroi gastrique, tandis que d'autres, comprises dans le petit épiploon, les en éloigne plus ou moins.

Elles s'anastomosent par inosculation avec les deux branches terminales de la pylorique, branche de l'hépatique, contribuant ainsi à la formation de l'*arc artériel de la petite courbure*; toutefois, il n'est pas rare de voir seulement la branche postérieure s'anastomoser; la branche antérieure se ramifie alors sur la face antérieure de la portion prépylorique de l'estomac, et son anastomose avec la pylorique est alors rudimentaire ou même n'existe pas.

Ces deux branches, et plus spécialement la branche antérieure, sont situées au contact de la paroi gastrique, de sorte que pour les saisir et les lier au cours d'une gastrectomie, il faut parfois que la pince morde sur le muscle gastrique; d'autre part, les rapports immédiats de ces deux branches avec la paroi stomacale expliquent aisément leur ouverture au cours des ulcères gastriques en évolution, ainsi que la production d'hématémèses parfois foudroyantes.

Comme la coronaire stomachique, ces branches fournissent des *rameaux gastriques* et des *rameaux épiploïques* (voy. : *Artères de l'Estomac*, tome VI).

Les *rameaux gastriques* issus de la coronaire stomachique, ou plus spécialement de ses branches de division, sont en nombre variable (une dizaine en moyenne); par rapport à la petite courbure, ils se distinguent en *antérieurs* et *postérieurs*, et possèdent des *caractères généraux* communs, qui sont : *a)* avant de pénétrer la paroi gastrique, ils présentent toujours un trajet sous-séreux *(segment sous-séreux)*; disposés dans le plan des faces, ils sont sinueux et soulèvent le péritoine en de minuscules mésos; *b)* au point où ils pénètrent la paroi, ils changent brusquement de direction et traversent celle-ci très obliquement; le lieu des points de pénétration est situé à distance de la petite courbure, sous l'aspect d'une bande relativement étroite, à laquelle nous avons donné le nom de *bande hilaire* (2) (voy. : fig. 267).

2. — *Artère hépatique.*

L'*artère hépatique* est l'artère nourricière du foie et des voies biliaires; elle est destinée également au duodénum, au pancréas et à la portion pylorique de l'estomac : c'est donc une artère à destination mixte *pancréatico-gastro-hépatique*, mais principalement hépatique.

Par son calibre, c'est une « *artère paradoxale* », puisqu'elle se distribue au viscère le plus volumineux de la cavité abdominale. Son *calibre* est en moyenne de 4 à 5 millimètres, il est intermédiaire entre celui des deux autres branches du tronc cœliaque.

ORIGINE. — Elle naît de la trifurcation du tronc cœliaque, soit, avec la splénique, de la bifurcation de ce tronc; plus rarement, elle se détache à titre de volumineuse collatérale

(1) Article à consulter : Rossi et Cova : Studio morfologico delle arterie dello stomacho. *Archivio italiano di Anatomia et di Embryologia*, 1904, p. 485.

(2) Article à consulter : G. Paturet : Sur la pénétration des artères de l'estomac dans la paroi gastrique. *Comptes rendus de l'Association des Anatomistes*, 1952, p. 790.

de la mésentérique supérieure *(tronc mésentérico-hépatique)*; plus rarement encore, elle naît directement de l'aorte abdominale.

Son origine est généralement située à droite de la ligne médiane, au niveau de la première vertèbre lombaire, ou plus rarement du disque intervertébral qui sépare la première de la deuxième vertèbre lombaire, rarement plus haut.

TRAJET ET DIRECTION. — Elle continue tout d'abord la direction du tronc cœliaque en se portant transversalement à droite, en avant et en bas jusqu'au bord supérieur du pancréas et du pylore, puis elle s'incurve en décrivant une courbe dont la concavité regarde en haut, à gauche et en arrière; soulevant le péritoine de l'arrière-cavité des épiploons pour former la *faux de l'artère hépatique,* elle contourne ensuite le flanc gauche de la veine porte, pénètre dans le bord libre du petit épiploon, où elle abandonne sa principale collatérale, l'artère gastro-duodénale, puis, se plaçant en avant de la veine porte, elle monte obliquement, se dirige en haut, en avant et à droite avec les autres éléments du pédicule hépatique, tout en restant sur un plan antérieur à la veine porte.

TERMINAISON. — Elle se termine dans le petit épiploon à la face inférieure du foie, en se divisant en *deux branches* : une *branche droite,* longue et généralement volumineuse pour le lobe droit du foie, et une *branche gauche,* plus courte et plus grêle que la précédente pour le lobe gauche, le lobe de Spigel et le lobe carré du foie (voy. : fig. 271).

Sa terminaison se fait à un niveau variable, mais toujours en avant de la veine porte, le plus souvent à 2 centimètres au-dessous du hile du foie; parfois au tiers moyen du pédicule hépatique; rarement plus bas, c'est-à-dire peu après son entrée dans le bord libre du petit épiploon (immédiatement au-dessus de la naissance de l'artère gastro-duodénale); parfois aussi, mais plus rarement, sa terminaison peut se faire en un *bouquet de trois ou quatre branches terminales,* qui sont : la branche droite, la branche gauche, la gastro-duodénale et l'artère pylorique.

Dans son ensemble, l'artère hépatique décrit une courbe à concavité supérieure et interne située dans un plan oblique de gauche à droite, d'arrière en avant et de bas en haut.

Envisagée par rapport à la veine porte, elle est successivement postérieure, latérale gauche et antérieure par rapport à cette veine.

DIVISION. — Par suite de son trajet, on peut distinguer à l'artère hépatique *trois segments,* qui sont : *a)* un *segment postérieur* ou *pariétal,* dans lequel l'artère est presque horizontale; *b)* un *segment intra-ligamentaire,* correspondant au *coude de l'artère hépatique,* où l'artère est comprise dans sa *faux*; *c)* et, enfin, un *segment terminal* ou *intra-épiploïque,* obliquement ascendant, où l'artère est comprise dans le petit épiploon.

Les deux premiers segments vont de l'origine de l'artère à la naissance de sa principale branche, la gastro-duodénale; ils correspondent à l'*hépatique commune (artère gastro-hépatique droite,* par analogie avec la portion initiale de la coronaire stomachique); le troisième segment, notablement diminué de calibre après la naissance de la gastro-duodénale, forme l'*hépatique propre* ou *hépatique vraie.*

CALIBRE. — Le *calibre* de l'hépatique commune est d'environ 5 millimètres, celui de l'hépatique propre est, le plus souvent, supérieur ou égal à celui de la gastro-duodénale, à tel point que certains auteurs considèrent la bifurcation de l'artère hépatique à l'origine de la gastro-duodénale.

RAPPORTS

1° **Dans son segment pariétal.** l'artère hépatique est très courte et mesure 2 cm 1/2 environ de longueur. Elle se détache du tronc cœliaque au niveau de la paroi abdominale postérieure, où elle occupe la partie droite de la *région cœliaque de Luschka* (voy. : fig. 267).

Elle répond : a) *en arrière,* à l'espace interaortico-cave, au niveau duquel on aperçoit le pilier droit du diaphragme, à la veine cave inférieure, qui reçoit à un niveau inférieur la veine rénale gauche, et aux ganglions latéro-aortiques droits de la chaîne lombo-aortique; plus rarement au bord droit de la citerne de Pecquet; b) *en avant,* elle est recouverte par le péritoine pariétal postérieur, qu'elle soulève pour entrer dans sa faux; c) *en haut,* elle est surplombée par le lobe de Spigel, qui forme le couvercle de la région; dans la plupart des cas, la veine coronaire stomachique longe l'artère hépatique, pour se jeter dans la veine porte, un peu au-dessus du point où l'hépatique commune aborde cette veine; d) *en bas,* au bord supérieur du pancréas, et plus spécialement à la partie droite du *tuber omentale* et à l'isthme pancréatique, dont elle se rapproche de plus en plus.

L'origine de l'artère hépatique est plus spécialement en rapport avec le ganglion semilunaire droit, lequel reçoit par sa corne interne ou inférieure une branche du pneumogastrique droit (branche solaire), et par sa corne externe ou supérieure, ou par sa concavité, les grand et moyen splanchniques, ainsi que la branche abdominale du nerf phrénique droit, l'ensemble formant l'*anse mémorable de Wrisberg* du côté droit.

2° **Dans son segment intra-ligamentaire,** ou *coude de l'artère hépatique,* elle soulève un repli péritonéal du feuillet postérieur de l'arrière-cavité des épiploons : c'est la *faux de l'artère hépatique* (voy. : fig. 282).

Ce repli s'étend de l'origine de l'artère, c'est-à-dire de la paroi abdominale postérieure, où il se continue avec la corne droite de la faux de la coronaire stomachique, à la face postérieure de la première portion du duodénum; son bord libre, concave en haut et à gauche, contient l'artère hépatique et s'oppose au bord libre de la faux de l'artère coronaire stomachique, avec laquelle elle délimite un orifice ovalaire, le *foramen bursæ omentalis de His*; il est toujours moins développé que la faux de la coronaire stomachique. Les deux replis sont placés dans un plan oblique en bas, en avant et à droite; ils constituent le *septum bursarum omentalium,* qui forme la limite entre la bourse sous-hépatique et la bourse rétro-stomacale de l'arrière-cavité des épiploons; ainsi, les deux artères, coronaire stomachique et hépatique, délimitent à ce niveau un véritable anneau elliptique allongé, par où le péritoine s'invagine pour former la bourse rétro-stomacale.

Par l'intermédiaire de sa faux, l'artère hépatique répond : a) *à droite,* au vestibule de l'arrière-cavité des épiploons, limitant en dedans et en bas l'hiatus de Winslow; b) *en bas* et à *gauche,* au pancréas; c) et *en avant,* au petit épiploon.

3° **Dans son segment intra-épiploïque** (1), l'artère hépatique constitue un des trois principaux éléments du *pédicule hépatique* (voy. : *Voies biliaires,* tome VI, et *Veine porte,* dans ce tome).

Après son coude, le changement de direction de l'artère hépatique s'effectue le plus souvent au point où celle-ci croise en spirale la face latérale gauche de la veine porte, pour devenir antérieure à cette veine, et l'*angle d'union* de ces deux portions est généralement situé à un centimètre au-dessus de la tête du pancréas; et comme le feuillet postérieur du

(1) Article et ouvrage à consulter : Nau : Les rapports de l'artère hépatique et de la veine porte. *Bulletin et Mémoires de la Société Anatomique de Paris,* 1904, n° 6, p. 518.
R. Grégoire : *Anatomie médico-chirurgicale de l'abdomen. La région thoraco-abdominale.* 3e édit. J. B. Baillère et fils, édit., Paris, 1930.

petit épiploon se réfléchit non pas sur le bord supérieur de la première portion du duodénum, mais sur sa face postérieure, cet angle est donc *rétro-duodénal, sus-pancréatique* et *latéro-portal.*

C'est à ce niveau que l'artère hépatique entre dans le bord libre du petit épiploon ou

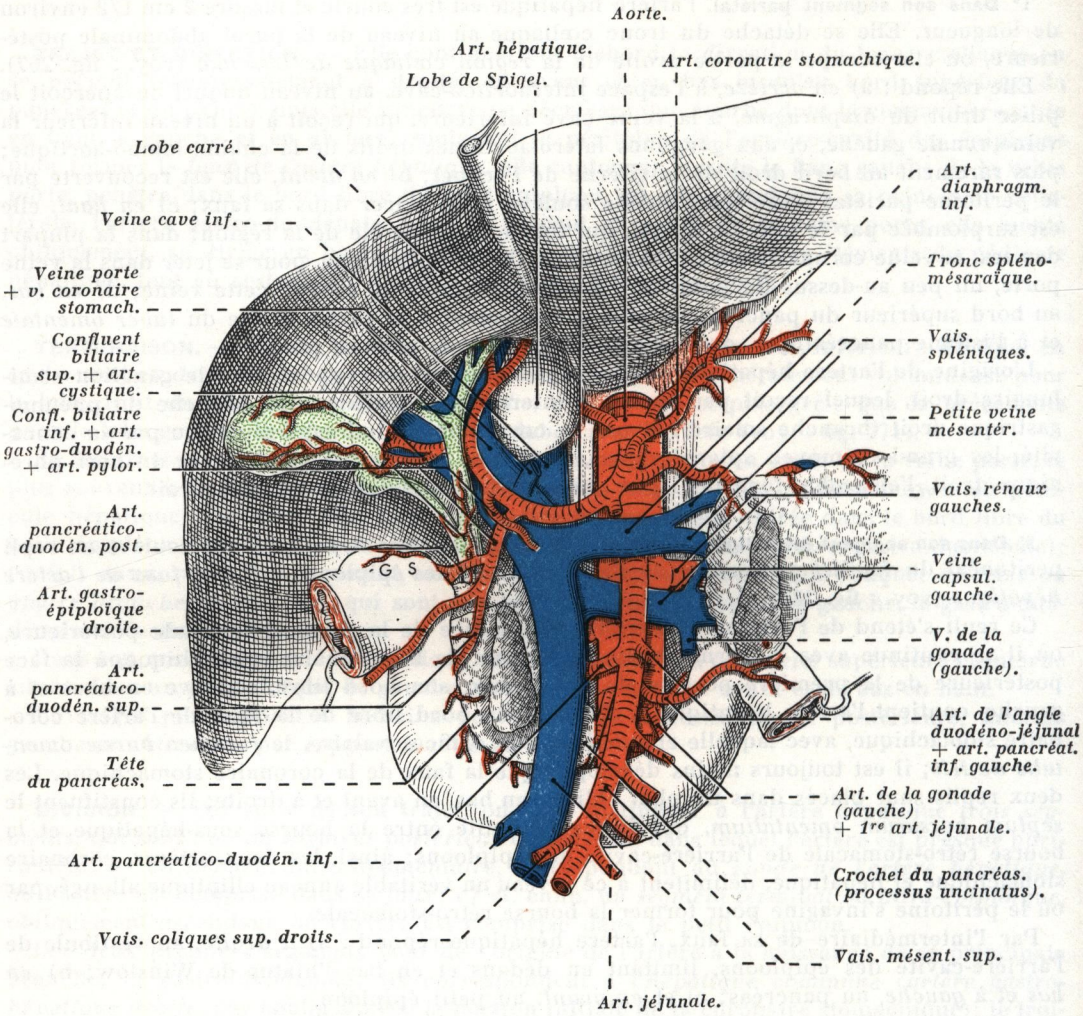

FIG. 271. — *Artère hépatique, veine porte et segment d'origine de l'artère mésentérique supérieure.*

Le foie a été relevé pour montrer le pédicule hépatique. Le corps du pancréas a été sectionné et partiellement enlevé pour montrer le quadrilatère de Rogie. — G. S. : *genu superius.*

La situation du cardia et des petite et grande courbures de l'estomac sont représentées en pointillé.

ligament duodéno-hépatique; elle chemine en avant de la veine porte, où elle décrit le plus souvent une légère courbure à convexité droite; parfois, cependant, elle décrit des sinuosités qui parfois débordent la veine porte.

Elle répond : a) *en avant,* au feuillet antérieur du petit épiploon, qui va se réfléchir sur la face postérieure de la première portion du duodénum; b) *en arrière,* à la veine porte,

qui la sépare de l'hiatus de Winslow; c) et *à droite*, à la voie biliaire principale, représentée par le canal hépato-cholédoque.

Artère hépatique et voie biliaire se rapprochent de plus en plus à mesure qu'on les envisage plus haut; le canal cholédoque, oblique en bas et à droite, chemine comme l'artère hépatique en avant de la veine porte, avant de s'engager derrière la première portion du duodénum et la tête du pancréas; ces deux organes délimitent au-dessus de la première portion du duodénum un espace triangulaire à base inférieure et à sommet supérieur : c'est le *triangle interhépato-cholédocien*, dont l'aire est formée par la face antérieure de la veine porte; ce triangle est traversé obliquement par l'artère gastro-duodénale, branche

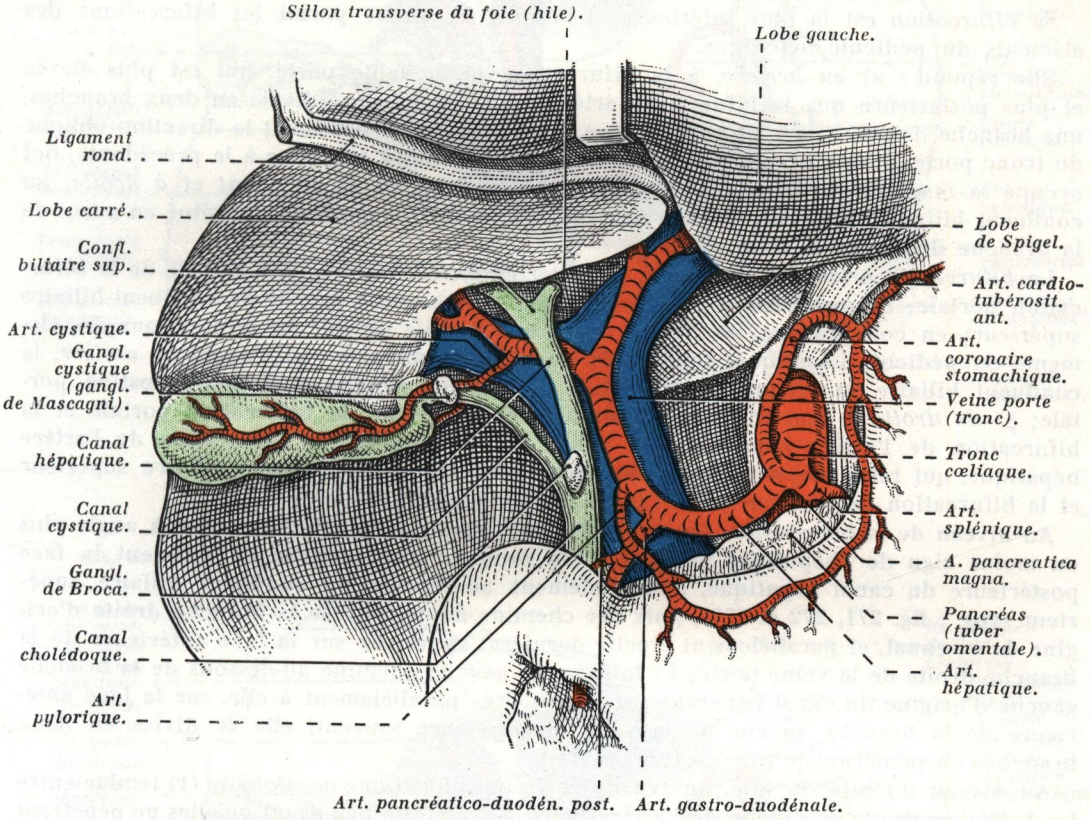

FIG. 272. — *Pédicule hépatique, vue antérieure.*

collatérale principale de l'hépatique; la veine pancréatico-duodénale postérieure, après avoir croisé la face postérieure du canal cholédoque, s'abouche à ce niveau dans le bord droit de la veine porte; le sommet du triangle est fréquemment occupé par un ganglion de la chaîne de l'artère hépatique (voy. : fig. 272).

Le canal cholédoque reçoit le canal cystique à des niveaux variables, formant ainsi le confluent biliaire inférieur ou hépato-cystique; parfois les deux canaux, cystique et hépatique, peuvent être adossés en canon de fusil avant de donner naissance au canal cholédoque; ils entrent donc en rapports plus ou moins immédiats avec l'artère hépatique; aussi, dans la cholécystectomie rétrograde, doit-on éviter avec soin l'artère hépatique. En outre, par suite des rapports plus ou moins intimes de l'artère hépatique avec le canal cholédoque (surtout si le trajet de l'artère est quelque peu sinueux), on comprend que la blessure de cette artère, survenant au cours de la cholédocotomie en dissociant les élé-

ments du pédicule hépatique, entraînera des conséquences graves; enfin, des ganglions de la chaîne cholédocienne sont accolés aux voies biliaires et entrent ainsi en rapport avec l'artère hépatique.

Par l'intermédiaire du petit épiploon, l'artère répond : a) *en avant,* au lobe carré; b) et *en arrière,* à l'hiatus de Winslow et à la veine cave inférieure, qui reçoit la veine capsulaire droite dans la partie inférieure de la région.

4° **A sa terminaison,** l'artère est sous-jacente au sillon transverse de la face inférieure du foie.

Sa *bifurcation* est la plus inférieure et la plus à gauche parmi les bifurcations des éléments du pédicule hépatique.

Elle répond : a) *en arrière,* à la bifurcation de la veine porte, qui est plus élevée et plus postérieure que la bifurcation artérielle; cette veine se divise en deux branches, une branche droite, courte et volumineuse, qui continue sensiblement la direction oblique du tronc porte, et une branche gauche, longue et de calibre inférieur à la précédente, qui occupe la majeure partie du sillon transverse du foie; b) et *en avant* et *à droite,* au confluent biliaire supérieur, origine du canal hépatique; ce confluent est situé en avant de la branche droite de la veine porte.

La *bifurcation artérielle* est donc : *a)* antérieure, sous-jacente, et à gauche de la bifurcation portale; *b)* postérieure, sous-jacente, et franchement à gauche du confluent biliaire supérieur; en conséquence, on trouve au niveau du hile du foie les bifurcations des éléments du pédicule hépatique, superposés de la façon suivante : α) *d'avant en arrière,* le confluent biliaire supérieur, la bifurcation de l'artère hépatique et la bifurcation portale; β) *de droite à gauche,* le confluent biliaire supérieur, la bifurcation portale et la bifurcation de l'artère hépatique; γ) enfin, *de bas en haut,* la bifurcation de l'artère hépatique, qui reste toujours la plus inférieure des trois, le confluent biliaire supérieur et la bifurcation de la veine porte (voy. : fig. 271 et 272).

Au niveau de la bifurcation, les deux branches droite et gauche s'écartent à angle plus ou moins aigu de l'hépatique propre : *a)* la *branche droite* croise obliquement la face postérieure du canal hépatique, immédiatement au-dessous du confluent biliaire supérieur (voy. : fig. 271, 272 et 273), puis elle chemine au-dessous de la branche droite d'origine de ce canal, et parallèlement à cette dernière, appliquée sur la face antérieure de la branche droite de la veine porte; *b)* la *branche gauche* chemine au-dessous de la branche gauche d'origine du canal hépatique, et, à peu près parallèlement à elle, sur la face antérieure de la branche gauche de la veine porte; assez souvent, elle se divise en deux branches en pénétrant le hile du foie.

Au niveau du hile du foie, on rencontre fréquemment une *anastomose* (1) tendue entre les branches droite et gauche de l'artère hépatique, soit un peu avant qu'elles ne pénètrent le parenchyme hépatique, soit au niveau du sillon transverse, en partie masquée dans l'épaisseur de la *plaque hilaire* (C. Couinaud) (voy. : fig. 281).

Les éléments du pédicule hépatique (artère hépatique et ses branches, voie biliaire et branches du tronc porte) ne présentent pas toujours la même disposition chez tous les sujets, partant les mêmes rapports; ceux-ci sont variables suivant le *mode de groupement* ou *de dispersion* des éléments constitutifs du pédicule hépatique; nous distinguerons : *a)* des *hiles à éléments rassemblés* où les organes et, en particulier, les branches de division de l'artère hépatique sont groupés et appliqués immédiatement en avant de la division portale (voy. : fig. 273); *b)* et des *hiles à éléments dispersés* où les branches que l'artère hépatique abandonne au foie irradient en éventail à la manière des doigts d'une main, depuis la partie la plus inférieure du petit épiploon jusqu'au hile du foie; souvent

(1) Cette anastomose a été décrite pour la première fois, en 1910, par G. de Lalaubie.

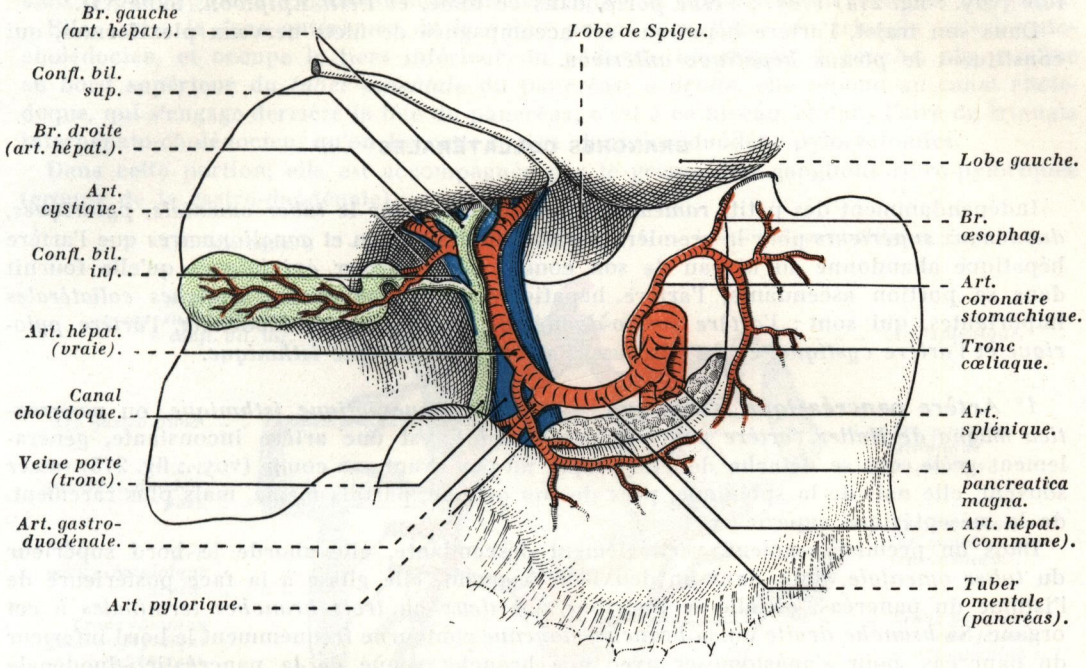

FIG. 273. — *Hile du foie à éléments rassemblés.*

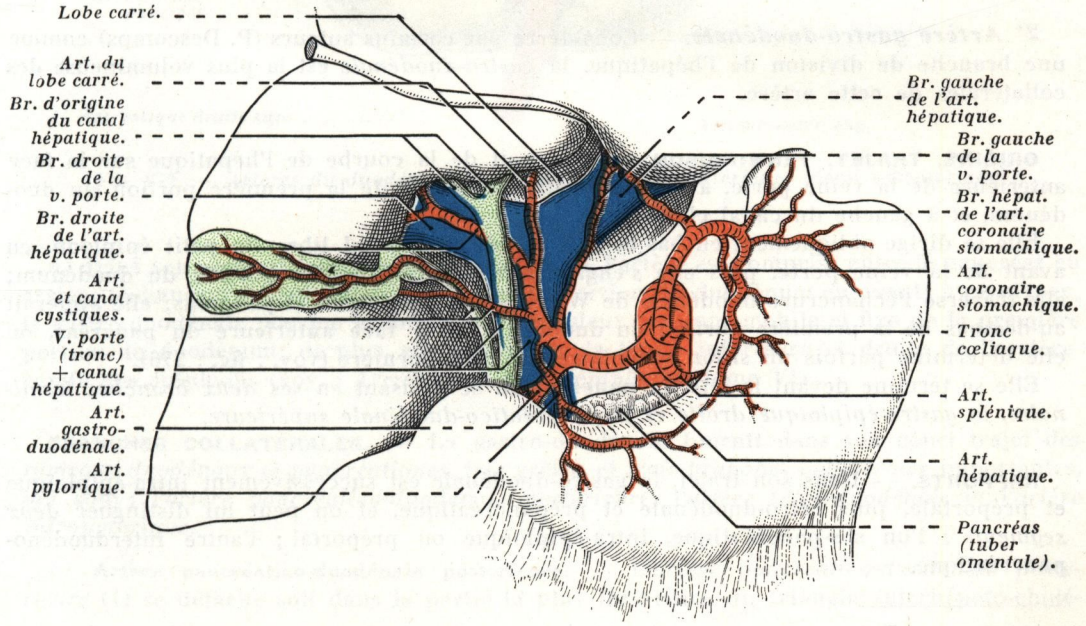

FIG. 274. — *Hile du foie à éléments dispersés.*

même, dans ce cas, la coronaire stomachique fournit une *artère hépatique accessoire* au foie (voy. : fig. 274) (voy. : *Veine porte,* dans ce tome, et *Petit Epiploon,* tome VI).

Dans son trajet, l'artère hépatique est accompagnée de filets nerveux plexiformes, qui constituent le *plexus hépatique antérieur.*

BRANCHES COLLATÉRALES

Indépendamment des petits *rameaux pancréatiques,* pour le *tuber omentale, pyloriques, duodénaux supérieurs* pour la première portion du duodénum et *ganglionnaires* que l'artère hépatique abandonne au niveau de son coude, des *rameaux épiploïques* qu'elle fournit dans sa portion ascendante, l'artère hépatique abandonne *quatre branches collatérales* importantes, qui sont : l'*artère gastro-duodénale,* l'*artère supra-duodénale,* l'*artère pylorique* et l'*artère cystique,* et parfois aussi l'*artère pancréatique isthmique.*

1° ***Artère pancréatique isthmique.*** — L'*artère pancréatique isthmique,* ou *pancreatica magna de Haller (artère pancréatique dorsale),* est une artère inconstante, généralement grêle, qui se détache de l'hépatique un peu avant son coude (voy. : fig. 275) (assez souvent, elle naît de la splénique, près de son origine, parfois même, mais plus rarement, de la mésentérique supérieure.

Dans un premier segment, verticalement descendante, elle aborde le bord supérieur du *tuber omentale,* puis, dans un deuxième segment, elle glisse à la face postérieure de l'isthme du pancréas, où elle se distribue par *deux* ou *trois branches terminales* à cet organe. Sa *branche droite* ou sa *branche moyenne* contourne fréquemment le bord inférieur du pancréas, pour s'anastomoser avec une branche venue de la pancréatico-duodénale supérieure, constituant ainsi une troisième arcade prépancréatique, dite *arcade prépancréatique de Woodburne et Olsen* (1); par ses ramifications, cette arcade se distribue à la face antérieure de la tête et de l'isthme du pancréas.

2° ***Artère gastro-duodénale.*** — Considérée par certains auteurs (P. Descomps) comme une branche de division de l'hépatique, la *gastro-duodénale* est la plus volumineuse des collatérales de cette artère.

ORIGINE, TRAJET, TERMINAISON. — Elle naît de la courbe de l'hépatique sur la face antérieure de la veine porte, à un centimètre au-dessus de la première portion du duodénum, et à gauche du canal cholédoque.

Elle se dirige obliquement en bas et à droite dans le bord libre du petit épiploon, en avant de la veine porte, puis elle s'engage derrière la première portion du duodénum; elle traverse l'échancrure duodénale de Wiart, entre duodénum et pancréas; elle apparaît au-dessous de la première portion du duodénum, à la face antérieure du pancréas, où elle détermine parfois un sillon vasculaire sur cette dernière (voy. : fig. : 276).

Elle se termine devant la tête du pancréas en se divisant en ses *deux branches terminales,* la *gastro-épiploïque droite* et la *pancréatico-duodénale supérieure.*

RAPPORTS. — Dans son trajet, la gastro-duodénale est successivement intra-épiploïque et préportale, puis rétro-duodénale et prépancréatique, et on peut lui distinguer *deux segments :* l'un sus-pancréatique, intra-épiploïque ou préportal ; l'autre interduodéno-pancréatique.

---

(1) Articles à consulter : Woodburne et Olsen : The arteries of the pancreas. *Anatomical Record,* octobre 1951, p. 255.

F. Calas et Martin : Origine et trajet de l'artère pancreatica magna. *La Semaine des Hôpitaux de Paris (Archives d'Anatomie),* 1956, n° 1.

a) Dans son **segment sus-pancréatique, intra-épiploïque** ou **préportal,** l'artère est contenue dans le petit épiploon (ligament duodéno-hépatique), et appartient au pédicule hépatique.

Elle croise la face antérieure de la veine porte dans l'aire du triangle interhépato-cholédocien, et occupe le tiers inférieur du pédicule hépatique; *à gauche,* elle confine au bord supérieur du *tuber omentale* du pancréas; *à droite,* elle répond au canal cholédoque, qui s'engage derrière la tête du pancréas; c'est à ce niveau, et dans l'aire du triangle interhépato-cholédocien, qu'on lie cette artère dans les duodéno-pylorectomies.

Dans cette portion, elle est accompagnée par le groupe des ganglions rétro-pyloriques (groupe de la gastro-duodénale).

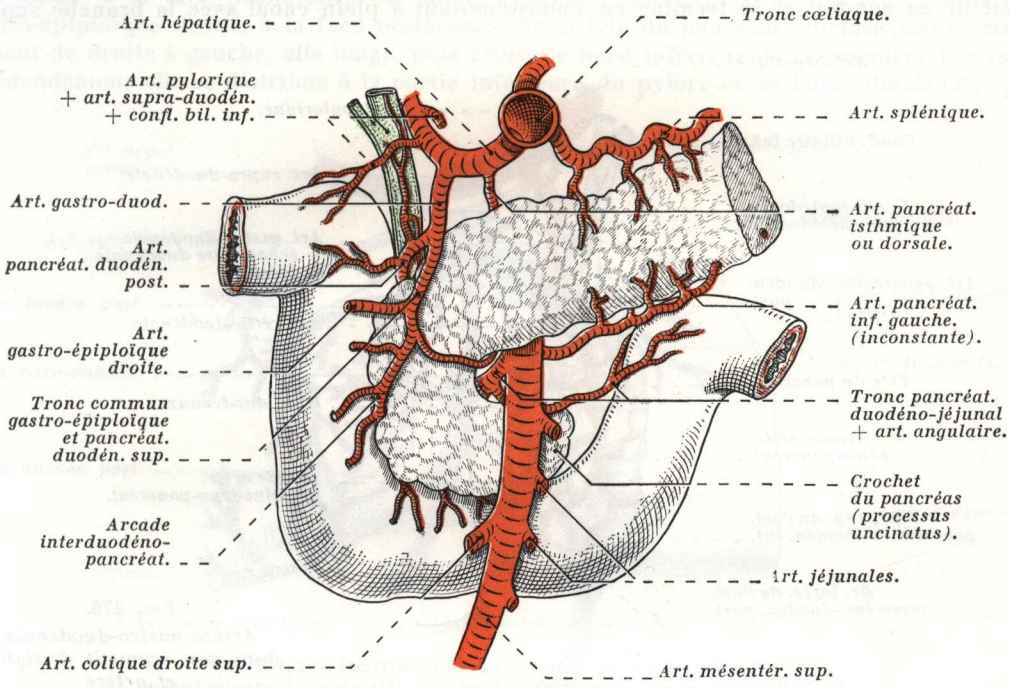

FIG. 275. — *Artères du duodénum et du pancréas; vue antérieure* (demi-schématique).

b) Dans son **segment interduodéno-pancréatique,** l'artère est comprise entre le pancréas en arrière (échancrure duodénale) et la première portion du duodénum en avant; à ce niveau, la gastro-duodénale marque la limite entre les deux portions mobile et fixe de la première portion du duodénum; de plus, elle représente la limite inférieure et droite de l'arrière-cavité des épiploons (voy. : *Arrière-cavité des épiploons,* tome VI).

BRANCHES COLLATÉRALES. — La gastro-duodénale fournit dans son court trajet des *rameaux duodénaux* et *pancréatiques,* très grêles, et *trois branches collatérales* importantes, qui sont : l'*artère pancréatico-duodénale postérieure,* l'*artère rétro-duodénale* et l'*artère infrapylorique.*

a) **Artère pancréatico-duodénale postérieure.** — L'*artère pancréatico-duodénale postérieure* (1) se détache soit dans la partie la plus inférieure du triangle interhépato-cholé-

(1) Article à consulter : N. MICHELS : The hepatic, cystic and retroduodenal arteries and their relations to the biliary ducts. *Annals of Surgery,* 1951, p. 503.

docien (origine haute), soit au point où l'artère gastro-duodénale aborde la face postérieure du bulbe duodénal, c'est-à-dire un peu au-dessus de l'échancrure duodénale (origine basse) (voy. : fig. 275).

Après un court trajet sus-pancréatique, elle se dirige obliquement en bas et à droite, contourne le canal cholédoque en passant successivement en avant et à droite de ce conduit, alors que sa veine satellite et homonyme croise le cholédoque en arrière pour atteindre le bord droit de la veine porte (voy. : fig. 276 et 515); ensuite, elle chemine derrière la tête du pancréas, où elle croise à nouveau le canal cholédoque, en passant en arrière de celui-ci, un peu avant qu'il ne pénètre dans la glande; puis elle longe le bord droit de ce conduit et se termine en s'anastomosant à plein canal avec la branche supé-

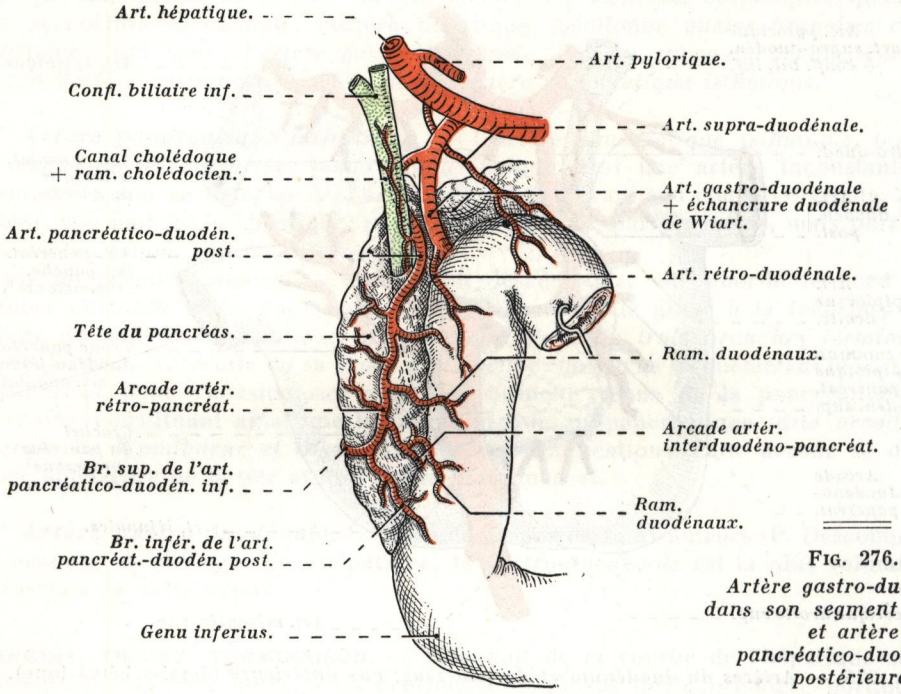

FIG. 276.
Artère gastro-duodénale dans son segment d'origine et artère pancréatico-duodénale postérieure.

rieure ou ascendante de la pancréatico-duodénale inférieure, branche de la mésentérique supérieure, pour former l'*arcade pancréatico-duodénale postérieure* (1).

Sus-pancréatique à son origine, puis rétro-pancréatique dans le reste de son trajet et à sa terminaison, cette artère est aussi successivement précholédocienne, puis rétro-cholédocienne; d'autre part, elle décrit dans son ensemble, derrière la tête du pancréas, un trajet arqué à convexité droite.

Elle fournit sur son parcours des *rameaux pancréatiques* et *duodénaux* et un *rameau cholédocien* qui se bifurque en T au contact du canal cholédoque, auquel il abandonne *deux branches,* l'une à trajet ascendant, l'autre, plus grêle, à trajet descendant (voy. : *Artères du duodénum et du pancréas,* tome VI) (voy. : fig. 275 et 276).

(1) Ouvrage et article à consulter : EVRARD : Les artères du duodénum et du pancréas. *Thèse de Paris,* 1932.
CALAS, MARTIN, BOUCHET et POLIACK : Les artères de la tête du pancréas. *Comptes rendus du VIe Congrès fédératif international d'Anatomie.* Paris, 25-30 juillet 1955.

b) **Artère rétro-duodénale.** — *L'artère rétro-duodénale* (1) est une artère grêle, inconstante, que l'on doit considérer comme un *rameau duodénal postérieur* issu soit de l'artère gastro-duodénale dans sa portion rétro-bulbaire, soit de l'artère pancréatico-duodénale postérieure; cette artère est principalement destinée à la partie moyenne du bulbe duodénal, elle participe à la constitution du *plexus gastro-duodénal de Wilmer* (voy. : *Artère supra-duodénale*) (voy. : fig. 276 et 277).

c) **Artère infra-pylorique.** — *L'artère infra-pylorique (artère pylorique inférieure de Macalister)* existe dans plus de la moitié des cas; elle se détache tantôt de l'artère gastro-duodénale, à la face postérieure du bulbe duodénal, tantôt, plus bas, de l'origine de la gastro-épiploïque droite, à la face postérieure de la tête du pancréas; dirigée transversalement de droite à gauche, elle longe, puis croise le bord inférieur de la première portion du duodénum; elle se distribue à la partie inférieure du pylore et au bulbe duodénal; ses

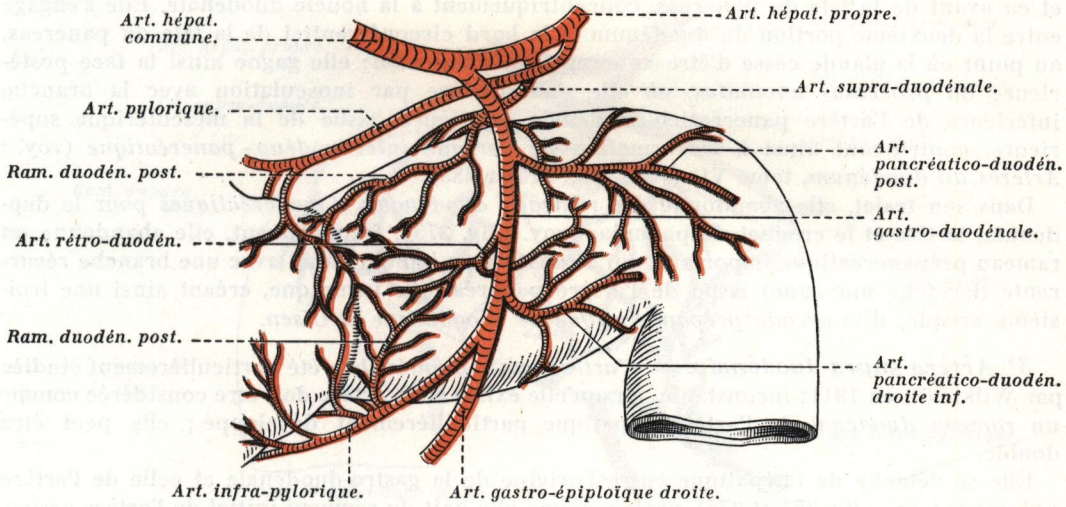

FIG. 277. — *Distribution de l'artère gastro-duodénale et vascularisation artérielle du bulbe duodénal (D1); vue postérieure* (d'après DEVAMBEZ et VOISIN) (schématique).

rameaux ascendants s'anastomosent sur les faces antérieure et postérieure de la première portion du duodénum et du pylore avec des rameaux issus des artères supra-duodénale et pylorique (voy. : fig. 277 et 278).

BRANCHES TERMINALES. — Les *branches terminales* sont la *gastro-épiploïque droite* et la *pancréatico-duodénale supérieure.*

a) **Artère gastro-épiploïque droite.** — *L'artère gastro-épiploïque droite* naît au-dessous de la première portion du duodénum, un peu à droite du sillon duodéno-pylorique et en avant de la tête du pancréas; elle semble continuer à ce niveau la gastro-duodénale, qui s'incurve nettement vers la gauche, près de sa terminaison (voy. : fig. 271 et 277).

Dirigée de droite à gauche, elle est contenue entre les deux feuillets du grand épiploon, et elle longe la grande courbure de l'estomac, à 1 cm. 1/2 environ de ce bord, puis elle se termine en un point variable, en s'anastomosant à plein canal avec la gastro-épiploïque

(1) Article à consulter : EDWARDS : The retroduodenal artery. *Anatomical Record*, 1941, p. 351.

gauche, branche de l'artère splénique, pour constituer l'*arc artériel de la grande courbure* (voy. : fig. 269).

Elle est accompagnée dans son trajet par sa veine homonyme, qui s'unit fréquemment à la veine colique supérieure droite, pour former la veine gastro-colique, et par les ganglions sous-pyloriques.

Au cours de son trajet, elle émet des *rameaux ascendants* ou *gastriques*, qui se distribuent aux deux faces de l'estomac et qui pénètrent la paroi gastrique au niveau de la bande hilaire (ces rameaux se comportent de la même façon que ceux qui sont issus de la coronaire stomachique) et des *rameaux descendants* ou *épiploïques* pour le grand épiploon ; elle donne parfois naissance à l'*artère infra-pylorique* (voyez cette artère).

b) **Artère pancréatico-duodénale supérieure.** — L'*artère pancréatico - duodénale supérieure* (1), plus grêle que la gastro-épiploïque droite, est cependant la plus volumineuse des artères du massif duodéno-pancréatique; elle se dirige obliquement en bas, en dehors et en avant de la tête du pancréas, concentriquement à la boucle duodénale. Elle s'engage entre la deuxième portion du duodénum et le bord circonférentiel de la tête du pancréas, au point où la glande cesse d'être adhérente au duodénum; elle gagne ainsi la face postérieure du *processus uncinatus*, où elle s'anastomose par inosculation avec la branche inférieure de l'artère pancréatico-duodénale inférieure, issue de la mésentérique supérieure, contribuant ainsi à la formation de l'*arcade interduodéno - pancréatique* (voy. : *Artères du duodénum*, tome VI) (voy. : fig. 275 et 283).

Dans son trajet, elle abandonne des *rameaux duodénaux* et *pancréatiques* pour le duodénum, la tête et le crochet du pancréas (voy. : fig. 275); fréquemment, elle abandonne un rameau prépancréatique important, qui s'anastomose à plein canal avec une branche récurrente (branche moyenne) issue de l'artère pancréatique isthmique, créant ainsi une troisième arcade, dite *arcade prépancréatique de Woodburne et Olsen.*

*3° **Artère supra-duodénale.*** — L'*artère supra-duodénale* a été particulièrement étudiée par Wilkie (2) en 1911; inconstante, lorsqu'elle existe cette artère doit être considérée comme un *rameau duodénal* de l'artère hépatique particulièrement développé ; elle peut être double.

Elle se détache de l'hépatique entre l'origine de la gastro-duodénale et celle de l'artère pylorique (voy. : fig. 275 et 276), parfois même elle naît du segment initial de l'artère gastro-duodénale, dont elle représente la première collatérale. Comprise dans le petit épiploon, elle est dirigée obliquement de haut en bas et de droite à gauche, tantôt elle croise la face antérieure de la veine porte, tantôt, au contraire, elle longe son bord droit; elle aborde la face supérieure de la première portion du duodénum à mi-chemin entre le pylore et le *genu superius*; elle se résout le plus souvent en un bouquet de rameaux (cinq à six en moyenne), qui passent les uns en avant, les autres en arrière de la première portion du duodénum *(rameaux duodénaux antérieurs et postérieurs).*

Ces rameaux s'anastomosent sur les faces antérieure et postérieure du bulbe duodénal (voy. : fig. 277 et 278) avec des rameaux issus des artères pylorique et infra-pylorique.

A la face postérieure du bulbe duodénal et du pylore, le réseau anastomotique est particulièrement développé, il constitue le *plexus gastro-duodénal de Wilmer* (3) (voy : fig. 277).

---

(1) Articles à consulter : Petren : Die Arterien und Venen des Duodenums und des Pancreaskopfes beim Menschen. *Zeitschrift für Anatomie und Entwicklungsgeschichte*, 1929, p. 234.
J. M. Pierson : The arterial blood supply of the pancreas. *Surgery, Gynecology and Obstetrics*, 1943, p. 426.

(2) Article à consulter : Wilkie : The blood supply of the duodenum; special reference to the supraduodenal arterie. *Surgery, Gynecology and Obstetrics*, 1911, p. 399.

(3) Articles à consulter : Wilmer : The blood supply of the first part of the duodenum with description of the gastro-duodenal plexus. *Surgery, Gynecology and Obstetrics*, 1941, p. 679.
Voisin et Devambez : Contribution à l'étude de la vascularisation artérielle du bulbe duodénal. *Comptes rendus de l'Association des Anatomistes*, 1949, p. 691.
Devambez et Voisin : La vascularisation artérielle du bulbe duodénal. Etude anatomo-chirurgicale. *Revue de Chirurgie*, 1950, n° 7-8, p. 210.

Dans la moitié des cas, il existe une branche grêle, issue soit du tronc de l'artère, soit de l'un de ses rameaux duodénaux qui longe le bord supérieur du bulbe duodénal et qui s'anastomose avec une branche récurrente venue de l'artère pylorique.

Cette artère représente le *pédicule artériel supérieur du bulbe duodénal.*

4° ***Artère pylorique.*** — *L'artère pylorique* naît de l'hépatique propre dans le petit épiploon; elle se dirige obliquement en bas et à gauche, en avant du pédicule hépatique. Appliquée immédiatement en arrière du feuillet antérieur du petit épiploon, elle est située sur un plan antérieur à celui des autres éléments du pédicule hépatique ; placée tout d'abord à gauche de l'hépatique propre, elle surcroise en avant cette artère, contre laquelle elle s'applique, puis l'artère hépatique commune, très près de sa terminaison, ou l'origine de la gastro-duodénale; puis, se rapprochant du pylore, elle atteint la petite courbure de l'estomac et longe le bord supérieur de l'antre pylorique, contre lequel elle s'applique.

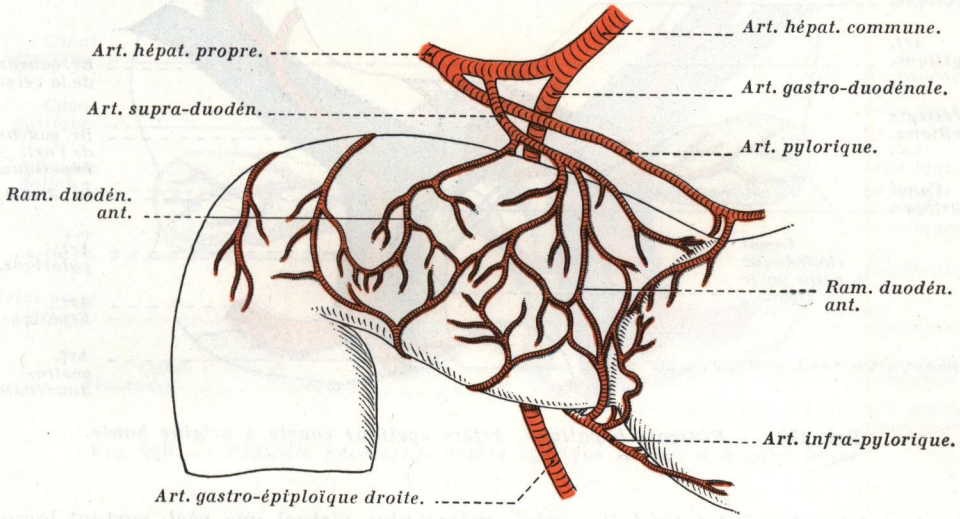

FIG. 278. — *Distribution de l'artère gastro-duodénale et vascularisation artérielle du bulbe duodénal (D1); vue antérieure* (d'après DEVAMBEZ et VOISIN) (schématique).

Elle se termine le plus souvent en se bifurquant en *deux branches,* l'une *antérieure,* l'autre *postérieure,* ces branches s'anastomosent à plein canal avec les deux branches terminales de la coronaire stomachique, contribuant ainsi à la formation de l'*arc artériel de la petite courbure*; parfois cependant, seule la branche postérieure est anastomotique (voy. : fig. 272, 273 et 274).

Elle est accompagnée dans une partie de son trajet par la veine pylorique et par les ganglions sus-pyloriques; souvent, elle abandonne un *rameau duodénal* pour la face antérieure du bulbe duodénal (voy. : fig. 269), et fréquemment celui-ci s'anastomose avec une branche issue de l'artère supra-duodénale (voyez précédemment).

Parfois l'artère hépatique fournit une *artère pylorique accessoire* plus grêle que la précédente, destinée à l'antre pylorique (25 % des cas) (P. Descomps).

5° ***Artère cystique.*** — *L'artère cystique* est l'artère de la voie biliaire accessoire, et plus spécialement de la vésicule biliaire. Son *calibre* est nettement supérieur à celui de la pylorique (2 millimètres à l'origine).

Suivant son niveau d'origine, on distingue *deux types* d'artères, qui sont : l'artère cystique courte, à origine haute, et l'artère cystique longue, à origine basse.

a) **L'artère cystique courte, à origine haute,** est la variété la plus fréquente; elle naît soit de l'hépatique propre, un peu avant sa bifurcation, soit de la branche droite de l'artère hépatique, et cela tantôt à droite, tantôt à gauche du canal hépatique, mais, le plus souvent, elle se détache de la branche droite, dans l'aire du *triangle de Budde,* ou *triangle des voies biliaires*; celui-ci est compris dans l'angle d'écartement du canal cystique et du canal hépatique (voy. : fig. 279), et il est limité en haut par le lobe carré.

Son origine est donc à droite de la voie biliaire principale, et c'est à ce niveau qu'on doit lier l'artère cystique dans la cholécystectomie rétrograde ; toutefois, l'aspect et l'étendue du triangle de Budde est variable avec la situation du confluent biliaire inférieur, ainsi qu'avec les modalités d'union du canal cystique au canal cholédoque, et bien

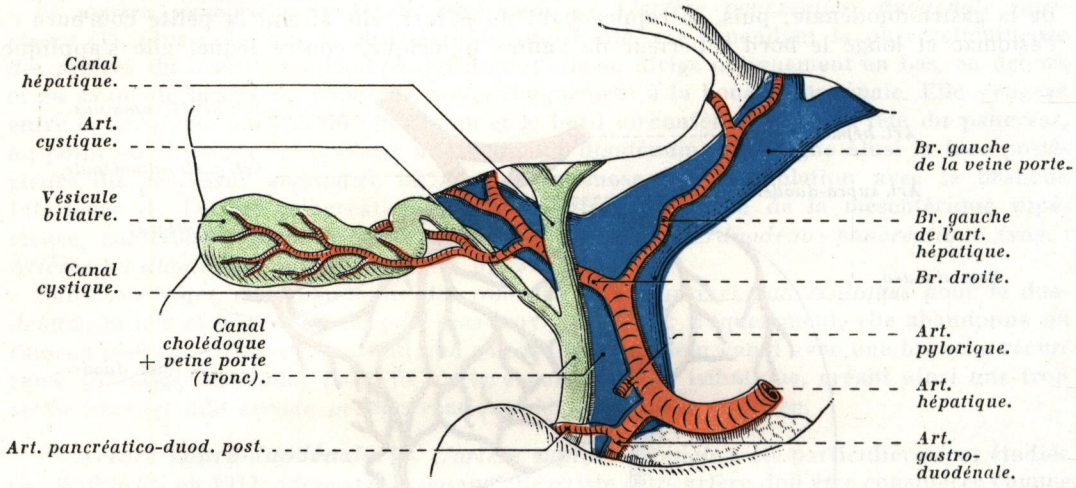

FIG. 279. — *Pédicule hépatique. Artère cystique courte à origine haute.*

souvent ce triangle est très réduit, parfois même plus virtuel que réel, surtout lorsque la vésicule biliaire est pathologiquement distendue.

De cette origine, l'artère cystique se dirige obliquement en avant, en bas et à droite, et, après un court trajet, elle atteint le col de la vésicule biliaire, où elle se termine.

Dans ce trajet, elle délimite le bord supérieur d'un triangle, dit *triangle bilio-cystique,* ou *triangle de Calot,* dont les deux autres bords sont représentés par le canal hépatique et par le canal cystique; l'aire de ce triangle est occupée par la bifurcation de la veine porte et par sa branche droite qui continue la direction du tronc porte.

b) **L'artère cystique longue, à origine basse,** naît de l'hépatique propre, toujours à gauche de la voie biliaire principale, et en aval de la gastro-duodénale (voy. : fig. 280). Elle se dirige obliquement en haut, en avant et à droite; elle croise successivement la face antérieure du canal hépatique (exceptionnellement, elle passe en arrière), puis celle du canal cystique, pour atteindre le col de la vésicule biliaire; ce type exclut évidemment l'existence du triangle de Calot.

Qu'elle soit courte ou longue, l'artère cystique se termine généralement aux abords du col de la vésicule biliaire en se divisant en *deux branches* : l'une *gauche* et l'autre *droite* (1).

(1) Article à consulter : BOURRET, GAMBARELLI et VIALE : Considérations anatomiques sur l'artère cystique. *Travaux de l'Institut d'Anatomie de la Faculté de Médecine de Marseille,* 1951-1952, fasc. 9, p. 19.

Ces deux branches cheminent sous le péritoine, qui les applique contre les faces latérales du corps de la vésicule biliaire, jusqu'au fond de cette dernière, où elles se terminent; la *branche gauche* longe le bord gauche de la fossette cystique, pour se placer contre la face inférieure de la vésicule; la *branche droite* passe au-dessus de la vésicule, à la limite du col et du corps, pour gagner son bord droit, elle est donc en partie supra-vésiculaire; d'une manière générale, la branche droite tend à devenir une branche supérieure, tandis que la branche gauche tend à devenir une branche inférieure (voy. : fig. 279 et 280).

L'artère cystique peut être dédoublée dès son origine, et les deux artères cystiques ont une origine différente; dans ce cas, elles naissent le plus souvent de la branche droite de l'artère hépatique.

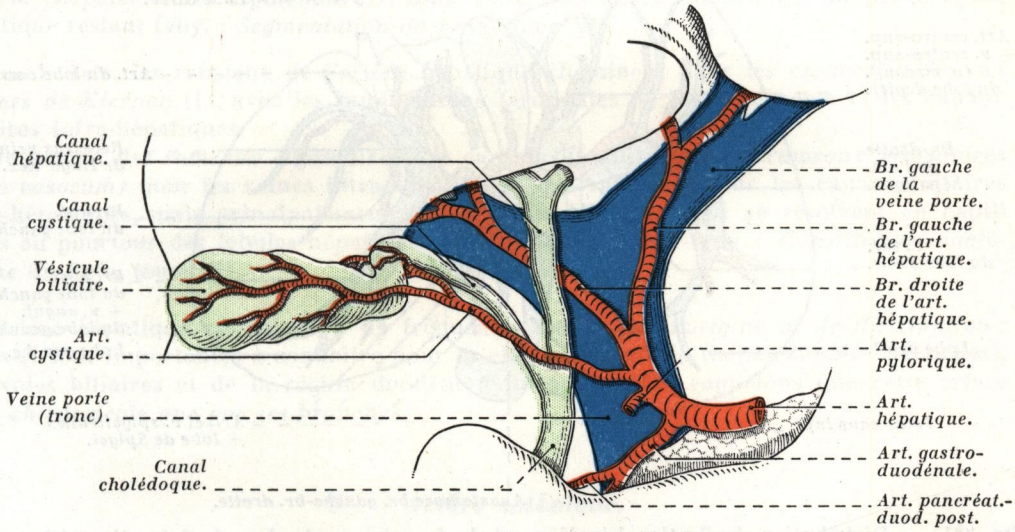

FIG. 280. — *Pédicule hépatique. Artère cystique longue à origine basse.*

Dans son trajet, l'artère cystique abandonne : *a)* un *rameau au canal hépatique,* à trajet descendant lorsque l'artère cystique est du type court et à trajet ascendant lorsqu'elle est du type long *(rameau du confluent biliaire supérieur de J. L. Faure)*; *b)* des *rameaux* grêles, *au canal cystique*; *c)* et des *rameaux hépatiques* pour la région de la fossette cystique.

BRANCHES TERMINALES

Les *branches terminales* de l'artère hépatique sont généralement au nombre de *deux* : une *droite* et une *gauche,* tantôt elles ont un calibre égal, mais, le plus souvent (deux tiers des cas), la droite est la plus volumineuse; plus rarement, il existe une *troisième branche,* dite *branche accessoire,* ou *artère hépatique moyenne de Haller,* ou *hepatica media*; celle-ci se détache de la bifurcation de l'artère hépatique, parfois aussi de la branche droite de l'artère hépatique, près de sa naissance (toujours avant l'origine de l'artère cystique), elle pénètre le foie dans la partie la plus postérieure du sillon de la veine ombilicale (ligament rond) *(artère du sillon de la veine ombilicale);* elle doit être identifiée à l'*artère du lobe carré* décrite par Rio-Branco.

Ces branches se ramifient avant de pénétrer le foie au niveau de son hile, et le plus souvent la branche droite fournit deux branches secondaires, alors que la branche gauche donne deux ou trois branches pour le lobe gauche, le lobe de Spigel et le lobe carré.

A leur entrée dans le sillon transverse du foie, les branches de l'artère hépatique sont entourées (ainsi que les autres éléments du pédicule hépatique) d'un manchon conjonctif, dépendance de la capsule de Glisson, dont l'ensemble constitue la *zone centrale de la plaque glissonienne,* ou *plaque hilaire* (C. Couinaud).

Distribution intra-parenchymateuse de l'artère hépatique. — Les branches artérielles sont pour la plupart satellites des ramifications veineuses portales; toutefois, elles offrent de nombreuses *variations,* de telle sorte qu'il est difficile de donner une description type.

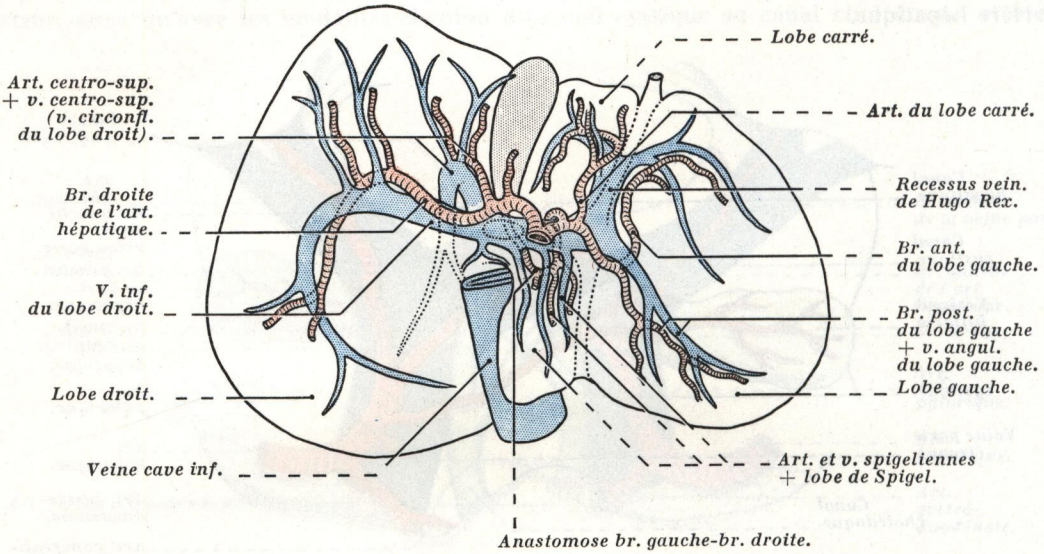

FIG. 281. — *Distribution de l'artère hépatique et de la veine porte dans le foie, disposition type* (schématique) (d'après C. COUINAUD).

Le foie est supposé vu par transparence par sa face inférieure, Le sillon longitudinal gauche du foie est représenté en pointillé et la fossette cystique (lit vésiculaire) en grisé.

a) La **branche droite** se dirige transversalement vers la droite, croisant le plus souvent la face postérieure de la voie biliaire principale, plus rarement sa face antérieure, et en avant de la branche droite de la veine porte, elle se divise en *deux troncs principaux* : α) l'un, *inférieur (artère latéro-inférieure),* continue la direction du tronc primitif, longe la branche droite de la veine porte, en croisant le plus souvent, inférieurement, l'origine de la veine circonflexe du lobe droit, ou veine centro-supérieure, puis il s'incurve en arrière, en suivant le même trajet que le rameau principal postérieur portal; β) l'autre, *supérieur (artère centro-supérieure* ou *circonflexe du lobe droit),* suit la veine homonyme, en se plaçant le plus souvent contre son flanc gauche (voy. : fig. 281).

b) La **branche gauche** est très variable dans sa longueur; tantôt très courte, elle se divise en *deux* ou *trois troncs* qui accompagnent la branche gauche de la veine porte, en se plaçant de façon variable par rapport à cette veine; fréquemment, un de ses rameaux destiné à la partie antérieure du lobe gauche croise la face inférieure du recessus veineux de Hugo Rex, tandis que le rameau destiné au lobe carré se place à droite de cette veine; enfin, une branche artérielle *(branche postérieure)* accompagne presque toujours la veine angulaire du lobe gauche (C. Couinaud) (1) (voy. : fig. 281).

(1) Article à consulter : C. COUINAUD : Distribution de l'artère hépatique dans le foie. *Acta Anatomica,* 1954, p. 49.

Le lobe gauche du foie reçoit parfois une *artère accessoire* venue de l'artère coronaire stomachique *(branche hépatique)* (voyez cette artère) (voy. : fig. 274).

Des *rameaux spigeliens*, en nombres variables, se détachent postérieurement des segments d'origine des branches droite et gauche, ainsi que de l'anastomose tendue entre ces deux artères (voy. : fig. 281).

La distribution des vaisseaux et des voies biliaires intra-hépatiques montre qu'il existe une certaine analogie entre cette dernière et la répartition broncho-artérielle des poumons, à tel point que l'on peut considérer à juste titre qu'il existe dans le foie une véritable *distribution segmentaire* des vaisseaux et des voies biliaires permettant des exérèses partielles du foie *(hépatectomies segmentaires)*, sans lésion vasculaire ou biliaire du parenchyme hépatique restant (voy. : *Segmentation du Foie*, tome VI).

Dans le foie, les rameaux de l'artère hépatique cheminent dans les *espaces portes*, ou *espaces de Kiernan* (1), avec les ramifications terminales de la veine porte et les canaux biliaires intra-hépatiques.

Elle fournit des *rameaux capsulaires* à la capsule de Glisson ; des *rameaux vasculaires (vasa vasorum)* pour les veines intra-hépatiques; des rameaux pour les canaux biliaires intra-hépatiques, mais principalement des *rameaux lobulaires* qui se résolvent en capillaires au pourtour des lobules hépatiques, qu'ils vascularisent (voy. : *Constitution anatomique du Foie*, tome VI).

L'artère hépatique est sujette à de fréquentes *anomalies d'origine et de distribution ;* celles-ci sont importantes à connaître pour la chirurgie du foie (hépatectomies partielles), des voies biliaires et de la région duodéno-pylorique; enfin, rappelons que cette artère *n'est chirurgicale que par ses branches.*

3. — *Artère splénique.*

L'*artère splénique* est la plus fixe des trois branches du tronc cœliaque; destinée à la rate et aux ganglions lymphatiques échelonnés sur son trajet, qu'elle irrigue en totalité; au pancréas, à l'estomac et au grand épiploon, qu'elle irrigue partiellement, elle est, par sa distribution, *spléno-pancréatico-gastro-épiploïque.*

Elle est flexueuse sur presque toute l'étendue de son trajet (voy. : fig. 283).

ORIGINE, TRAJET, TERMINAISON. — Elle naît presque toujours du tronc cœliaque, soit par trifurcation, soit par bifurcation en hépatique et splénique; exceptionnellement, elle se détache de la mésentérique supérieure ou directement de l'aorte et, dans ce dernier cas, il y a presque toujours absence de tronc cœliaque (1 % des cas seulement).

Le plus souvent, son origine est située *à droite* de la ligne médiane et au niveau du bord supérieur du pancréas (voy. : fig. 283).

Dès sa naissance, elle se porte transversalement de droite à gauche de la région cœliaque au hile de la rate; elle croise la face antérieure de l'aorte abdominale, puis elle s'applique à la face postérieure du corps du pancréas; elle aborde ensuite le bord supérieur de cet organe, puis elle apparaît à la face antérieure de la queue du pancréas, où son passage détermine une gouttière plus ou moins apparente *(gouttière des vaisseaux spléniques)*; elle se termine dans l'épaisseur de l'épiploon pancréatico-splénique, à 2 cm 1/2 environ en dedans du hile de la rate (pour le mode de division : voyez plus loin).

---

(1) Anatomiste et physiologiste anglais de la première moitié du XIXe siècle; son ouvrage intitulé : « *The anatomy and physiology of the liver* », publié en 1833 à Londres, est resté célèbre.

Dans son trajet, elle décrit de nombreuses flexuosités disposées dans un plan frontal, et, parmi celles-ci, deux ou trois dépassent toujours le bord supérieur du pancréas; parfois elles décrivent de véritables anses vasculaires en « *arceaux de croquet* » (voy. : fig. 283).

Cette artère est rectiligne chez le fœtus et le nourrisson, ses flexuosités apparaissent chez l'enfant, elles augmentent d'importance avec l'âge du sujet; elles sont dues au développement inégal du pancréas et de l'artère splénique.

Dans son ensemble, l'artère splénique décrit une courbure à concavité antérieure identique à celle du corps et de la queue du pancréas, dont elle est satellite, cette courbure est moulée sur l'estomac (voy. : fig. 282).

DIMENSIONS. — Sa *longueur* varie entre 15 et 22 centimètres.

Son *calibre* est sensiblement égal à celui de l'hépatique, parfois même il lui est supérieur, il est de 5 millimètres à son origine.

RAPPORTS. — Envisagée par rapport au pancréas, l'artère est sus-pancréatique à l'origine, prépancréatique à sa terminaison et rétro-pancréatique dans la majeure partie de son trajet, d'où la division classique de l'artère splénique en *trois segments.*

1° **Dans son segment sus-pancréatique,** très court, long de 2 centimètres environ, l'artère splénique occupe la *région cœliaque de Luschka,* limitée : *en bas,* par le bord supérieur du pylore; *à gauche,* par la portion verticale de la petite courbure de l'estomac; et *en haut,* par la face inférieure du foie; elle est médiane et paramédiane gauche appliquée sur l'aorte abdominale, qui la sépare de la citerne de Pecquet, et sur le pilier gauche du diaphragme et le muscle de Treitz, qui la séparent de la colonne vertébrale.

Dans cette région, elle s'éloigne du tronc cœliaque son tronc d'origine, qui offre généralement une direction oblique en bas et à droite, ainsi que de l'artère hépatique avec laquelle elle détermine à sa naissance un angle obtus, et lorsque la veine coronaire stomachique aboutit à la terminaison de la veine splénique ou dans le tronc spléno-mésaraïque, elle s'engage toujours dans l'angle que forment les artères splénique et hépatique (voy. : fig. 518).

Enfin, tandis que l'artère splénique glisse sous le péritoine pariétal postérieur, l'artère hépatique et la coronaire stomachique soulèvent chacune un repli péritonéal (faux) à concavité opposée ; ceux-ci délimitent par leurs bords libres le *foramen bursæ omentalis,* orifice qui permet la communication entre la bourse sous-hépatique et la bourse rétro-stomacale de l'arrière-cavité des épiploons.

Signalons en outre, à ce niveau, l'amas cœliaque des ganglions lymphatiques de la chaîne lombo-aortique auxquels aboutissent des lymphatiques spléniques.

Elle répond : a) *en bas,* au *tuber omentale,* dont elle est très proche et avec lequel elle est parfois en contact; derrière le pancréas et au-dessous de l'artère splénique, la veine homonyme s'écarte à angle aigu de l'artère pour se fusionner derrière le col du pancréas avec la veine mésentérique inférieure; le *tronc spléno-mésaraïque* qui en résulte glisse transversalement et forme la limite supérieure du *quadrilatère de Rogie* dans l'aire duquel naît de la face antérieure de l'aorte, l'artère mésentérique supérieure; b) *en haut,* au lobe de Spigel et à l'origine de l'artère diaphragmatique inférieure gauche, dont elle est cependant distante; par contre, elle est immédiatement surplombée par le *plexus solaire* et elle entre plus spécialement en rapport avec le *ganglion semi-lunaire gauche,* dont la corne interne reçoit le rameau solaire du pneumogastrique droit, tandis que la corne externe reçoit le grand et le moyen splanchniques gauches. Du plexus solaire et du plexus cœliaque se détachent les filets nerveux qui accompagnent l'artère splénique, pour constituer le *plexus splénique* (voy. : *Plexus solaire,* tome IV); c) *en avant,* elle est recouverte par le péritoine pariétal postérieur de l'arrière-cavité des épiploons, qui la sépare de cette cavité et du petit épiploon *(pars flaccida de Toldt)* (voy. : fig. 282).

2° **Dans son segment rétro-pancréatique,** l'artère est sinueuse, et certaines de ses sinuosités apparaissent au-dessus du bord supérieur du pancréas, mais jamais on ne trouve l'artère sinueuse longeant le bord supérieur du corps du pancréas dans toute son étendue (P. Descomps) (1).

La *veine splénique,* beaucoup plus volumineuse que l'artère, lui est sous-jacente, moins sinueuse, à direction presque horizontale et à son contact dans la majeure partie de son trajet; derrière le pancréas, elle s'unit à la petite veine mésaraïque pour former le tronc spléno-mésaraïque; plus rarement, elle se jette directement dans la veine porte; ainsi se

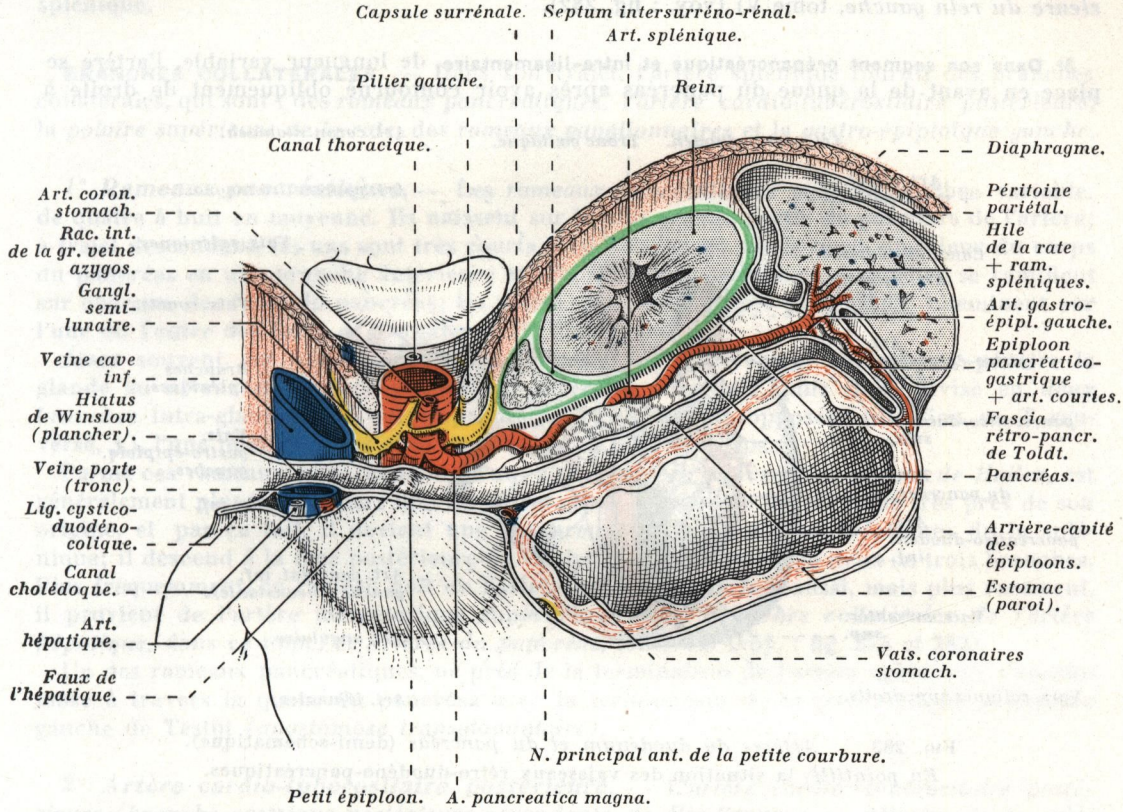

FIG. 282. — *Disposition de l'artère splénique vue sur une coupe transversale oblique de l'abdomen passant un peu au-dessus de l'origine du tronc cœliaque. Rapports de l'artère hépatique dans son premier segment et à son entrée dans le petit épiploon; segment inférieur de la coupe* (demi-schématique).

trouve constitué derrière le corps du pancréas, le *pédicule splénique* auquel s'ajoutent des *nerfs* venus du plexus solaire et du plexus cœliaque, et les *troncs lymphatiques spléniques,* satellites des vaisseaux homonymes.

Dans ce segment, l'artère splénique répond : a) *en avant,* au corps du pancréas, sur lequel les vaisseaux spléniques se creusent parfois une gouttière au voisinage de son bord supérieur; l'artère fournit de multiples rameaux à la glande; par son intermédiaire, elle répond également à l'arrière-cavité des épiploons et à la face postérieure de l'estomac, qui repose

(1) Ouvrage à consulter : P. DESCOMPS : *Le tronc cœliaque.* 1 vol. G. Steinheil, édit., Paris, 1910.

sur le corps du pancréas (voy. : *Rapports du pancréas*, tome VI); b) et *en arrière*, par l'intermédiaire du fascia rétro-pancréatique de Toldt (voy. : *Développement du duodénum et du Pancréas*, tome VI), à la capsule surrénale gauche et au pédicule rénal gauche (mais ce dernier est généralement situé un peu au-dessous de l'artère), et à la face antérieure du rein gauche contenu dans sa loge; l'artère, ou plus exactement le bord supérieur du pancréas, marque la limite inférieure où le feuillet péritonéal postérieur de l'arrière-cavité des épiploons tapisse la face antérieure de la loge rénale, région où le rein gauche répond directement à la face postérieure de l'estomac (voy. : *Rapports de la face antérieure du rein gauche*, tome V) (voy. : fig. 282).

3° **Dans son segment prépancréatique et intra-ligamentaire,** de longueur variable, l'artère se place en avant de la queue du pancréas après avoir contourné obliquement de droite à

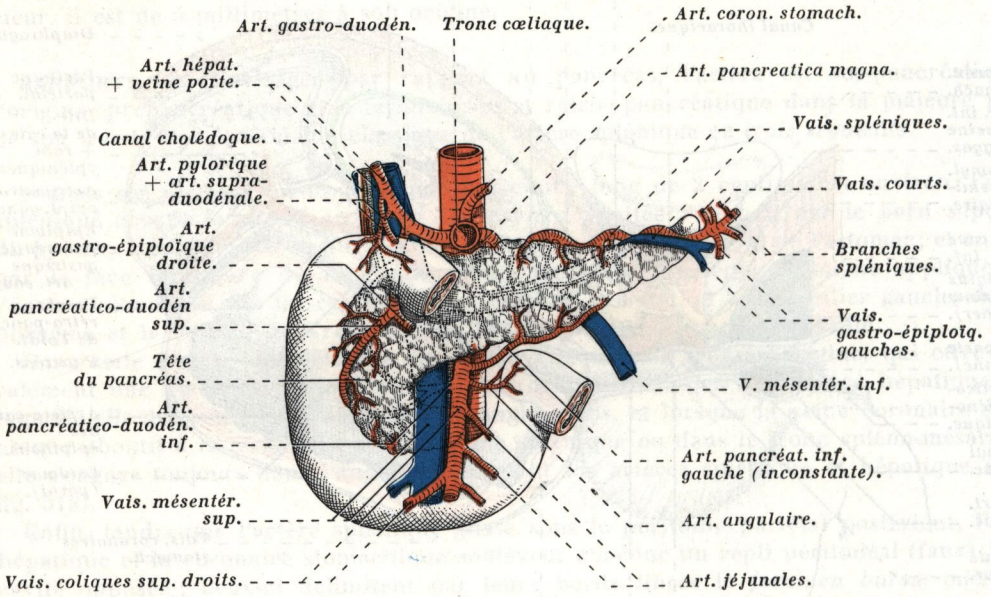

FIG. 283. — *Artères du duodénum et du pancréas* (demi-schématique).
En pointillé, la situation des vaisseaux rétro-duodéno-pancréatiques.

gauche son bord supérieur à l'union du corps et de la queue et au niveau d'une échancrure souvent très apparente sur ce bord : c'est la *gouttière des vaisseaux spléniques*.

Elle chemine entre les deux feuillets de l'*épiploon pancréatico-splénique*; celui-ci, tendu entre le pancréas et le hile de la rate, représente la limite gauche de l'arrière-cavité des épiploons, et, par l'intermédiaire du feuillet antérieur de l'épiploon pancréatico-splénique qui la recouvre, elle répond à l'arrière-cavité des épiploons et à l'estomac.

Après avoir croisé la face antérieure de la queue du pancréas, elle croise la face antérieure du rein gauche avant d'aborder le hile de la rate.

En général, sa division en *deux branches terminales* se fait un peu en dedans du hile splénique (2 cm 1/2 environ), mais parfois sa bifurcation peut être prématurée, en avant de la queue du pancréas, et, dans ce cas, ce n'est plus la terminaison de l'artère qui est comprise dans l'épaisseur de l'épiploon pancréatico-splénique, mais ses branches terminales.

Au niveau de sa terminaison, l'artère splénique et ses branches sont en rapport avec les ganglions du hile de la rate, et parfois aussi avec de petites *rates surnuméraires* appendues à un rameau vasculaire.

Rappelons que, dans son trajet, l'artère est accompagnée de sa veine homonyme, non sinueuse, qui lui est sous-jacente, par les troncs et par les ganglions lymphatiques de la chaîne splénique, et par un plexus nerveux issu du plexus cœliaque.

En résumé, les rapports de l'artère splénique nous montrent qu'elle présente *deux parties* distinctes : *a)* l'une, *fixe,* rétro-péritonéale et totalement juxta-pancréatique ; *b)* l'autre, *mobile,* généralement très courte, intra-péritonéale (ou plus exactement intra-ligamentaire) et partiellement juxta-pancréatique, qui occupe l'épiploon pancréatico-splénique.

BRANCHES COLLATÉRALES. — Dans son trajet, l'artère splénique fournit des branches collatérales, qui sont : des *rameaux pancréatiques,* l'*artère cardio-tubérositaire postérieure,* la *polaire supérieure de la rate,* des *rameaux ganglionnaires* et la *gastro-épiploïque gauche.*

1° ***Rameaux pancréatiques.*** — Les *rameaux pancréatiques* sont en nombre variable, de quatre à huit en moyenne. Ils naissent sur la plus grande partie du parcours de l'artère; à trajet descendant, les uns sont très courts et se bifurquent sur le bord supérieur du corps du pancréas en une branche antérieure et une branche postérieure, lesquelles se ramifient sur chacune des faces du pancréas; les autres, plus longs, mais plus grêles, cheminent sur l'une ou l'autre des faces de l'organe et s'y distribuent.

Assez souvent, un *rameau pancréatique principal* relativement volumineux pénètre la glande au niveau de la face postérieure du *tuber omentale,* puis il se divise en *deux branches* intra-glandulaires qui empruntent des directions opposées (division en T renversé, ⊥), l'une pour le corps et la queue, l'autre pour le corps.

Parmi ces rameaux pancréatiques, l'un, appelé *artère pancreatica magna de Haller,* est généralement plus volumineux que les autres; il se détache de la splénique très près de son origine, et par ce fait, il devient une des premières branches pancréatiques de la splénique; il descend à la face postérieure de l'isthme, où il se divise en deux ou trois branches. Plus fréquemment, ce rameau naît de l'artère hépatique, parfois aussi, mais plus rarement, il provient de l'artère mésentérique supérieure (voy. : *Branches collatérales de l'artère hépatique,* dans ce tome, et *Artères du pancréas,* tome VI) (voy. : fig. 275 et 282).

Un des rameaux pancréatiques, né près de la terminaison de l'artère splénique, s'anastomose à travers la queue du pancréas avec la terminaison de la pancréatique inférieure gauche de Testut *(anastomose transglandulaire).*

2° ***Artère cardio-tubérositaire postérieure.*** — *L'artère cardio-tubérositaire postérieure (branche gastrique postérieure ascendante de Rio-Branco)* se détache de la splénique, soit près de son origine, soit le plus souvent dans sa portion rétro-pancréatique, à 4 ou 5 centimètres de son origine.

De calibre relativement important, elle monte obliquement à gauche, sous le péritoine pariétal postérieur de l'arrière-cavité des épiploons, qu'elle soulève en formant un léger repli; elle atteint la face postérieure de la grosse tubérosité de l'estomac au niveau de l'angle inférieur du ligament phréno-gastrique, où elle se ramifie en quatre ou cinq rameaux destinés à la face postérieure et supérieure de la grosse tubérosité et au cardia. Très souvent, elle abandonne une *branche œsophagienne,* ascendante, qui chemine à la face postérieure de l'œsophage abdominal, et qui se termine sur l'œsophage thoracique après avoir traversé l'orifice œsophagien du diaphragme (voy. : fig. 287).

A l'égal de l'artère cardio-tubérositaire antérieure, branche de la coronaire stomachique, dont elle est l'équivalente ; par son territoire cette artère est *œsophago-cardio-tubérositaire.*

3° ***Artère polaire supérieure de la rate.*** — *L'artère polaire supérieure de la rate* (Pigache et Worms), ou *artère splénique suprême de Haller (lienalis suprema),* est la

dernière branche collatérale de l'artère splénique; elle naît parfois au niveau de la gouttière des vaisseaux spléniques du bord supérieur du pancréas, dans l'épiploon pancréatico-splénique, à quelques millimètres avant sa bifurcation, et comme son calibre est toujours nettement inférieur à celui des deux branches terminales, on doit la considérer comme une collatérale de la splénique (voy. : fig. 284).

Contenue dans l'épiploon pancréatico-splénique, elle se dirige obliquement en haut et à gauche vers le pôle supérieur de la rate, qu'elle pénètre par sa face interne après s'être divisée en deux ou trois rameaux.

Lorsque cette artère existe, il n'y a généralement pas de branche gastrique postérieure ascendante.

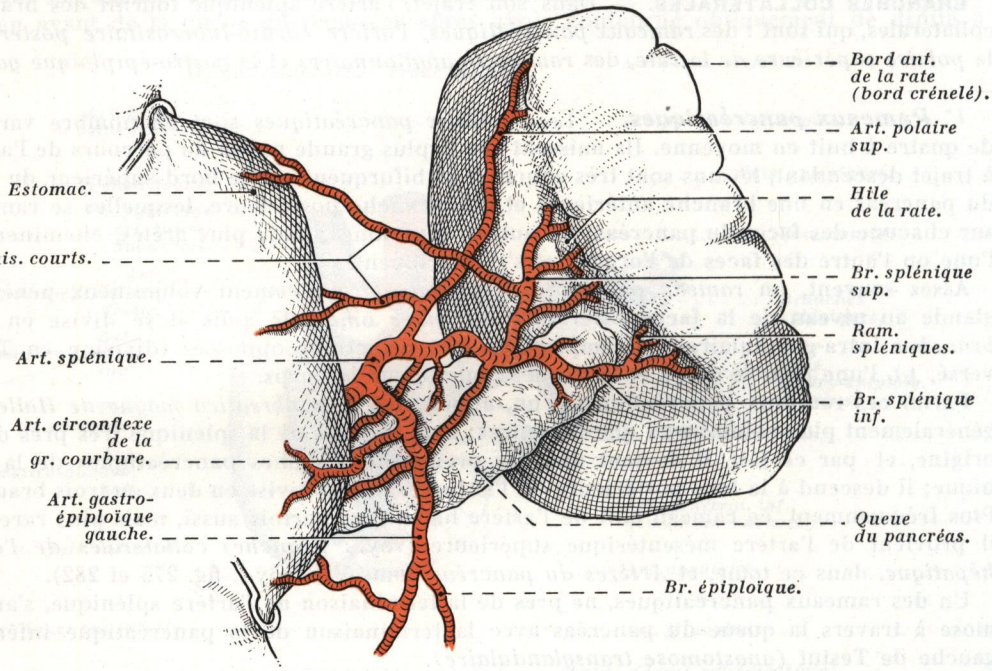

FIG. 284. — *Segment terminal de l'artère splénique et rameaux spléniques au niveau du hile de la rate; vue antérieure* (demi-schématique). L'estomac est représenté basculé de dehors en dedans.

4° ***Rameaux ganglionnaires.*** — Les *rameaux ganglionnaires* sont généralement très grêles et courts et en nombre variable; ils sont destinés aux ganglions lymphatiques de la chaîne splénique, et principalement à ceux qui avoisinent la tête du pancréas.

MODES DE DIVISION, BRANCHES TERMINALES. — La division terminale de l'artère splénique (1) est assez variable, et, suivant que celle-ci est plus ou moins rapprochée du hile de la rate, nous distinguerons *deux types* de division à cette artère, qui sont : *a)* l'une, la *division préhilaire,* très fréquente (trois quarts des cas); *b)* l'autre, plus rare, *la division juxta-hilaire* en T couché (⊣).

(1) Article à consulter : PIQUAND : Le pédicule vasculaire de la rate. *Le Progrès médical,* juin 1910.

1° Dans la **division préhilaire** *(bifurcation précoce)*, l'artère se bifurque à la façon d'un Y couché (≺), à une distance du hile de la rate qui varie entre 3 et 6 centimètres, en *deux branches* de calibre à peu près égal : la *branche splénique supérieure* et la *branche splénique inférieure*; la première est en général plus volumineuse que la seconde et son territoire splénique est toujours plus étendu; parfois même, elle donne la polaire supérieure de la rate et un vaisseau court pour la grosse tubérosité de l'estomac (voy. : fig. 269).

De l'angle d'écartement des deux branches, angle généralement obtus, s'échappent des *rameaux spléniques* étagés, d'autant plus longs qu'ils naissent plus près de la bifurcation; ces rameaux, au nombre de cinq à huit en moyenne, sont accompagnés d'une veine satellite et pénètrent la rate au niveau de son hile (voy. : fig. 285).

Les veines sont généralement situées au-dessous et en arrière des artères correspondantes.

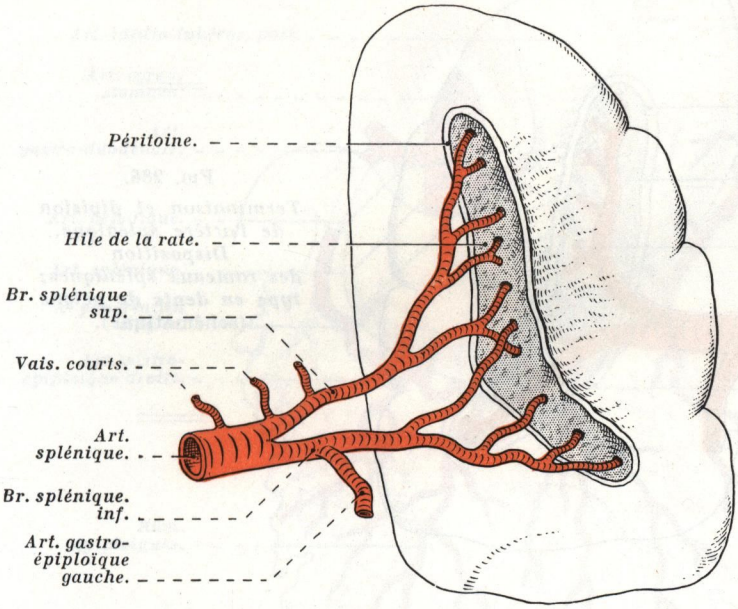

FIG. 285.
Terminaison et division de l'artère splénique. Disposition des rameaux spléniques; type en éventail (schématique).

2° Dans la **division juxta-hilaire**, l'artère se bifurque au contact même du hile de la rate, à la manière d'un T couché horizontalement (⊣), les deux branches spléniques, l'une ascendante, l'autre descendante, s'appliquent sur le hile splénique entre les lignes de réflexion des deux feuillets de l'épiploon pancréatico-splénique; dans leur trajet, chacune de ces branches abandonne des rameaux très courts qui se détachent perpendiculairement à ces branches et qui pénètrent immédiatement la rate (voy. : fig. 285 et 286).

Dans le premier cas, les *rameaux spléniques* ont une *disposition rayonnée* ou en *éventail*; dans le second cas, une *disposition* dite « *en dents de peigne* »; parfois cependant, il n'est pas rare d'observer des *croisements artériels* dans la distribution des rameaux spléniques (voy. : fig. 285).

Les *rameaux spléniques* et leurs veines satellites sont compris dans l'épaisseur de l'épiploon pancréatico-splénique et pénètrent la rate au niveau des fossettes vasculaires du hile, au nombre de cinq à dix en moyenne.

Le rameau splénique pénètre le parenchyme splénique en compagnie d'une veine satellite et toujours dans une *gaine conjonctivo-vasculaire* commune et épaisse; puis chaque artère se divise en plusieurs branches divergentes qui se dirigent vers la périphérie de l'organe;

notablement diminuées de volume après les multiples divisions artérielles, les vaisseaux se séparent pour cheminer isolément dans une gaine propre.

Tous les rameaux artériels spléniques sont du *type terminal* et se distribuent à un territoire bien déterminé de la rate (voy. : *Rate*, tome VI).

Indépendamment de leurs rameaux spléniques destinés à la rate, les branches spléniques supérieure et inférieure fournissent des *branches collatérales*, qui sont : l'*artère gastro-épiploïque gauche* et les *vaisseaux courts*.

Artère gastro-épiploïque gauche. — Cette artère est la collatérale la plus volumineuse de la splénique; elle représente le segment terminal de l'artère splénique embryonnaire, qui est primitivement une artère à destination gastrique.

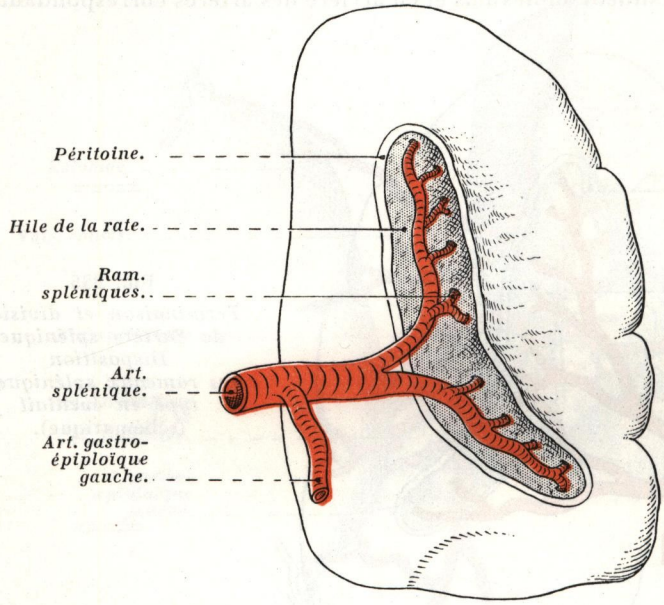

FIG. 286.
Terminaison et division de l'artère splénique. Disposition des rameaux spléniques; type en dents de peigne (schématique).

ORIGINE, TRAJET, TERMINAISON. — Elle naît dans l'épiploon pancréatico-splénique, tantôt comme une vraie collatérale de la branche splénique inférieure ou d'un de ses principaux rameaux spléniques; tantôt directement de la splénique, près de sa terminaison, au voisinage de l'origine de la polaire supérieure de la rate; parfois aussi, mais plus rarement, elle représente une branche de *trifurcation* de la splénique (voy. : fig. 282, 284 et 285).

Dès son origine, elle descend à la face postérieure de l'estomac, elle se dirige obliquement à gauche, en avant et en bas, vers le pôle inférieur de la rate, puis elle s'incurve vers la droite, contre la grande courbure de l'estomac, elle pénètre alors dans le grand épiploon, change de direction en se portant en bas et à droite, parallèlement à la grande courbure; elle se termine en s'anastomosant à plein canal avec la gastro-épiploïque droite, branche de la gastro-duodénale, elle-même branche de l'hépatique, en formant l'*arc artériel de la grande courbure* (voy. : fig. 284 et 287).

RAPPORTS. — Par suite de son trajet, on peut lui distinguer *deux segments* : l'un rétro-gastrique, l'autre juxta-gastrique.

Dans son **segment rétro-gastrique**, l'artère est située dans l'*épiploon gastro-splénique* ; elle croise en arrière et à gauche la face interne de la rate; en avant, elle est masquée par le corps de l'estomac; en bas, elle répond à distance à la partie terminale du côlon transverse et au mésocôlon transverse.

Dans son **segment juxta-gastrique**, l'artère chemine dans l'épaisseur du *grand épiploon*, tout en se rapprochant progressivement de la grande courbure (Jonnesco), qu'elle suit parallèlement à 1 cm. 1/2 environ.

L'artère est comprise dans la lame postérieure du grand épiploon, et cette disposition est telle qu'en séparant soigneusement par la dissection les deux lames du grand épiploon, l'artère gastro-épiploïque gauche et ses ramifications restent dans la lame postérieure. (Leriche et Villemin).

Dans son trajet, elle est accompagnée par sa veine homonyme, tributaire de la veine splénique, et par une chaîne ganglionnaire lymphatique (chaîne de la gastro-épiploïque gauche).

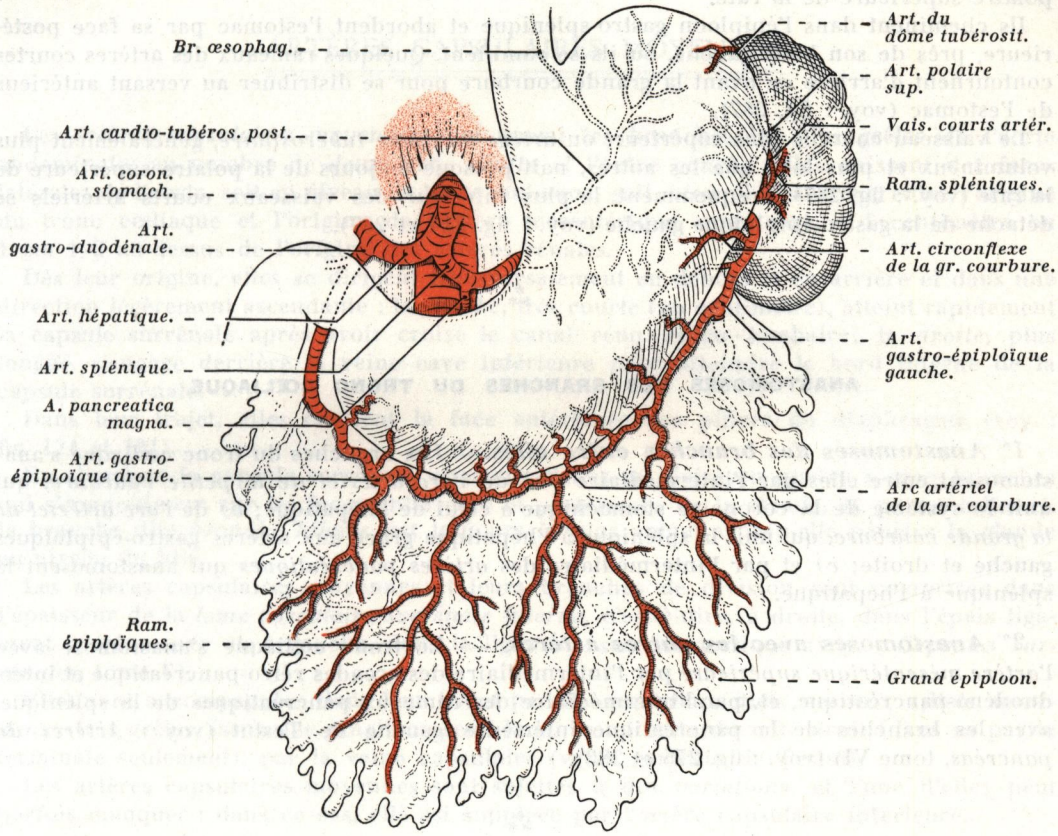

FIG. 287. — *Artères gastro-épiploïques et arc artériel de la grande courbure de l'estomac.*

BRANCHES COLLATÉRALES. — Au cours de son trajet, l'artère gastro-épiploïque gauche donne des *branches collatérales*, à savoir : *a)* un ou deux *rameaux pancréatiques*, près de son origine, pour la face antérieure de la queue du pancréas; *b)* la *polaire inférieure de la rate*, artère généralement grêle et inconstante, destinée à l'extrémité inférieure de la rate; *c)* l'*artère circonflexe de la grande courbure*, destinée au versant antérieur de la grande courbure et que l'on peut homologuer à un vaisseau court (voy. : *Artères de l'estomac*) (voy.: fig. 284 et 287); *d)* des *rameaux ascendants, gastriques*, qui se comportent vis-à-vis des parois gastriques comme les rameaux issus de la coronaire stomachique (voyez cette artère) (voy. : fig. 287); *e)* et des *rameaux descendants, épiploïques*, pour le grand épiploon.

Vaisseaux courts artériels. — On donne le nom de *vaisseaux courts artériels,* ou d'*artères courtes gastriques,* à des branches, généralement grêles, mais pas toujours courtes, issues de l'artère splénique ou de ses branches collatérales ou terminales; elles sont destinées au corps et à la grosse tubérosité de l'estomac; ces artères, ainsi que la gastro-épiploïque gauche, rappellent l'origine primitivement gastrique de l'artère splénique.

Les vaisseaux courts artériels sont en nombre variable, de *cinq à huit* en moyenne; ils naissent, à des niveaux différents, dans l'épiploon pancréatico-splénique, les uns de la partie terminale de l'artère splénique, les autres de ses branches et, en particulier, des rameaux hilaires de la rate, de la partie initiale de la gastro-épiploïque gauche et de la polaire supérieure de la rate.

Ils cheminent dans l'épiploon gastro-splénique et abordent l'estomac par sa face postérieure, près de son bord gauche, où ils se ramifient. Quelques rameaux des artères courtes contournent d'arrière en avant la grande courbure pour se distribuer au versant antérieur de l'estomac (voy. : fig. 287).

Le vaisseau court le plus supérieur, ou *artère du dôme tubérositaire,* généralement plus volumineux et plus long que les autres, naît presque toujours de la polaire supérieure de la rate (voy. : fig. 287). Fréquemment, le plus inférieur des vaisseaux courts artériels se détache de la gastro-épiploïque gauche (voy. : fig. 284 et 287).

*
**

ANASTOMOSES DES BRANCHES DU TRONC CŒLIAQUE

*1° **Anastomoses des branches entre elles.*** — Les branches du tronc cœliaque s'anastomosent entre elles par l'intermédiaire : *a)* de l'*arc artériel de la petite courbure,* qui unit le système de la coronaire stomachique à celui de l'hépatique; *b)* de l'*arc artériel de la grande courbure,* qui unit la splénique à l'hépatique grâce aux artères gastro-épiploïques gauche et droite; *c)* et par l'intermédiaire des *artères pancréatiques* qui anastomosent la splénique à l'hépatique.

*2° **Anastomoses avec les autres artères.*** — Le tronc cœliaque s'anastomose avec l'*artère mésentérique supérieure* par l'intermédiaire des arcades rétro-pancréatique et interduodéno-pancréatique, et, par l'intermédiaire des rameaux pancréatiques de la splénique, avec les branches de la pancréatique inférieure gauche de Testut (voy. : *Artères du pancréas,* tome VI) (voy. : fig. 275 et 283).

*
**

DISTRIBUTION VISCÉRALE DES BRANCHES DU TRONC CŒLIAQUE

Les trois branches du tronc cœliaque apportent le sang artériel à l'*estomac,* à l'*œsophage abdominal,* au *duodénum,* au *foie,* aux *voies biliaires,* au *pancréas,* à la *rate* et aux *épiploons.*

L'*estomac* et l'*œsophage abdominal* sont vascularisés par les trois branches du tronc cœliaque; ils reçoivent le sang artériel de l'hépatique par la pylorique et la gastro-duodénale; de la splénique par la gastro-épiploïque gauche, la cardio-tubérositaire postérieure et les vaisseaux courts; quant à la coronaire stomachique, elle se distribue presque intégralement à ces deux organes.

Le *duodénum* est principalement vascularisé par la gastro-duodénale, branche de l'hépatique.

Le *foie* et les *voies biliaires* sont principalement irrigués par l'hépatique, et accessoirement par la branche hépatique de la coronaire stomachique.

Le *pancréas* est vascularisé par l'hépatique (artère gastro-duodénale et pancréatique isthmique) et par la splénique (rameaux pancréatiques).

La *rate* est exclusivement irriguée par la splénique.

Dans le foie et dans la rate, les artères se comportent comme des *artères du type terminal,* c'est-à-dire non anastomotique : aussi l'oblitération ou la ligature d'une branche détermine dans son territoire vasculaire un infarctus et la nécrose.

ARTÈRES CAPSULAIRES MOYENNES

Les *artères capsulaires moyennes* sont parmi les branches les plus grêles de l'aorte abdominale; au nombre de *deux,* l'une *droite* et l'autre *gauche,* elles naissent des faces latérales de l'aorte, soit au niveau du tronc cœliaque, soit bien plus souvent, entre l'origine du tronc cœliaque et l'origine de l'artère mésentérique supérieure, à 1 centimètre ou 1 cm 1/2 au-dessus de l'origine des artères rénales.

Dès leur origine, elles se dirigent transversalement en dehors et en arrière et dans une direction légèrement ascendante : la *gauche,* très courte (un centimètre), atteint rapidement la capsule surrénale après avoir croisé le canal réno-azygo-lombaire; la *droite,* plus longue, s'engage derrière la veine cave inférieure pour atteindre le bord interne de la capsule surrénale.

Dans leur trajet, elles croisent la face antérieure des piliers du diaphragme (voy. : fig. 124 et 131).

En abordant la capsule surrénale, chacune d'elles se divise en quatre à cinq branches qui s'épanouissent sur les faces antérieure et postérieure de la glande, et, parmi celles-ci, la branche dite *branche hilaire,* est toujours la plus volumineuse; elle pénètre la glande au niveau du hile.

Les artères capsulaires moyennes et leurs branches de division sont comprises dans l'épaisseur de la *lame vasculaire surrénale interne,* c'est-à-dire, à droite, dans l'épais ligament surréno-cave et, à gauche, dans le ligament surréno-aortique (voy. : *Capsules surrénales,* tome V).

Elles sont accompagnées dans leur trajet par de nombreux filets nerveux *(filets surrénaux)* très grêles, issus des ganglions semi-lunaires, et celle du côté droit (dans sa partie terminale seulement), par la veine capsulaire (veine centrale de Testut).

Les artères capsulaires moyennes sont sujettes à des *variations,* et l'une d'elles peut parfois manquer : dans ce cas, elle est suppléée par l'artère capsulaire inférieure.

ARTÈRE MÉSENTÉRIQUE SUPÉRIEURE

L'*artère mésentérique supérieure* (1) ou *grande mésentérique,* est l'artère nourricière de la plus grande partie de l'intestin (une partie du duodénum, angle duodéno-jéjunal, jéjuno-iléon, moitié droite du gros intestin et appendice). Elle dérive de l'artère omphalo-mésentérique de l'embryon, après régression de la vésicule ombilicale chez le fœtus; c'est l'artère de l'anse ombilicale; elle est en partie comprise dans le mésentère.

---

(1) Ouvrages à consulter : D. Turnesco : Le mésentère. *Thèse de Paris,* 1923. Louis Arnette, édit., Paris.
H. Hovelacque : *Les artères mésentériques.* 1 vol. O. Doin, édit., Paris, 1936.

ORIGINE. — Elle naît sur la ligne médiane de la face antérieure de l'aorte abdominale, en arrière de l'isthme du pancréas, au-dessous de l'origine du tronc cœliaque (8 à 10 millimètres en moyenne), à quelques millimètres au-dessous des artères capsulaires moyennes, un peu au-dessus des artères rénales, et nettement au-dessus de l'artère mésentérique inférieure, dont la naissance sur l'aorte est distante de 8 centimètres environ (voy. : fig. 288 et 291). Son origine répond à la partie supérieure du corps de la première vertèbre lombaire ou au disque intervertébral compris entre la douzième dorsale et la première lombaire.

Anormalement, elle peut naître d'un tronc commun avec le tronc cœliaque *(tronc cœliaco-mésentérique)*.

TRAJET. — De cette origine, l'artère se dirige tout d'abord verticalement en bas pendant 3 centimètres environ, appliquée sur la face antérieure de l'aorte abdominale, derrière l'isthme du pancréas; puis elle s'écarte à angle aigu de l'aorte au niveau du bord inférieur du pancréas; elle descend alors obliquement en avant du sommet du *processus uncinatus* et de la troisième portion du duodénum, qu'elle croise verticalement.

Elle pénètre ensuite dans la racine du mésentère, dont elle épouse le trajet et la direction pendant quelques centimètres, puis elle s'engage dans la partie flottante de ce dernier, où elle se termine.

TERMINAISON. — Pour la plupart des auteurs classiques, l'artère mésentérique supérieure se termine dans l'angle iléo-colique : c'est l'*artère iléo-cæco-colique* ; elle fournit un bouquet de branches qui se distribuent au cæcum, à l'appendice, au côlon ascendant et à la partie terminale de l'intestin grêle.

En réalité, elle se termine au point où chez le fœtus se termine l'artère de l'anse ombilicale, c'est-à-dire au point d'implantation du pédicule de la vésicule ombilicale (canal vitellin) sur l'intestin, et au niveau duquel on rencontre parfois, à titre de vestige embryonnaire, le diverticule de Meckel (Lardennois et Okinczyc) (1); normalement, ce point est situé sur l'anse intestinale la plus déclive, à 50 ou 60 centimètres de la valvule iléo-cæcale.

Elle se termine donc en plein mésentère, en se bifurquant en *deux branches* qui s'anastomosent ensuite entre elles à plein canal le long du bord mésentérique de l'intestin grêle (iléon), formant ainsi une *boucle artérielle* (voy. : fig. 298); celle du côté gauche est la plus volumineuse, elle continue la série des branches iléales de la mésentérique supérieure; celle du côté droit vascularise la branche terminale de l'iléon, puis s'anastomose avec la branche iléale de l'artère iléo-cæco-colique *(anastomose juxta-iléale)* (voy. : fig. 297).

Entre la terminaison de l'artère mésentérique supérieure et la terminaison de l'artère iléo-cæco-colique, il existe une zone du mésentère mal vascularisée : c'est l'*aire avasculaire de Trèves* (voy. : fig. 293, 297 et 298).

DIRECTION. — Pour les classiques, l'artère se terminant au niveau de l'angle iléo-colique, sa direction serait dans l'ensemble oblique en bas et à droite, elle décrit ainsi une courbe à convexité inférieure et gauche; pour Lardennois et Okinczyc, elle serait axiale sur le sujet debout, descendant verticalement sur la ligne médiane; en réalité, elle est dans son ensemble très légèrement oblique en bas et à droite, appliquée sur le versant droit de l'aorte (voy. : fig. 288 et 289).

Envisagée dans un plan frontal, elle décrit une double courbure : *a)* dans un *premier segment*, elle présente une courbure à concavité postérieure qui embrasse la portion hori-

(1) Article à consulter : LARDENNOIS et OKINCZYC : La véritable terminaison de l'artère mésentérique supérieure. *Bulletin et Mémoires de la Société Anatomique de Paris*, janvier 1910, p. 13.

zontale du duodénum (troisième portion); *b)* dans un *deuxième segment,* l'artère est comprise dans le mésentère et décrit une légère courbure à concavité droite et supérieure, qui l'éloigne de plus en plus de l'aorte.

DIMENSIONS. — La *longueur* de l'artère mésentérique est d'environ 20 centimètres. Son *calibre* à l'origine est de 8 à 9 millimètres, mais elle diminue progressivement et régulièrement de calibre pendant son trajet, celui-ci n'étant plus que de 3 millimètres près de sa terminaison, si bien qu'elle présente dans l'ensemble une forme tronc-conique très allongée.

RAPPORTS

D'après son trajet, l'artère comprend *deux segments : a)* un *segment supérieur, pariétal, fixe,* où l'on peut distinguer successivement *quatre portions,* qui sont : une *portion rétro-pancréatique,* une *portion interduodéno-pancréatique,* une *portion préduodénale* et une *portion intra-mésentérique fixe,* où l'artère occupe la racine du mésentère; *b)* et un *segment inférieur, intra-mésentérique, mobile,* où l'artère est comprise dans la partie flottante du mésentère.

*1° **Portion rétro-pancréatique.*** — Dans cette portion, longue de 2 à 3 centimètres, l'artère mésentérique supérieure est profondément située.

En arrière, elle répond à la face antérieure de l'aorte abdominale comprise entre les deux piliers du diaphragme et sur laquelle elle est couchée à son origine, mais dont elle s'écarte progressivement à angle aigu par la suite, pour laisser passer la veine rénale gauche; cette veine croise transversalement l'aorte de gauche à droite, un peu au-dessous de son origine, de telle sorte que cette dernière est prise dans une véritable pince artérielle : c'est la *pince aortico-mésentérique* (voy. : fig. 291) (voy. : *Rapports des veines rénales*). Elle répond également aux ganglions de la chaîne lombo-aortique, et plus spécialement à l'*amas mésentérique supérieur* du groupe préaortique, symétriquement placés de chaque côté de l'artère (quatre ganglions en général) et à la partie basse du plexus solaire (voy. : fig. 125). Derrière l'aorte, se placent la citerne de Pecquet et ses branches d'origine (voy. : *Canal thoracique,* tome VI).

En avant, elle répond à la face postérieure du pancréas, à la limite du corps et du col; le *fascia de Treitz,* situé derrière la tête du pancréas, ne s'étend pas au-delà de l'artère, celle-ci représentant la limite gauche de l'accolement péritonéal du mésoduodénum; fréquemment, elle détermine une gouttière à la face postérieure du pancréas.

A droite, elle répond au pilier droit du diaphragme, à la veine cave inférieure qui reçoit la veine rénale gauche et qui la sépare de la capsule surrénale droite ; enfin, sur un plan plus antérieur, elle répond à la partie terminale rétro-pancréatique de la veine mésentérique supérieure, qui la sépare du canal cholédoque, intra-pancréatique à ce niveau et aux ganglions lymphatiques latéro-aortiques droits ou précaves.

A gauche, elle répond au pilier gauche du diaphragme qui reçoit le muscle de Treitz, venu de l'angle duodéno-jéjunal à la capsule surrénale gauche, dont elle reste séparée de 1 cm. 1/2 à 2 centimètres, et à sa veine capsulaire qui descend verticalement et parallèlement à l'artère mésentérique supérieure pour se jeter dans la veine rénale gauche (voy. : fig. 288 et 289); enfin, à la partie terminale de la veine mésentérique inférieure, qui, après avoir contourné l'angle duodéno-jéjunal, s'unit à la veine splénique derrière le corps du pancréas pour constituer le tronc spléno-mésaraïque.

En haut, elle répond au tronc veineux spléno-mésaraïque, qui s'unit à la veine mésentérique supérieure, au-dessus et à droite de l'origine de l'artère mésentérique supérieure, pour former le tronc de la veine porte; plus au-dessus, c'est la *région cœliaque de Luschka,* dont la limite inférieure atteint le bord supérieur du pancréas et au niveau de laquelle

apparaissent le tronc cœliaque, ses trois branches de division et les ganglions semi-lunaires. *En bas,* elle répond à la veine rénale gauche, transversale, et pincée entre l'aorte et l'artère mésentérique supérieure *(pince aortico-mésentérique)* (voy. : fig. 291).

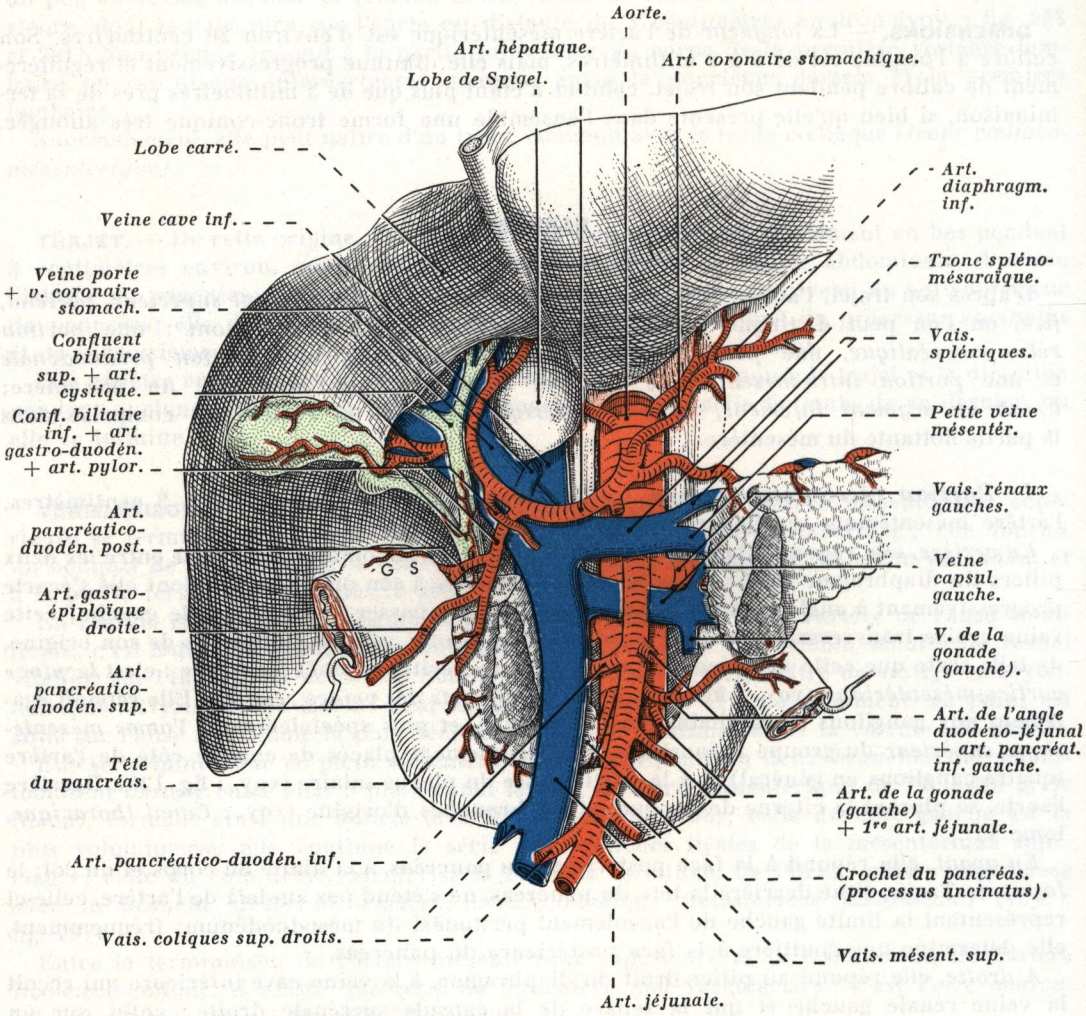

FIG. 288. — *Artère mésentérique supérieure dans ses trois premières portions (rétro-pancréatique, interduodéno-pancréatique et préduodénale).*
G. S. : *genu superius.*

Quadrilatère de Rogie. — L'origine de l'artère mésentérique supérieure est comprise dans l'aire d'un *quadrilatère veineux,* dit *quadrilatère de Rogie,* mais les veines qui constituent ses limites ne sont pas situées dans un même plan.

Celui-ci est limité : *en bas,* par la veine rénale gauche; *à droite,* par la veine mésentérique supérieure; *en haut,* par le tronc spléno-mésaraïque; et *à gauche,* par la veine mésentérique inférieure; ces trois derniers vaisseaux appartiennent au plan de la veine porte; toutefois, les rapports qu'affectent l'origine de l'artère mésentérique supérieure avec ce quadrilatère veineux sont assez variables, et il peut se faire que, dans le cas d'origine haute de l'artère, celle-ci soit surcroisée en avant par le tronc spléno-mésaraïque ; aussi,

nous préférons comme limite gauche du quadrilatère, *la veine capsulaire gauche,* du fait de l'inconstance du confluent spléno-mésaraïque et des variations dans le trajet de la veine mésentérique inférieure, ce qui détermine du reste un cadre veineux plus petit et plus circonscrit autour de l'origine de l'artère mésentérique supérieure, dont deux bords appartiennent au système cave inférieur, tandis que les deux autres bords appartiennent au système porte (voy. : fig. 289).

Dans ce quadrilatère, la mésentérique supérieure est entourée des ganglions aortico-mésentériques supérieurs, dont nous distinguons quatre types : le *type biganglionnaire,* le plus fréquent, est formé de deux ganglions nerveux placés de chaque côté de l'artère sur la face antérieure de l'aorte abdominale; ils reçoivent des filets nerveux venus du plexus cœliaque, et des filets du nerf mésentérico-cœliaque, branche terminale du pneumogastrique

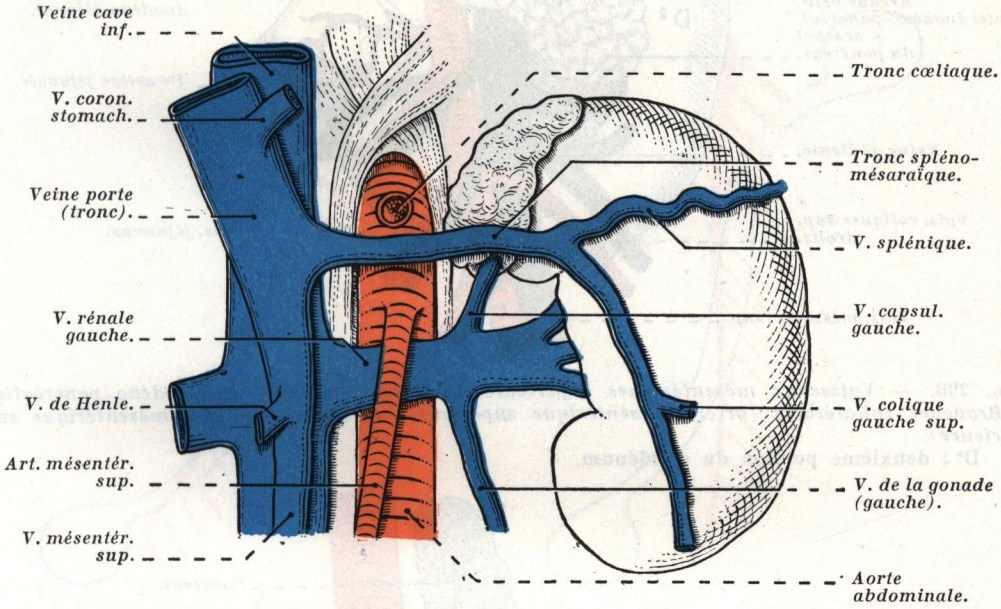

FIG. 289. — *Quadrilatère de Rogie; vue antérieure* (demi-schématique).

droit; ils sont unis aux ganglions aortico-rénaux, dont ils sont parfois difficiles à différencier; enfin, ils émettent de nombreux filets qui entourent l'artère mésentérique supérieure, pour former le *plexus mésentérique* (voy. : fig. 127) (voy. : *Plexus solaire,* tome IV).

2° ***Portion interduodéno-pancréatique.*** — Dans cette portion, l'artère apparaît entre le bord inférieur du pancréas et la troisième portion du duodénum; dans ce court segment, compris entre la racine du mésocôlon transverse en haut, qui longe le bord inférieur du pancréas, et la racine du mésentère en bas, laquelle croise obliquement de haut en bas et de gauche à droite la troisième portion du duodénum, l'artère rejoint sa veine satellite qui se place à sa droite, comprise dans l'angle que forme le crochet avec le corps du pancréas; le crochet *(processus uncinatus)* s'insinue derrière la veine, mais il n'atteint qu'exceptionnellement l'artère mésentérique, et sa pointe ne se glisse derrière cette dernière que lorsqu'il est très développé.

A ce niveau, l'artère masque fréquemment une de ses branches collatérales importantes, le tronc pancréatico-duodéno-jéjunal (voyez plus loin).

Elle est recouverte en avant par le péritoine pariétal postérieur, vestige du feuillet gauche du mésocôlon ascendant; elle répond à gauche, mais à distance, à la quatrième portion du

duodénum; signalons enfin, à ce niveau, les ganglions les plus supérieurs de la *chaine mésentérique supérieure,* qui forment un amas de quatre ou cinq gros ganglions, improprement appelé *petit pancréas d'Aselli.*

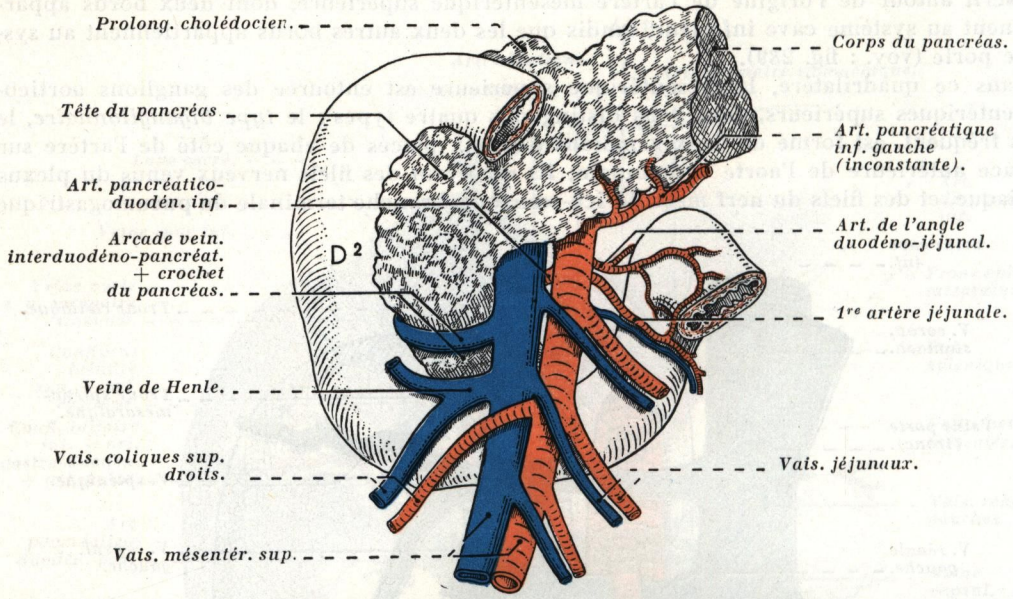

FIG. 290. — *Vaisseaux mésentériques supérieurs dans leur segment interduodéno-pancréatique. Branches collatérales (artère mésentérique supérieure) et affluents (veine mésentérique supérieure).*
D² : deuxième portion du duodénum.

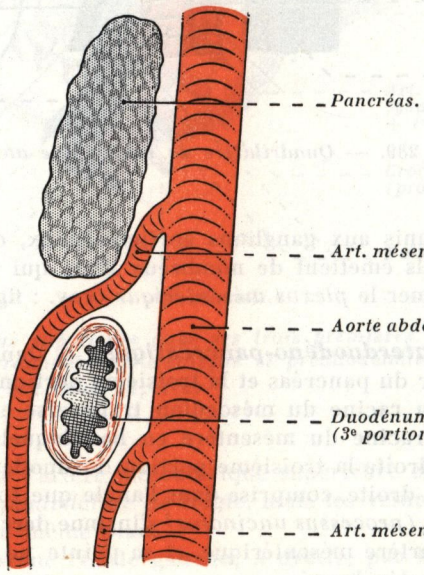

FIG. 291. *Pince artérielle aortico-mésentérique* (schématique).

3° Portion préduodénale. — Dans sa portion préduodénale, l'artère pénètre dans la racine du mésentère et devient réellement artère mésentérique.

Elle répond : a) *en arrière,* à la face antérieure de la troisième portion du duodénum,

sur laquelle elle détermine parfois un sillon (le calibre du duodénum est plus large en amont du croisement qu'en aval); à ce niveau, la portion horizontale du duodénum est comprise dans la fourche vasculaire constituée en arrière par l'aorte, en avant par l'artère mésentérique supérieure *(pince artérielle aortico-mésentérique)*, cette disposition permettant d'expliquer certaines occlusions ou subocclusions intestinales, par traction sur le pédicule mésentérique (voy. : fig. 291); b) *en avant*, au péritoine pariétal postérieur de l'étage sous-mésocolique, qui applique l'artère contre le duodénum; ce feuillet se continue par le feuillet droit du mésentère : en conséquence, l'artère mésentérique supérieure pénètre dans le mésentère sous la lèvre droite de sa racine; c) *à droite*, à la grosse veine mésentérique supérieure, qui lui est contiguë; cette veine reçoit fréquemment à ce niveau la veine gastro-colique de Henle (voy. : fig. 290); quant à la deuxième portion du duodénum, elle

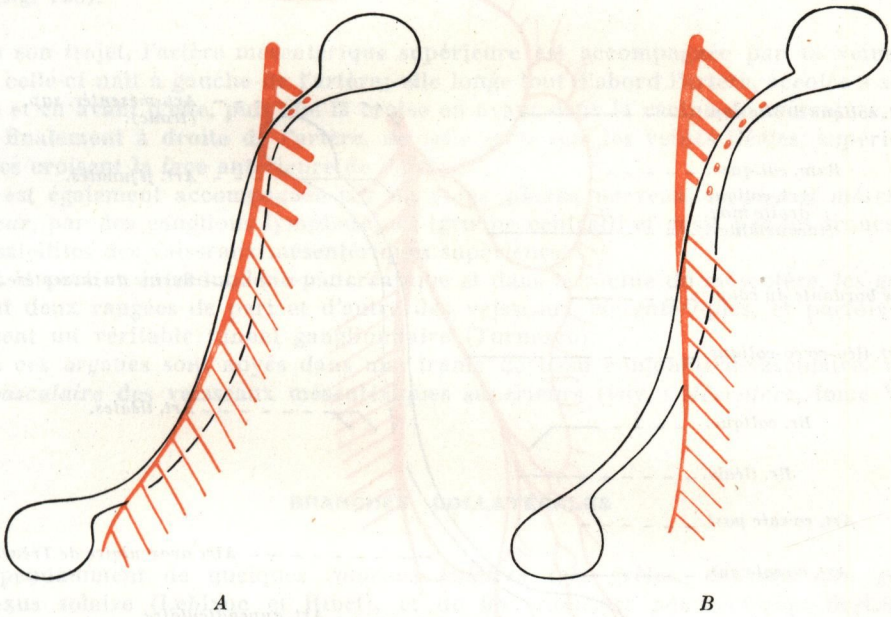

FIG. 292. — *Variations des rapports de l'artère mésentérique supérieure avec la racine du mésentère : A*, pénétration précoce, sortie tardive, long trajet dans la racine du mésentère; *B*, pénétration tardive, sortie précoce, court trajet dans la racine du mésentère (schématique) (d'après TURNESCO).

ne constitue qu'un rapport éloigné; d) et *à gauche*, à la quatrième portion du duodénum et à la partie haute du mésentère; la racine du mésentère descend obliquement de haut en bas et de gauche à droite, en avant de la quatrième portion du duodénum, et généralement contre son bord droit.

*4° **Portion intra-mésentérique fixe.*** — C'est au niveau du bord inférieur de la troisième portion du duodénum que l'artère mésentérique supérieure, accompagnée de sa veine homonyme, de troncs collecteurs lymphatiques et de son plexus nerveux, pénètre dans la racine du mésentère, en un point qui est situé à l'union du tiers supérieur et des deux tiers inférieurs de cette racine; ce point, qui correspond à l'entrée ou à la sortie des organes du méso constitue un véritable *hile mésentérique* (voy. : fig. 293).

Le tiers supérieur de la racine du mésentère tantôt descend sur la face antérieure de la quatrième portion du duodénum, tantôt, au contraire, longe son bord droit, de telle sorte que les premières artères jéjunales, généralement volumineuses, croisent obliquement la

face antérieure de la quatrième portion du duodénum avant de pénétrer dans le mésentère (voy. : fig. 128).

Dans sa portion intra-mésentérique fixe, l'artère mésentérique supérieure chemine à peu près verticalement dans le tiers moyen de la racine du mésentère, toutefois très légèrement oblique en bas et à droite, depuis la troisième portion du duodénum jusqu'au niveau de la bifurcation de l'aorte. Le segment d'artère en rapport avec la racine du mésentère est variable, car si la direction à peu près verticale de l'artère mésentérique supérieure est constante, la situation de la racine du mésentère est sujette à de nombreuses variations : suivant l'incidence sous laquelle l'artère aborde la racine du mésentère, le segment commun aux deux formations sera plus ou moins étendu, de telle sorte que l'on peut observer : une

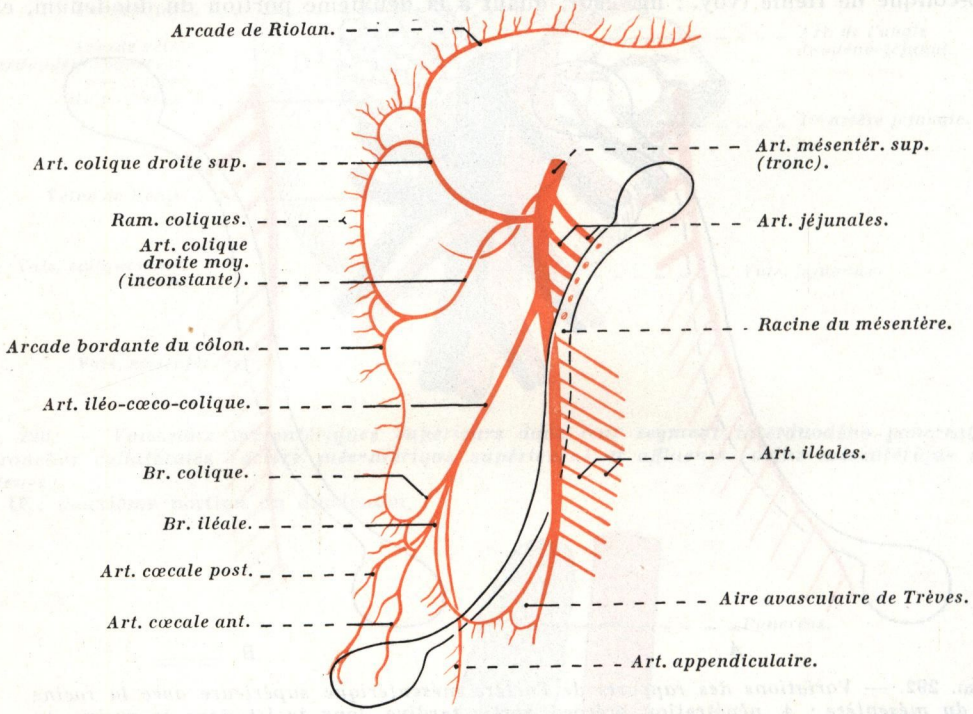

FIG. 293 — *Artère mésentérique supérieure* (schématique) (d'après TURNESCO).

pénétration précoce avec sortie tardive (voy.: fig. 292 *A*); une pénétration tardive avec sortie tardive; et une pénétration tardive avec sortie précoce (voy. : fig. 292 *B*). Cette portion de l'artère mésentérique supérieure présente dans le premier cas un long trajet, et dans le dernier cas un trajet très court; en principe, le trajet de l'artère dans la racine du mésentère est d'autant plus long que cette racine est plus verticale, et inversement d'autant plus court qu'elle est plus oblique (Turnesco).

Dans cette portion, l'artère occupe la racine du mésentère, elle croise en arrière et très obliquement l'aorte abdominale au-dessus de sa bifurcation, et, dans le cas de bifurcation haute de cette artère, elle répond même aux vaisseaux iliaques primitifs droits; dans la partie inférieure de son trajet, elle se place à droite de l'aorte au niveau de l'espace interaortico-cave; mais la veine cave inférieure reste toujours à droite de l'artère et sur un plan postérieur, sans rapport immédiat avec elle; signalons en outre, à ce niveau, les ganglions les plus inférieurs de la chaîne lombo-aortique, le psoas du côté droit dans sa gaine (aponévrose lombo-iliaque), au-devant duquel descend verticalement l'uretère droit et les vaisseaux spermatiques droits.

La veine mésentérique supérieure surcroise l'artère et passe à sa droite (sens du courant sanguin), de telle sorte qu'au-dessus de ce point de croisement ses affluents veineux sont placés devant l'artère dans leur partie terminale (voy. : fig. 290).

*5° **Segment intra-mésentérique mobile.*** — A la hauteur de la bifurcation de l'aorte abdominale, l'artère mésentérique supérieure quitte la racine du mésentère et abandonne tout contact avec la paroi abdominale postérieure; elle pénètre dans le mésentère et s'incline en bas et à droite dans la fosse iliaque droite, jusqu'au point le plus déclive du segment terminal de l'iléon.

Mobile comme son méso, elle est comprise entre les deux feuillets du mésentère; sa veine, qui l'accompagne, est située à gauche et sur un plan antérieur par rapport à l'artère (voy. : fig. 128).

Dans son trajet, l'artère mésentérique supérieure est accompagnée par sa veine homonyme; celle-ci naît à gauche de l'artère; elle longe tout d'abord l'artère, accolée à son flanc gauche et en avant d'elle, puis elle la croise en avant dans la racine du mésentère, pour se placer finalement à droite de l'artère, de telle sorte que les veines iléales, supérieures et jéjunales croisent la face antérieure de l'artère.

Elle est également accompagnée par un riche plexus nerveux, le *plexus mésentérique supérieur,* par des ganglions lymphatiques (groupe central), et aussi par les troncs collecteurs, satellites des vaisseaux mésentériques supérieurs.

Dans la portion interduodéno-pancréatique et dans la racine du mésentère, les ganglions forment deux rangées de part et d'autre des vaisseaux mésentériques, et parfois ceux-ci traversent un véritable tunnel ganglionnaire (Turnesco).

Tous ces organes sont noyés dans une trame de tissu conjonctivo-vasculaire, véritable *lame vasculaire* des vaisseaux mésentériques supérieurs (voy. : *Mésentère,* tome VI).

BRANCHES COLLATÉRALES

Indépendamment de quelques *rameaux solaires* très grêles, destinés aux ganglions du plexus solaire (Leblanc et Ribet), et de fins *rameaux pancréatiques* destinés à la face postérieure de l'isthme et du corps du pancréas, l'artère mésentérique supérieure donne : *a)* des artères au pancréas et au duodénum, qui sont : l'*artère pancréatique gauche inférieure de Testut,* l'*artère pancréatico-duodénale inférieure,* le *tronc pancréatico-duodéno-jéjunal,* et anormalement *la pancreatica magna de Haller*; *b) une branche hépatique* inconstante pour le foie; *c)* des artères au cæcum, à l'appendice, au côlon ascendant et aux deux premiers tiers du côlon transverse, à savoir : l'*artère du côlon transverse* ou *colica média,* les *trois artères coliques droites,* qui sont : l'*artère colique droite supérieure* ou *artère de l'angle droit du côlon,* l'*artère colique droite moyenne* ou *artère du côlon ascendant,* l'*artère colique droite inférieure* ou *artère iléo-cæco-colique*; *d)* et les *artères intestinales* ou *jéjuno-iléales,* destinées à la portion flottante de l'intestin grêle (jéjuno-iléon), parmi lesquelles figure également l'*artère de l'angle duodéno-jéjunal* (voy. : fig. 293 et 298).

*1° **Artère pancréatique inférieure gauche de Testut.*** — Désignée parfois sous le nom de *pancreatica transversa,* cette artère inconstante (20 % des cas) et grêle est la première branche collatérale de la mésentérique supérieure. Elle naît au niveau du bord inférieur du col du pancréas, où elle se détache du flanc gauche de l'artère; elle se dirige transversalement de droite à gauche, légèrement sinueuse, parallèlement à la racine du mésocôlon transverse, en longeant le bord inférieur du pancréas, auquel elle se distribue par des rameaux ascendants, les uns antérieurs, les autres postérieurs (voy. : fig. 283 et 290).

Après avoir croisé en avant l'angle duodéno-jéjunal, elle se termine au niveau de la queue du pancréas, en s'anastomosant avec une branche issue de l'artère splénique; souvent même, cette anastomose est intra-glandulaire; fréquemment, elle abandonne un rameau, qui longe la quatrième portion du duodénum, pour s'anastomoser avec une branche issue de l'artère de l'angle duodéno-jéjunal.

Lorsque la *pancreatica magna* se détache de l'artère mésentérique supérieure, la *pancreatica transversa* apparaît le plus souvent comme une branche collatérale issue de cette dernière, dont elle représente le *rameau pancréatique majeur.*

Par l'intermédiaire de ses rameaux pancréatiques, elle s'anastomose avec les autres artères de cet organe et, en particulier, avec la *pancreatica magna* et la pancréatico-duodénale inférieure.

2° ***Artère pancréatico-duodénale inférieure.*** — *L'artère pancréatico-duodénale inférieure* (1) est la seconde branche collatérale de la mésentérique supérieure; plus volumineuse que la précédente, elle est très courte (10 à 12 millimètres). Elle naît dans la portion interduodéno-pancréatique, où elle se détache soit du flanc droit de l'artère, soit de sa face postérieure, en regard du *processus uncinatus*; parfois même, elle naît d'un tronc commun avec l'artère de l'angle duodéno-jéjunal et la première artère jéjunale, constituant ainsi un *tronc pancréatico-duodéno-jéjunal* (Rio-Branco) (voy. : fig. 294 et voyez plus loin). Elle se dirige transversalement de gauche à droite, parfois oblique en bas et à droite; elle croise la face postérieure de la veine mésentérique supérieure et se bifurque à la face postérieure du petit pancréas de Winslow en *deux branches,* l'une *supérieure,* l'autre *inférieure.*

a) La **branche supérieure,** appliquée contre la face postérieure de la tête du pancréas, s'anastomose avec la pancréatico-duodénale postérieure, branche de la gastro-duodénale, en formant l'*arcade artérielle rétro-pancréatique* (voy. : fig. 283).

b) La **branche inférieure** longe, à la face postérieure du crochet, le bord supérieur de la troisième portion du duodénum, puis elle s'anastomose, comme la branche précédente, à plein canal, avec la pancréatico-duodénale antérieure, peu après son émergence entre la deuxième portion du duodénum et le bord circonférentiel de la tête du pancréas. Elle fournit une branche rétrograde duodéno-jéjunale, qui croise obliquement la face antérieure de la quatrième portion du duodénum, pour s'anastomoser avec une branche descendante de l'artère de l'angle duodéno-jéjunal; cette anastomose contribue à la formation de la première arcade intestinale de premier ordre.

Par leurs anastomoses, ces deux branches contribuent à la formation de l'*arcade artérielle interduodéno-pancréatique* (voy. : fig. 283); toutefois, les arcades artérielles précitées (rétro-pancréatique et interduodéno-pancréatique) sont sujettes à de multiples variations.

Les branches supérieure et inférieure de cette artère peuvent se détacher séparément de l'artère mésentérique supérieure, voire même du tronc pancréatico-duodéno-jéjunal : ce sont les *artères pancréatico-duodénales gauches supérieure et inférieure* (voy. : fig. 294); enfin, tandis que la branche inférieure est une artère à destination principalement duodénale, la branche supérieure est presque exclusivement une artère pancréatique (voy. : fig. 294).

---

(1) Articles et ouvrage à consulter : F. Villemin : Sur la circulation artérielle du duodénum. *Comptes rendus de l'Association des Anatomistes,* 1921, p. 223.
E. Yule : The arterial supply of the duodenum. *Journal of Anatomy and Physiology,* 1921, p. 344.
Evrard : Les artères du duodénum et du pancréas. *Thèse de Paris,* 1932.
Falconer et Griffiths : The anatomy of the blood vessels in the region of the pancreas. *British Journal of Surgery,* 1950, p. 334.
F. Calas, Martin, Bouchet et Poliack : Les artères de la tête du pancréas. *Comptes rendus du VIe Congrès fédératif international d'Anatomie, Paris,* 25-30 juillet 1955.

3° ***Tronc pancréatico-duodéno-jéjunal.*** — Branche collatérale de l'artère mésentérique supérieure, ce tronc est destiné, comme sa dénomination l'indique, au pancréas (tête et crochet), au duodénum (troisième et quatrième portions), à l'angle duodéno-jéjunal et au segment initial du jéjunum.

C'est à Rio-Branco que revient le mérite d'avoir montré, en 1912, la fréquence et la disposition de ce tronc artériel; plus récemment, P. Meyer (1) a fourni une étude détaillée de ce dernier, ainsi que de ses branches terminales.

Le *tronc artériel pancréatico-duodéno-jéjunal* est relativement fréquent, puisqu'on l'observe dans plus de 60 % des cas; il se détache le plus souvent soit de la face postérieure, soit du versant gauche de l'artère mésentérique supérieure, dont il représente

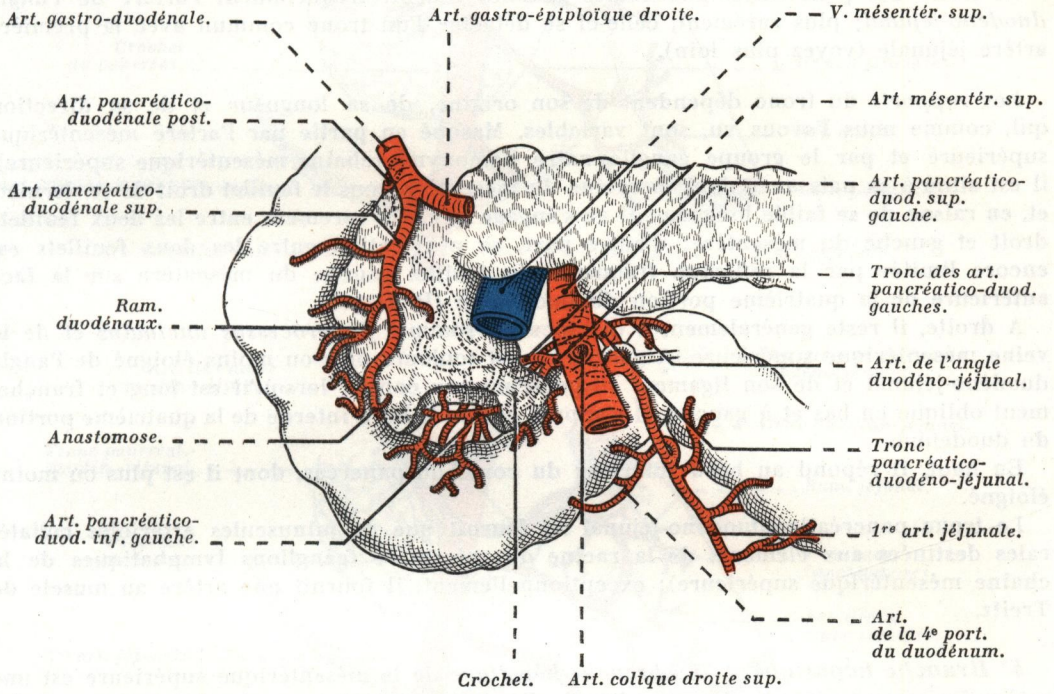

FIG. 294. — *Tronc artériel pancréatico-duodéno-jéjunal; vue antérieure* (d'après P. MEYER). Le crochet du pancréas est échancré pour montrer l'artère pancréatico-duodénale gauche inférieure. Le système artériel rétro- et trans-pancréatique est figuré en pointillé.

la première branche collatérale importante; exceptionnellement, il naît du versant droit de l'artère (voy. : fig. 275 et 294).

Quoique variable, son origine est généralement située sur le segment de l'artère mésentérique supérieure compris entre le bord inférieur du pancréas et la troisième portion du duodénum (portion interduodéno-pancréatique), toujours en amont de la naissance de l'artère colique droite supérieure.

Sa *direction* est oblique en bas et à gauche, mais il est rarement rectiligne; le plus souvent, il décrit une courbe dont la concavité regarde à droite.

Sa *longueur* est variable, mais généralement très courte (25 millimètres en moyenne). Son *diamètre*, également variable, est de 2 ou 3 millimètres.

---

(1) Article à consulter : P. MEYER : Etude du tronc artériel pancréatico-duodéno-jéjunal. *Comptes rendus de l'Association des Anatomistes*, 1953, p. 99.

Après un court trajet, le tronc artériel se divise en *deux branches terminales* qui se séparent sous un angle obtus; ce sont : la *première artère jéjunale* (voyez plus loin) et l'*artère pancréatico-duodénale inférieure* (voyez précédemment); parfois aussi, le tronc se trifurque lorsque les deux branches supérieure et inférieure de l'artère pancréatico-duodénale inférieure se détachent séparément de ce dernier; les branches terminales du tronc deviennent alors : une *artère jéjunale* (la première), l'*artère pancréatico-duodénale gauche supérieure* (1), et l'*artère pancréatico-duodénale gauche inférieure*; ces deux dernières branches étant principalement destinées, la première à la vascularisation du crochet et de la moitié inférieure de la tête du pancréas, et la seconde à celle du duodénum (troisième et quatrième portions) (voy. : fig. 294).

Le tronc des pancréatico-duodénales gauches fournit fréquemment l'*artère de l'angle duodéno-jéjunal*; plus rarement, celle-ci se détache d'un tronc commun avec la première artère jéjunale (voyez plus loin).

Les *rapports* du tronc dépendent de son origine, de sa longueur et de sa direction qui, comme nous l'avons vu, sont variables. Masqué en partie par l'artère mésentérique supérieure et par le groupe ganglionnaire homonyme (chaîne mésentérique supérieure), il est situé à sa naissance dans la racine du mésentère, sous le feuillet droit de ce dernier, et, en raison de sa faible longueur, il ne s'engage que très rarement entre les deux feuillets droit et gauche du mésentère; d'autre part, sa pénétration entre les deux feuillets est encore limitée par la réflexion fréquente du feuillet gauche du mésentère sur la face antérieure de la quatrième portion du duodénum (P. Meyer).

A droite, il reste généralement à distance du sommet du *processus uncinatus* et de la veine mésentérique supérieure. A gauche, il est toujours plus ou moins éloigné de l'angle duodéno-jéjunal et de son ligament suspenseur; par contre, lorsqu'il est long et franchement oblique en bas et à gauche, il s'appuie contre le bord interne de la quatrième portion du duodénum.

En haut, il répond au bord inférieur du corps du pancréas, dont il est plus ou moins éloigné.

Le tronc pancréatico-duodéno-jéjunal ne fournit que de minuscules artérioles collatérales destinées aux éléments de la racine du mésentère (ganglions lymphatiques de la chaîne mésentérique supérieure); exceptionnellement, il fournit une artère au muscle de Treitz.

*4° **Branche hépatique.*** — La *branche hépatique* de la mésentérique supérieure est une artère inconstante (15 % des cas, d'après Rio-Branco, 8 % seulement d'après nous). De calibre variable, elle naît en arrière du pancréas, et, lorsqu'elle existe, c'est la première branche de l'artère mésentérique supérieure.

Elle se dirige tout d'abord transversalement vers la droite, à la face postérieure de la tête du pancréas; elle croise en arrière le tronc de la veine porte, puis elle se courbe pour devenir ascendante, en même temps qu'elle pénètre dans le bord libre du petit épiploon; elle monte obliquement, dirigée à droite et en avant derrière les éléments du pédicule hépatique, puis elle apparaît dans l'aire du triangle de Budde, et, accolée à la face antérieure de la branche droite de la veine porte, elle pénètre le hile du foie avec cette dernière; elle est destinée au *lobe droit* du foie, et ne présente aucune anastomose avec l'artère hépatique issue du tronc cœliaque.

*5° **Artère de l'angle duodéno-jéjunal (artère angulaire).*** — Cette artère possède une autonomie suffisante pour mériter cette dénomination, car elle est exclusivement

(1) Bien que cette artère soit *à droite* de la ligne médiane, ce qualificatif lui est attribué par le fait qu'elle s'oppose aux deux autres artères pancréatico-duodénales issues de l'artère gastro-duodénale.

destinée à l'angle duodéno-jéjunal, mais son territoire est toujours relativement restreint.

Elle naît de l'artère mésentérique supérieure dans sa portion interduodéno-pancréatique, le plus souvent assez haut au niveau du bord inférieur du corps du pancréas (voy. : fig. 295 *A*); parfois aussi, elle se détache d'un tronc commun avec l'artère pancréatico-duodénale inférieure *(tronc pancréatico-duodéno-jéjunal)* (voy. : fig. 295 *B*), plus rarement d'un tronc commun avec la première artère jéjunale.

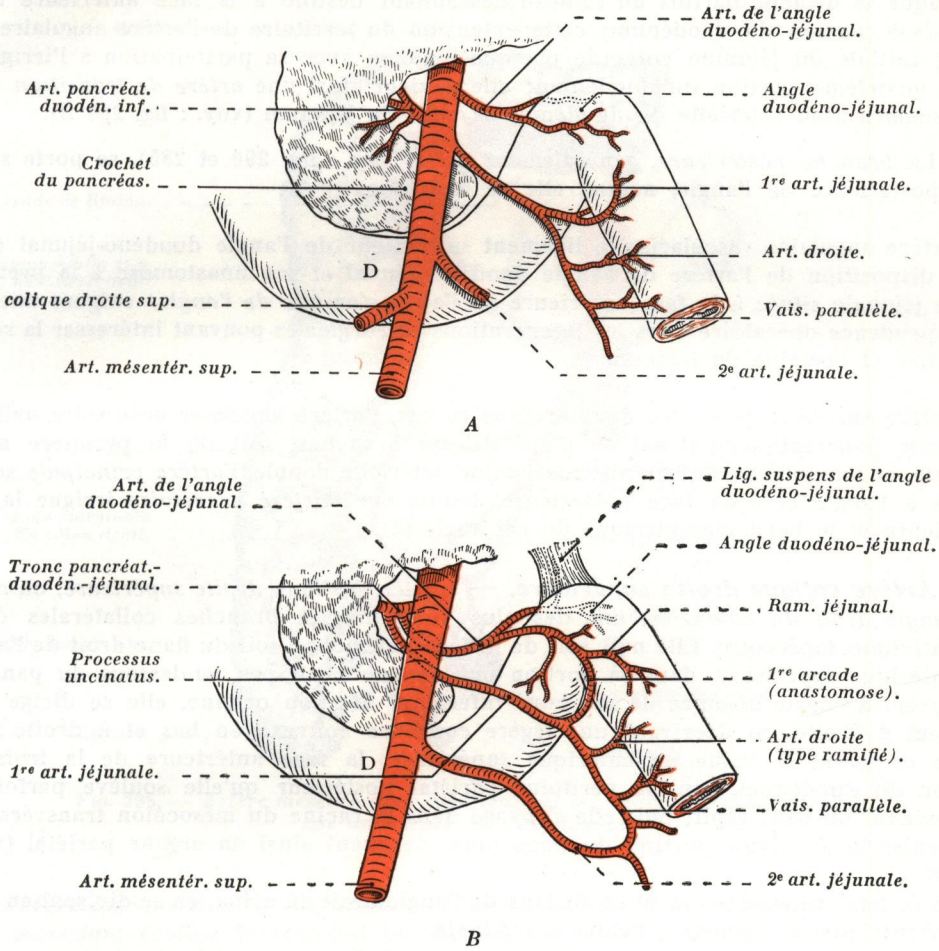

FIG. 295. — *Artères de l'angle duodéno-jéjunal (artère angulaire) et première artère jéjunale* (schématique).

A. Les artères se détachent isolément de la mésentérique supérieure.

B. Les artères se détachent d'un tronc commun (tronc pancréatico-duodéno-jéjunal) et leur anastomose constitue la première arcade.

D : troisième portion du duodénum.

Son *calibre* est variable (mais dans la majeure partie des cas, elle est de petit calibre).

Elle se dirige obliquement en bas et à gauche, et d'autant plus oblique qu'elle naît plus haut; presque transversale lorsqu'elle naît bas, elle aborde l'angle duodéno-jéjunal soit par sa face antérieure, soit par son versant droit (duodénal), et, le plus souvent, elle se divise en *deux branches* d'inégale importance, l'une *antérieure*, l'autre *postérieure* (voy. : fig. 290).

a) La *branche antérieure* est souvent la plus volumineuse; elle se distribue à la face antérieure de l'angle, et son territoire peut empiéter sur la partie initiale du jéjunum; parfois même, elle s'anastomose avec la première artère jéjunale; cette anastomose s'établit tantôt sur la face antérieure de l'angle, tantôt, et le plus fréquemment, au niveau du bord mésentérique de la partie initiale du jéjunum, constituant ainsi, à la face antérieure de l'angle duodéno-jéjunal, la *première arcade de premier ordre*; de cette arcade anastomotique se détache parfois un rameau descendant destiné à la face antérieure de la quatrième portion du duodénum; cette extension du territoire de l'artère angulaire à la partie initiale du jéjunum coïncide presque toujours avec sa participation à l'irrigation de la quatrième portion du duodénum; elle devient ainsi une *artère de transition* entre la vascularisation artérielle du duodénum et celle du jéjunum (voy. : fig. 295 *B*).

b) La *branche postérieure,* généralement grêle (voy. : fig. 290 et 285), se porte sur la face postérieure de l'angle, auquel elle se distribue.

L'artère angulaire vascularise le ligament suspenseur de l'angle duodéno-jéjunal (1).

La disposition de l'artère de l'angle duodéno-jéjunal et son anastomose à la première artère jéjunale située à la face antérieure de l'angle *(arcade de l'angle)* exigent une certaine prudence opératoire dans les interventions chirurgicales pouvant intéresser la région angulaire et l'origine du jéjunum.

L'artère angulaire peut être double; dans ce cas, l'artère angulaire accessoire naît soit du tronc pancréatico-duodénal ou d'une de ses branches, soit de la première artère jéjunale, et lorsqu'il existe une vascularisation artérielle double, l'*artère principale* se distribue à l'angle et à sa face postérieure, tandis que l'*artère accessoire* irrigue la face antérieure et le bord mésentérique de cet angle (2).

6° ***Artère colique droite supérieure.*** — L'*artère colique droite supérieure,* ou *artère de l'angle droit du côlon,* est une des plus volumineuses branches collatérales de la mésentérique supérieure. Elle naît soit de la face antérieure, soit du flanc droit de l'artère mésentérique supérieure, dans sa portion préduodénale, un peu au-dessous du pancréas et souvent à courte distance de son bord inférieur; dès son origine, elle se dirige obliquement à droite, en décrivant une légère courbure convexe en bas et à droite ; elle croise en avant la veine mésentérique supérieure, la face antérieure de la troisième portion du duodénum, sous le péritoine pariétal postérieur qu'elle soulève parfois en déterminant un petit repli; puis elle s'engage dans la racine du mésocôlon transverse, où elle croise la deuxième portion du duodénum, devenant ainsi un organe pariétal (voy. : fig. 290).

Elle se termine au-dessous et en dedans de l'angle droit du côlon, en se divisant en *deux branches* : l'une *descendante,* l'autre *ascendante.*

a) La **branche descendante** longe le côlon ascendant et s'anastomose avec une branche ascendante de la colique droite moyenne, ou avec la branche colique de l'artère iléo-cæco-colique, lorsque celle-là manque.

b) La **branche ascendante** s'engage dans le mésocôlon transverse et s'anastomose à plein canal avec une branche issue de l'artère colique gauche supérieure ou de la *colica média,* pour former l'*arcade de Riolan*; de la convexité de cet arc, partent les rameaux artériels du

---

(1) Article à consulter : VILLEMIN et HUARD : Angle duodéno-jéjunal et dispositions vasculaires voisines. *Comptes rendus de la Société de Biologie,* 1924, p. 429.

(2) Article à consulter : GAMBARELLI, BRICOT, RAMPAL et RICHELME : Les artères de l'angle duodéno-jéjunal. *Travaux de l'Institut d'Anatomie de la Faculté de Médecine de Marseille,* 1954, fasc. 12, p. 7.

côlon transverse; la partie du mésocôlon transverse comprise entre sa racine et l'arc artériel est avasculaire, et c'est à ce niveau, dans une zone avasculaire, que l'on doit effondrer le mésocôlon transverse dans la gastro-entérostomie postérieure transmésocolique (procédé de von Hacker).

Cette artère est plus spécialement destinée à l'angle droit du côlon et à la partie droite du côlon transverse (voy. : fig. 296).

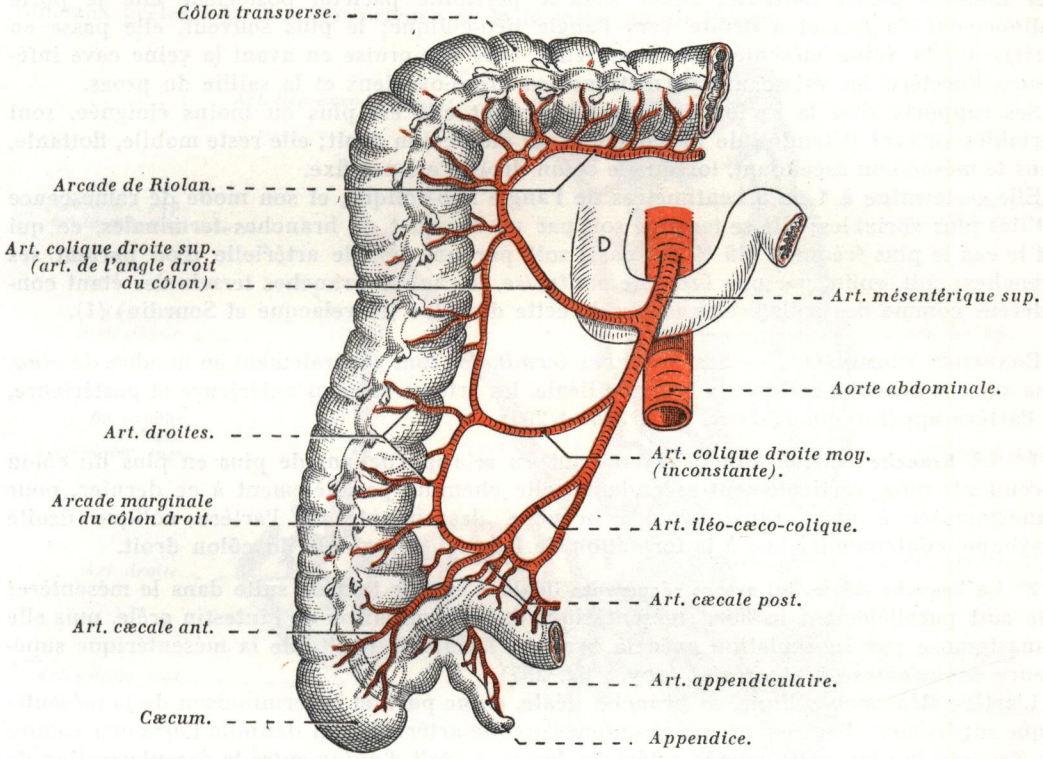

FIG. 296. — *Artère mésentérique supérieure et ses branches cæco-coliques; vue antérieure.* D. : duodénum.

7° ***Artère colique droite moyenne.*** — L'*artère colique droite moyenne,* ou *artère du côlon ascendant (colica dextra),* est inconstante (25 % des cas). Elle naît du flanc droit de la mésentérique supérieure, dans la racine du mésentère, un peu au-dessous de la troisième portion du duodénum; parfois, elle se détache d'un tronc commun avec l'artère précédente, dont elle constitue le *ramus colicus de Waldeyer*; plus rarement, elle naît d'un tronc commun avec l'artère iléo-cæco-colique.

Elle se dirige transversalement en dehors sous le péritoine pariétal postérieur, et se termine un peu avant d'aborder le côlon ascendant, en se divisant, comme la précédente, en *deux branches* : *a)* l'une, *ascendante,* qui s'anastomose avec la branche descendante de l'artère de l'angle droit du côlon; *b)* l'autre, *descendante,* qui s'anastomose à plein canal avec la branche colique de l'artère iléo-cæco-colique, contribuant ainsi à la formation d'une longue arcade artérielle, qui longe le côlon droit : c'est l'*arcade marginale du côlon droit,* de laquelle partent les *rameaux coliques (artères droites)* (voy. : fig. 293, 296 et 298).

Elle ne possède qu'une importance relative du point de vue chirurgical, et peut être liée sans gêne pour la vascularisation du côlon.

*8° **Artère colique droite inférieure,** ou **artère iléo-cæco-colique.*** — *L'artère colique droite inférieure,* ou *artère iléo-cæco-colique,* est la dernière branche collatérale droite de la mésentérique supérieure, et c'est aussi la plus volumineuse de ses branches; son calibre à l'origine est de 3 à 4 millimètres.

Considérée à tort comme la terminaison de la mésentérique supérieure, elle naît du flanc droit de cette artère, au point où celle-ci quitte la racine du mésentère pour pénétrer dans sa partie flottante; située sous le péritoine pariétal postérieur elle se porte obliquement en bas et à droite vers l'angle iléo-colique; le plus souvent, elle passe en arrière de la veine mésentérique supérieure, puis elle croise en avant la veine cave inférieure, l'uretère, les vaisseaux spermatiques ou utéro-ovariens et la saillie du psoas.

Ses rapports avec la racine du mésentère, dont elle est plus ou moins éloignée, sont variables suivant l'étendue de l'accolement du mésocôlon droit; elle reste mobile, flottante, dans le mésocôlon ascendant, lorsque le côlon droit n'est pas fixe.

Elle se termine à 4 ou 5 centimètres de l'angle iléo-colique, et son mode de ramescence est des plus variables; elle se termine soit par un bouquet de branches terminales, ce qui est le cas le plus fréquent (65 % des cas); soit par une boucle artérielle d'où partent ses branches; soit, enfin, par une *branche maîtresse,* les autres branches terminales étant considérées comme des collatérales issues de cette dernière (Hovelacque et Sourdin) (1).

Branches terminales. — Ses *branches terminales* sont généralement au nombre de *cinq,* à savoir : la branche colique, la branche iléale, les artères cæcales antérieure et postérieure, et l'artère appendiculaire (voy. : fig. 296 et 297).

1° La **branche colique** s'incurve en haut en se rapprochant de plus en plus du côlon ascendant; puis, verticalement ascendante, elle chemine parallèlement à ce dernier, pour s'anastomoser à plein canal avec la branche descendante de l'artère colique droite moyenne, contribuant ainsi à la formation de l'arcade marginale du côlon droit.

2° La **branche iléale,** ou **artère récurrente iléale,** s'engage tout de suite dans le mésentère; elle suit parallèlement le bord mésentérique de la terminaison de l'intestin grêle, puis elle s'anastomose par inosculation avec la branche terminale droite de la mésentérique supérieure *(anastomose juxta-iléale)* (voy. : fig. 297).

L'artère iléo-cæco-colique, sa branche iléale, d'une part, et la terminaison de la mésentérique supérieure, d'autre part, représentent l'arcade artérielle qui délimite l'*aire avasculaire de Trèves*; de plus, cette arcade artérielle forme le *trait d'union* entre la vascularisation de l'intestin grêle et celle des côlons.

L'artère récurrente iléale est souvent double.

3° Les **artères cæcales** sont au nombre de *deux* : la *cæcale antérieure* et la *cæcale postérieure.* Ces artères doivent être considérées comme de longs et volumineux *vaisseaux droits (artères droites),* ayant acquis ici un développement plus considérable qu'ailleurs du fait du volume du cæcum.

a) L'artère cæcale antérieure se dirige obliquement en bas et à droite, elle atteint le gros intestin au niveau de l'angle iléo-colique, et par ce fait elle croise le bord interne de l'origine du côlon droit, dont elle reste distante de un centimètre environ avant de s'accoler à la face antérieure du cæcum, où elle se ramifie en donnant des *rameaux internes* et *externes*; parmi ces derniers, un ou deux glissent sous la bandelette longitudinale antérieure (Hovelacque); elle fournit également un ou deux rameaux grêles à la face antérieure de la terminaison de l'iléon.

Elle est comprise dans un repli péritonéal, le *repli mésentérico-cæcal* (voy. : *Rapports du cæcum,* tome V).

L'artère cæcale antérieure est parfois double.

---

(1) Ouvrage à consulter : Hovelacque et Sourdin : *Les artères de la région iléo-cæco-appendiculaire.* A. Legrand, édit., Paris, 1928.

b) L'artère cæcale postérieure, plus volumineuse que la précédente, présente la même direction qu'elle; elle croise en arrière la terminaison de l'iléon, puis elle s'applique contre la face postérieure du cæcum, où elle se ramifie en *deux* ou *trois rameaux.* Elle donne fréquemment une petite artériole à la base de l'appendice, mais cette artère peut, dans certains cas, se détacher isolément de l'artère iléo-cæco-colique ou d'une arcade secondaire *(artère du fond du cæcum et de la base de l'appendice)* (Meillère) (voy. : fig. 297). Comme la cæcale antérieure, elle fournit parfois, mais plus rarement, quelques rameaux grêles à la face postérieure de la terminaison de l'iléon.

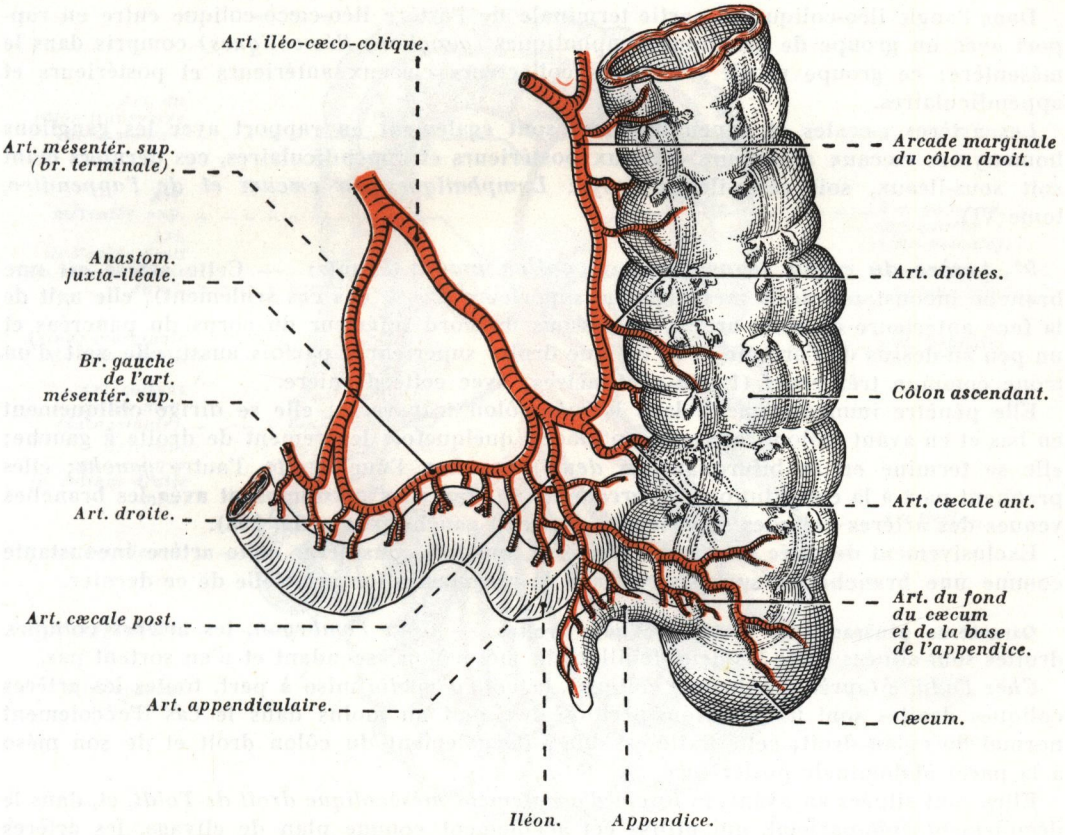

FIG. 297. — *Artères du cæcum, de l'appendice et de la terminaison de l'iléon; vue postérieure.*

4° **L'artère appendiculaire** (1), destinée à l'appendice et à son méso, se détache, tantôt de l'iléo-cæco-appendiculaire, tantôt d'un tronc commun avec la cæcale postérieure (voy. : fig. 297), parfois aussi d'une arcade primaire. Elle croise tout d'abord la face postérieure de la terminaison de l'iléon, puis elle s'engage dans le méso-appendice et se rapproche de plus en plus de l'appendice, qu'elle atteint à un niveau variable, suivant le développement du méso; si le méso est court et peu large, elle se place à son contact dans son tiers proximal, et l'accompagne jusqu'à son extrémité; si, au contraire, le méso est long et large, et partant l'appendice également, elle ne l'atteint que près de son extrémité; dans

(1) Article à consulter : P. BOURRET : Les artères de l'appendice. *Comptes rendus de l'Association des Anatomistes,* 1951, p. 221.

son trajet, elle abandonne, à intervalles plus ou moins réguliers, des rameaux : ce sont les *vaisseaux courts appendiculaires*; ceux-ci abordent obliquement l'appendice et cela d'autant plus obliquement que l'on se rapproche davantage de la racine de son méso.

Elle fournit également un rameau au fond du cæcum, rameau qui n'est autre que son premier vaisseau droit, et quelques rameaux à l'iléon au point où elle croise ce dernier; parfois aussi une *artère iléo-appendiculaire,* branche inconstante à trajet récurrent, comprise dans un repli péritonéal, le *repli iléo-appendiculaire.*

L'artère appendiculaire peut être double.

Dans l'angle iléo-colique, la partie terminale de l'artère iléo-cæco-colique entre en rapport avec un groupe de ganglions lymphatiques *(ganglions iléo-coliques)* compris dans le mésentère; ce groupe reçoit les troncs collecteurs cæcaux antérieurs et postérieurs et appendiculaires.

Les artères cæcales et appendiculaires sont également en rapport avec les ganglions homonymes cæcaux antérieurs, cæcaux postérieurs et appendiculaires, ces derniers étant soit sous-iléaux, soit rétro-iléaux (voy. : *Lymphatiques du cæcum et de l'appendice,* tome VI).

9° ***Artère du côlon transverse,*** ou ***colica media*** (Frantz). — Cette artère est une branche inconstante de la mésentérique supérieure (25 % des cas seulement); elle naît de la face antérieure de cette artère, au-dessous du bord inférieur du corps du pancréas et un peu au-dessus de l'origine de la colique droite supérieure; parfois aussi, elle naît d'un tronc commun très court (1 à 2 centimètres) avec cette dernière.

Elle pénètre immédiatement dans le mésocôlon transverse; elle se dirige obliquement en bas et en avant (côlon transverse en place), quelquefois légèrement de droite à gauche; elle se termine en se bifurquant en *deux branches,* l'une *droite,* l'autre *gauche*; elles prennent part à la constitution de l'*arcade de Riolan,* en s'anastomosant avec les branches venues des artères coliques supérieures droite et gauche (voy. : fig. 298).

Exclusivement destinée au côlon transverse, on doit considérer cette artère inconstante comme une branche de suppléance dans la vascularisation artérielle de ce dernier.

Caractères généraux des artères coliques droites. — *Chez l'embryon,* les artères coliques droites sont situées entre les deux feuillets du mésocôlon ascendant et n'en sortent pas.

Chez l'adulte (après accolement colique), la *colica média* mise à part, toutes les artères coliques droites sont fixes et sous-péritonéales, tout au moins dans le cas d'accolement normal du côlon droit; cette fixité est due à l'accolement du côlon droit et de son méso à la paroi abdominale postérieure.

Elles sont situées en avant du *fascia d'accolement mésocolique droit de Toldt,* et, dans le décollement colo-pariétal, qui utilise cet accolement comme plan de clivage, les artères suivent le péritoine; de plus, il n'existe aucune anastomose entre le système des artères mésentériques et le système artériel de l'appareil urinaire situé sur un plan plus postérieur; la participation des artères coliques supérieures droite et gauche à la constitution de l'arc artériel exorénal de Schmerber, admise et décrite par certains auteurs, est une hérésie embryologique.

Dans leur trajet, elles sont accompagnées par des veines, des nerfs, des troncs et des ganglions lymphatiques; ces troncs collectent la lymphe du cæcum, de l'appendice et du segment droit du côlon (voy. : *Lymphatiques du côlon,* tome VI).

Les artères coliques droites, en s'anastomosant aux abords du côlon ascendant, déterminent une arcade artérielle, véritable *arcade bordante* (Mondor) dite *arcade marginale du côlon droit* (voy. : fig. 296 et 298); l'*arcade de Riolan* représente la partie transversale mobile de l'arcade des côlons, située le long du bord mésocolique du côlon transverse ; de cette arcade, partent soit des arcades primaires, soit directement des vaisseaux courts destinés au côlon transverse. Tout au long de l'arcade bordante sont échelonnés les ganglions paracoliques (voy. : *Lymphatiques des côlons,* tome VI).

*10° **Artères intestinales** ou **jéjuno-iléales.*** — Les *artères intestinales* ou *jéjuno-iléales* sont destinées à la portion flottante de l'intestin grêle; elles sont en nombre variable, de *dix* à *seize* en moyenne.

Elles naissent du bord gauche de l'artère mésentérique supérieure, sur toute l'étendue de l'artère, comme les dents d'un peigne, mais de façon irrégulière; tantôt elles sont disposées *en échelle* sur le tronc mésentérique supérieur, et c'est le cas le plus fréquent (voy. : fig. 293 et 298); tantôt au contraire, elles naissent relativement près les unes des autres; c'est le type *en bouquet* (plus rare); dans ce cas, elles sont alors volumineuses,

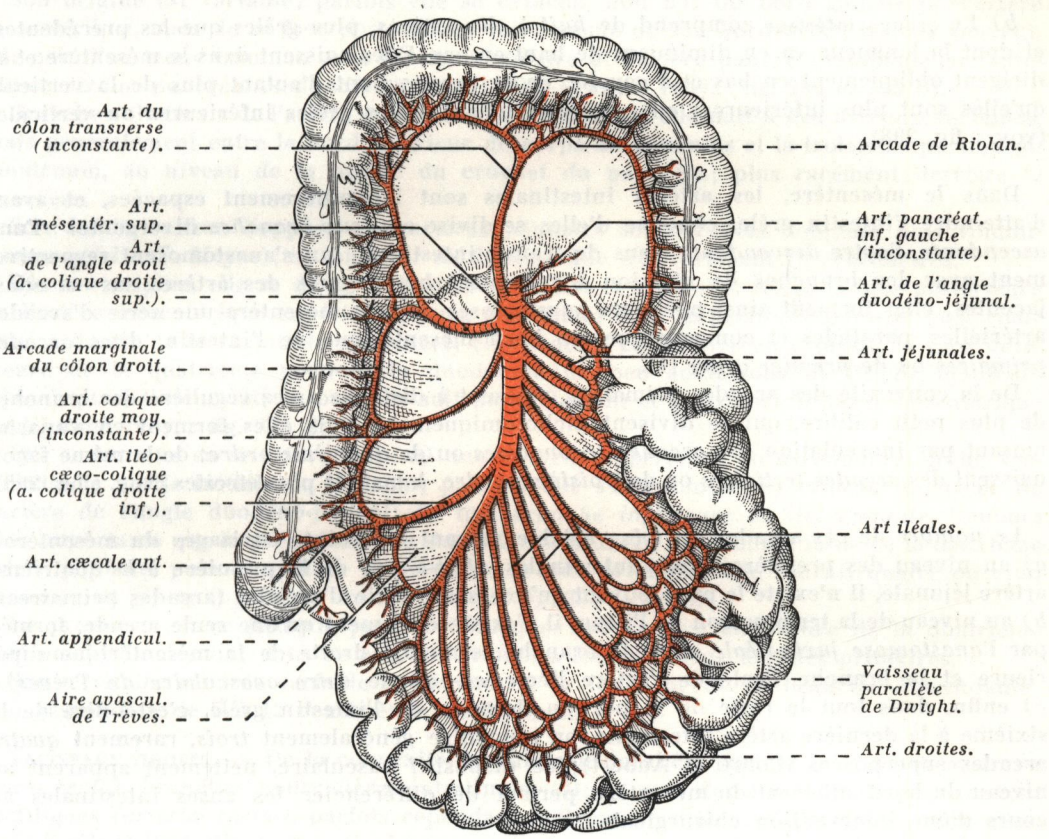

FIG. 298. — *Artère mésentérique supérieure.*

mais moins nombreuses; la deuxième, la troisième ou la quatrième peuvent être du même volume que la mésentérique supérieure après la naissance de ces branches; enfin, entre ces deux types extrêmes, on peut observer tous les intermédiaires suivant le niveau de la naissance des branches, leur nombre et leur calibre (Villemin, Dufour et Rigaud) (1).

Nous distinguerons *deux groupes* d'artères intestinales : un *groupe supérieur* et un *groupe inférieur* (voy. : fig. 293 et 298).

---

(1) Articles à consulter : KONTOWT : De la distribution des artères dans la partie initiale du mésentère. *Revue médicale de la Suisse romande*, 1907, p. 699.

VILLEMIN, DUFOUR et RIGAUD : Les branches intestinales de la mésentérique supérieure. *Comptes rendus de l'Association des Anatomistes*, 1950, p. 506.

L. QUÉNU : Les artères du jéjunum. Types et variétés. *Comptes rendus de l'Association des Anatomistes*, 1952, p. 833.

a) Le **groupe supérieur** comprend *quatre* ou *cinq* artères de fort calibre. Elles naissent de l'artère mésentérique supérieure, avant son entrée dans la racine du mésentère; les plus supérieures cheminent tout d'abord sous le péritoine pariétal postérieur ; la plus inférieure des branches, naissant à l'entrée de la mésentérique supérieure dans le mésentère, est d'emblée intra-mésentérique.

Elles se dirigent presque horizontalement; elles croisent la partie gauche de la troisième portion et la quatrième portion du duodénum, pour se rendre aux anses grêles supérieures ou horizontales.

b) Le **groupe inférieur** comprend de *huit* à *dix* artères, plus grêles que les précédentes, et dont la longueur va en diminuant de haut en bas. Elles naissent dans le mésentère et se dirigent obliquement en bas et à gauche, en se rapprochant d'autant plus de la verticale qu'elles sont plus inférieures; elles se rendent aux anses grêles inférieures ou verticales (voy. : fig. 298).

Dans le mésentère, les artères intestinales sont irrégulièrement espacées, et avant d'atteindre l'intestin grêle, chacune d'elles se divise en *deux branches* divergentes : l'une *ascendante,* l'autre *descendante* (sens du transit intestinal), qui s'anastomosent respectivement avec les branches de division inversement homonymes des artères sus- et sous-jacentes; elles forment ainsi par leurs anastomoses dans le mésentère une série d'arcades artérielles, parallèles et concentriques au bord mésentérique de l'intestin, dites *arcades primaires* ou de *premier ordre* (1).

De la convexité des arcades primaires, naissent à distance assez régulière des branches de plus petit calibre, qui se divisent dichotomiquement, puis elles forment en s'anastomosant par inosculation des *arcades secondaires* ou de *deuxième ordre*; de la même façon naissent des *arcades tertiaires* ou de *troisième ordre,* à mailles plus étroites (voy. : fig. 298).

Le *nombre* de ces arcades est très variable suivant les points envisagés du mésentère : *a)* au niveau des premières anses intestinales, c'est-à-dire de la première à la quatrième artère jéjunale, il n'existe le plus souvent qu'une seule série d'arcades (arcades primaires); *b)* au niveau de la terminaison de l'iléon, il n'existe également qu'une seule arcade, formée par l'*anastomose juxta-iléale* entre la branche terminale droite de la mésentérique supérieure et la branche iléale de l'artère iléo-cæco-colique *(aire avasculaire de Trèves)* ; *c)* enfin, dans tout le reste de la portion flottante de l'intestin grêle, c'est-à-dire de la sixième à la dernière artère intestinale, on rencontre généralement *trois,* rarement *quatre* arcades superposées (Corsy et Aubert); ce dispositif vasculaire, nettement apparent au niveau du bord adhérent du mésentère, permet de différencier les anses intestinales au cours d'une intervention chirurgicale.

La *forme* des arcades est variable et en rapport avec la longueur des artères intestinales et de leurs anastomoses; elles sont longues et en *arc de cercle* lorsque la direction générale des artères jéjuno-iléales est divergente par suite de leur naissance oblique sur le tronc de l'artère mésentérique supérieure (voy. : fig. 298); elles sont courtes et généralement *ogivales* lorsque les artères sont parallèles entre elles par suite de leur naissance espacée sur le tronc de la mésentérique supérieure (Villemin, Dufour et Rigaud); enfin, en ce qui concerne les arcades de premier ordre, il va sans dire que leur aspect dépend uniquement de la bifurcation plus ou moins précoce des artères intestinales qui leur ont donné naissance.

---

(1) Articles et ouvrage à consulter : F. Corsy et Aubert: Artères de l'intestin grêle et des côlons. *Bibliographie Anatomique,* 1913, p. 221.
R. Grégoire : *Anatomie médico-chirurgicale de l'abdomen. La région sous-thoracique de l'abdomen.* J. B. Baillière et Fils, édit., Paris, 1922.
Dieulafé : Contribution à l'étude de l'irrigation de l'intestin grêle. *Archives d'Anatomie, d'Histologie et d'Embryologie,* 1936, p. 97.

Quoi qu'il en soit, la série des dernières arcades, et cela quel que soit l'ordre auquel elles appartiennent, forment à distance du bord mésentérique de l'intestin grêle un vaisseau artériel plus ou moins festonné, parallèle à celui-ci, auquel on donne le nom de *vaisseau parallèle de Dwight* (1) (voy. : *Artères du jéjuno-iléon,* tome VI) (voy. : fig. 298 et 299).

Première artère jéjunale. — La *première artère jéjunale* (2) offre certains caractères particuliers qui méritent d'être précisés en raison de la grande variabilité de la vascularisation de l'angle duodéno-jéjunal et du segment initial du jéjunum.

Son origine est variable; parfois elle se détache, non pas du bord gauche de l'artère mésentérique, mais de sa face postérieure, voire même de son bord droit; le plus souvent, elle naît d'un tronc commun avec l'artère angulaire et l'artère pancréatico-duodénale inférieure *(tronc pancréatico-duodéno-jéjunal)* (Rio-Branco) (voy. : fig. 294 et 295 *B*).

Branche collatérale de l'artère mésentérique supérieure, elle naît à des niveaux variables, mais généralement entre le bord inférieur du corps du pancréas et la troisième portion du duodénum, au niveau de la pointe du crochet du pancréas; plus rarement derrière le pancréas.

Son faible calibre l'oppose aux artères jéjunales sous-jacentes, toujours plus volumineuses qu'elle (P. Meyer); sa longueur ne dépasse que très rarement 10 centimètres.

Dès son origine, elle se dirige obliquement en bas et à gauche, croise la face postérieure de l'artère mésentérique supérieure, puis, cheminant sous le péritoine pariétal postérieur situé à droite de la racine du mésentère, elle pénètre ce dernier en croisant la face antérieure de la quatrième portion du duodénum un peu au-dessous de l'angle duodéno-jéjunal, puis, s'incurvant en bas, elle suit parallèlement et à distance le bord mésentérique du jéjunum (voy. : fig. 295 *B*).

Elle se termine en se bifurquant : *a)* une *branche supérieure* ou *ascendante,* grêle, vascularise la partie initiale du jéjunum; parfois, elle s'anastomose au rameau antérieur de l'artère de l'angle duodéno-jéjunal; *b)* une *branche inférieure* ou *descendante,* toujours plus importante que la précédente, va s'unir à une branche ascendante issue de la deuxième artère jéjunale, pour constituer la première arcade primaire; elle fournit quatre ou cinq rameaux au jéjunum (artères droites) (voy. : fig. 294 et 295 *B*).

La première artère jéjunale peut se trifurquer sur la face antérieure de la quatrième portion du duodénum; dans ce cas, ses branches forment deux arcades primaires.

Son territoire est très variable et dépend de la longueur de sa branche descendante; elle vascularise de 5 à 12 centimètres de jéjunum.

Vaisseaux droits. — De la convexité du vaisseau parallèle partent les *vaisseaux droits (vasa recta),* branches nourricières intestinales (3); ce sont des artérioles le plus souvent rectilignes *(arteriæ rectæ),* parfois cependant légèrement sinueuses, parallèles entre elles, qui abordent l'intestin perpendiculairement à son axe par son bord mésentérique.

Ils naissent : *a)* soit isolément *(type simple)*; *b)* soit par un tronc commun, qui se divise ensuite en deux rameaux *(type bifurqué),* destinés respectivement aux faces antérieure et postérieure d'un même segment d'intestin (un centimètre de long environ), chaque paire étant séparée de ses voisines par un espace intervasculaire plus ou moins infiltré de graisse : ce sont les *lunettes de Monks; c)* soit, enfin, par un tronc commun très ramifié *(type ramifié)*; ce type s'observe plus spécialement au niveau de la partie initiale du jéjunum, et les artères droites sont plus longues que partout ailleurs (3 centimètres en moyenne) (voy. : fig. 298 et 299).

Dans la partie initiale du jéjunum, le mésentère étant peu chargé de graisse, les lunettes

---

(1) Article à consulter : T. Dwight : The branches of the superior mesenteric artery to the Jejunum and Ileon. *Anatomischer Anzeiger,* 1903, p. 184.

(2) Article à consulter : P. Meyer : Contribution à l'étude de la première artère jéjunale. *Comptes rendus de l'Association des Anatomistes,* 1952, p. 250.

(3) Article à consulter : Eisberg : Intestinal arteries. *Anatomical Record,* 1924, p. 227.

de Monks sont bien visibles par transparence; par contre, au niveau de la partie terminale de l'iléon, elles sont comblées par des pelotons graisseux qui peuvent même s'engager entre les vaisseaux droits, où ils forment les *houppes de Monks.*

Leur *longueur* varie de 4 à 10 centimètres : *a)* ceux des premières arcades artérielles (arcades de premier ordre), à l'exclusion de la première artère jéjunale, sont longs, gros, mais peu nombreux; *b)* dans la partie moyenne du grêle, leur longueur diminue de haut en bas et ils ne mesurent plus que 15 à 20 millimètres ; *c)* enfin, leur longueur augmente quelque peu à la partie terminale de l'iléon.

Leur *calibre* varie entre 0,3 et 0,5 millimètre (Hovelacque).

Les *artères droites* et leurs ramifications cheminent tout d'abord entre les deux feuillets du mésentère, puis elles s'appliquent sur les faces de l'intestin grêle, entre la séreuse et la musculeuse, avant de pénétrer la paroi intestinale. Dans l'épaisseur du mésentère, deux artères droites voisines peuvent s'anastomoser par un rameau transversal situé généralement à distance de l'intestin.

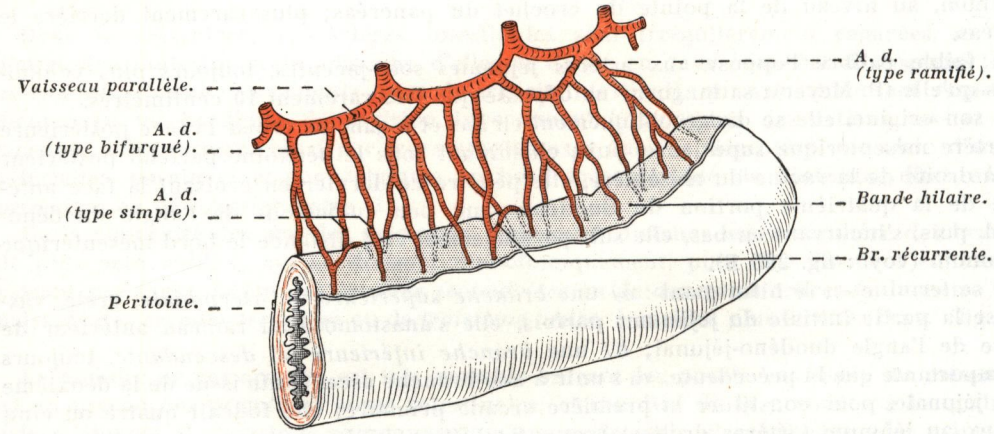

FIG. 299. — *Vascularisation artérielle de l'intestin grêle; artères droites* (schématique).

Leur *point de pénétration* dans la paroi intestinale est situé à distance du bord mésentérique du grêle, sur les faces antérieure et postérieure de l'intestin; les points de pénétration sont séparés entre eux par une distance de 7 à 10 millimètres en moyenne, de telle sorte que deux vaisseaux droits d'une même paire forment une véritable *pince vasculaire* sur l'intestin en s'écartant l'un de l'autre, dispositif qui ne contrarie pas la circulation intestinale au cours des alternatives de distension et d'affaissement des anses intestinales (voy. : fig. 299).

Certains vaisseaux droits fournissent parfois au niveau du bord mésentérique de l'intestin grêle un rameau artériel dit *branche récurrente,* qui contourne obliquement, en écharpe, ce bord, pour pénétrer la paroi intestinale sur le versant opposé; enfin, quelques artères droites fournissent également des rameaux très grêles dits *branches rétrogrades,* destinées à l'irrigation de l'intervalle *(bande hilaire)* compris dans l'écartement de deux *vasa recta;* ces branches sont toutefois rares et même niées par certains auteurs (Hovelacque); néanmoins, le bord mésentérique est la région la plus mal vascularisée de l'intestin grêle, et elle constitue une *zone faible* dans les sutures intestinales du type termino-terminal (voy. : fig. 299).

Sur les faces, le nombre des vaisseaux ventraux (antérieurs) est loin d'être toujours le même que celui des vaisseaux dorsaux (postérieurs); bien souvent, pour un segment intestinal donné, les territoires des artères antérieures et ceux des artères postérieures ne se correspondent pas; plusieurs vaisseaux voisins passent sur une même face, et les branches

d'épanouissement d'une artère antérieure peuvent correspondre au territoire de plusieurs artères postérieures, ou inversement (Hovelacque) (voy. : fig. 299).

Les vaisseaux droits se ramifient dans la paroi de l'intestin grêle, et plus spécialement dans la sous-muqueuse et, pratiquement et physiologiquement, on peut les considérer comme des *artères du type terminal* (voy. : *Vascularisation de l'intestin grêle,* tome VI).

La vascularisation de l'intestin grêle diminue progressivement de haut en bas, c'est-à-dire de l'angle duodéno-jéjunal à la valvule iléo-cæcale; cette diminution est un caractère commun à l'homme et aux animaux en rapport avec la diminution décroissante de l'importance physiologique des différents étages du grêle (A. Latarjet); les 40 derniers centimètres du grêle sont plus faiblement irrigués que le reste de l'intestin (1).

⁂

ANASTOMOSES DE L'ARTÈRE MÉSENTÉRIQUE SUPÉRIEURE

L'artère mésentérique supérieure s'anastomose : *a)* avec le *tronc cœliaque* par l'intermédiaire, d'une part, de la pancréatique inférieure gauche et de la splénique (anastomose transglandulaire), et, d'autre part, de la pancréatico-duodénale inférieure avec l'artère hépatique (arcades artérielles rétro-pancréatique et interpancréatico-duodénale); *b)* et avec la *mésentérique inférieure,* par l'intermédiaire de l'*arcade de Riolan,* et parfois aussi par une artère inconstante, dite *arcade artérielle intermésentérique* (voyez plus loin : *Anastomoses de l'artère mésentérique inférieure*).

⁂

DISTRIBUTION VISCÉRALE DE L'ARTÈRE MÉSENTÉRIQUE SUPÉRIEURE

Par ses branches, l'artère mésentérique supérieure se distribue à une partie du *duodénum,* au *jéjuno-iléon,* au *cæcum,* à l'*appendice,* au *côlon ascendant* et aux deux premiers tiers du *côlon transverse,* à une partie du *pancréas*; à la totalité du *mésentère* et à une partie du *mésocôlon transverse.*

ARTÈRES RÉNALES

Les *artères rénales* sont les branches collatérales viscérales les plus volumineuses de l'aorte; principalement destinées aux reins, vis-à-vis desquels elles jouent un double rôle, nutritif et fonctionnel : ce sont les artères principales de l'épuration sanguine et les artères nourricières du rein et de sa capsule fibro-adipeuse, des calices, du bassinet et de la partie supérieure de l'uretère; accessoirement, elles prennent part à la vascularisation de la capsule surrénale et des ganglions lymphatiques lombo-aortiques.

Les artères rénales sont au nombre de *deux,* une droite et une gauche; cependant, on a signalé des cas d'artère rénale double unilatérale.

---

(1) Article à consulter : Latarjet et Forgeot : Circulation artérielle de l'intestin grêle (duodénum excepté) chez l'Homme et les Animaux domestiques. *Journal de l'Anatomie et de la Physiologie,* 1910, n° 5, p. 483.

ORIGINE. — Elles naissent des faces latérales correspondantes de l'aorte abdominale, un peu au-dessous de l'artère mésentérique supérieure, et au-dessus des artères spermatiques ou utéro-ovariennes (artères de la gonade). Leur origine est variable et répond généralement au disque intervertébral qui sépare la première de la deuxième vertèbre lombaire, ou au niveau du tiers inférieur de la première vertèbre lombaire (voy. : fig. 99).

Elles naissent parfois au même niveau, ce qui est rare; le plus souvent, l'artère rénale gauche naît plus haut que la droite, dans ce cas son origine répond au bord inférieur de la première vertèbre lombaire, alors que l'origine de l'artère rénale droite répond au bord supérieur de la deuxième vertèbre lombaire.

TRAJET ET DIRECTION. — Les artères rénales n'ont pas une direction franchement transversale, elles sont obliques en bas, en dehors et en arrière : leur *inclinaison* et leur *courbure* sont en fonction de l'accentuation plus ou moins importante des fosses lombaires, de leur origine et de la situation des reins; en principe, on peut admettre, sans qu'il y ait ectopie du rein, que les *artères à origine haute* sont fortement obliques, alors que les *artères à origine basse* se rapprochent de l'horizontale.

Dans la plupart des cas, elles font avec l'aorte un angle aigu, ouvert en bas, d'environ 60 degrés à droite et 70 degrés à gauche; en conséquence, la droite est plus inclinée que la gauche; sur le plan médio-sagittal, elles sont inclinées à 45 degrés environ.

Envisagées par rapport à un plan frontal, elles décrivent une courbure à concavité postérieure, plus marquée à droite qu'à gauche, qui se moule sur la saillie des corps vertébraux lombaires et du psoas, et, dans l'ensemble, les deux artères rénales décrivent un arc artériel à concavité postérieure, auquel celle du côté droit prend la plus grande part.

DIMENSIONS. — Les artères rénales sont des artères volumineuses, hors de proportion avec les organes auxquels elles sont destinées, et cela tient à leur double rôle (à comparer avec l'artère hépatique destinée au foie).

Leur *calibre* moyen, tant à droite qu'à gauche, est de 7 millimètres, mais toutefois en rapport avec le volume du rein.

Leur *longueur* est des plus variables; elle dépend de leur origine, de leur mode de ramescence et de la situation du rein; toutefois, la droite est toujours plus longue que la gauche de 1 à 2 centimètres environ.

Rappelons également que l'artère rénale peut subir un allongement lent et progressif au cours des ptoses rénales, ainsi qu'un allongement temporaire au cours des extériorisations du rein dans certaines interventions chirurgicales sur cet organe, sans qu'il se produise de troubles dans la circulation rénale.

D'une manière générale, et en dehors de toute anomalie, on peut admettre : *a)* que l'*artère rénale droite* est la plus longue, franchement oblique, en partie masquée par la grosse veine cave inférieure avant d'entrer dans la constitution du pédicule du rein droit (voy. : fig. 300); *b)* et que l'*artère rénale gauche* est la plus courte, se rapprochant beaucoup de l'horizontale (toujours moins inclinée que la droite) et incorporée d'emblée (dès sa naissance) au pédicule du rein gauche.

Chaque artère est accompagnée de sa veine homonyme *(veine rénale)*, affluent de la veine cave inférieure, avec laquelle elle forme le *pédicule rénal*; *à droite*, l'artère rénale croise la face postérieure de la veine cave inférieure, alors qu'*à gauche* la veine rénale croise la face antérieure de l'aorte pour atteindre le rein homolatéral (voy. : fig. 300) (voy. : *Pédicule rénal*, tome V).

TERMINAISON. — Si l'on envisage la terminaison de l'artère rénale comme étant représentée par le point où celle-ci se divise en donnant les rameaux artériels qui pénètrent le hile du rein ou les tubercules rénaux (branches polaires), on peut dire qu'elle est très variable.

Dans la majeure partie des cas, l'artère se divise un peu avant d'atteindre le bord interne du rein, souvent même à égale distance entre l'aorte et ce bord (*division préhilaire,* 60 % des cas); plus rarement, elle s'effectue tardivement après avoir pénétré le hile, c'est-à-dire à l'intérieur du sinus rénal (*division post-hilaire,* 10 % des cas); enfin, parfois, la division se situe au niveau du hile, au contact de ses bords (*division juxta-hilaire,* 30 % des cas) (pour plus de détails, voy. : *Artères du Rein,* tome V).

Branches terminales. — Parmi toutes les artères de l'organisme, les artères rénales sont celles dont le *mode de ramescence* présente le plus de variétés.

La disposition la plus fréquemment observée est la suivante : l'artère rénale se divise un peu avant d'aborder le bassinet : *a)* en un *tronc antérieur, prépyélique,* volumineux, très rapidement divisé lui-même en *trois* ou *quatre* branches qui seront destinées à irriguer la moitié antérieure du rein et la presque totalité du pôle inférieur; *b)* et en un *tronc postérieur,* ou *branche rétro-pyélique,* moins volumineuse, qui se distribue à la moitié postérieure du rein et au pôle supérieur; bien souvent, une *branche polaire supérieure,* destinée au pôle supérieur du rein, se détache de la branche rétro-pyélique ; toutefois, la branche polaire supérieure peut se détacher également soit directement et précocement du tronc de l'artère rénale, à titre de collatérale, soit de la plus supérieure des branches prépyéliques. Quoi qu'il en soit, les *branches terminales* de l'artère rénale comprennent : *a)* trois à quatre *artères prépyéliques*; *b)* une *branche rétro-pyélique*; *c)* et, parfois, une *branche polaire supérieure* (la polaire inférieure, en tant que branche issue de l'artère rénale, est très rare) (voy. : fig. 301, 302 et 303).

RAPPORTS

Pour l'étude de leurs rapports, nous distinguerons aux artères rénales *quatre portions,* qui sont : *a)* une *première portion, prépédiculaire,* spéciale à l'*artère rénale droite*; *b)* une *portion pédiculaire préhilaire,* sensiblement semblable à droite et à gauche, qui correspond à la partie du pédicule rénal, où artère et veine sont en contact l'une avec l'autre; *c)* une *portion intra-sinusienne,* où l'artère est ramifiée; *d)* et une *portion intra-parenchymateuse,* qui correspond aux ramifications de l'artère dans le rein.

*1° **Portion prépédiculaire de l'artère rénale droite.*** — Cette portion correspond au court segment qui précède la rencontre de l'artère avec sa veine homonyme, pour constituer le pédicule rénal droit; dans ce segment, elle est couchée transversalement sur la colonne lombaire derrière la veine cave inférieure.

a) *En arrière,* elle répond : au disque intervertébral qui sépare la première de la deuxième lombaire, recouvert antérieurement par le ligament vertébral commun antérieur, le pilier droit du diaphragme et l'arcade du psoas (voy. : fig. 300 et 312).

Le grand et le moyen splanchniques droits émergeant en avant du pilier droit du diaphragme sont plus haut situés, et par conséquent en rapport éloigné avec l'artère; seul, le petit splanchnique droit présente des connexions avec l'artère rénale au niveau de sa terminaison par les filets qu'il abandonne au ganglion aortico-rénal et au ganglion rénal postérieur de Hirschfeld (voy. : *Nerfs splanchniques* et *Plexus solaire,* tome IV).

Le sympathique lombaire droit descend verticalement en avant des insertions corporéales du psoas; il croise verticalement le tronc de l'artère rénale droite à environ 1 cm. 1/2 de son origine; ajoutons cependant que la chaîne sympathique lombaire peut présenter des positions variables par rapport à l'aponévrose de revêtement du psoas (aponévrose lombo-iliaque), partant des rapports plus ou moins immédiats avec l'artère rénale droite. Cette chaîne peut être en effet préaponévrotique et rétro-cave, interposée entre l'artère et l'aponévrose, parfois interaponévrotique dans la moitié supérieure de son

trajet, enfin sous-aponévrotique, et plus rarement intra-musculaire (position interfasciculaire (pour plus de détails voy. : *Rapports du psoas-iliaque,* tome I, et *Sympathique lombaire,* tome IV).

Les artères lombaires droites, et principalement la deuxième et la troisième, qui sont les plus rapprochées de l'artère rénale droite, sont appliquées sur la face antérieure de la région lombaire; elles suivent un trajet transversal sensiblement parallèle à l'artère rénale, pour s'engager avec les rameaux communicants sous les arcades fibreuses d'insertion du psoas.

La citerne de Pecquet en position basse (65 % des cas), et plus spécialement son tronc

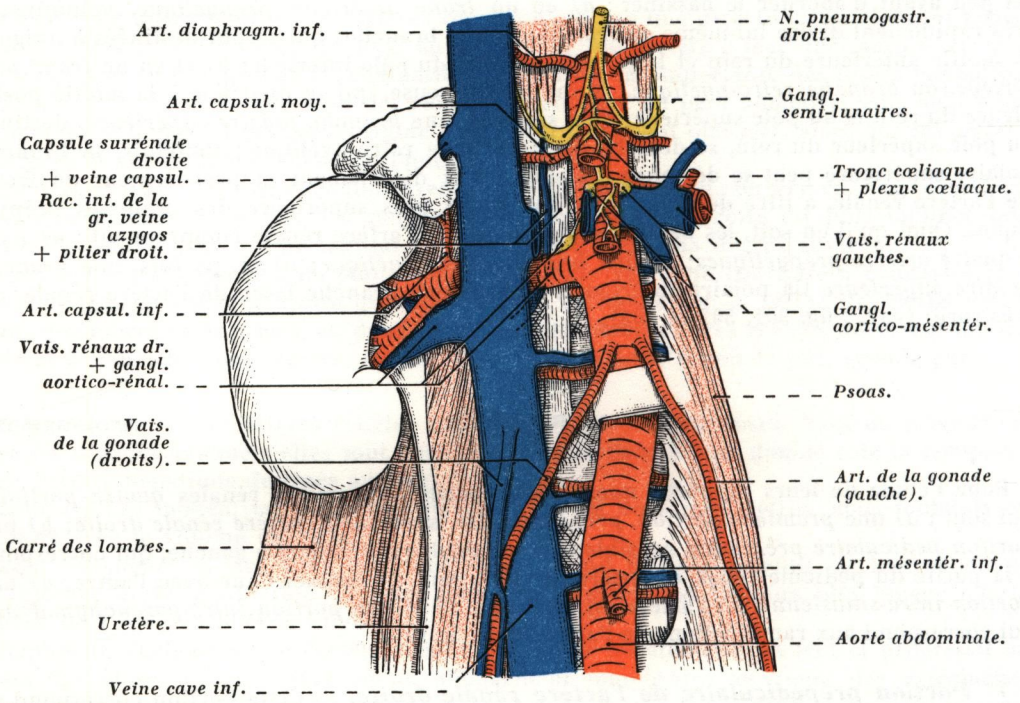

FIG. 300. — *Aorte abdominale et ses branches. Rapports de l'artère rénale droite.*
Les ganglions lymphatiques de la chaîne lombo-aortique n'ont pas été figurés.
La veine rénale gauche a été partiellement réséquée pour montrer le ganglion aortico-rénal et le pilier droit du diaphragme.

d'origine (tronc lombaire droit) dans le type lambdatique ou en Y, longe le bord droit de l'aorte et peut entrer en rapport avec la face postérieure de l'origine de l'artère rénale (voy. : *Canal thoracique,* tome VI).

b) *En avant,* l'artère rénale droite entre en rapport avec la veine cave inférieure, volumineuse, qui la recouvre en grande partie, laissant toutefois à découvert son segment d'origine que l'on peut apercevoir dans l'intervalle compris entre les deux gros vaisseaux abdominaux : aorte abdominale et veine cave inférieure (triangle interaortico-cave); cette veine reçoit la veine rénale gauche devant l'origine de l'artère rénale droite, et le plus souvent à un niveau supérieur à la naissance de l'artère, disposition qui contribue à masquer également l'artère rénale (voy. : fig. 300).

De la face postérieure de la veine cave se détache la racine interne de la grande veine azygos (canal azygo-lombaire) qui, ascendante, s'engage derrière l'artère rénale avant sa

traversée diaphragmatique (voy. : fig. 300). Sur la face antérieure de la veine cave, et généralement à un niveau inférieur à la veine rénale, s'abouche la veine spermatique ou la utéro-ovarienne droite.

L'amas rénal des ganglions aortico-lombaires est généralement situé derrière la veine cave inférieure et immédiatement au-dessous de l'artère rénale, entre l'origine de cette artère et l'origine de l'artère spermatique ou utéro-ovarienne droite, où il constitue le groupe infra-pédiculaire des ganglions lymphatiques lombaires (voy. : fig. 125).

Le ganglion aortico-lombaire, situé près de la naissance de l'artère rénale, est le plus souvent situé sur un plan antérieur à cette artère, entre celle-ci et la veine cave inférieure. Rappelons que ce ganglion reçoit des filets nerveux (trois à quatre) issus du nerf petit splanchnique (voy. : fig. 304).

Sur un plan plus antérieur et par l'intermédiaire de la veine cave inférieure, l'artère rénale droite entre en rapport à distance avec la face postérieure de la tête du pancréas fixée à la paroi lombaire par l'intermédiaire du fascia de Treitz; à ce niveau, derrière le pancréas, et de bas en haut, cheminent la terminaison de la veine mésentérique supérieure, ainsi que le tronc porte qui lui fait suite; ils contribuent à délimiter derrière le pancréas le bord gauche du quadrilatère de Quénu, au niveau duquel descend le canal cholédoque, d'abord rétro-, puis intra-pancréatique.

c) *En dedans* et sur la ligne médiane, l'aorte abdominale se place entre les deux artères rénales; dans la région, elle abandonne d'autres branches collatérales : α) les unes se détachent au-dessus de l'artère rénale, ce sont : le tronc cœliaque, haut situé au niveau de la région cœliaque de Luschka et en rapport éloigné avec l'artère rénale, l'artère mésentérique supérieure et l'artère capsulaire moyenne droite, cette dernière se dirigeant transversalement au-dessus de l'artère rénale vers le bord interne de la capsule surrénale (voy. : fig. 267 et 312); β) les autres naissent au-dessous de l'artère rénale, ce sont: l'artère spermatique ou utéro-ovarienne droite et, plus bas encore, l'artère mésentérique inférieure (voy. : fig. 312). Signalons en outre les artères lombaires droites, qui se détachent du versant postérieur de l'aorte.

La veine rénale gauche croise antérieurement et transversalement l'aorte sur la ligne médiane, pour aborder le bord interne de la veine cave inférieure, où elle se termine, et, par son segment post-pédiculaire, elle croise antérieurement l'origine de l'artère rénale droite; disons en outre que cette veine constitue la limite inférieure du quadrilatère de Rogie (voy. : *Artère mésentérique supérieure*) (voy. : fig. 289 et 300).

Le plexus solaire disposé autour de l'aorte abdominale n'entre en rapport avec l'artère rénale droite que par sa partie inférieure, c'est-à-dire par le ganglion aortico-rénal droit, situé tantôt dans l'angle supérieur formé par cette artère et l'aorte, tantôt, et le plus souvent, sur un plan antérieur à l'artère (voy. : fig. 304).

Ajoutons que ce ganglion envoie de nombreux filets au pédicule rénal; les autres éléments du plexus solaire, tels que le ganglion semi-lunaire droit, les ganglions aortico-mésentériques supérieurs, n'entrent pas en rapport direct avec l'artère rénale et lui sont constamment sus-jacents.

2° ***Portion pédiculaire.*** — Cette portion est sensiblement identique à droite et à gauche, où artère et veine se sont rejointes pour cheminer côte à côte jusqu'au hile rénal; les deux vaisseaux constituent les éléments principaux du *pédicule rénal.*

Constitution du pédicule rénal. — L'artère rénale est l'élément directeur du pédicule du rein (1), autour duquel se groupent tous les autres, à savoir : la veine rénale, les troncs collecteurs lymphatiques du rein et de sa capsule fibro-adipeuse, et les nerfs du rein.

---

(1) Article à consulter : J. Pick et Barry Anson : The renal vascular pedicle. *Journal of Urology*, octobre 1940, p. 411.

La *veine rénale* présente un trajet sensiblement parallèle à l'artère, se plaçant en avant et au-dessous d'elle; toutefois, près de sa terminaison, l'artère rénale, le plus souvent ramifiée à ce niveau, surcroise la veine pour s'appliquer en avant d'elle; ainsi l'artère rénale, soit par son tronc, soit par ses branches de division, effectue autour de sa veine homonyme un enroulement spiralé (voy. : fig. 302 et 305); *à droite*, la veine, très courte, volumineuse, sensiblement rectiligne, est souvent située plus bas que la gauche (le rein droit étant généralement en position inférieure par rapport au rein gauche) (voy. : fig. 302); *à gauche*, la veine est beaucoup plus longue, arciforme, avec un segment prépédiculaire (c'est le plus long des vaisseaux du rein) (voy. : fig. 307).

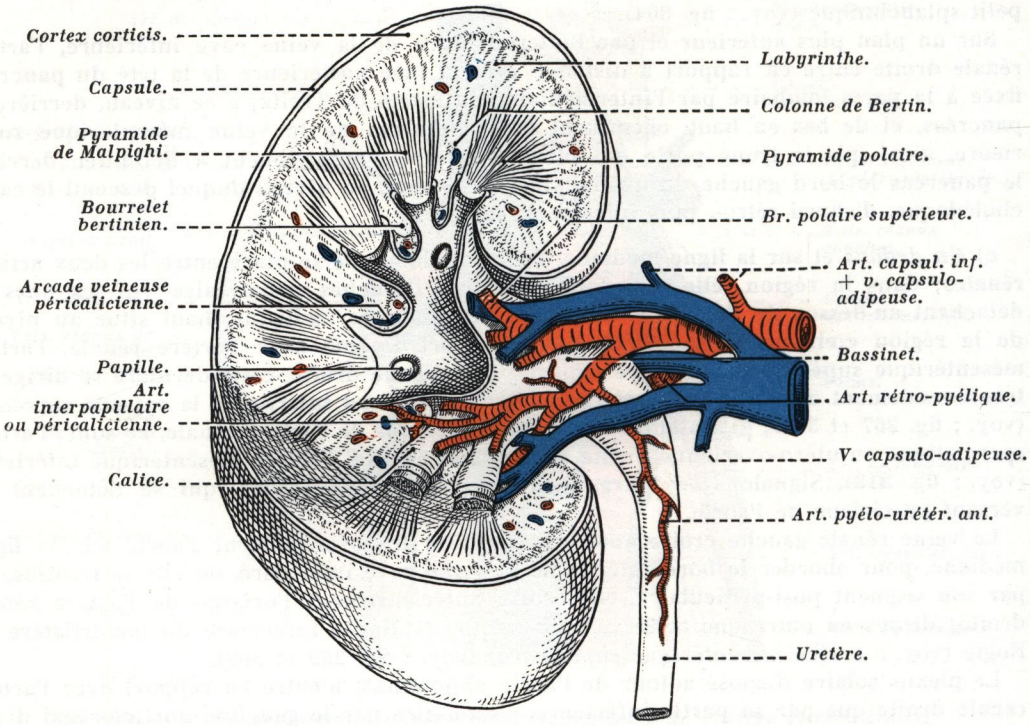

FIG. 301. — *Pédicule rénal; disposition de ses éléments au niveau du hile et dans le sinus du rein; côté droit, vue antérieure.*

Signalons en outre que les veines rénales reçoivent au cours de leur trajet de petites veines pyéliques, ganglionnaires et capsulo-adipeuses, et que la veine rénale gauche reçoit la veine capsulaire gauche et la veine spermatique ou utéro-ovarienne gauche (voy. : fig. 300); enfin, de cette veine se détache le tronc réno-azygo-lombaire de Tuffier et Lejars, qui constitue la racine interne de l'hémiazygos inférieure gauche (voy. : *Veines azygos*).

Des *troncs collecteurs lymphatiques* accompagnent le pédicule rénal; ils drainent la lymphe du rein et de sa capsule fibro-adipeuse, et le plus souvent ils sont disposés en *deux groupes*, l'un antérieur, l'autre postérieur.

Le groupe antérieur comprend cinq à six troncs placés en avant des vaisseaux rénaux, donc séparés de l'artère par la veine rénale (groupe préveineux).

Le groupe postérieur, moins important que le précédent, comprend trois à quatre troncs généralement très courts, presque horizontaux ou légèrement ascendants; ils sont en rapport direct avec l'artère rénale.

Ces lymphatiques aboutissent aux *ganglions lombo-aortiques* disposés autour de l'aorte abdominale et de la veine cave inférieure (pour plus de détails, voy. : *Lymphatiques du rein,* tome V).

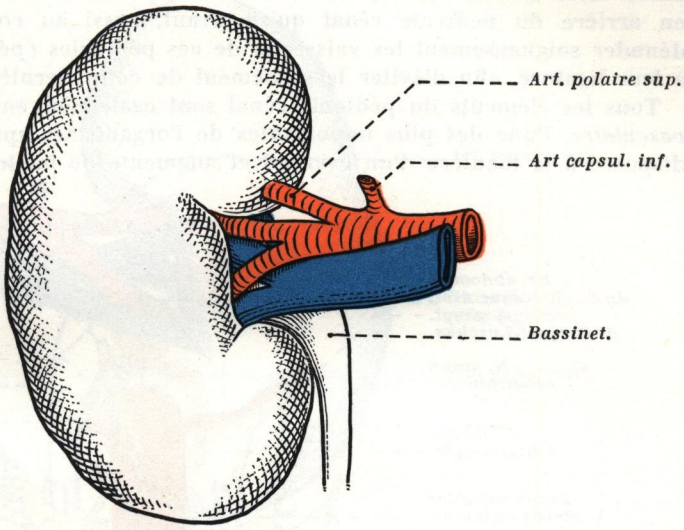

FIG. 302.
Vaisseaux rénaux, vue antérieure du rein et du pédicule rénal droit.

Les *filets nerveux* qui accompagnent l'artère rénale, et dont l'ensemble constitue le *plexus rénal,* proviennent, d'une part, des nerfs moyen et petit splanchniques (nerf rénal postérieur de Walther), et d'autre part, du ganglion semi-lunaire, du ganglion aortico-

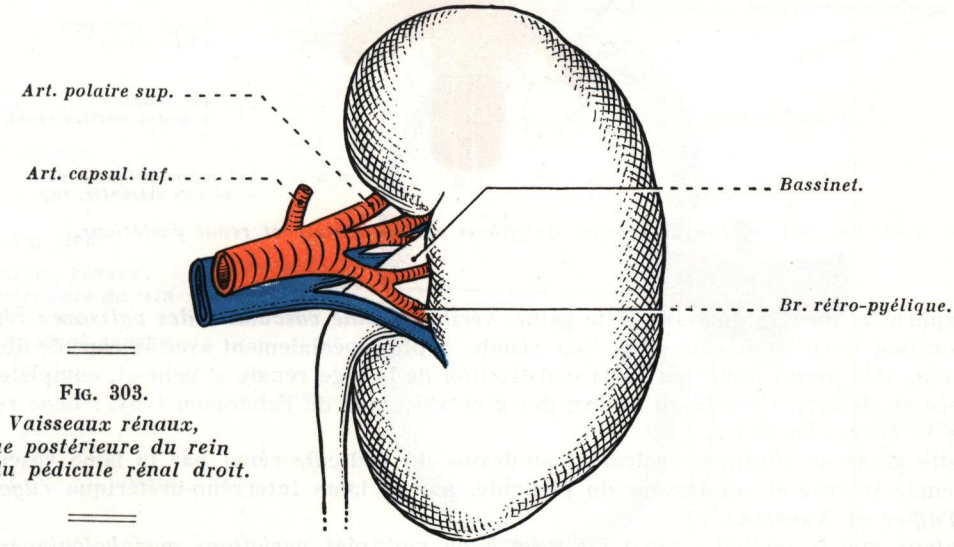

FIG. 303.
Vaisseaux rénaux, vue postérieure du rein et du pédicule rénal droit.

rénal placé contre l'origine de l'artère rénale, et du *ganglion rénal postérieur de Hirschfeld* généralement situé à la face postérieure du pédicule rénal; ils forment autour de l'artère et de ses branches et à leur contact un véritable plexus à larges mailles *(plexus rénal)*;

ils présentent parfois au voisinage du hile de minuscules ganglions de relais : ce sont les *ganglions hilaires* (voy. : fig. 304).

Les éléments du pédicule rénal baignent dans du *tissu cellulo-graisseux,* dont l'importance varie suivant les sujets; cette couche présente souvent une épaisseur plus grande en arrière du pédicule rénal qu'en avant, aussi au cours des néphrectomies doit-on dénuder soigneusement les vaisseaux de ces pédicules *(pédicules gras)* avant de procéder à leur ligature, afin d'éviter le glissement de cette dernière.

Tous les éléments du pédicule rénal sont également entourés d'une *gaine conjonctivo-vasculaire,* l'une des plus importantes de l'organisme; aplatie d'avant en arrière, elle est disposée à la manière d'un éventail et augmente de hauteur au fur et à mesure que l'on

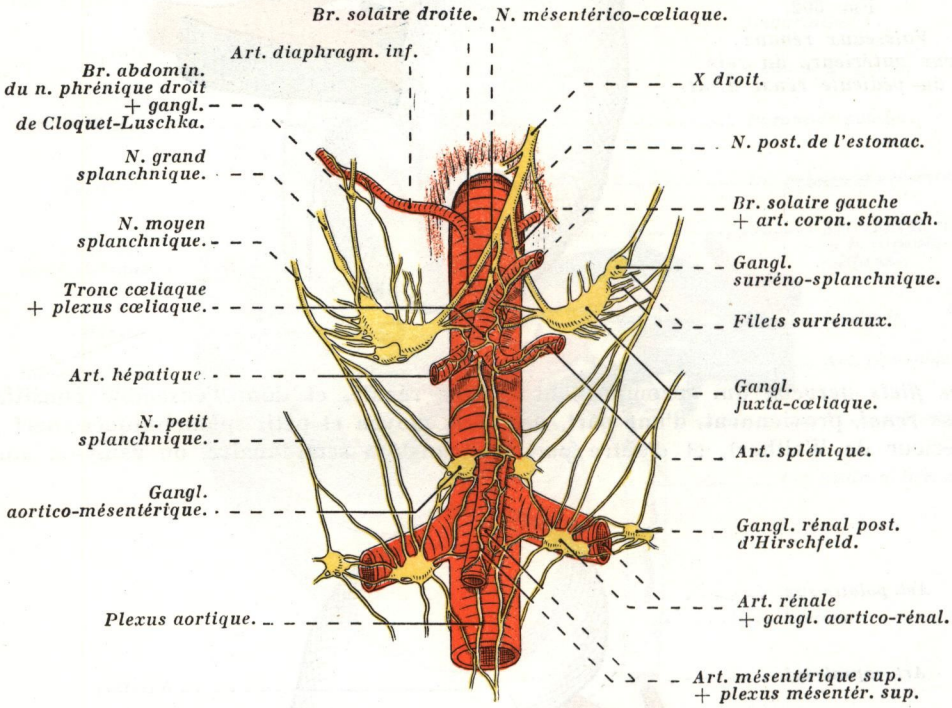

FIG. 304. — *Plexus solaire. Ganglions aortico-rénaux et rénal postérieur.*

se rapproche du hile du rein; cette gaine, véritable *lame vasculaire des vaisseaux rénaux,* se continue avec les parois de la loge rénale, et plus spécialement avec la capsule fibreuse du rein; elle prend donc part à la constitution de la loge rénale et celle-ci, complètement fermée en dedans, s'arrête au niveau des gros vaisseaux de l'abdomen (voy. : *Loge rénale,* tome V) (voy. : fig. 307).

Cette gaine se continue également au-dessus du pédicule rénal par la lame vasculaire surrénale interne et, au-dessous du pédicule, par la lame interréno-urétérique *(ligament de Tuffier et Navarro).*

Notons que le pédicule rénal est sujet à de multiples *variations morphologiques* tant dans sa longueur que dans son épaisseur; il est classique de distinguer *deux types* extrêmes de pédicule rénal : *a)* des *pédicules longs,* généralement minces, faciles à lier, dont la division artérielle est souvent tardive; *b)* et des *pédicules courts,* épais et abondamment chargés de tissu cellulo-graisseux, à division artérielle précoce, de ligature plus difficile (pour plus de détails, voy. : *Pédicule rénal,* tome V).

Par l'intermédiaire de sa gaine conjonctivo-vasculaire, le pédicule rénal, partant la *portion pédiculaire de l'artère rénale,* entre en rapport avec les organes voisins, à savoir :

a) *En arrière,* avec le plan ostéo-musculaire de la région lombaire, représenté par le ver-

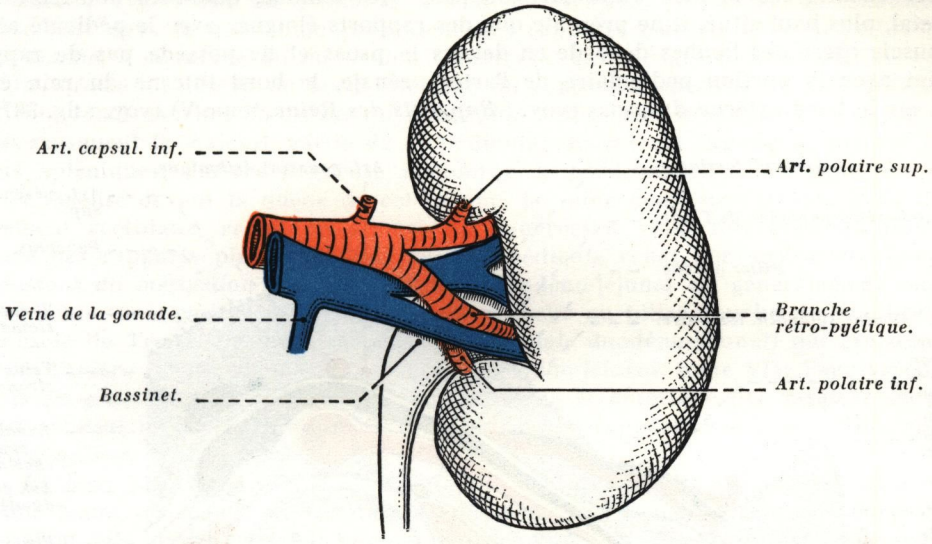

FIG. 305. — *Vaisseaux rénaux, vue antérieure du rein et du pédicule rénal gauche.*

sant latéral du rachis lombaire (première et deuxième lombaires sur lesquelles se fixent les piliers du diaphragme); avec le psoas, disposé en deux plans d'insertion (plan corporéal et plan costoïdal), entre lesquels chemine verticalement la veine lombaire ascendante, tandis

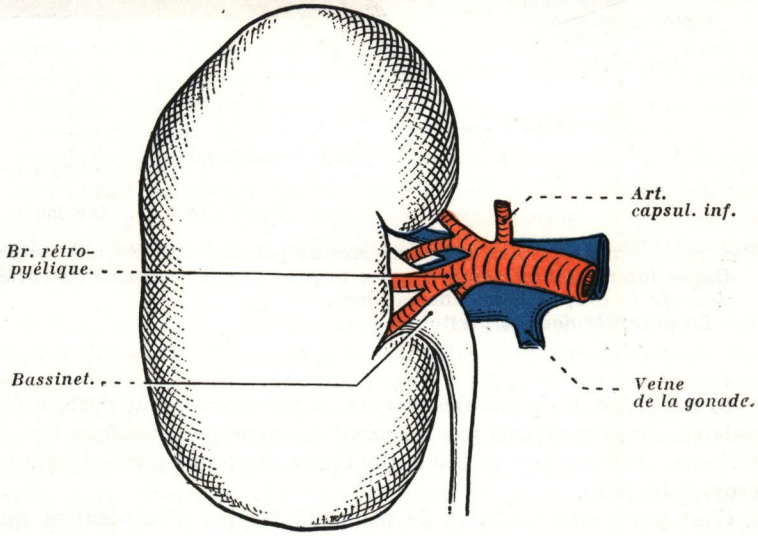

FIG. 306.
Vaisseaux rénaux, vue postérieure du rein et du pédicule rénal gauche.

que sous les arcades fibreuses d'insertion du plan corporéal s'engagent les rameaux communicants du sympathique et les vaisseaux lombaires; en avant de ce muscle se place l'arcade du psoas, fixée à l'apophyse costiforme de la première vertèbre lombaire; enfin

avec la chaîne sympathique lombaire, qui descend verticalement en avant des arcades et croise perpendiculairement et postérieurement l'artère rénale.

Entre les deux plans du psoas, glissent obliquement les nerfs abdomino-génitaux, pour se placer ensuite sur la face antérieure du carré des lombes; quant au douzième nerf intercostal, plus haut situé, il ne présente que des rapports éloignés avec le pédicule rénal.

Le muscle carré des lombes déborde en dehors le psoas et ne possède pas de rapport immédiat avec la portion pédiculaire de l'artère rénale, le bord interne du rein étant couché sur le bord externe du psoas (voy. : *Rapports des Reins,* tome V) (voy. : fig. 307).

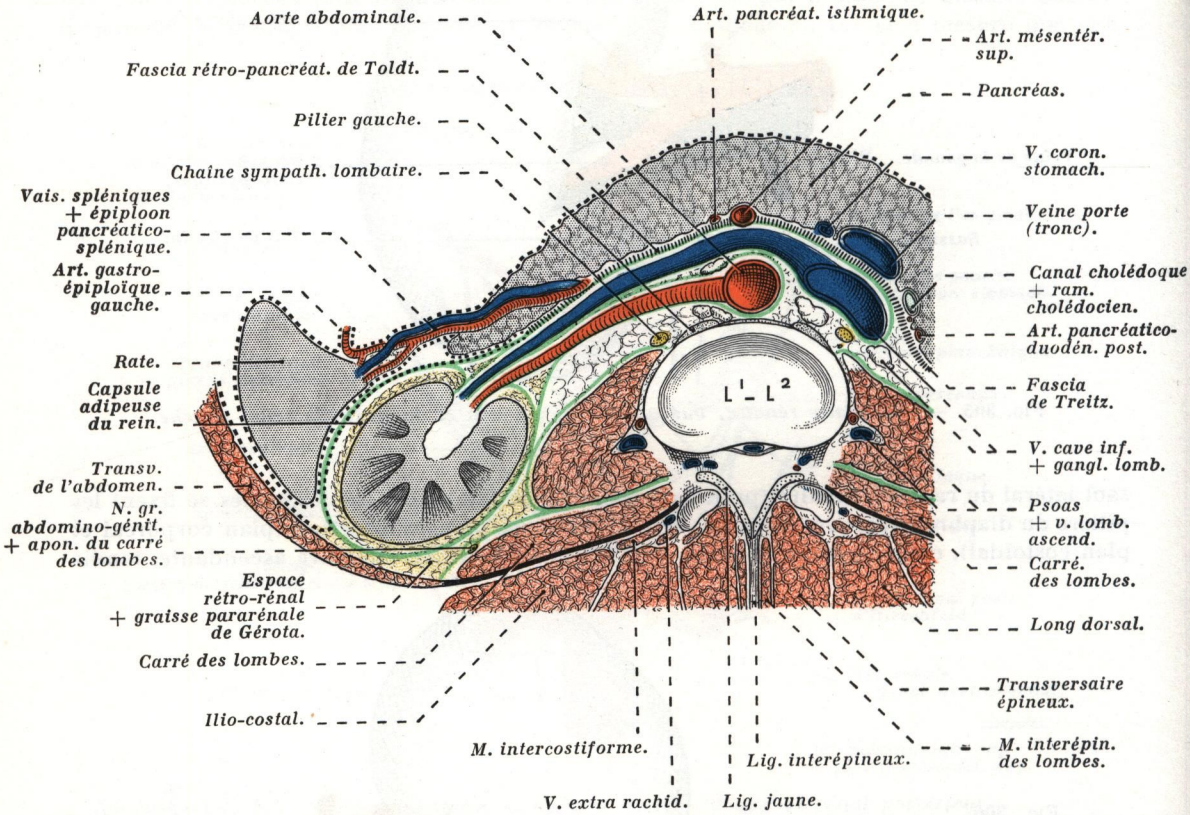

FIG. 307. — *Rapports des vaisseaux rénaux gauches vus sur une coupe transversale passant par le disque intervertébral compris entre la première et la deuxième vertèbre lombaire; segment inférieur de la coupe* (demi-schématique).
En pointillé noir, le péritoine.

b) *En avant,* les pédicules rénaux, et par conséquent l'artère rénale dans sa portion pédiculaire, sont recouverts par le *massif duodéno-pancréatique* fixé à la paroi abdominale postérieure, *à droite* par le fascia de Treitz, *à gauche* par le fascia rétro-pancréatique de Toldt (voy. : fig. 307).

C'est par l'intermédiaire de ces deux fascias d'accolement que l'artère rénale répond : α) *à droite,* à la face postérieure de la tête du pancréas, au niveau de laquelle se placent l'arcade vasculaire rétro-pancréatique, le canal cholédoque, obliquement descendant à droite, d'abord rétro-, puis intra-pancréatique, accompagné de sa chaîne ganglionnaire, l'origine et le segment initial de la veine porte formant la limite interne du quadrilatère de Quénu; la deuxième portion du duodénum, moulée sur la gouttière que lui offre la

tête du pancréas, est généralement couchée sur le bord interne du rein et sur le hile, elle n'entre donc pas en rapport immédiat avec le pédicule rénal; cependant, lorsque le duodénum est bas situé, le *genu superius* recouvre la partie terminale du pédicule rénal droit; les canaux excréteurs du pancréas (canal de Wirsung et canal de Santorini) qui débouchent dans le duodénum présentent des rapports médiats avec le pédicule rénal; β) *à gauche,* à la racine du mésocôlon transverse, qui, dirigée obliquement en haut et à gauche, croise au niveau du bord inférieur du corps du pancréas la face antérieure du pédicule rénal gauche; *au-dessus du mésocôlon transverse,* le corps et la queue du pancréas masquent la majeure partie de ce pédicule; devant cet organe se placent les vaisseaux spléniques; l'artère flexueuse contourne le bord supérieur du pancréas, pour se placer ensuite devant la queue de cet organe, la veine étant sous-jacente à l'artère, sensiblement rectiligne, reçoit en arrière du pancréas la veine mésentérique inférieure et affecte des rapports plus immédiats avec le pédicule rénal que son artère homonyme; *au-dessous du mésocôlon transverse,* l'angle duodéno-jéjunal est généralement sous-jacent au pédicule rénal gauche; par contre, il est rattaché au pilier gauche du diaphragme par le muscle de Treitz (ligament suspenseur de l'angle duodéno-jéjunal) qui croise antérieurement l'artère rénale gauche (voy. : *Angle duodéno-jéjunal,* tome VI); l'arc vasculaire de Treitz est généralement situé sur un plan inférieur et antérieur par rapport au pédicule rénal, souvent même cet arc entre beaucoup plus en rapport avec le bord interne du rein gauche qu'avec son pédicule.

c) *En haut,* le pédicule rénal est surplombé par les capsules surrénales : α) *à droite* la capsule, haute, sus-rénale, est loin du pédicule, donc sans rapport direct avec l'artère rénale; cependant, elle lui est rattachée par une lame conjonctivo-vasculaire disposée dans un plan frontal entre le pôle inférieur de la capsule surrénale et le pédicule rénal; cette partie condensée de la gaine conjonctivo-vasculaire du rein est sous-tendue par l'artère capsulaire inférieure et ses ramifications; c'est cette portion que certains auteurs ont désignée sous le terme impropre de *ligament suspenseur du pédicule rénal* ou *ligament d'Englisch;* β) *à gauche,* la capsule surrénale est au contact même du pédicule, couchée sur ce dernier, donc franchement en dedans du rein et sus-pédiculaire; la veine capsulaire gauche avant de se jeter dans la veine rénale croise antérieurement l'artère rénale (voy. : fig. 131 et 271).

*3° **Portion intra-sinusienne.*** — Dans cette portion *(segment de ramescence de l'artère rénale),* l'artère est généralement divisée en plusieurs branches, aussi ce sont les rapports de ces dernières qu'il faut envisager, d'une part, après son entrée dans le hile du rein (voy. : fig. 310), et, d'autre part, avec le bassinet et les calices (voy. : fig. 308 et 309).

Le nombre de *branches principales* que l'artère rénale abandonne au rein est variable suivant les individus, et nous avons vu précédemment que le lieu de la division est également variable. Rappelons que le plus souvent l'artère est divisée avant sa pénétration dans le hile (division préhilaire), parfois même en un point qui est situé à égale distance entre la naissance de l'artère rénale et le hile.

Le *mode de ramescence* de l'artère rénale est commandé par la forme du hile : *a)* à *hile étroit* correspond généralement une division juxta-hilaire ou intra-sinusienne; dans ce cas, c'est l'artère rénale, et non ses branches de division, qui entre en rapport dans son segment terminal avec le bassinet, en avant duquel elle se place; *b)* à *hile large,* étalé, correspond presque toujours une division prématurée (division préhilaire) de l'artère; *c)* entre ces deux types extrêmes, on peut rencontrer tous les intermédiaires.

D'une manière inconstante, l'artère rénale peut fournir deux *artères polaires* : *a)* l'une, *inférieure,* qui, obliquement dirigée en bas et en dehors, croise le collet de l'uretère ou son segment initial pour atteindre le tubercule rénal inférieur; cette disposition est fréquemment la cause d'uronéphrose; *b)* l'autre, *supérieure,* plus fréquente que la précédente, se détache soit de la branche la plus supérieure du plan artériel prépyélique, soit directement du tronc de l'artère rénale; dirigée presque verticalement et souvent très courte, elle pénètre le tubercule rénal supérieur (voy. : fig. 305 et 312).

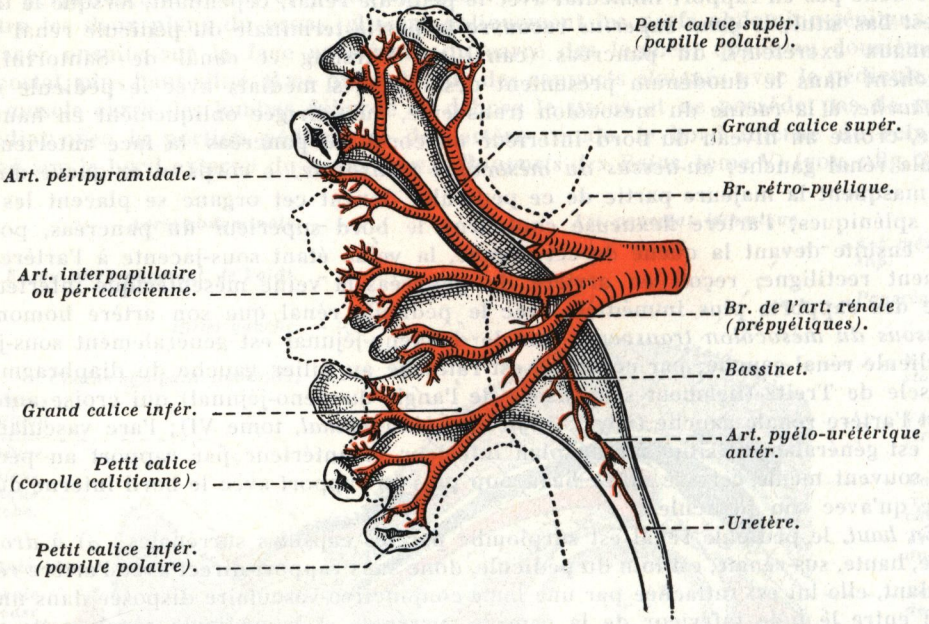

Fig. 308. — *Distribution de l'artère rénale droite (division préhilaire); vue antérieure* (demi-schématique).
Les limites du sinus et du hile du rein sont représentées en pointillé.

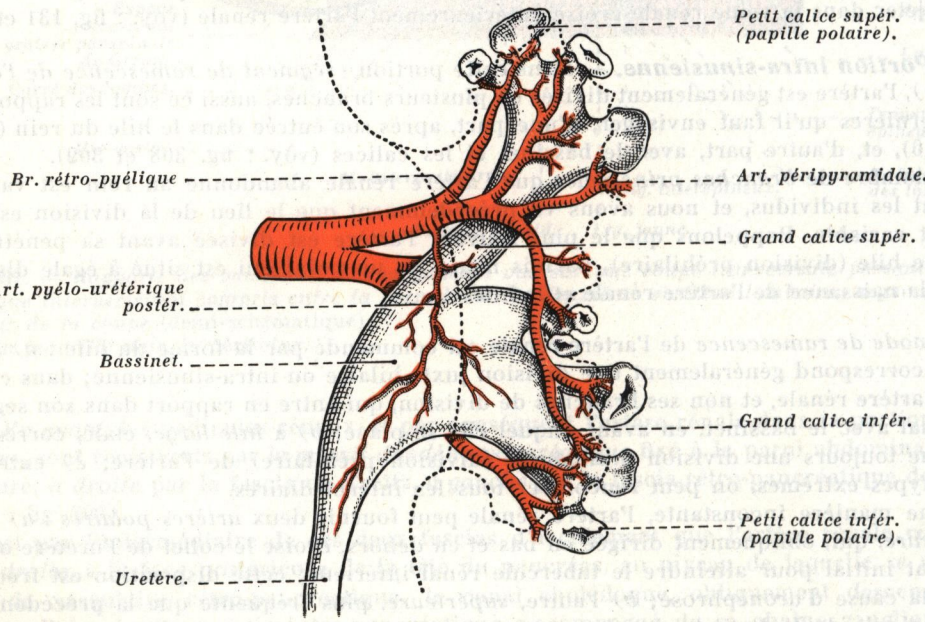

Fig. 309. — *Distribution de l'artère rénale droite (division préhilaire); vue postérieure* (demi-schématique).
Les limites du sinus et du hile du rein sont représentées en pointillé.

Dans le sinus, on peut distinguer *par rapport au bassinet, deux plans artériels* : l'un antérieur ou prépyélique, l'autre postérieur ou rétro-pyélique, et parfois deux branches polaires.

a) Le **plan antérieur** ou **prépyélique** est appliqué devant le bassinet et en grande partie au-dessus de la veine rénale ou de ses branches d'origine. La plupart des branches artérielles contournent le bord supérieur de la veine pour se placer, en avant d'elle, dans le sinus (voy. : fig. 300, 301 et 310) où les branches prépyéliques s'épanouissent en *cinq* ou *six* artères. Celles-ci cheminent contre la paroi antérieure du sinus, entre les calices et les

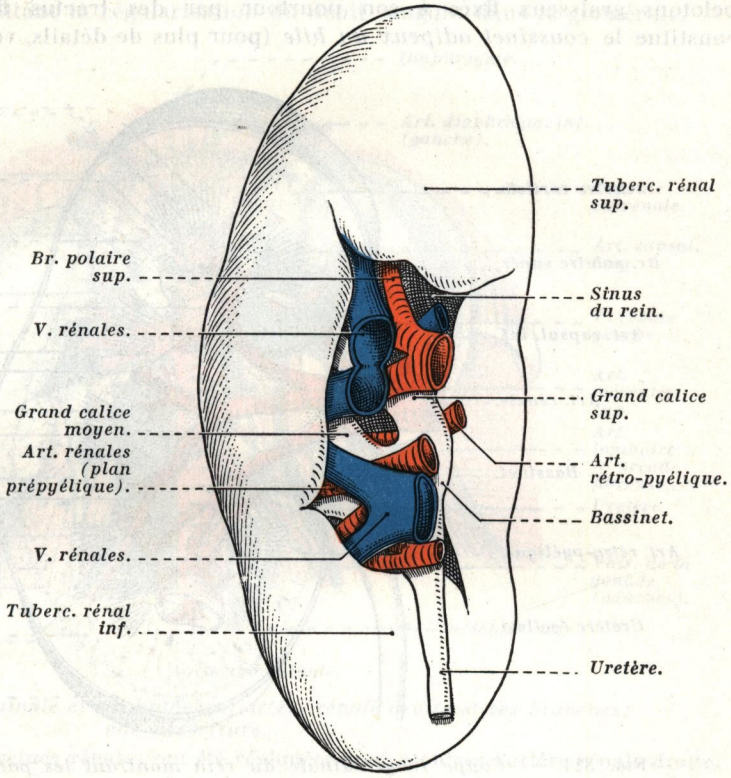

FIG. 310.
Vaisseaux rénaux au niveau du hile et du sinus du rein; côté droit, vue interne.

papilles, où elles se creusent de petits sillons vasculaires au niveau des bourrelets bertiniens : ce sont les *artères interpapillaires* ou *péricaliciennes* (voy. : fig. 308 et 309). De ces branches naissent les *artères interpyramidales* qui vont pénétrer dans l'épaisseur du parenchyme rénal; les artères croisent, à la manière des doigts des mains croisées, les veines qui sortent du parenchyme rénal autour des calices.

b) Le **plan postérieur** ou **rétro-pyélique** est représenté généralement par une seule artère disposée en arcade à la face postérieure du bassinet et immédiatement appliquée contre ce dernier ou contre les calices : c'est l'*artère rétro-pyélique*; ses branches en contact avec la paroi postérieure du sinus sont disposées de la même façon que celles du plan antérieur.

Les veines se groupent, dans la partie profonde du sinus, en *deux plans* : l'un antérieur, prépyélique généralement volumineux, l'autre postérieur, rétro-pyélique, beaucoup moins important que le précédent (voy. : fig. 310).

En résumé, dans la portion intra-sinusienne et par rapport au bassinet, les vaisseaux du rein sont disposés suivant *deux plans* : *a)* l'un *prépyélique*, principal, interposé entre la face antérieure du bassinet et la paroi antérieure du sinus, à la manière d'un véritable grillage vasculaire : c'est le *réseau grillagé de Grieg Smith*; *b)* l'autre *rétro-pyélique*, moins développé que le précédent et presque exclusivement artériel, est appliqué à la face postérieure du bassinet, ce qui explique la possibilité sans grand danger de la pyélotomie postérieure; *c)* entre ces deux plans s'interpose le bassinet, formé par la réunion des deux ou trois grands calices (voy. : *Calices* et *Bassinet*, tome V).

Indépendamment des vaisseaux, signalons le tissu cellulo-graisseux du sinus, qui entoure les organes intra-sinusiens, particulièrement au niveau du hile, où il existe toujours des pelotons graisseux fixés à son pourtour par des tractus fibreux et dont l'ensemble constitue le *coussinet adipeux du hile* (pour plus de détails, voy. : *Sinus du rein*, tome V).

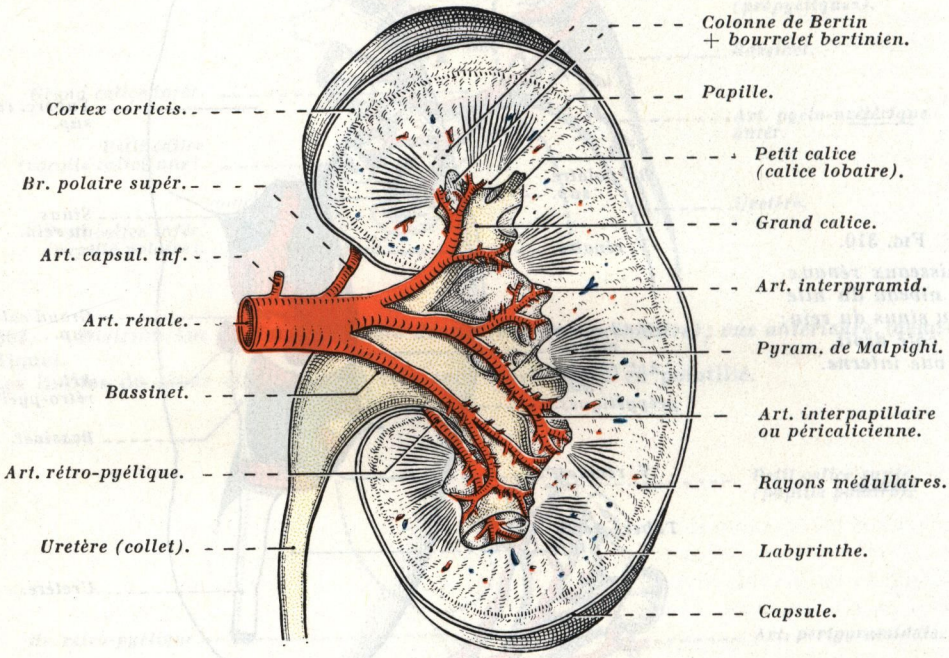

Fig. 311. — *Coupe longitudinale du rein montrant les parois du sinus du rein, la distribution de l'artère rénale, les calices et le bassinet; côté gauche, segment postérieur de la coupe.*

Rappelons qu'en regard d'une artère rénale principale à *pénétration hilaire*, on peut rencontrer des *artères rénales accessoires* à destination polaire, supérieure ou inférieure *(artères polaires)*, nées tantôt de l'artère rénale principale (voy. : fig. 302), tantôt directement de l'aorte, constituant ainsi autant de *pédicules secondaires* du rein.

4° ***Portion intra-parenchymateuse.*** — Les *artères interpapillaires* rampent sur les parois antérieure et postérieure du sinus, appliquées contre les bourrelets bertiniens à la manière d'une branche de lierre contre un mur (Grégoire).

Au niveau de chaque papille, elles abandonnent un nombre variable de branches, qui pénètrent immédiatement le parenchyme rénal : ce sont les *artères interpyramidales*, qui cheminent dans l'épaisseur des colonnes de Bertin entre les pyramides de Malpighi (voy. : fig. 311).

Au niveau de la base de chaque pyramide, elles s'incurvent *(artères arquées)* et se terminent à ce niveau sans s'anastomoser.

Des artères arquées naissent : *a)* les *artères interlobaires* ou *radiées,* qui cheminent dans la corticale entre les pyramides de Ferrein, où elles abandonnent de fins rameaux, très courts et transversaux, qui sont les *artères glomérulaires (artères afférentes des glomérules)* destinées aux glomérules de Malpighi; *b)* et les *artères droites* ou *médullaires,* qui cheminent radialement de la périphérie de la substance médullaire du rein vers le sinus, à l'intérieur même de la pyramide de Malpighi (pour plus de détails, voy. : *Disposition artérielle intra-rénale*; article : *Artères du rein,* tome V).

A noter que la paroi de ces artères est pourvue d'un dispositif musculaire spécial, véritable *housse artérielle,* permettant la régularisation du débit sanguin dans le glomérule.

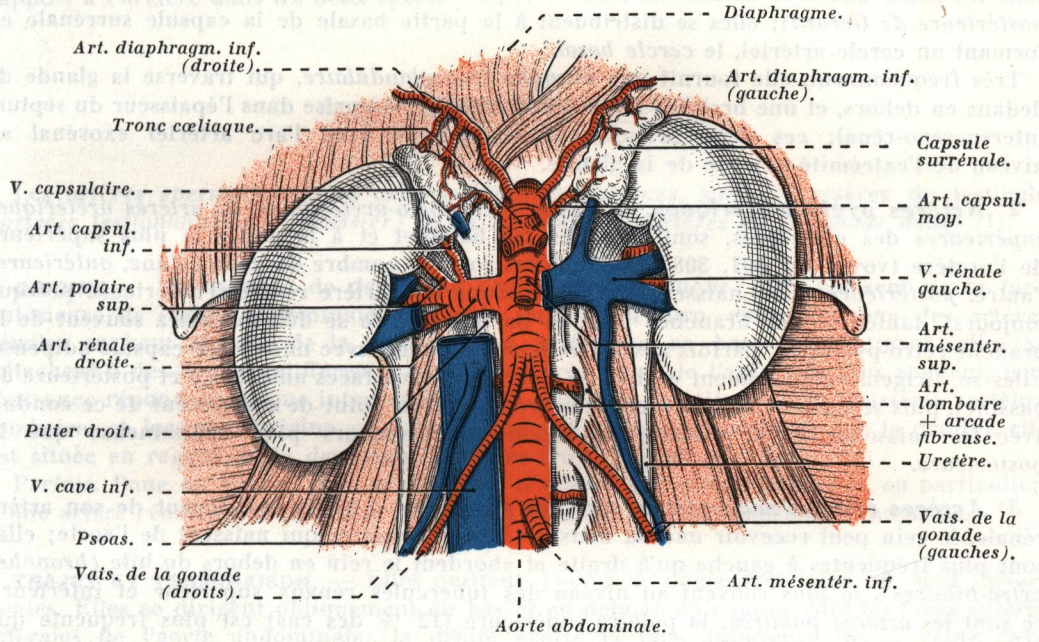

FIG. 312. — *Aorte abdominale et ses branches; artère rénale droite et ses branches; vue antérieure.*

La veine cave inférieure et les veines rénales ont été réséquées pour montrer l'artère rénale droite.

BRANCHES COLLATÉRALES. — Avant de se diviser, l'artère rénale fournit un certain nombre de *branches collatérales,* qui sont : *a)* des *rameaux ganglionnaires* pour les ganglions lombo-aortiques; *b)* des *artères capsulo-adipeuses* pour la capsule adipeuse du rein et la loge rénale; ces branches représentent un système anastomotique entre celui de l'artère rénale et le système de l'arc artériel exorénal; *c)* l'*artère capsulaire inférieure*; *d)* les *artères pyélo-urétériques*; *d)* et parfois des *branches polaires* pour les pôles et les tubercules du rein (voy. : fig. 302 et 311).

*1° **Artère capsulaire inférieure.*** — L'*artère capsulaire inférieure* est destinée à la capsule surrénale dont elle irrigue la moitié inférieure de la glande; c'est la plus volumineuse des trois artères surrénales, la gauche étant généralement plus volumineuse, mais aussi plus courte que la droite (voy. : fig. 124, 300 et 312).

Elle naît du versant supérieur de l'artère rénale, près de son origine, généralement à 2 centimètres de l'aorte à gauche, à 2 cm. 1/2 à droite; anormalement, elle peut naître d'une

branche hilaire de l'artère rénale; parfois même, elle se détache au niveau du hile, et, dans ce cas, elle traverse le tubercule rénal supérieur pour aborder la capsule surrénale; elle représente alors une artère perforante rénale à distribution surrénale.

Dès leur origine, chacune des artères capsulaires inférieures se dirige obliquement en haut, en dehors et un peu en arrière; elles se rapprochent d'autant plus de la verticale que l'origine de l'artère est plus éloignée de l'aorte.

La *gauche,* relativement courte, atteint très rapidement le pôle inférieur de la glande; la *droite,* plus longue, longe le bord interne de la portion supra-hilaire du rein, entre la veine cave inférieure en avant et en dedans, et le pilier droit du diaphragme en arrière.

En abordant la capsule surrénale, l'artère capsulaire inférieure se divise en *deux* ou *trois branches,* et, dans plus de la moitié des cas, en deux grosses branches, que nous désignons sous les noms d'*artères basales antérieure* et *postérieure* (*artères marginales antérieure* et *postérieure de Gérard*); elles se distribuent à la partie basale de la capsule surrénale en formant un cercle artériel, le *cercle basal.*

Très fréquemment, elle fournit une *branche transglandulaire,* qui traverse la glande de dedans en dehors, et une branche *intersurréno-rénale,* comprise dans l'épaisseur du septum intersurréno-rénal; ces deux branches s'anastomosent avec l'arc artériel exorénal au niveau de l'extrémité externe de la glande.

2° ***Artères pyélo-urétériques.*** — Les *artères pyélo-urétériques,* ou *artères urétériques supérieures* des classiques, sont destinées au bassinet et à la partie la plus supérieure de l'uretère (voy. : fig. 301, 308 et 309). Elles sont au nombre de *deux* : l'une, *antérieure*; l'autre, *postérieure.* Elles naissent, tantôt du tronc de l'artère rénale (l'antérieure presque toujours), tantôt de ses branches hilaires (la postérieure se détache assez souvent de la branche rétro-pyélique), parfois aussi d'un tronc commun avec une artère capsulo-adipeuse. Elles se dirigent verticalement en bas, se distribuent aux faces antérieure et postérieure du bassinet, puis se terminent sur l'uretère, au voisinage du point de croisement de ce conduit avec les vaisseaux de la gonade; l'antérieure est toujours plus volumineuse que la postérieure.

3° ***Artères rénales accessoires. Artères polaires.*** — Indépendamment de son artère rénale, le rein peut recevoir une ou deux *artères accessoires* qui naissent de l'aorte; elles sont plus fréquentes à gauche qu'à droite et abordent le rein en dehors du hile *(branches extra-hilaires),* le plus souvent au niveau des tubercules rénaux supérieur et inférieur : ce sont les *artères polaires*; la polaire supérieure (12 % des cas) est plus fréquente que la polaire inférieure (9 % des cas).

Elles sont rarement accompagnées par des veines, mais toujours accompagnées par des rameaux du plexus rénal; elles offrent un grand intérêt chirurgical, et nous avons vu précédemment que l'artère polaire inférieure peut être le point de départ d'uronéphrose par coudure de l'uretère sur ce vaisseau.

Les artères du rein sont toutes du *type terminal* (pour plus de détails, voy. : *Artères du rein,* tome V).

ARTÈRES DE LA GONADE

On désigne sous le nom d'*artères de la gonade,* celles qui, parmi les branches viscérales de l'aorte abdominale, sont spécialement destinées aux glandes génitales mâles et femelles. Normalement au nombre de deux dans chaque sexe, ce sont les *artères spermatiques* chez l'*homme* et les *artères utéro-ovariennes* chez la *femme.*

Ces artères sont primitivement des *artères segmentaires wolffiennes*; nées des flancs de l'aorte en regard du corps de Wolff, elles se distribuent à l'*éminence génitale,* amas

épithélial situé sur le versant antéro-interne du corps de Wolff et développé aux dépens de l'épithélium cœlomique : ce sont donc les *artères de la gonade embryonnaire,* ou *artères génitales internes.*

Plus tard, lorsque la glande génitale sera constituée et différenciée, elle subira sous le péritoine une migration de haut en bas *(descente)* qui l'amènera chez l'homme dans les bourses (testicules) et chez la femme dans le petit bassin (ovaires); ainsi s'explique dans les deux sexes : *a)* l'*origine haute* des artères de la gonade, en pleine région lombaire; *b)* leur *longueur* considérable, du fait qu'elles suivent dans leur migration les organes auxquels elles sont destinées (les artères de la gonade suivent la destination des glandes génitales); *c)* et la plupart de leurs *rapports,* liés à la descente des testicules (canal inguinal, constitution du cordon spermatique) ou des ovaires telle que leur situation par rapport à l'uretère dans les deux sexes.

I. — ARTÈRES SPERMATIQUES

Les *artères spermatiques,* ou *artères génitales internes,* sont les artères du testicule *(artères testiculaires de Chaussier)* et de l'épididyme *(artères de la gonade mâle)* (1).

ORIGINE. — Au nombre de *deux,* une *droite* et une *gauche,* elles naissent de la face antérieure de l'aorte abdominale, très près l'une de l'autre, entre l'origine des artères rénales en haut et celle de la mésentérique inférieure en bas; fréquemment, elles se détachent à des niveaux différents, mais assez près l'une de l'autre; le plus souvent, leur naissance répond au disque intervertébral qui sépare la deuxième de la troisième vertèbre lombaire, et lorsque l'origine est haute (la gauche plus fréquemment que la droite), elle est située en regard de la deuxième lombaire (voy. : fig. 99 et 312).

Parfois, l'une ou l'autre peut se détacher d'artères autres que l'aorte, et, en particulier, d'une artère rénale, plus rarement d'un tronc commun avec la capsulaire moyenne.

TRAJET ET TERMINAISON. — Elles quittent l'aorte à angle très aigu et sont divergentes. Elles se dirigent obliquement en bas et en dehors, en contournant les faces antéro-latérales de l'aorte abdominale; la droite croise la face antérieure de la veine cave inférieure; la gauche croise la face antérieure du psoas; puis, des deux côtés, elles croisent l'uretère en passant en avant de ce conduit, le point de croisement étant généralement situé au niveau du bord supérieur de la quatrième vertèbre lombaire; chacune d'elles pénètre dans le bassin appliquée sur le psoas; puis elle s'engage dans le canal inguinal qu'elle traverse d'arrière en avant et de dehors en dedans, en compagnie des autres éléments du cordon spermatique.

Située à l'intérieur de la fibreuse commune, elle descend dans les bourses en avant du canal déférent (voy. : fig. 313 et 314), elle croise obliquement l'épididyme de haut en bas et d'avant en arrière, à l'union de la tête et du corps, puis elle atteint le bord postéro-supérieur du testicule, où elle se divise en *deux branches testiculaires,* l'une *interne,* l'autre *externe* (voy. : fig. 315).

RAPPORTS. — L'artère spermatique présente un long trajet qui la porte de la région lombaire au testicule, et son calibre varie peu de l'origine à sa terminaison; ce fait est dû

(1) Ouvrage et articles à consulter : J. Colle : Artères du testicule. *Thèse de Lille,* 1902.
Hill : The vascularization of the human testis. *American Journal of Anatomy,* 1909, p. 463.
Grégoire et Tourneix : L'artère spermatique. *Paris médical,* 1914, p. 81.

à ce qu'elle s'allonge progressivement au cours de la descente du testicule, organe qui passe de la région lombaire dans les bourses.

L'artère spermatique occupe successivement : *a)* la *région lombaire*; *b)* la *fosse iliaque*; *c)* le *canal inguinal*; *d)* et les *bourses*.

1° **A l'origine,** l'artère est rétro-duodénale. Elle répond : *en avant,* à la troisième portion du duodénum, qui la croise transversalement, et *en arrière,* à l'aorte, sur laquelle elle repose; elle répond également, à ce niveau, aux ganglions lombo-aortiques dans lesquels se jettent les troncs collecteurs lymphatiques du testicule.

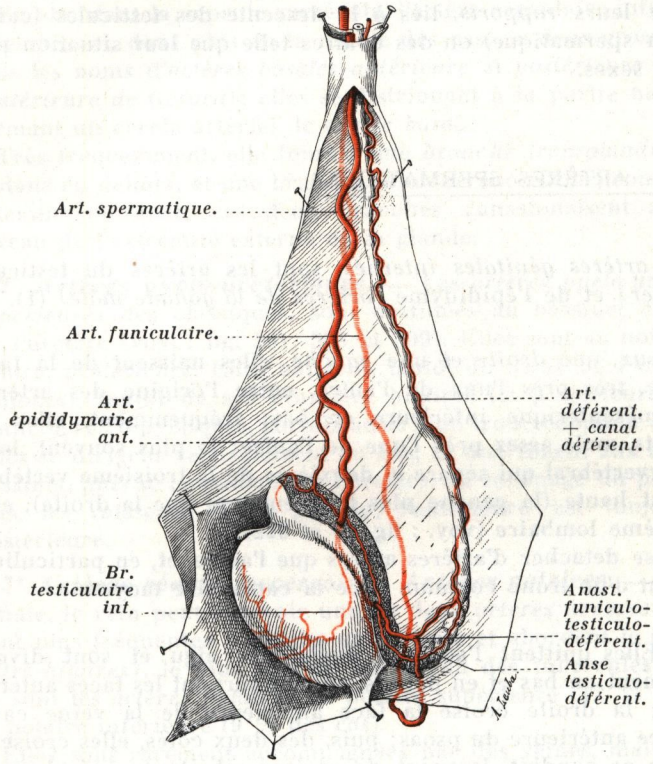

FIG. 313.
Artères du testicule et de l'épididyme (d'après J. COLLE).
La fibreuse commune et la vaginale ont été ouvertes et étalées.

2° Jusqu'à l'orifice profond du canal inguinal, c'est-à-dire dans ses deux premiers **segments lombaire** et **iliaque,** l'artère est sous-péritonéale. Elle croise en X le trajet de l'uretère; d'abord interne par rapport à ce conduit, elle lui devient antérieure (point de croisement), puis externe (voy. : fig. 124).

Elle répond : a) *en arrière,* au psoas-iliaque, aux branches du plexus lombaire et à la veine cave inférieure à droite, qu'elle croise très obliquement; enfin, elle surplombe la partie antérieure des vaisseaux iliaques externes, mais jamais elle n'arrive à leur contact; ce fait tient à ce qu'en se rapprochant de plus en plus de la paroi abdominale antérieure, les vaisseaux iliaques externes s'engagent sous l'arcade crurale, tandis que l'artère spermatique traverse plus haut cette paroi en pénétrant l'orifice profond du canal inguinal (voy. : fig. 124); b) *en avant,* aux vaisseaux coliques, à droite aux branches de la mésentérique supérieure, à gauche aux branches de la mésentérique inférieure; aux fascias d'accolement mésocoliques droit et gauche de Toldt et, par l'intermédiaire du péritoine pariétal postérieur, aux anses grêles intestinales; α) *à droite,* à la racine du mésentère et à la partie terminale de l'iléon; β) et *à gauche,* au côlon ilio-pelvien et à la racine secondaire de son méso.

3° Dans ses deux derniers segments, c'est-à-dire dans les **segments inguinal et scrotal**, l'artère spermatique appartient au cordon spermatique, dont elle représente un des principaux éléments (voy. : *Cordon spermatique*, tome V) (voy. : fig. 313).

Dans son trajet, l'artère spermatique est accompagnée par le ou les nerfs spermatiques et, en sens inverse, par les *veines spermatiques* et par les troncs lymphatiques du testicule et de l'épididyme (voy. : fig. 314).

Les *veines spermatiques* sont plexiformes au niveau du cordon, réduites à deux ou trois veines dans le bassin, puis à une seule dans la région lombaire, et celle-ci se place le plus souvent en dehors de l'artère. Celle du côté droit suit le même trajet que son artère homonyme; elle se jette dans la veine cave inférieure; par contre, celle du côté gauche l'abandonne un peu au-dessous du pôle inférieur du rein gauche pour devenir verticalement ascendante; elle se jette dans la veine rénale gauche.

Elle est accompagnée également par les *nerfs spermatiques*.

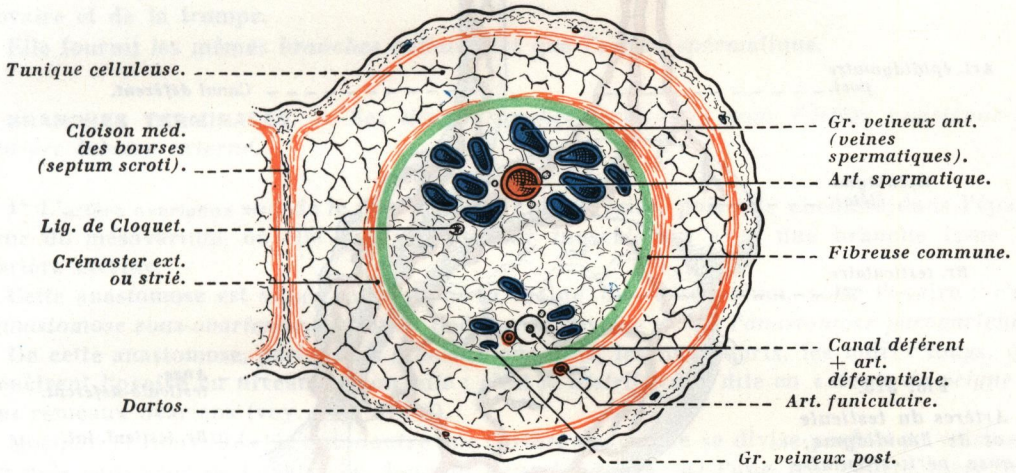

FIG. 314. — *Coupe transversale des bourses montrant la constitution du cordon spermatique, côté droit; segment inférieur de la coupe* (demi-schématique).

BRANCHES COLLATÉRALES. — Les *branches collatérales* sont : *a)* des *rameaux ganglionnaires*, très grêles, pour les ganglions lombo-aortiques; *b)* des *rameaux capsulo-adipeux (ramus capsularis de Haller)* pour la loge et la capsule adipeuse du rein; ces rameaux s'anastomosent avec l'arc artériel exorénal; *c)* des *rameaux urétériques*, inconstants, au nombre de un ou deux, qui naissent au point de croisement de l'uretère; *d)* et, près de sa terminaison, les *artères épididymaires*.

Artères épididymaires. — Les *artères épididymaires* sont au nombre de *deux* : l'une *antérieure*, l'autre *postérieure*; tantôt elles se détachent isolément, tantôt elles peuvent naître d'un tronc commun; elles ont un calibre à peu près égal (voy. : fig. 315).

1° L'**artère épididymaire antérieure** est inconstante et très courte; elle se détache de l'artère spermatique, à 2 ou 3 centimètres au-dessus de l'épididyme, rarement plus haut. Elle se dirige obliquement en bas et en avant, elle pénètre la tête de l'épididyme par sa face dorsale, souvent même divisée en deux rameaux, et s'y distribue (voy. : fig. 315).

2° L'**artère épididymaire postérieure** naît généralement à quelques millimètres au-dessous de la précédente, puis elle se dirige obliquement en arrière et en bas, en suivant la face

postéro-supérieure de l'épididyme près de son bord interne; elle s'engage entre l'épididyme et la portion testiculaire du canal déférent, puis elle longe d'avant en arrière la face externe de la queue de l'épididyme; elle se termine au-dessus du pôle postérieur du testicule, en s'anastomosant à plein canal avec l'artère déférentielle, avec laquelle elle constitue l'*anse testiculo-déférentielle* (voy. : fig. 315); cette anse (ou à défaut l'artère épididymaire postérieure) s'anastomose également avec l'artère funiculaire (*anastomose de Colle* ou *funiculo-testiculo-déférentielle*) (voy. : fig. 313).

Dans son trajet, elle abandonne des rameaux collatéraux au corps et à la queue de l'épididyme (voy. : fig. 313 et 315).

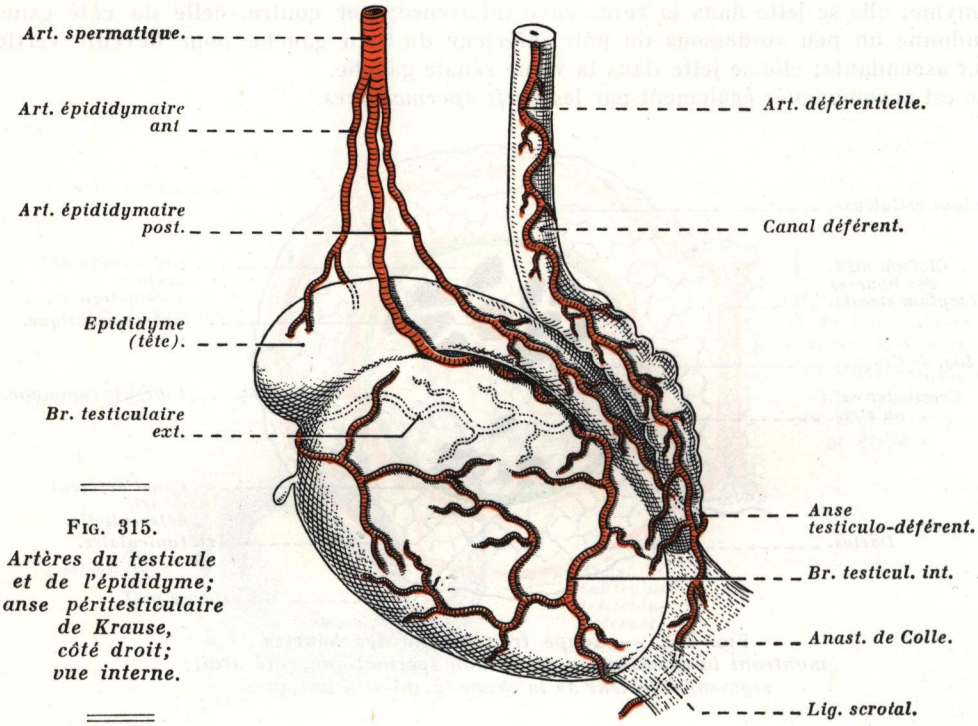

FIG. 315.
Artères du testicule et de l'épididyme; anse péritesticulaire de Krause, côté droit; vue interne.

BRANCHES TERMINALES. — Les *branches terminales testiculaires* sont au nombre de *deux* : l'une *interne*, l'autre *externe*.

Ces branches, très sinueuses, se dirigent vers le pôle postérieur du testicule, puis elles s'incurvent en avant, en décrivant dans leur ensemble une courbe à concavité antéro-supérieure, qui constitue l'*anse péritesticulaire de Krause* (voy. : *Artères du testicule*, tome V) (voy. : fig. 315).

II. — ARTÈRES UTÉRO-OVARIENNES

Chez la femme, les *artères utéro-ovariennes*, ou *artères génitales internes*, sont les équivalentes des artères spermatiques chez l'homme; comme ces dernières, elles sont au nombre de *deux* et destinées aux glandes génitales femelles (ovaires) *(artères de la gonade femelle)* et aux trompes de Fallope, toutefois il est plus fréquent d'observer chez la femme que chez l'homme un dédoublement unilatéral de l'artère de la gonade; l'artère utéro-ovarienne étant flanquée, dans ce cas, d'une *artère ovarienne accessoire*.

Leur *origine,* leur *trajet* et leurs *rapports lombaires* sont sensiblement identiques à ceux des artères spermatiques; cependant, les artères utéro-ovariennes croisent les vaisseaux iliaques externes en pénétrant dans le petit bassin, tandis que les vaisseaux spermatiques n'offrent que des rapports éloignés avec ceux-ci.

Au niveau du détroit supérieur, chacune d'elles croise en avant la fourche des iliaques en dehors de l'uretère et sur un plan antérieur à ce dernier. Accompagnée des veines utéro-ovariennes, elle pénètre à ce niveau dans le ligament suspenseur de l'ovaire ou ligament infundibulo-pelvien; ces vaisseaux sont entourés d'une gaine conjonctivo-vasculaire sous-péritonéale, et ils reposent sur la partie postérieure des vaisseaux iliaques externes.

Alors qu'elle pénètre dans l'angle supéro-externe du ligament large, elle soulève le péritoine en un repli; puis elle se divise en *deux branches terminales* en abordant la trompe utérine et l'ovaire.

Dans son trajet, l'artère est accompagnée des *veines utéro-ovariennes,* dont la destination est la même que celle des veines spermatiques, et des troncs collecteurs lymphatiques de l'ovaire et de la trompe.

Elle fournit les mêmes *branches collatérales* que l'artère spermatique.

BRANCHES TERMINALES. — Ses *deux branches terminales* sont *l'artère ovarienne* et *l'artère tubaire externe.*

1° L'**artère ovarienne** aborde le pôle supérieur de l'ovaire, puis elle chemine dans l'épaisseur du mésovarium, où elle s'anastomose par inosculation avec une branche issue de l'artère utérine.

Cette anastomose est située tantôt dans la racine du mésovarium, sous l'ovaire : c'est l'*anastomose sous-ovarienne,* tantôt en dedans de l'ovaire : c'est l'*anastomose parovarienne.*

De cette anastomose, partent les *rameaux ovariens,* les uns courts, les autres longs, qui pénètrent l'ovaire au niveau de son hile : c'est la *distribution,* dite en « *dents de peigne* », des rameaux ovariens (voy. : fig. 316 *A*).

Mocquot et Rouvillois (1) ont montré que l'artère ovarienne se divise parfois au voisinage du pôle supérieur de l'ovaire en donnant *deux branches* : *a)* l'une, très courte, mais relativement volumineuse, se divise presque immédiatement en un bouquet de quatre à cinq branches qui pénètrent l'ovaire au niveau de son hile, constituant ainsi le *pédicule supérieur* de l'ovaire; un pédicule semblable (pédicule inférieur) dérivé de l'artère utérine pénètre également l'ovaire au voisinage de son pôle inférieur (voy. : fig. 316 *B*); *b)* l'autre, très grêle, est tendue à la manière d'une arcade artérielle, entre les deux pédicules, dans le ligament large, au niveau de l'implantation de l'aileron postérieur : c'est l'*arcade* ou *anastomose sous-ovarienne*; mais celle-ci ne fournit aucune branche à l'ovaire. Nous estimons que cette disposition est fréquente (45 % des cas); dans ce cas, l'ovaire présente une *distribution artérielle bipédiculaire* (voy. : fig. 316 *B*).

Rappelons enfin que, dans quelques cas rares (4 % des cas), l'artère de la gonade est la seule qui se distribue à l'ovaire, l'utérine ne participant pas à la vascularisation de cet organe; elle mérite alors, et dans ce cas seulement, la dénomination d'*artère ovarienne;* l'ovaire ayant une *vascularisation monoartérielle,* donc *unipédiculaire,* est polarisé sur son artère ovarienne (voy. : *Artères de l'ovaire,* tome V); du point de vue opératoire, cette disposition est importante à connaître, car la ligature du pédicule utéro-ovarien compromet de façon irrémédiable la vascularisation de l'ovaire et exclut par ce fait toute chirurgie conservatrice (voy. : fig. 316 *C*).

---

(1) Article à consulter : Mocquot et Rouvillois : La vascularisation artérielle de l'ovaire étudiée en vue de la chirurgie conservatrice. *Journal de Chirurgie,* n° 2, février 1939.

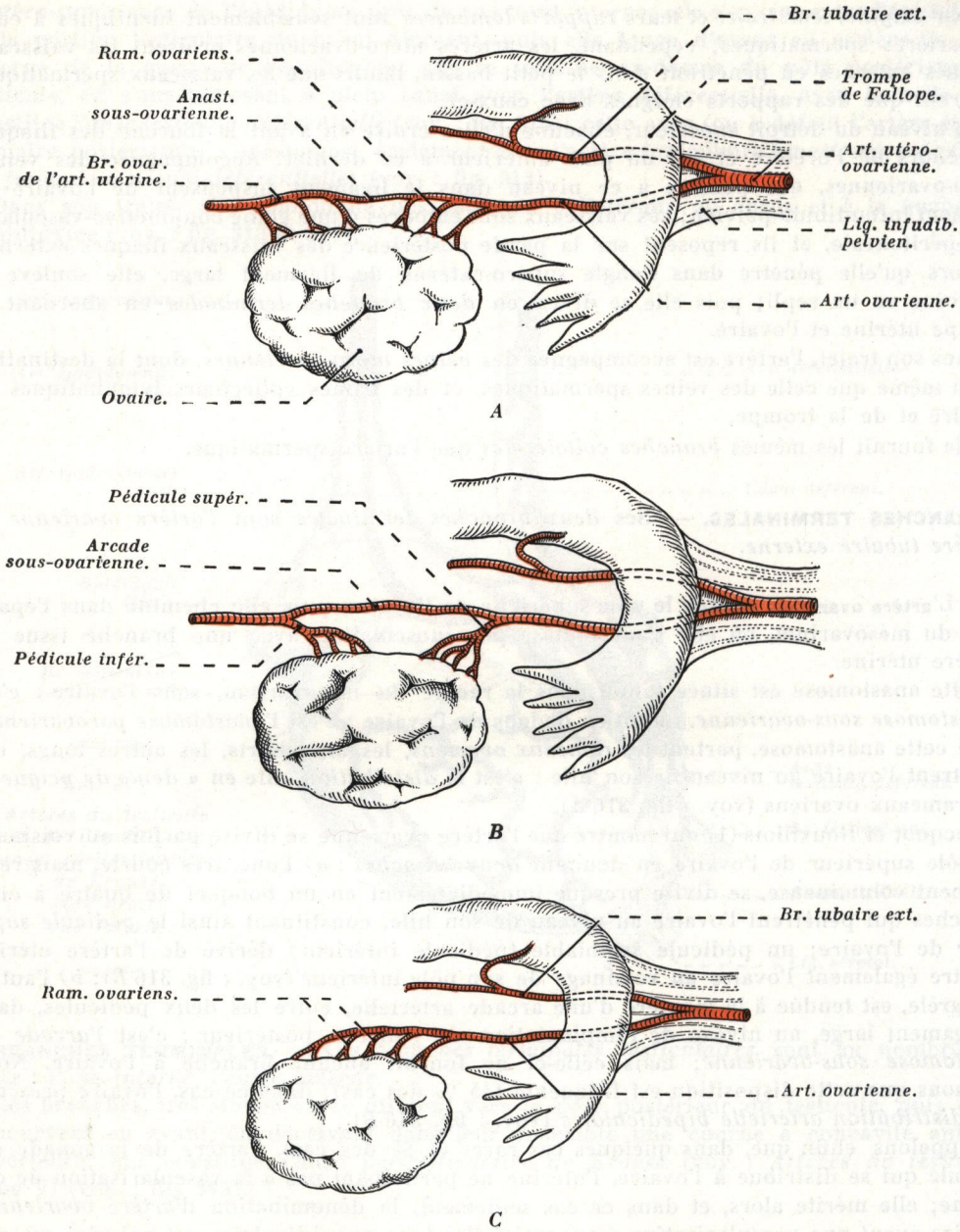

FIG. 316. — *Terminaison de l'artère utéro-ovarienne et artères de l'ovaire, côté droit; vue postérieure* (schématique).

A. Anastomose sous-ovarienne avec rameaux ovariens en « dents de peigne ».
B. Anastomose sous-ovarienne avec distribution bipédiculaire.
C. Distribution monoartérielle, unipédiculaire.

2° L'**artère tubaire externe** ou **salpingienne externe** est beaucoup moins volumineuse que la précédente; elle est destinée au pavillon tubaire et à l'ampoule de Henle. Accompagnée d'une lame vasculaire, la *lame salpingienne,* qui est située dans la partie la plus externe

du faîte du ligament large, cette artère glisse entre les deux feuillets du mésosalpinx, assez près du bord adhérent de la trompe, où on peut l'apercevoir par transparence, parfois même elle soulève le feuillet postérieur de l'aileron supérieur.

Notablement diminuée de calibre, elle se termine dans la région de l'ampoule en s'anastomosant par inosculation, soit avec un rameau tubaire de l'artère rétrograde du fond de l'utérus, soit le plus souvent avec l'artère tubaire moyenne, branche de l'utérine (1); cette anastomose contribue à former le *vaisseau parallèle tubaire,* d'où partent les rameaux destinés à la trompe (voy. : *Artères de la trompe de Fallope,* tome V).

ARTÈRE MÉSENTÉRIQUE INFÉRIEURE

L'artère mésentérique inférieure (2), ou *petite mésentérique,* est la plus inférieure des branches viscérales de l'aorte abdominale.

ORIGINE. — Elle naît de la face antérieure de l'aorte, parfois un peu à gauche de la ligne médiane, à 7 ou 8 centimètres au-dessous de l'origine de la mésentérique supérieure, et à 4 ou 5 centimètres au-dessus de la bifurcation aortique.

Son origine est située derrière la troisième portion du duodénum et correspond au bord inférieur de la troisième vertèbre lombaire.

TRAJET, DIRECTION, TERMINAISON. — Elle se dirige obliquement en bas et à gauche, se rapprochant beaucoup de la verticale; couchée tout d'abord sur la face antérieure de l'aorte abdominale, puis sur sa face antéro-latérale gauche, elle chemine successivement en avant et à gauche de l'aorte, puis en avant du psoas gauche dont elle suit parallèlement le bord interne.

Elle se termine à 2 centimètres ou 2 cm 1/2 à gauche de la ligne médiane, en un point variable suivant les sujets, mais généralement au-dessus du promontoire, en avant ou au-dessus de l'artère iliaque primitive gauche, en se divisant en *deux branches* d'égal volume : le *tronc des sigmoïdes* et l'*artère hémorroïdale supérieure.*

L'artère mésentérique inférieure est entièrement abdominale et située à gauche de la ligne médiane; dans son ensemble, elle décrit une courbe de grand rayon à convexité gauche.

DIMENSIONS. — Très courte, sa *longueur* est en moyenne de 6 à 7 centimètres ; moins volumineuse que la mésentérique supérieure, son *calibre* est à peu près régulier de son origine à sa terminaison; il oscille entre 4 et 5 millimètres à sa naissance.

RAPPORTS. — Si l'on envisage son trajet par rapport au duodénum, on peut lui distinguer *deux portions* d'inégale longueur, qui sont : une *portion d'origine, rétro-duodénale,* très courte, et une *portion pariétale, lombaire, sous-péritonéale,* beaucoup plus longue (3).

---

(1) Ouvrage et article à consulter : Kervrann : Recherches anatomiques sur l'anastomose utéro-ovarienne. *Thèse de Bordeaux,* 1911.

Cordier, Devos et Delcroix : L'anastomose artérielle utéro-ovarienne. *Comptes rendus de l'Association des Anatomistes,* 1939, p. 48.

(2) Ouvrage à consulter : Hovelacque : *Les artères mésentériques.* 1 vol. O. Doin, édit., Paris, 1936.

(3) Article à consulter : G. Balice : Artère mésentérique inférieure. *Giornale italiano di Chirurgia,* janvier 1949.

*1° **Portion rétro-duodénale.*** — Longue de 2 à 3 centimètres, la portion rétro-duodénale est profondément située et cachée par la portion horizontale du duodénum.

En arrière, elle repose sur la face antérieure et sur le versant gauche de l'aorte abdominale, qu'elle croise obliquement en se portant en bas et à gauche; elle répond également aux ganglions lymphatiques de la chaîne lombo-aortique, et plus spécialement aux groupes préaortique et latéro-aortique gauche (amas mésentérique inférieur).

En avant, elle est recouverte par la troisième portion du duodénum, qu'elle sous-croise assez près de l'angle qu'elle forme avec la quatrième portion; le sommet du *processus uncinatus* reste le plus souvent derrière la veine mésentérique supérieure, au-dessus de la troisième portion du duodénum, et par ce fait n'arrive pas toujours en contact avec l'origine de l'artère mésentérique inférieure.

Par l'intermédiaire du duodénum, elle répond : en avant, à la racine du mésentère qui, venue de l'angle duodéno-jéjunal, croise obliquement la quatrième portion, puis la troisième portion du duodénum, au point où celle-ci est surcroisée par les vaisseaux mésentériques supérieurs; enfin, au pédicule mésentérique supérieur, constitué par l'artère à gauche, la veine à droite.

La troisième portion du duodénum est ainsi comprise dans une pince artérielle formée en avant par la mésentérique supérieure, et en arrière par la mésentérique inférieure et l'aorte abdominale *(pince aortico-mésentérique),* dispositif qui explique le mécanisme de certaines occlusions duodénales.

Parfois, entre le duodénum en avant, l'aorte et la mésentérique inférieure en arrière, le péritoine pariétal postérieur s'insinue en formant une fossette : c'est la *fossette rétro-duodénale,* due à un défaut d'accolement du feuillet gauche du mésoduodénum au péritoine pariétal postérieur.

A droite, elle reste éloignée de la veine cave inférieure ; *à gauche,* elle est à distance de sa veine homonyme, avec laquelle elle ne présente aucun rapport immédiat dans cette partie; elle en est séparée par la quatrième portion du duodénum.

*2° **Portion pariétale sous-péritonéale.*** — Cette portion, véritable *portion chirurgicale* de l'artère, s'étend depuis le bord inférieur de la troisième portion du duodénum jusqu'au point où elle atteint l'artère iliaque primitive gauche.

Dans cette portion, l'artère est paramédiane; elle repose *en arrière* sur la partie la plus interne de la face antérieure du psoas, dont elle est séparée par l'aponévrose lombo-iliaque et le fascia d'accolement mésocolique gauche de Toldt, d'où il résulte que, dans le décollement colo-pariétal gauche, l'artère vient avec le péritoine; elle croise la chaîne sympathique lombaire.

Elle est recouverte *en avant* par le péritoine pariétal postérieur et à sa terminaison par la racine secondaire du mésocôlon pelvien, dans laquelle elle pénètre parfois; enfin, dans certains cas, la fossette intersigmoïde peut voir son sommet remonter très haut jusqu'au niveau de la troisième portion du duodénum (accolement par défaut du mésocôlon descendant), constituant ainsi un véritable *recessus intersigmoïdien* qui s'insinue sous l'artère, et en pareil cas cette dernière est mobile et flottante dans le méso.

En dedans, elle répond : à la terminaison de l'aorte, au flanc gauche de la bifurcation aortique, à la quatrième artère lombaire gauche, et à la partie initiale de l'iliaque primitive gauche.

En dehors, elle répond : à l'uretère, situé dans sa gaine et sur un plan plus postérieur, mais celui-ci peut être lésé dans le décollement colo-pariétal ou lorsqu'on pratique la ligature de l'artère mésentérique inférieure; aux vaisseaux spermatiques ou utéro-ovariens, séparés de l'artère par l'uretère; quant à la veine mésentérique inférieure, elle s'écarte de plus en plus de l'artère au-dessus du croisement des vaisseaux iliaques primitifs; elle chemine verticalement ascendante, et forme avec l'artère colique gauche supérieure l'*arc vasculaire de Treitz* (voy. : fig. 128).

Sauf en cas de bifurcation précoce, l'artère mésentérique inférieure, à sa terminaison,

surcroise l'artère iliaque primitive un peu en dehors de son origine, ou se place au-dessus d'elle.

Dans son trajet, l'artère est accompagnée par des nerfs qui forment le *plexus mésentérique inférieur*, par des troncs collecteurs lymphatiques, et par des ganglions en nombre variable.

BRANCHES COLLATÉRALES. — Dans son court trajet, l'artère mésentérique inférieure fournit des *branches collatérales* qui toutes se détachent de son bord gauche, ce sont : l'artère colique gauche supérieure, ou artère de l'angle gauche du côlon, et l'artère colique gauche moyenne, ou artère du côlon descendant (1).

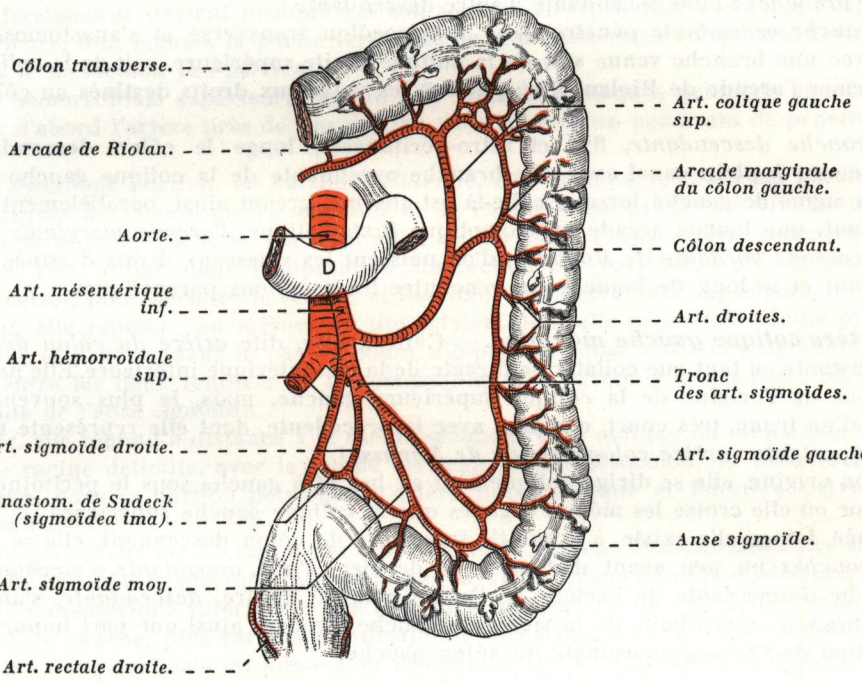

FIG. 317. — *Artère mésentérique inférieure.*
D : duodénum (troisième portion).

1° Artère colique gauche supérieure. — *L'artère colique gauche supérieure,* ou *artère de l'angle gauche du côlon,* présente une origine tantôt haute, tantôt basse. Le plus souvent, elle naît haut, immédiatement au-dessous de la troisième portion du duodénum, à 3 ou 4 centimètres de la naissance de la mésentérique inférieure; parfois, mais plus rarement, elle naît bas, à 2 centimètres environ avant la terminaison de la mésentérique inférieure. Entièrement située sous le péritoine pariétal postérieur, elle se dirige tout d'abord transversalement, puis elle s'incurve en décrivant une courbe à concavité supérieure; devenue ascendante, elle se dirige obliquement vers l'angle gauche du côlon.

Dans son trajet, elle croise en avant l'uretère (principalement dans l'origine basse), les

(1) Article à consulter : LORIN : Contribution à l'étude anatomo-chirurgicale de la circulation artérielle des côlons transverse et gauche et du grand épiploon. *Annales d'Anatomie pathologique et d'Anatomie normale médico-chirurgicale,* 1930, p. 577.

vaisseaux spermatiques ou utéro-ovariens du côté gauche et la face antérieure du tubercule inférieur du rein gauche; elle croise la veine mésentérique inférieure en dehors de la quatrième portion du duodénum, et passe le plus souvent en avant d'elle, rarement en arrière, formant avec cette dernière l'*arc vasculaire de Treitz* (1) (voy. : fig. 128).

Elle reste toujours à distance du repli duodénal inférieur, qu'elle circonscrit sans participer toutefois à la constitution de la fossette duodénale inférieure.

Elle soulève le péritoine pariétal postérieur qui la recouvre, en déterminant un repli situé à gauche de la quatrième portion du duodénum : c'est la *faux de l'artère colique gauche supérieure,* repli qui délimite la *fossette paraduodénale de Landzert* (voy. : *Fossettes duodénales*; article : *Duodénum,* tome VI).

A 5 ou 6 centimètres de l'angle colique gauche, elle se divise en dedans du rein gauche en *deux branches* : l'une ascendante, l'autre descendante.

La *branche ascendante* pénètre dans le mésocôlon transverse et s'anastomose à plein canal avec une branche venue soit de la colique droite supérieure, soit de la *colica média,* pour former l'arcade de Riolan, d'où partent les vaisseaux droits destinés au côlon transverse.

La *branche descendante,* fixe et rétro-péritonéale, longe le côlon descendant pour s'anastomoser à plein canal avec une branche ascendante de la colique gauche moyenne ou de la sigmoïde gauche lorsque celle-là est absente, créant ainsi, parallèlement au côlon descendant, une longue arcade anastomotique juxta-colique, l'*arcade marginale du côlon gauche (arcade bordante de Mondor),* d'où naissent les vaisseaux droits destinés au côlon descendant et le long de laquelle on rencontre les ganglions paracoliques.

*2° **Artère colique gauche moyenne.*** — Cette artère, dite *artère du côlon descendant,* est inconstante en tant que collatérale directe de la mésentérique inférieure. Elle naît un peu au-dessous de l'origine de la colique supérieure gauche, mais, le plus souvent, elle se détache d'un tronc, très court, commun avec la précédente, dont elle représente une collatérale importante *(artère colo-sigmoïde de Manasse).*

Dès son origine, elle se dirige obliquement en bas et à gauche sous le péritoine pariétal postérieur où elle croise les mêmes organes que la colique gauche supérieure.

Destinée, lorsqu'elle existe, à la moitié inférieure du côlon descendant, elle se divise en *deux branches* un peu avant d'aborder ce dernier : l'une, *ascendante,* s'anastomose avec la branche descendante de l'artère de l'angle gauche; l'autre, *descendante,* s'anastomose avec la branche ascendante de la sigmoïde gauche, prenant ainsi une part importante à la constitution de l'arcade marginale du côlon gauche.

BRANCHES TERMINALES. — Les *branches terminales* de la mésentérique inférieure sont au nombre de *deux* : l'artère hémorroïdale supérieure, qui continue la direction du tronc primitif, et le tronc des sigmoïdes (voy. : fig. 317).

*1° **Artère hémorroïdale supérieure.*** — L'*artère hémorroïdale supérieure* est l'artère principale de l'ampoule rectale, c'est aussi l'*artère terminale* de l'intestin.

De *calibre* relativement important (3 millimètres), son origine répond au bord supérieur ou à la face antérieure de l'artère iliaque primitive.

Née à gauche de la ligne médiane, dans la partie inférieure de la région lombaire, elle se dirige obliquement en bas et à droite. Elle croise en avant la veine iliaque primitive gauche, puis elle plonge dans le bassin; elle pénètre dans la racine primitive du mésocôlon ilio-pelvien; elle aborde la face postérieure du rectum au niveau du collet du rectum (angle recto-sigmoïdien) et à ce niveau, elle est encore le plus souvent déviée à gauche de la ligne médiane; puis elle se termine au contact même de la paroi rectale, générale-

(1) Article à consulter : VILLEMIN et HUARD : La constitution de l'arc de Treitz. *Comptes rendus de l'Association des Anatomistes,* 1924, p. 263.

ment au niveau de la troisième pièce sacrée, parfois plus haut, en se divisant en *deux branches terminales,* l'une *droite* et l'autre *gauche.*

Cette artère appartient au *pédicule hémorroïdal supérieur* du rectum, et le point où elle aborde le rectum est l'équivalent d'un véritable *hile de l'ampoule rectale.*

Il est exceptionnel de voir l'artère hémorroïdale supérieure se diviser en un bouquet de trois, quatre ou cinq branches.

Rapports. — L'artère présente *deux portions* : une portion lombaire, très courte, et une portion pelvienne.

Dans sa *première portion,* ou *portion lombaire,* elle est le plus souvent fixe, appliquée contre la paroi abdominale postérieure par la partie la plus inférieure du fascia d'accolement mésocolique gauche de Toldt; cependant, lorsqu'il existe un accolement par défaut, la fossette intersigmoïde devient profonde et son sommet élevé, de telle sorte que l'hémorroïdale supérieure, tout comme la partie terminale de la mésentérique inférieure, devient flottante dans le mésocôlon ilio-pelvien.

L'artère hémorroïdale supérieure répond aux vaisseaux iliaques primitifs gauches; elle croise tout d'abord l'artère près de son origine, puis la veine un peu avant de pénétrer dans le bassin.

Dans sa *deuxième portion,* ou *portion pelvienne,* elle descend médiane ou paramédiane gauche en avant de l'artère sacrée moyenne et de l'aponévrose présacrée et entre les deux chaînes sympathiques sacrées; elle répond à ce niveau à l'espace rétro-rectal; c'est cet espace que l'on utilise dans l'amputation du rectum par voie périnéale ou transsacrée (Kraske, Goetze), pour décoller le rectum et lier haut l'hémorroïdale supérieure.

En avant, elle répond : au mésocôlon ilio-pelvien, dont elle pénètre la racine primitive ou verticale, et parfois, dans le cas de côlon ilio-pelvien long, à l'artère sigmoïde droite, comprise entre les deux feuillets du mésosigmoïde; cette artère la croise pour atteindre la partie droite de l'anse sigmoïde.

A gauche, elle répond à distance à la racine secondaire ou oblique du mésocôlon ilio-pelvien; cette racine délimite, avec la racine verticale et le mésocôlon, la fossette intersigmoïde; enfin, dans sa portion pelvienne, l'artère hypogastrique et l'uretère pelvien sont éloignés de l'artère.

Dans son trajet, elle est accompagnée : par des filets nerveux anastomosés entre eux, continuation du plexus mésentérique inférieur; par la *veine hémorroïdale supérieure,* origine de la veine mésentérique inférieure; née à la face postérieure de l'ampoule rectale, cette veine monte à gauche, plus rarement à droite de son artère homonyme, contenue comme elle dans la racine verticale du mésocôlon ilio-pelvien (voy. : fig. 320); et par des troncs lymphatiques.

Branches terminales. — La division de l'artère hémorroïdale supérieure en branches droite et gauche, ou *artères rectales,* s'effectue à la face postérieure du rectum, souvent un peu à gauche de la ligne médiane, sous un angle variable, constituant la *fourche de l'hémorroïdale inférieure* (repère chirurgical important), et tandis que la branche droite semble continuer le trajet du tronc de l'hémorroïdale inférieure, la branche gauche s'en détache presque perpendiculairement, ou tout au moins en formant un angle assez ouvert.

Dans l'angle de division artérielle se trouvent trois à quatre ganglions lymphatiques, tributaires du rectum, constituant le *groupe de la fourche.*

1° La BRANCHE DROITE, OU ARTÈRE RECTALE DROITE, est la plus volumineuse des deux branches; elle chemine à la face postérieure de l'ampoule rectale, puis elle fournit trois ou quatre branches qui descendent obliquement sur la face postéro-latérale droite de l'ampoule rectale où elles se distribuent.

2° La BRANCHE GAUCHE, OU ARTÈRE RECTALE GAUCHE, plus grêle, apparaît comme une collatérale de l'artère hémorroïdale supérieure; elle se dirige transversalement à gauche; d'abord rétro-rectale, elle contourne en hélice la face latérale gauche du rectum pour atteindre la face antérieure à laquelle elle se distribue.

3° Assez souvent, une troisième branche grêle naît au niveau de la division de la branche droite : c'est l'ARTÈRE DORSALE DU RECTUM DE QUÉNU (1) ou AZYGOS RECTI, destinée à la partie médiane de la face postérieure du rectum (voy. : fig. 317 et 318).

L'artère hémorroïdale inférieure, les artères rectales et leurs branches sont comprises dans la *gaine fibreuse du rectum*, et par le tissu conjonctivo-vasculaire qui les environne, elles participent à la constitution de cette gaine (voy. : fig. 318); d'autre part, de petits ganglions lymphatiques, représentant les premiers relais des lymphatiques du rectum, accompagnent les branches de division de l'hémorroïdale supérieure: ce sont les *ganglions pararectaux de Gérota*.

Envisagée par rapport aux faces de l'ampoule rectale, on peut dire que dans l'ensemble la branche droite est à distribution postérieure et latérale droite, tandis que la branche gauche est à distribution antérieure et latérale gauche.

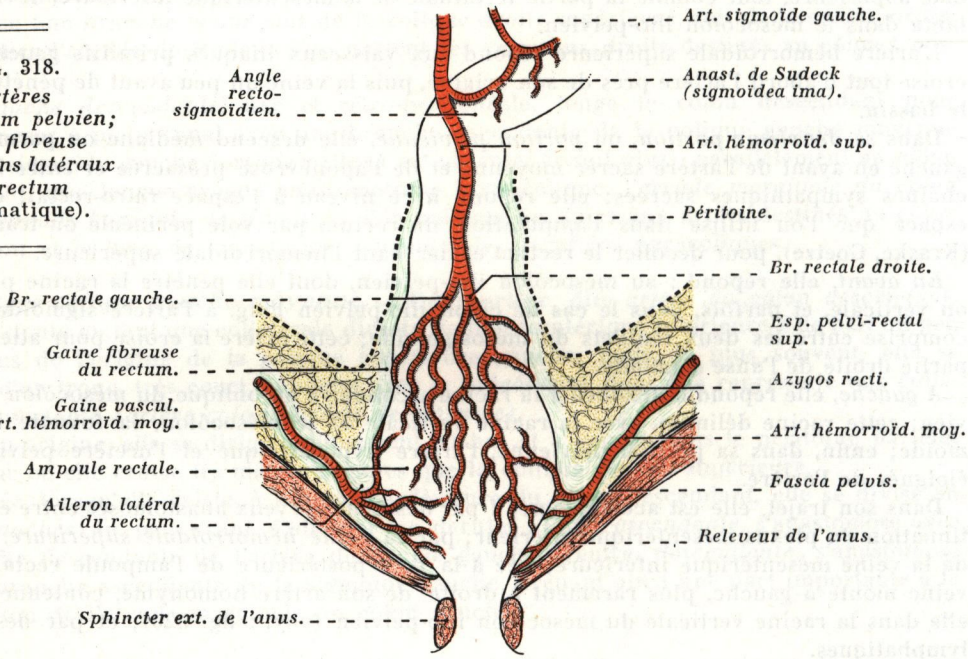

FIG. 318. *Artères du rectum pelvien; gaine fibreuse et ailerons latéraux du rectum* (schématique).

L'artère hémorroïdale inférieure s'anastomose par ses branches terminales avec des branches des artères hémorroïdales moyennes, branches de l'hypogastrique; d'autre part, un peu avant sa bifurcation, elle fournit une anastomose à l'artère sigmoïde droite ou inférieure : c'est l'*anastomose de Sudeck* (2) ou *sigmoidea ima*; enfin, à la surface de l'ampoule rectale, les deux branches droite et gauche s'anastomosent entre elles (voy. : fig. 317 et 318).

2° ***Tronc des artères sigmoïdes.*** — Les *artères sigmoïdes*, ou *sigmoïdiennes*, sont en général au nombre de *trois*, à savoir : la sigmoïdienne supérieure ou gauche, la sigmoïdienne moyenne et la sigmoïdienne inférieure ou droite; elles sont destinées au côlon iliopelvien (côlon iliaque et anse sigmoïde), mais le nombre des artères sigmoïdes est fonc-

(1) Chirurgien français (1852-1933), fut professeur de clinique chirurgicale à la Faculté de Médecine de Paris et membre de l'Académie de Médecine.

(2) Article à consulter : CLERMONT : Sur l'anastomose de Sudeck. *Comptes rendus de l'Association des Anatomistes*, 1923, p. 135.

tion de l'étendue de l'anse sigmoïde et du développement de son méso. Sur les anses sigmoïdes courtes, il n'est pas rare de ne rencontrer que deux artères sigmoïdes, tandis que sur les anses sigmoïdes longues, on rencontre fréquemment quatre, parfois cinq artères.

Les artères sigmoïdes naissent de la mésentérique inférieure de façon variable; tantôt isolément, et très près les unes des autres, de la partie terminale de cette artère; tantôt au contraire, d'un tronc commun, le *tronc des artères sigmoïdes,* ou *artère colique gauche inférieure* (voy. : fig. 317 et 319).

Ce tronc, généralement très court, se détache de l'artère mésentérique inférieure, au

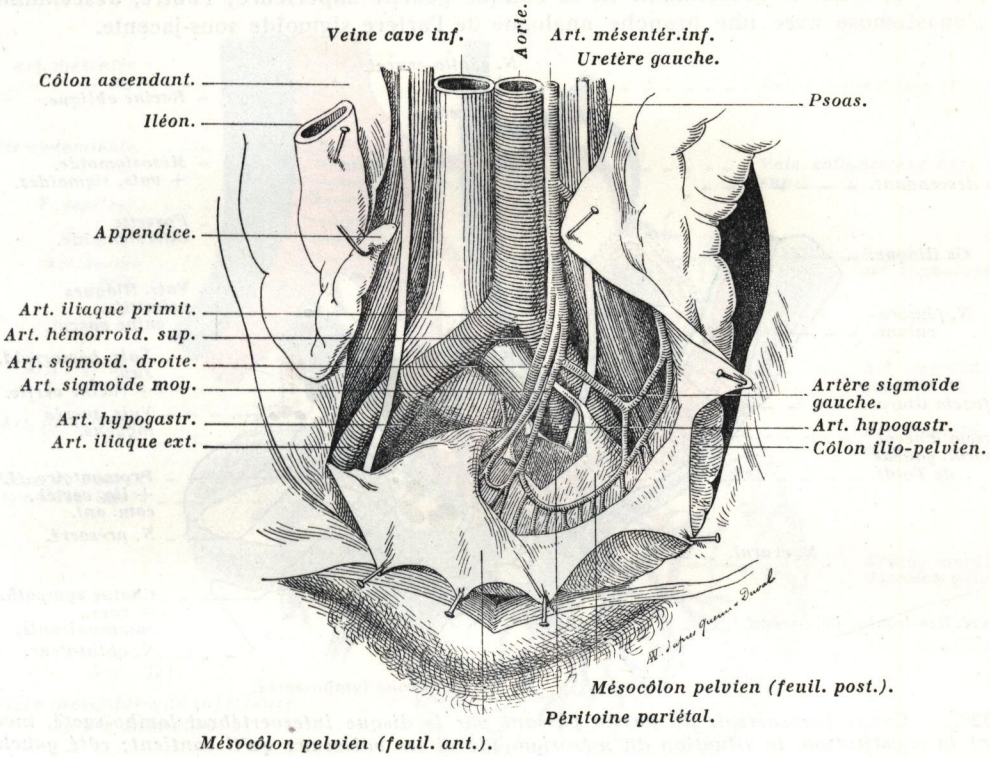

FIG. 319. — *Rapports du mésocôlon pelvien avec les artères iliaques, sigmoïdes et hémorroïdale supérieure* (d'après QUÉNU et P. DUVAL).
Le feuillet antérieur du mésocôlon pelvien a été incisé et étalé pour montrer les vaisseaux qui y sont contenus.

niveau de la quatrième vertèbre lombaire à 5 centimètres au-dessus du promontoire; oblique en bas et à gauche, il se divise bientôt en trois branches terminales divergentes.

Lorsque le mésosigmoïde est long, elles pénètrent immédiatement dès leur origine dans ce méso, et sont flottantes comme lui; elles sont ainsi séparées des vaisseaux iliaques primitifs gauches, de leur bifurcation, et de l'uretère gauche par la fossette intersigmoïde; par contre, lorsque le mésosigmoïde est court (disposition due à un accolement par excès vers le bas du mésocôlon descendant), les artères sigmoïdes sont tout d'abord situées sous le péritoine pariétal postérieur, et, dans ce premier segment, elles sont fixes et reposent, ainsi que le tronc d'origine, sur le psoas gauche, au-dessus et à gauche de l'artère iliaque primitive; elles croisent la veine mésentérique inférieure, en passant le plus souvent en avant d'elle.

a) L'**artère sigmoïde supérieure** ou **gauche** peut naître parfois d'un tronc commun avec la colique gauche supérieure ou avec la colique gauche moyenne; elle se dirige obliquement vers l'union des côlons iliaque et pelvien. Dans son trajet, elle croise l'uretère et les vaisseaux spermatiques ou utéro-ovariens; elle chemine le long de la racine secondaire ou oblique du mésocôlon ilio-pelvien, parallèlement aux vaisseaux iliaques primitifs et externes et en dehors d'eux, quand cette racine est haute; par contre, elle n'affecte aucun rapport avec cette racine lorsqu'elle est basse.

En abordant le côlon, elle se divise en *deux branches* : l'une, *ascendante*, qui s'anastomose avec la branche descendante de la colique gauche supérieure; l'autre, *descendante*, qui s'anastomose avec une branche analogue de l'artère sigmoïde sous-jacente.

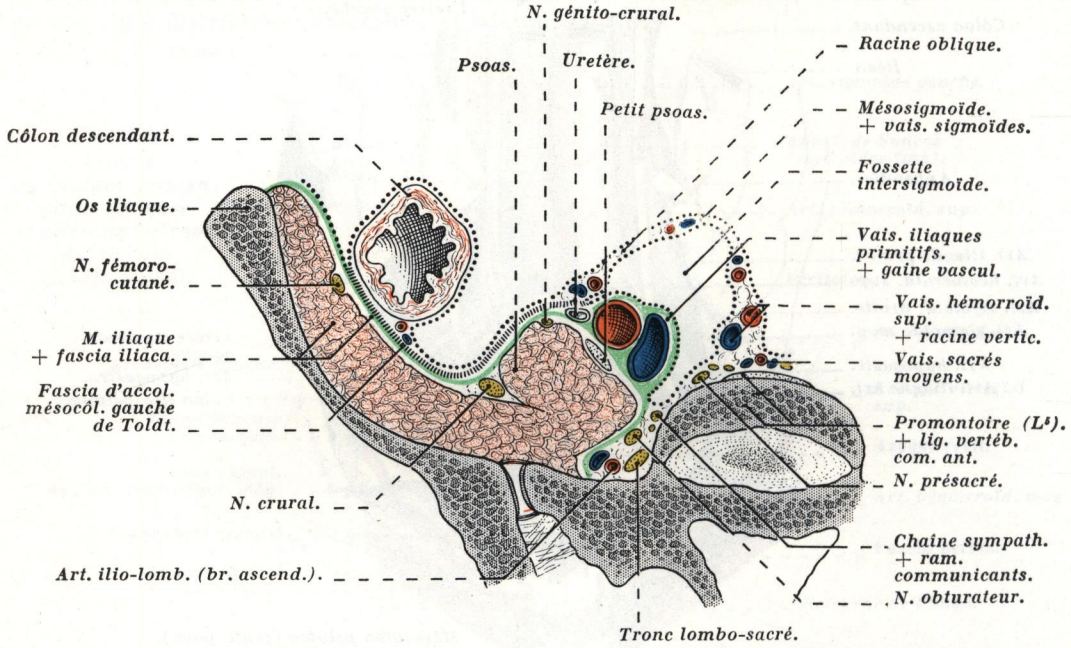

FIG. 320. — *Coupe transversale du bassin passant par le disque intervertébral lombo-sacré, montrant la constitution, la situation du mésosigmoïde et les vaisseaux qu'il contient; côté gauche, segment inférieur de la coupe.*

En pointillé, le péritoine.

b) L'**artère sigmoïde moyenne** est située dans la partie moyenne du mésosigmoïde; elle suit approximativement le trajet de la bissectrice des deux racines, verticale et oblique, du méso. Elle répond donc, en avant à la fossette intersigmoïde et aux vaisseaux iliaques, et ses rapports sont donc variables suivant l'étendue de ce méso; si celui-ci est libre et flottant, l'artère, mobile avec ce dernier, occupe la paroi antérieure de la fossette intersigmoïde; si, au contraire, le méso est court par exagération du processus d'accolement, l'artère est en partie fixe au devant de la bifurcation de l'iliaque primitive; elle est également en rapport avec l'uretère gauche.

Quénu et Duval ont montré l'importance des rapports de cette artère avec le mésosigmoïde dans la ligature de l'hypogastrique; si l'anse sigmoïde et le méso sont longs, la sigmoïde moyenne n'est pas une gêne dans la voie d'abord des vaisseaux iliaques et de l'uretère, car il suffit de basculer vers le haut l'anse et son méso; si, au contraire, l'anse sigmoïde est courte et le méso adhérent (accolement par excès), il faut : soit effondrer le méso en dehors de la sigmoïde moyenne, soit procéder à un décollement colo-pariétal, et dans ce cas la blessure de l'artère est toujours possible.

Comme la précédente, elle se divise en *deux branches* qui s'anastomosent avec les branches inversement homologues des artères sigmoïdes gauche et droite (voy. : fig. 319).

c) L'**artère sigmoïde inférieure** ou **droite** descend directement vers la partie terminale de l'anse sigmoïde; elle chemine dans la partie juxta-médiane du mésosigmoïde, parallèlement à sa racine verticale, en avant et à gauche de l'hémorroïdale supérieure qui longe cette racine.

A 2 centimètres environ de l'anse sigmoïde, elle se divise en *deux branches,* l'une droite, l'autre gauche. La *branche gauche* s'anastomose avec la sigmoïde moyenne; la *branche*

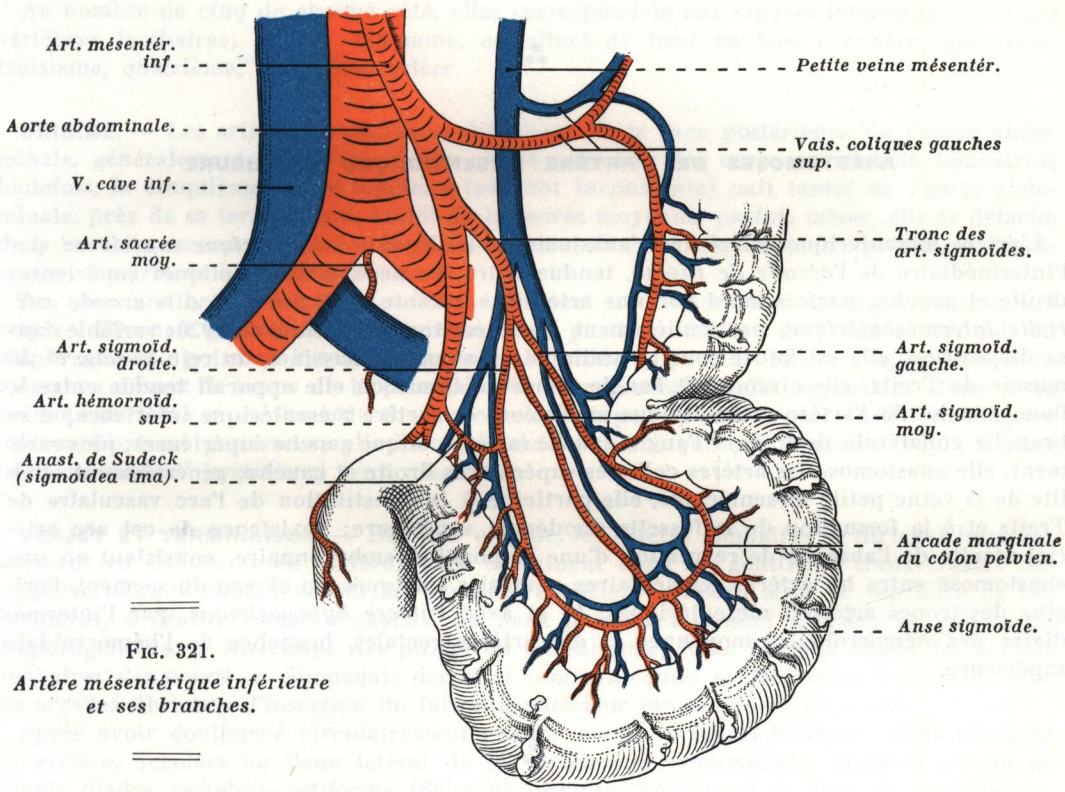

FIG. 321.
Artère mésentérique inférieure et ses branches.

droite s'anastomose avec une branche issue de l'hémorroïdale supérieure, au-dessus de sa bifurcation, pour constituer l'*anastomose recto-sigmoïdienne* ou *sigmoidea ima (anastomose de Sudeck)*; le point où s'effectue cette anastomose constitue le *point critique de Sudeck* (1), auquel les auteurs étrangers ont donné une importance exagérée dans l'exérèse du rectum, et cela d'autant plus que la technique moderne implique la ligature haute de l'hémorroïdale supérieure au-dessus de l'anastomose de Sudeck, afin de « donner de la corde » aux vaisseaux, au cours de l'abaissement du côlon sigmoïde après ablation du rectum (voy. : fig. 317 et 321).

Nous avons vu qu'à 2 ou 3 centimètres du côlon, chaque artère sigmoïde se divise en *deux branches* : l'une *ascendante,* l'autre *descendante* (sens du transit intestinal); ces branches s'anastomosent respectivement entre elles, ainsi qu'avec les branches correspondantes de

(1) Chirurgien allemand (1886-1938).

l'artère voisine, contribuant ainsi à la constitution de l'*arcade marginale du côlon pelvien*, continuation vers le bas de l'arcade marginale du côlon descendant; la *sigmoïdea ima* représentant la terminaison de l'arcade des côlons (voy. : fig. 321).

L'*arcade marginale du côlon pelvien* est située à proximité de l'intestin, à l'origine du côlon pelvien, elle s'en écarte progressivement à mesure que l'on se rapproche de l'angle recto-sigmoïdien, où elle est séparée du côlon, de 2 à 3 centimètres environ; enfin, dans l'angle de bifurcation des artères sigmoïdes, il existe fréquemment des *arcades de deuxième ordre*; de ces arcades, partent les *vaisseaux droits*, et à leur niveau sont échelonnés des ganglions lymphatiques (ganglions paracoliques).

⁂

ANASTOMOSES DE L'ARTÈRE MÉSENTÉRIQUE INFÉRIEURE

L'artère mésentérique inférieure s'anastomose : *a)* avec la *mésentérique supérieure*, par l'intermédiaire de l'*arcade de Riolan*, tendue entre les deux artères coliques supérieures droite et gauche; parfois aussi par une artère inconstante (5 % des cas), dite *arcade artérielle intermésentérique*, particulièrement bien décrite par Villemin en 1920; variable dans sa disposition, elle est située sous le péritoine en avant du bassinet, du rein gauche et du muscle de Treitz, elle circonscrit l'angle duodéno-jéjunal où elle apparaît tendue entre le flanc gauche de l'artère mésentérique supérieure et l'artère mésentérique inférieure ou sa branche collatérale destinée à l'angle gauche (artère colique gauche supérieure); plus rarement, elle anastomose les artères coliques supérieures droite et gauche; généralement satellite de la veine petite mésentérique, elle participe à la constitution de l'arc vasculaire de Treitz et à la formation de la fossette duodénale supérieure; l'existence de cet arc artériel résulte de l'absence de régression d'une disposition embryonnaire, consistant en une anastomose entre les artères segmentaires ventrales aortiques, au niveau du segment d'origine des troncs artériels mésentériques; *b)* et avec l'*artère hypogastrique*, par l'intermédiaire des hémorroïdales moyennes et des artères rectales, branches de l'hémorroïdale supérieure.

⁂

DISTRIBUTION VISCÉRALE DE L'ARTÈRE MÉSENTÉRIQUE INFÉRIEURE

L'artère mésentérique inférieure se distribue par ses branches collatérales et terminales au *tiers gauche du côlon transverse*, à l'*angle colique gauche*, au *côlon descendant*, au *côlon ilio-pelvien* et à la *majeure partie du rectum (ampoule rectale)*.

---

(1) Ouvrage et article à consulter : J. Soutoul : Considérations sur les variations anatomiques des systèmes artériels mésentériques. *Thèse de Bordeaux*, 1952.
Cabanié et Soutoul : L'arcade artérielle intermésentérique. *Comptes rendus de l'Association des Anatomistes*, 1954, p. 937.

ARTÈRES LOMBAIRES

Les *artères lombaires* sont, comme les artères intercostales avec lesquelles elles offrent les plus grandes analogies, des *artères segmentaires*; elles présentent les mêmes caractères topographiques et de distribution que ces dernières; elles sont principalement destinées aux parois lombaire et abdominale.

Au nombre de *cinq* de chaque côté, elles correspondent aux espaces intercostiformes des vertèbres lombaires; on les dénomme, en allant de haut en bas, première, deuxième, troisième, quatrième, cinquième artère.

ORIGINE. — Les artères lombaires se détachent de la face postérieure de l'aorte abdominale, généralement au niveau de la partie moyenne des corps vertébraux lombaires; toutefois, la cinquième artère lombaire (souvent inconstante) naît tantôt de l'aorte abdominale, près de sa terminaison, tantôt de la sacrée moyenne, parfois même elle se détache de la branche ascendante de l'artère ilio-lombaire; dans ce cas, les quatre premières représentent les *artères lombaires aortiques.*

La *première artère lombaire* mérite également une description spéciale quant à son origine. Elle naît généralement au niveau de la partie inférieure de l'orifice aortique du diaphragme, au point où l'aorte va devenir abdominale, partant elle est appliquée à sa naissance devant le corps de la première vertèbre lombaire, elle appartient donc à la paroi postérieure et médiane du thorax, où elle occupe la partie la plus déclive de l'espace infra-médiastinal postérieur; elle est donc *autant thoracique que lombaire* (voy. : *Espace infra-médiastinal postérieur*) (voy. : fig. 325).

TRAJET ET TERMINAISON. — Dès leur origine, les artères lombaires se dirigent horizontalement en dehors et en arrière; elles cheminent dans les gouttières transversales des corps vertébraux lombaires (surface circonférentielle), épousant ainsi la courbure de ces dernières; à droite comme à gauche, les deux premières passent derrière les piliers du diaphragme (voy. : *Insertions des piliers du diaphragme,* tome I), puis toutes les artères lombaires s'engagent en compagnie des *rami communicantes* et des veines lombaires, sous les arcades fibreuses d'insertion du faisceau antérieur ou corporéal du psoas.

Après avoir contourné circulairement chaque corps vertébral lombaire, elles plongent en arrière, accolées au flanc latéral de la vertèbre correspondante, jusqu'au niveau de l'angle dièdre vertébro-costiforme (Salmon); arrivées en regard du trou de conjugaison, elles se terminent en se divisant en *deux branches* : l'une, *antérieure,* l'*intercostale lombaire*; l'autre, *postérieure,* la *branche dorso-spinale* (voy. : fig. 322).

SITUATION ET RAPPORTS. — Profondément situées, les artères lombaires sont plaquées contre les corps des vertèbres lombaires; chacune d'elles décrit un trajet arqué à convexité antéro-externe.

Elles sont accompagnées dans leur trajet par leurs veines homonymes à raison d'une, mais le plus souvent de deux veines par artère, l'une sous-jacente, l'autre sus-jacente à cette dernière; lorsque la veine est unique, elle est sus-jacente à l'artère dans la majorité des cas.

Dans tout leur segment rétro-veineux (veine cave inférieure), les artères lombaires droites ne sont accompagnées par aucune veine lombaire et elles ne rejoignent leurs veines correspondantes qu'au niveau du bord externe de la veine cave inférieure.

En arrière, elles reposent sur la vertèbre numériquement correspondante, et sur le ligament vertébral commun antérieur; au niveau de leur terminaison et entre les deux plans

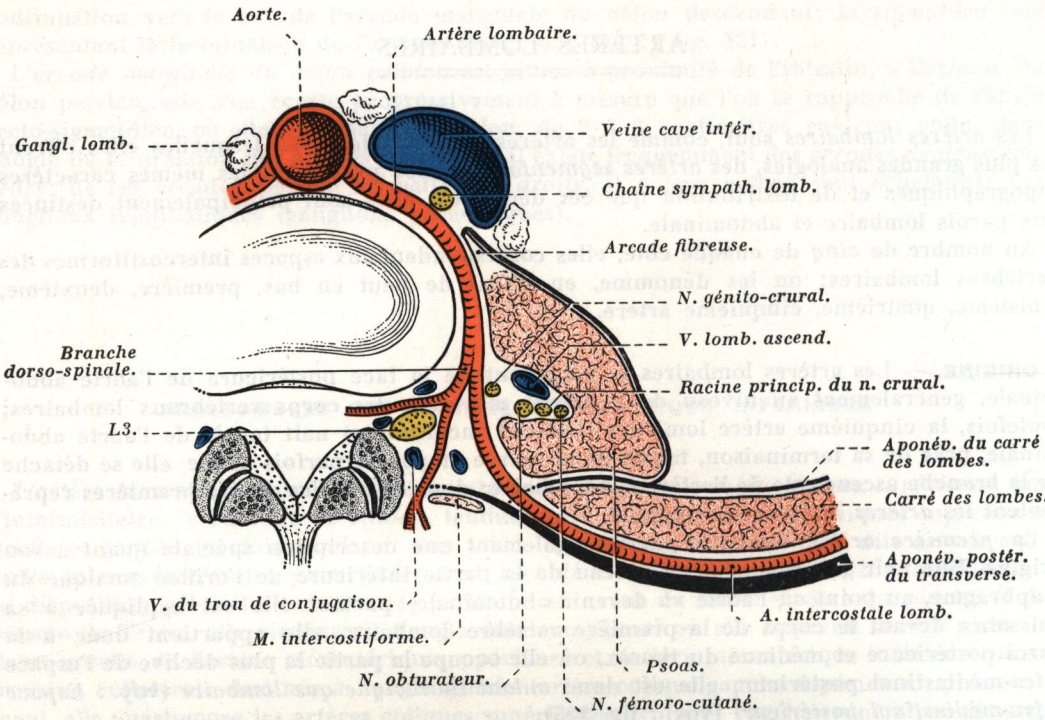

Fig. 322. — *Trajet, rapports et distribution d'une artère lombaire vus sur une coupe horizontale passant par le disque intervertébral qui sépare la troisième de la quatrième vertèbre lombaire; côté droit, segment inférieur de la coupe* (demi-schématique).

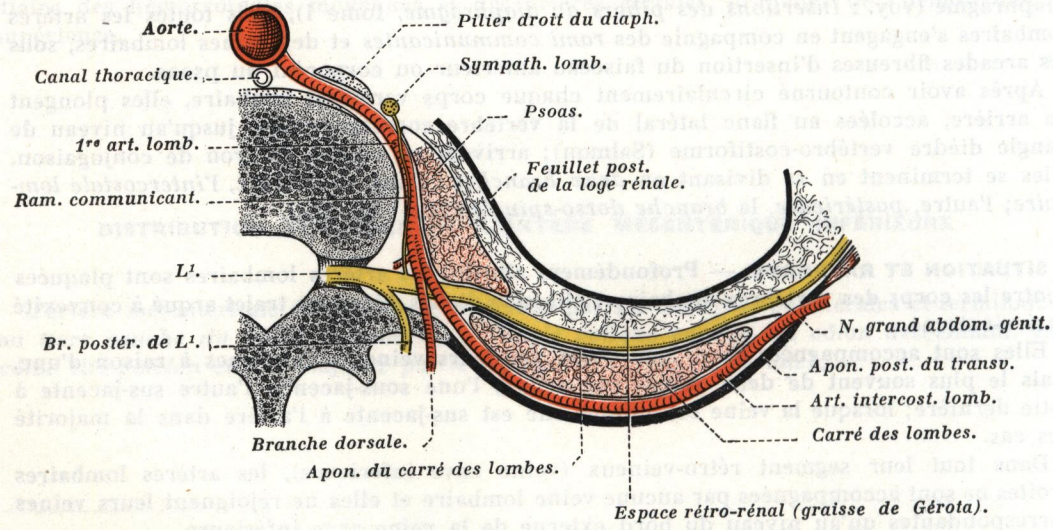

Fig. 323. — *Coupe transversale passant par la première vertèbre lombaire montrant le trajet et les rapports de la première artère lombaire; côté droit, segment inférieur de la coupe* (demi-schématique).

musculaires du psoas, elles croisent en avant les branches d'origine du plexus lombaire.

Les deux premières artères lombaires passent en avant de la citerne de Pecquet et du canal thoracique, plus rarement en arrière (voy. : fig. 325).

En avant et *en dehors,* elles entrent en rapport avec la veine cave inférieure à droite et, des deux côtés, avec la chaîne sympathique lombaire, les ganglions lymphatiques lombo-aortiques (groupes latéro-aortiques droit et gauche), le plan corporéal du psoas, le nerf génito-crural, la veine lombaire ascendante (à l'exception des troisième et quatrième, qui passent fréquemment en avant) et avec les piliers du diaphragme (pour les deux premières seulement) (voy. : fig. 322 et 325).

Les rapports des vaisseaux lombaires avec la chaîne sympathique sont semblables à ceux que présentent les vaisseaux intercostaux au niveau de l'extrémité postérieure de chaque espace intercostal; au point où ils croisent la chaîne sympathique, les vaisseaux lombaires sont compris dans un espace de forme lenticulaire que nous désignons sous le nom d'*espace intervertébro - caténaire* (1), limité *en dedans,* par la surface circonférentielle du corps vertébral, et *en avant* et *en dehors,* par le cordon nerveux sympathique, avec ses renflements ganglionnaires.

Les *vaisseaux lombaires* sont contenus dans de minces lames vasculaires, expansions de la gaine aortique, qui s'étendent de l'aorte abdominale aux orifices ostéo-fibreux que délimitent les arcades d'insertion du psoas : ce sont les *lames sagittales de l'abdomen,* équivalentes des lames sagittales de Charpy dans la région cervicale.

BRANCHES COLLATÉRALES. — Sur leur trajet, les artères lombaires fournissent : *a)* de fins *rameaux ganglionnaires,* destinés aux ganglions de la chaîne lombo-aortique; *b)* des *branches musculaires,* destinées au psoas; *c)* et des *rameaux vertébraux,* destinés à chaque corps vertébral lombaire (voy. : *Vascularisation des vertèbres,* tome I).

Les *branches musculaires* que les quatre premières artères lombaires envoient au psoas sont généralement grêles; elles se portent directement en dehors, où elles s'épanouissent dans les différents faisceaux du muscle. Accompagnées par des veines homonymes, qui sont des veines lombaires, elles passent en avant du plexus lombaire; aussi lorsqu'on veut découvrir ce dernier après avoir sectionné le plan antérieur du psoas au ras de ses insertions vertébrales, on tombe, avant d'arriver sur le plexus, sur une véritable barrière vasculaire tendue transversalement des corps vertébraux aux faisceaux antérieurs du psoas (Bonniot).

Les deux premières artères lombaires fournissent également des rameaux aux piliers du diaphragme.

BRANCHES TERMINALES. — Les *branches terminales* des artères lombaires présentent la même disposition et la même distribution que les artères intercostales.

a) L'**intercostale lombaire** (2), ou **branche abdominale des artères lombaires,** se dirige obliquement en bas et en dehors, en arrière du psoas, puis en arrière du carré des lombes (sauf les deux dernières, qui passent en avant du muscle) ; elle pénètre dans l'épaisseur de la paroi abdominale, où elle est comprise d'abord entre le transverse et le petit oblique, puis, après avoir perforé ce dernier muscle, entre le petit oblique et le grand oblique de l'abdomen, où elle se termine par plusieurs rameaux destinés à ces deux muscles.

Le développement des intercostales lombaires est soumis à de multiples *variations* et, sur un même sujet, leur disposition est rarement symétrique; la première et la quatrième sont généralement les plus développées et la branche abdominale de la première artère lombaire,

(1) De *catena* = chaîne.
(2) On devrait dire : *intercostoïde lombaire.*

malgré son développement, n'atteint pas le grand droit de l'abdomen, les deuxième et troisième n'atteignent que rarement la partie supérieure des muscles larges de l'abdomen (Grégoire); la cinquième est presque exclusivement destinée au psoas-iliaque.

Ces artères vascularisent les muscles de la paroi antéro-latérale de l'abdomen et le carré lombaire; dans leur trajet, elles donnent des branches perforantes pour les téguments

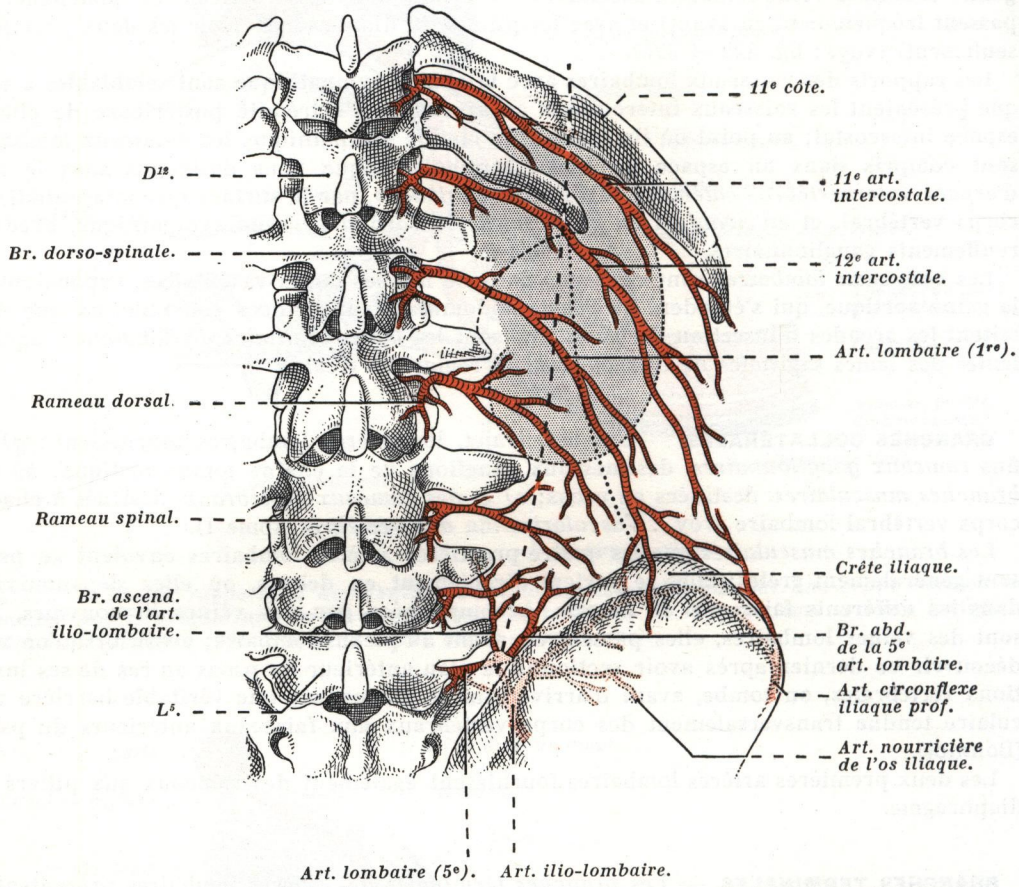

FIG. 324. — *Disposition des deux dernières artères intercostales et des artères lombaires au niveau de la région lombaire; vue postérieure* (demi-schématique).

En pointillé gris, le rein droit; *en tirets noirs,* limite externe de la masse sacro-lombaire; *en pointillé,* le bord externe du carré des lombes. La ligne pointillée tendue entre l'extrémité de la douzième côte et la deuxième costoïde lombaire représente le bord inféro-externe du ligament lombo-costal de Henle.

En pointillé rose, les artères supposées, vues par transparence à travers l'os iliaque.

(rameaux perforants); ce sont les branches abdominales des artères lombaires et aussi celles de la douzième artère intercostale que l'on sectionne dans la lombotomie au cours des interventions chirurgicales sur le rein par voie lombaire.

Les intercostales lombaires s'anastomosent avec les branches de l'épigastrique, des circonflexes iliaques superficielle et profonde, de l'ilio-lombaire, de la tégumenteuse abdominale et avec les dernières artères intercostales (voy. : fig. 324).

b) La **branche dorso-spinale** présente le même trajet et la même distribution que la branche dorso-spinale des intercostales aortiques (voy. : *Artères intercostales*); elle se porte directement d'avant en arrière; très courte, elle se divise dans l'espace intertransversaire, entre le trou de conjugaison et le muscle intercostiforme, en *deux rameaux terminaux* : l'un

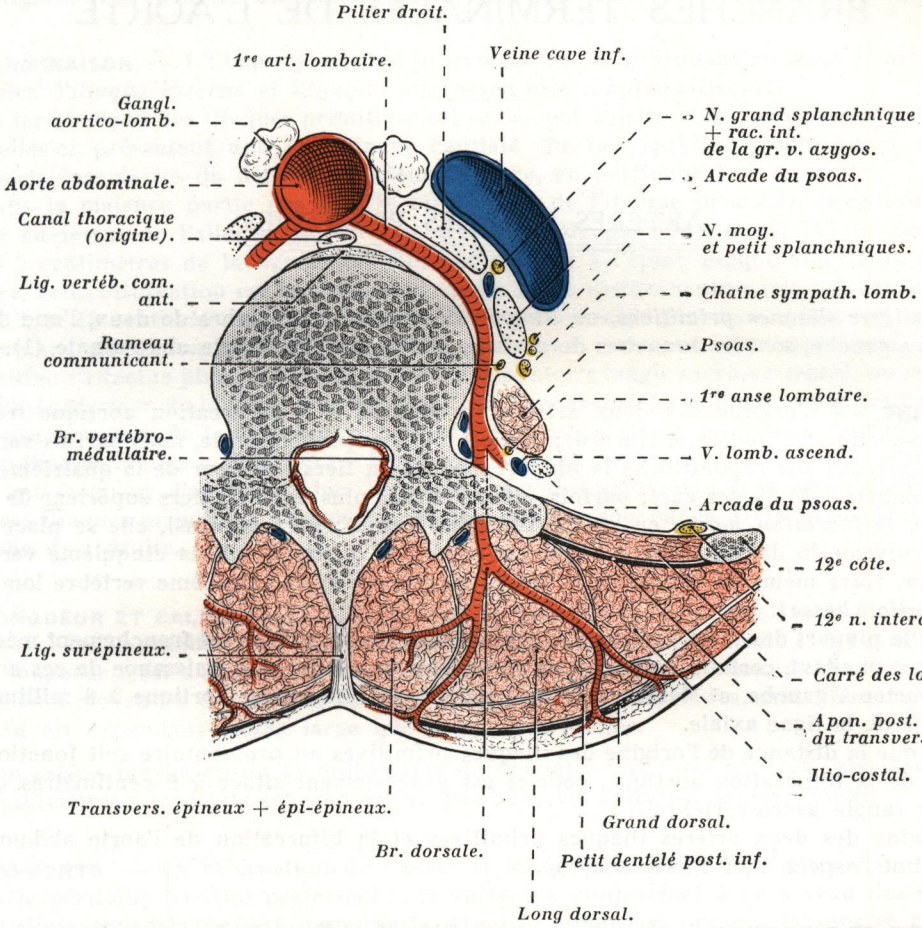

Fig. 325. — *Coupe transversale passant par la première vertèbre lombaire montrant le trajet, les rapports et la division de la première artère lombaire, côté droit; segment inférieur de la coupe* (demi-schématique).

dorsal, l'autre *spinal* ou *vertébro-médullaire.* Ces rameaux se distribuent aux parois du canal rachidien (rachis lombaire), aux méninges, aux racines rachidiennes et aux nerfs lombaires, aux muscles spinaux (masse sacro-lombaire) et au grand dorsal, ainsi qu'aux téguments qui recouvrent les muscles des gouttières vertébrales (voy. : fig. 325).

Elle fournit quelques fins rameaux au plan costoïdal du psoas.

BRANCHES TERMINALES DE L'AORTE

ARTÈRES ILIAQUES PRIMITIVES

Les *artères iliaques primitives,* ou *iliaques communes,* au nombre de deux, l'une droite et l'autre gauche, sont les branches de division terminales de l'aorte abdominale (1).

ORIGINE. — L'origine des deux artères correspond à la bifurcation aortique (région termino-aortique) (Chalier et Murard); elle est toujours prévertébrale, mais parfois variable comme niveau; elle répond dans la plupart des cas au tiers inférieur de la quatrième vertèbre lombaire (70 % des cas); parfois, elle est située plus haut, au tiers supérieur de cette vertèbre (*bifurcation haute,* en partie rétro-duodénale); parfois, aussi, elle se place plus bas, au niveau du disque intervertébral qui sépare la quatrième de la cinquième vertèbre lombaire, voire même au niveau de la moitié supérieure de la cinquième vertèbre lombaire *(bifurcation basse).*

Dans la plupart des cas, l'origine des artères iliaques primitives est franchement médiane (80 %); cependant, certains auteurs font remarquer que souvent la naissance de ces artères est déportée à gauche, et Maurer et Portes placent la bifurcation aortique à 8 millimètres à gauche de la ligne axiale.

Bien que la distance de l'origine des iliaques primitives au promontoire soit fonction du niveau de la bifurcation aortique, celle-ci est généralement située à 6 centimètres de ce dernier (angle sacro-vertébral).

L'origine des deux artères iliaques primitives et la bifurcation de l'aorte abdominale présentent l'aspect d'un Y renversé (λ).

TRAJET ET DIRECTION. — Les deux artères s'écartent l'une de l'autre au-dessus du promontoire, et l'angle de divergence *(angle sous-aortique)* est d'environ 60 à 70 degrés.

L'angle sous-aortique varie en fonction : *a)* de la hauteur de la naissance des artères iliaques communes sur la face antérieure de la colonne lombaire; *b)* des dimensions transversales du bassin, et plus spécialement de celles du détroit supérieur; enfin, lorsque la bifurcation aortique est située à gauche de la ligne médiane, les deux troncs artériels offrent des directions quelque peu différentes à droite et à gauche, et les angles qu'ils font avec la verticale (dérivation) sont aussi différents; l'angle du côté gauche est plus petit de 5 degrés environ par rapport à celui du côté droit (Chippaux).

---

(1) Articles et ouvrage à consulter : Chalier et Murard : Région termino-aortique. *Revue de Chirurgie,* 1912, p. 261.

Proust et Maurer : Contribution à l'étude de la ligature des artères iliaques primitives. *Journal de Chirurgie,* 15 janvier 1914.

Maurer et Portes : Les vaisseaux termino-aortiques chez la femme. *Gynécologie et Obstétrique,* 1921, p. 393.

Chippaux : Recherches anatomiques sur les artères iliaques primitives chez l'homme. *Thèse de Bordeaux,* 1935.

Dès leur naissance, chacune des artères iliaques communes se dirige obliquement de haut en bas, de dedans en dehors et légèrement d'arrière en avant; l'obliquité est souvent plus marquée pour l'artère du côté droit.

Chez l'enfant et chez le jeune adulte, les artères iliaques primitives sont franchement rectilignes; elles n'offrent des flexuosités discrètes ou des courbures qu'après soixante ans.

TERMINAISON. — L'iliaque primitive se termine en se bifurquant en *deux branches terminales,* l'*iliaque externe* et l'*iliaque interne* ou *artère hypogastrique.*

La terminaison des iliaques primitives est également sujette à de nombreuses *variations,* et celles-ci présentent une importance capitale du fait qu'elles commandent certains rapports vasculaires du détroit supérieur (uretère, en particulier).

Dans la majeure partie des cas, la bifurcation de l'iliaque primitive siège immédiatement au-dessus de l'aileron sacré et au niveau du disque lombo-sacré (65 % des cas) à 4 ou 5 centimètres de la ligne médiane; par rapport à l'épine iliaque antérieure et supérieure, cette bifurcation est généralement située à une distance, qui varie suivant les sujets, entre 9 et 12 centimètres; parfois aussi, la bifurcation siège plus bas, au niveau du détroit supérieur (*bifurcation basse,* 25 % des cas); enfin, plus rarement, la terminaison de l'iliaque primitive s'effectue plus haut, au-dessus du promontoire (angle sacro-vertébral) ou au niveau du bord inférieur de la cinquième vertèbre lombaire (*bifurcation haute,* 10 % des cas); quel que soit le niveau de la bifurcation, celle-ci est toujours située en dedans de l'articulation sacro-iliaque, et plus la division est bas située, plus elle se rapproche de cette articulation.

Il est fréquent d'observer chez le même sujet des variations dans la terminaison des artères iliaques primitives d'un côté à l'autre, et assez souvent la division est plus basse à gauche qu'à droite.

LONGUEUR ET CALIBRE. — La **longueur** de l'artère iliaque primitive est de 6 centimètres en moyenne; la gauche est généralement un peu plus longue que la droite (3 à 4 millimètres); leur longueur n'est nullement en rapport avec les dimensions du bassin; chez la femme, les longueurs moyennes des artères sont inférieures à celles observées chez l'homme, dont le bassin est cependant moins large que celui de la femme.

Son **calibre** moyen est de 11 millimètres de diamètre (avec des chiffres extrêmes de 8 et 12 millimètres); la droite est souvent un peu plus volumineuse que la gauche.

RAPPORTS. — La bifurcation de l'aorte et les artères iliaques primitives sont situées sous le péritoine pariétal postérieur; ces vaisseaux contractent à ce niveau des rapports immédiats sous-péritonéaux importants avec de nombreux organes (veines et ganglions lymphatiques homonymes, uretère, nerf présacré); enfin, les racines du mésocôlon iliopelvien et les organes qu'elles contiennent complètent également ces rapports à gauche.

Avant d'aborder l'étude des rapports des artères iliaques communes, nous décrirons tout d'abord leurs rapports à l'origine, c'est-à-dire ceux de la région termino-aortique.

1° Rapports à l'origine Région termino-aortique. — Située en avant du squelette vertébral lombaire inférieur, la *région termino-aortique* (Chalier et Murard), région où se termine l'aorte, offre comme limites : a) *en bas,* le promontoire, qui forme à ce niveau le détroit supérieur et qui la sépare du pelvis; b) *latéralement,* les bords internes des muscles psoas, obliques en bas et en dehors; c) *en haut,* la troisième portion du duodénum (mais signalons toutefois que celle-ci est variable dans sa position).

Le *plancher* de la région est représenté par la face antérieure du corps de la dernière vertèbre lombaire et par les disques intervertébraux sus- et sous-jacents recouverts du ligament vertébral commun antérieur.

L'origine des artères iliaques primitives forme avec la terminaison de l'aorte une étoile artérielle à trois branches *(étoile aortico-iliaque)*; celle-ci est située sur la ligne médiane

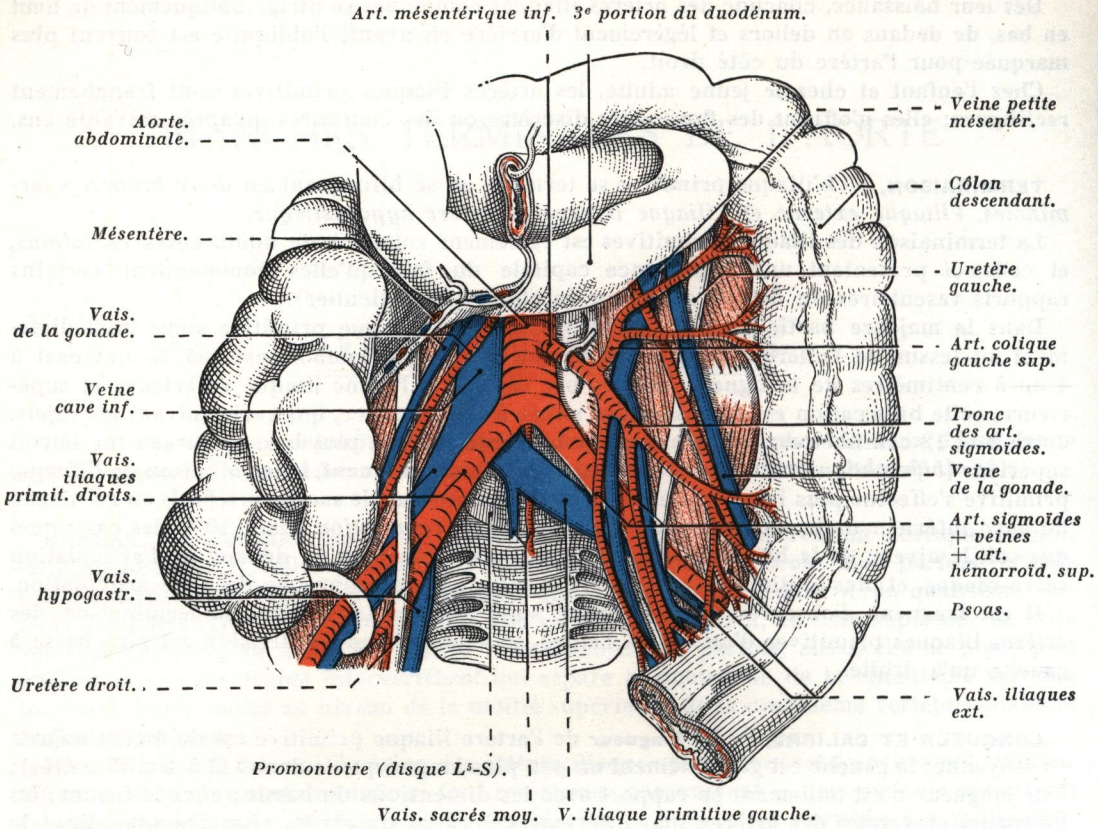

FIG. 326. — *Région termino-aortique* (d'après A. CHALIER et J. MURARD).

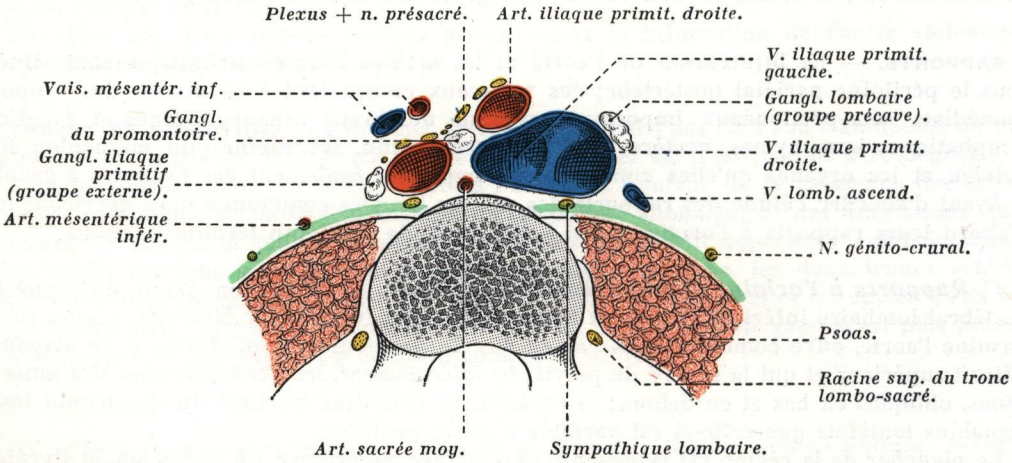

FIG. 327. — *Coupe transversale passant par la partie inférieure de la quatrième vertèbre lombaire (un peu au-dessus de l'origine de la veine cave inférieure) montrant les rapports des artères iliaques primitives droite et gauche à leur origine; segment inférieur de la coupe* (demi-schématique).

En vert, l'aponévrose lombo-iliaque.

(ou parfois légèrement déviée à gauche), en avant et au-dessus du confluent ilio-cave *(étoile ilio-cave)*, cependant le bord droit de l'origine de la veine cave inférieure s'interpose parfois entre l'origine de l'artère iliaque primitive droite et la colonne lombaire (voy. : fig. 326).

En avant, l'origine des artères iliaques primitives est croisée obliquement par les branches constitutives du nerf présacré, qui s'échappent du sympathique lombaire (pour plus de détails, voy. : *Rapports de l'aorte à sa terminaison*) (voy. : fig. 327).

2° Rapports des artères iliaques primitives avec les organes voisins. — Les artères iliaques primitives affectent des rapports différents, à droite et à gauche, avec leurs *veines* homonymes.

L'*artère iliaque primitive gauche* longe tout d'abord la face antérieure de la veine iliaque primitive gauche avant d'aborder sa veine satellite; celle-ci, beaucoup moins oblique que la veine iliaque primitive gauche, est aussi plus courte que cette dernière; elle est sus-jacente et postérieure par rapport à son artère homonyme (voy. : fig. 326 et 327).

L'*artère iliaque primitive gauche* longe tout d'abord le flanc externe de sa veine et se maintient à son contact (il n'existe pas d'intervalle entre les deux vaisseaux sur le vivant, par contre, sur le cadavre, on observe parfois l'existence d'un espace triangulaire, inter-ilio-aortique, au niveau duquel on aperçoit l'artère sacrée moyenne sur la ligne médiane), puis elle se place en avant d'elle, à sa terminaison (voy. : fig. 326 et 327).

En avant, l'artère iliaque primitive est recouverte par le péritoine, sous lequel elle fait saillie, et, à droite, on peut observer facilement ses battements au cours des interventions chirurgicales sur le bassin; à gauche, elle fait saillie sous le plancher de la fossette inter-sigmoïde, et, par son intermédiaire, elle répond au mésosigmoïde et à ses vaisseaux.

Avant de plonger dans la cavité pelvienne, l'uretère croise antérieurement les vaisseaux iliaques et, dans la majorité des cas, l'uretère gauche croise la face antérieure de l'iliaque primitive, à 15 millimètres au-dessus de sa bifurcation, alors qu'à droite, il ne présente aucun rapport avec ce vaisseau et croise l'artère iliaque externe à 15 millimètres au-dessous de son origine (Luschka) (voy. : fig. 331); toutefois, ces rapports sont sujets à variations suivant le niveau auquel s'effectue contre la paroi pelvienne la bifurcation des artères iliaques primitives (fourches des iliaques), tandis que le trajet et la situation de l'uretère dans sa portion iliaque (croisement du détroit supérieur) est peu ou pas variable; en conséquence, lorsque la bifurcation est basse *(artère iliaque primitive longue)*, l'uretère croise tant à droite qu'à gauche la partie terminale des iliaques primitives; par contre, lorsqu'elle est haute *(artère iliaque primitive courte)*, l'uretère croise des deux côtés la partie initiale de l'iliaque externe; partant, il ne présente aucun rapport avec les iliaques primitives (Proust et Maurer) (voy. : *Rapports de l'uretère,* tome V, et *Rapports de l'artère hypogastrique* et *de l'artère iliaque externe,* dans ce tome).

En arrière, elle repose sur le versant latéral du corps de la cinquième vertèbre lombaire et sur l'aileron sacré. Elle répond à la partie terminale du sympathique lombaire, au bord interne du psoas, à la cinquième artère lombaire, lorsqu'elle naît de la sacrée moyenne, et à la fossette de Marcille, dans l'aire de laquelle se place le groupe rétro-vasculaire des ganglions iliaques primitifs, et où chemine la branche ascendante de l'artère ilio-lombaire (voy. : fig. 328).

En dehors, elle répond à la chaîne ganglionnaire iliaque primitive, au nerf génito-crural, dont elle se rapproche sans jamais l'atteindre, à la veine lombaire ascendante et à la saillie du psoas. A gauche, la racine secondaire du mésocôlon ilio-pelvien côtoie le versant supéro-externe des vaisseaux iliaques primitifs (voy. : fig. 328 et 329).

Le tronc lombo-sacré, qui est séparé de l'artère iliaque primitive par sa veine homonyme, est situé sur un plan postérieur et externe par rapport à l'artère; il est donc sans rapport immédiat avec elle (voy. : fig. 330).

Les vaisseaux spermatiques ou utéro-ovariens sont situés en dehors de l'artère, ils s'en

rapprochent de haut en bas, mais croisent (vaisseaux utéro-ovariens) l'origine de l'artère iliaque externe et non pas l'iliaque primitive (voy. : fig. 371).

En dedans, l'artère répond à l'artère sacrée moyenne, au nerf présacré, à la saillie du promontoire, aux ganglions du promontoire, à la racine primitive ou verticale du mésocôlon ilio-pelvien, et à l'artère hémorroïdale supérieure, située sur un plan plus antérieur (voy. : fig. 320, 328 et 329).

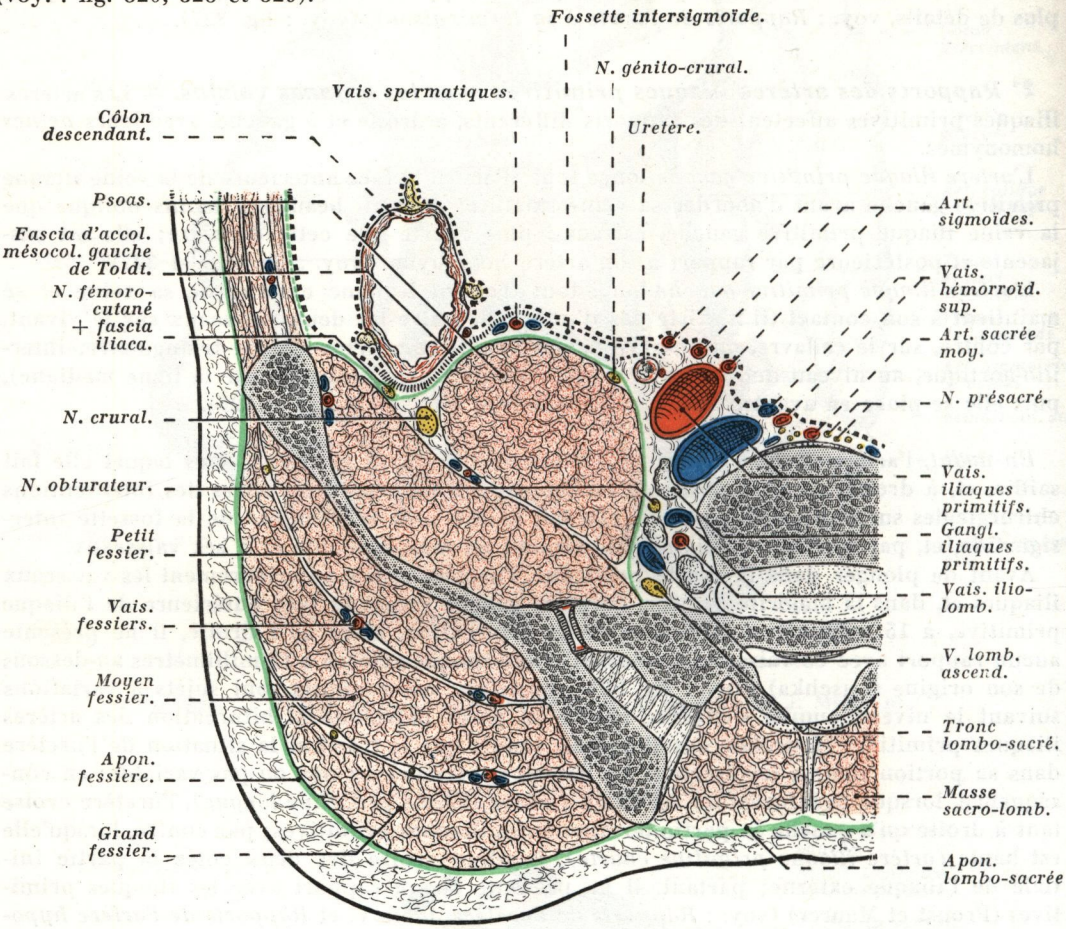

FIG. 328. — *Coupe transversale du bassin et de la région fessière passant par l'articulation lombo-sacrée montrant les rapports des vaisseaux iliaques primitifs gauches; segment inférieur de la coupe.*

En pointillé, le péritoine; *en vert,* les aponévroses.

Les deux artères iliaques primitives délimitent avec la saillie du promontoire, ou plus exactement avec le disque lombo-sacré, un espace triangulaire isocèle, dit *triangle promonto-iliaque,* dont le sommet répond à l'angle d'écartement des deux artères *(angle sous-aortique);* rappelons que l'aire de ce triangle est représentée par la face antérieure du corps de la cinquième vertèbre lombaire et qu'il est traversé obliquement de gauche à droite et de bas en haut par la veine iliaque primitive gauche, devant laquelle se place le groupe interne des ganglions iliaques primitifs (amas préveineux), et verticalement sur la ligne médiane, par les vaisseaux sacrés moyens et par le nerf présacré (voy. : fig. 326 et 329).

Les artères iliaques primitives sont entourées d'une *gaine conjonctivo-vasculaire,* continuation de la gaine vasculaire aortique; cette gaine se continue elle-même au niveau de la fourche des iliaques par la gaine de l'hypogastrique et par la gaine vasculaire de l'iliaque externe *(fascia d'Abernethy).*

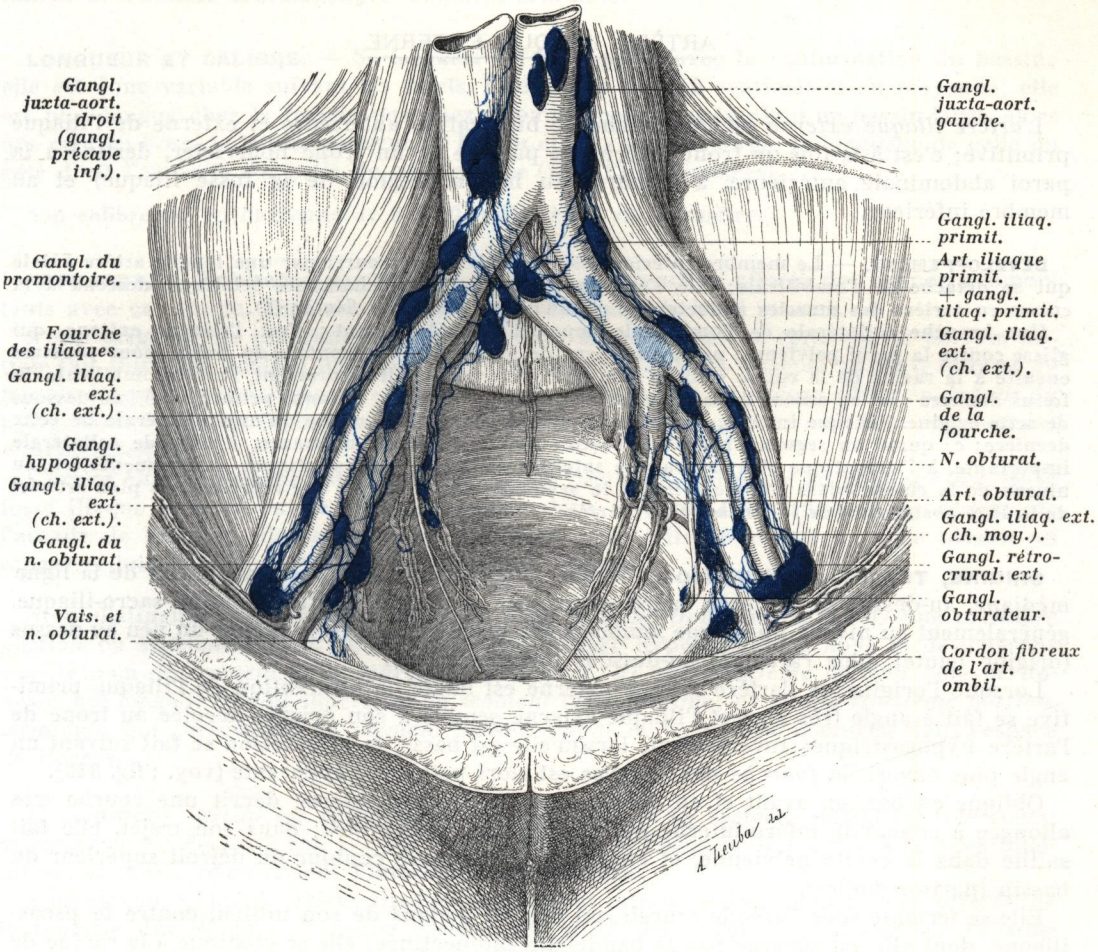

FIG. 329. — *Rapports des vaisseaux iliaques avec les ganglions lymphatiques du bassin (ganglions ilio-pelviens)* (d'après CUNÉO et MARCILLE).

BRANCHES COLLATÉRALES. — Sur son trajet, l'artère iliaque primitive ne fournit que des branches grêles, qui sont : *a)* des *rameaux ganglionnaires* pour les ganglions iliaques primitifs; *b)* des *rameaux musculaires* au psoas *(artères psoïques)*; *c)* une *artère urétérique moyenne* (voy. : fig. 388), inconstante, plus fréquente à gauche qu'à droite; *d)* et parfois la *cinquième artère lombaire* au niveau de la bifurcation aortique; *e)* enfin, accessoirement, l'*artère ilio-lombaire,* lorsque celle-ci ne naît pas de l'artère hypogastrique, et une *artère rénale* dans le cas d'anomalie de position du rein (ectopie rénale).

BRANCHES TERMINALES. — Les *branches terminales* sont : *a)* l'*artère iliaque externe,* qui continue la direction du tronc primitif pour se distribuer au membre inférieur et à

la paroi abdominale antérieure, *b)* et l'*artère iliaque interne* ou *artère hypogastrique*, qui se distribue aux parois du bassin, aux viscères pelviens, au périnée, aux organes génitaux, à la région fessière, à la paroi lombaire et à l'articulation de la hanche.

ARTÈRE ILIAQUE EXTERNE

L'*artère iliaque externe* est la branche de bifurcation antérieure et externe de l'iliaque primitive; c'est à la fois un tronc artériel de passage et un tronc nourricier, destiné à la paroi abdominale antérieure, à la paroi du bassin (région de la fosse iliaque) et au membre inférieur.

DÉVELOPPEMENT. — Le membre inférieur est primitivement nourri par une longue artère axiale qui se détache de l'ombilicale; elle s'engage dans la grande échancrure sciatique, descend à la cuisse en arrière des muscles adducteurs : c'est l'*artère axiale de Senior* (1).

Une branche collatérale de l'ombilicale apparaît secondairement : c'est l'*iliaque externe*, qui glisse contre la paroi pelvienne, passe au-dessus de la branche horizontale du pubis, pour pénétrer ensuite à la racine de la cuisse sous le nom d'artère crurale. Ultérieurement, l'artère ombilicale du fœtus donnera : *a)* en amont de la naissance de l'iliaque externe, l'iliaque primitive; *b)* au-dessous de cette origine, l'iliaque interne, l'ombilicale n'étant plus chez l'adulte qu'une collatérale de cette dernière; *c)* quant au segment initial de l'artère axiale, il donne naissance, à titre de collatérale importante, à l'ischiatique et à sa branche satellite du grand nerf sciatique; sa fragmentation au niveau de la cuisse laisse comme reliquat le système anastomotique que représente le plan artériel de la loge postérieure de la cuisse (voy. : *Artère fémorale*, tome II).

ORIGINE, TRAJET, TERMINAISON. — Elle naît à 4 ou 5 centimètres environ de la ligne médiane, au-dessus de l'aileron sacré, et un peu en dedans de l'articulation sacro-iliaque, généralement au niveau du disque lombo-sacré (Proust et Maurer), parfois un peu au-dessus (origine haute), plus rarement au-dessous (origine basse).

Lorsque l'origine de l'artère iliaque externe est haute, la bifurcation de l'iliaque primitive se fait à angle très aigu et l'iliaque externe semble à son origine accolée au tronc de l'artère hypogastrique; inversement, lorsqu'elle est basse, la bifurcation se fait suivant un angle plus ouvert, la *fourche des iliaques* est alors nettement apparente (voy. : fig. 330).

Oblique en bas, en avant et en dehors, l'artère iliaque externe décrit une courbe très allongée à concavité inféro-interne qui suit la ligne innominée; dans son trajet, elle fait saillie dans la cavité pelvienne, et contribue à former le contour du détroit supérieur du bassin (parties molles).

Elle se termine sous l'arcade crurale, un peu en dedans de son milieu, contre le psoas-iliaque, dont elle est séparée par la bandelette ilio-pectinée; elle se continue à la racine de la cuisse (région du triangle de Scarpa) par l'artère fémorale (artère crurale); la démarcation entre les deux artères n'est marquée par aucun changement de calibre des deux vaisseaux, elle se traduit seulement par un *changement de direction*, qui s'effectue sur le bord antérieur de l'os coxal, à la manière d'une corde placée sur un chevalet.

DIRECTION. — La direction de l'artère iliaque externe n'est pas franchement rectiligne et, de plus, elle n'épouse pas toujours fidèlement la direction du détroit supérieur, car, dans son tiers postérieur, l'artère décrit une courbure à convexité inférieure, qui la fait plonger dans le petit bassin tout en l'éloignant quelque peu du bord interne du psoas (2 à 3 centimètres en moyenne) : c'est la *courbure sous-psoïque*; elle est toujours plus accusée à gauche qu'à droite; enfin, dans un tiers des cas, l'artère présente une *deuxième courbure* à concavité inférieure, située immédiatement en arrière de l'arcade crurale, mais toujours

(1) *Axial artery* des anatomistes anglo-américains.

moins marquée que la précédente, qui la place sur le bord interne du psoas-iliaque (Henry et Grisoli) (1).

La direction d'ensemble de l'artère se projette sur la paroi abdominale antérieure, suivant une ligne arquée, légèrement convexe en dehors, qui part de l'ombilic pour aboutir au milieu de l'arcade crurale *(ligne ombilico-crurale)*.

LONGUEUR ET CALIBRE. — Sa **longueur** est en rapport avec la conformation du bassin; elle est donc variable suivant les sujets. Elle est de 10 à 12 centimètres en moyenne; elle est plus longue chez la femme que chez l'homme, celle-là présentant un bassin large, alors que celui-ci possède le plus souvent un bassin étroit; souvent aussi, la longueur de celle du côté droit l'emporte sur celle du côté gauche (10 à 12 millimètres).

Son **calibre** est en moyenne de 9 à 10 millimètres de diamètre.

RAPPORTS. — Envisagée par rapport au *psoas*, cette artère affecte des rapports importants avec ce muscle, dont elle croise à angle très aigu le bord interne.

A son origine, elle est franchement en dedans du psoas, mais à cette courte portion initiale fait suite une portion juxta-psoïque, dans laquelle l'artère s'accole au bord interne du muscle jusqu'à sa terminaison, et sous l'arcade crurale, elle est encore située en dedans du psoas, dont la sépare la bandelette ilio-pectinée; mais quoi qu'il en soit, le *psoas* reste son *muscle satellite*.

L'artère iliaque externe est recouverte par le péritoine, qui passe en pont sur elle, de la fosse iliaque dans la cavité pelvienne; cependant, à 3 ou 4 centimètres en arrière de l'arcade de Fallope, elle cesse d'être recouverte de péritoine et aborde à ce niveau un espace celluleux sous-péritonéal, dit espace de Bogros.

Nous distinguerons à l'artère iliaque externe *trois portions*, qui sont : *a)* une *première portion* ou *segment initial*, en rapport avec l'artère hypogastrique; nous le désignerons sous le nom de *segment de la fourche des iliaques*; *b)* une *deuxième portion*, sous-péritonéale, qui longe le détroit supérieur, ou *segment juxta-psoïque*; *c)* et une *troisième portion, terminale*, qui correspond au *segment juxta-inguinal*, où l'artère est comprise dans l'espace de Bogros.

*1° **Segment initial*** ou ***segment de la fourche.*** — Le segment initial est très court; sa longueur est de 2 à 2 cm. 1/2 environ. Il s'étend de l'origine de l'artère à la ligne innominée, et croise obliquement l'interligne sacro-iliaque.

A ce niveau, les deux artères iliaques (externe et interne) constituent le *plan artériel* de la fourche des iliaques; l'iliaque externe est située en avant et au-dessus de l'iliaque interne, qui lui est presque parallèle (sujet en position debout) ; les deux artères sont accolées à l'origine, mais l'hypogastrique déborde l'iliaque externe en dedans; elles sont unies par leur gaine conjonctivo-vasculaire.

Entre ce plan artériel et la paroi, et par l'intermédiaire de l'hypogastrique, l'artère iliaque externe se met en rapport successivement avec un *plan veineux* et un *plan nerveux* (voy. : fig. 330).

Le *plan veineux* est représenté par le confluent des veines iliaques externe et interne; et comme la division veineuse est située sur un plan inférieur à la division artérielle, cette portion de l'artère iliaque externe entre en rapport avec l'origine de l'iliaque primitive; à droite, elle est franchement postérieure, tandis qu'à gauche, elle est déportée en dedans et entre plus en rapport avec l'hypogastrique qu'avec l'iliaque externe (voy. : fig. 326).

Le *plan nerveux* est représenté de dedans en dehors par la chaîne du sympathique

---

(1) Article à consulter : E. Henry et J. Grisoli : La direction de l'artère iliaque externe. *Travaux du Laboratoire d'Anatomie de la Faculté de Médecine de Marseille*, 1945-1946, p. 256.

sacré, par le tronc lombo-sacré, verticalement descendant en avant de l'aileron sacré, par le nerf obturateur, qui émerge dans l'angle d'écartement des deux veines iliaques, et parfois par le nerf obturateur accessoire, qui, lorsqu'il existe, est sous-jacent à la veine iliaque primitive.

Le *plan osseux*, postérieur, est représenté par l'aileron du sacrum, qui contribue à déli-

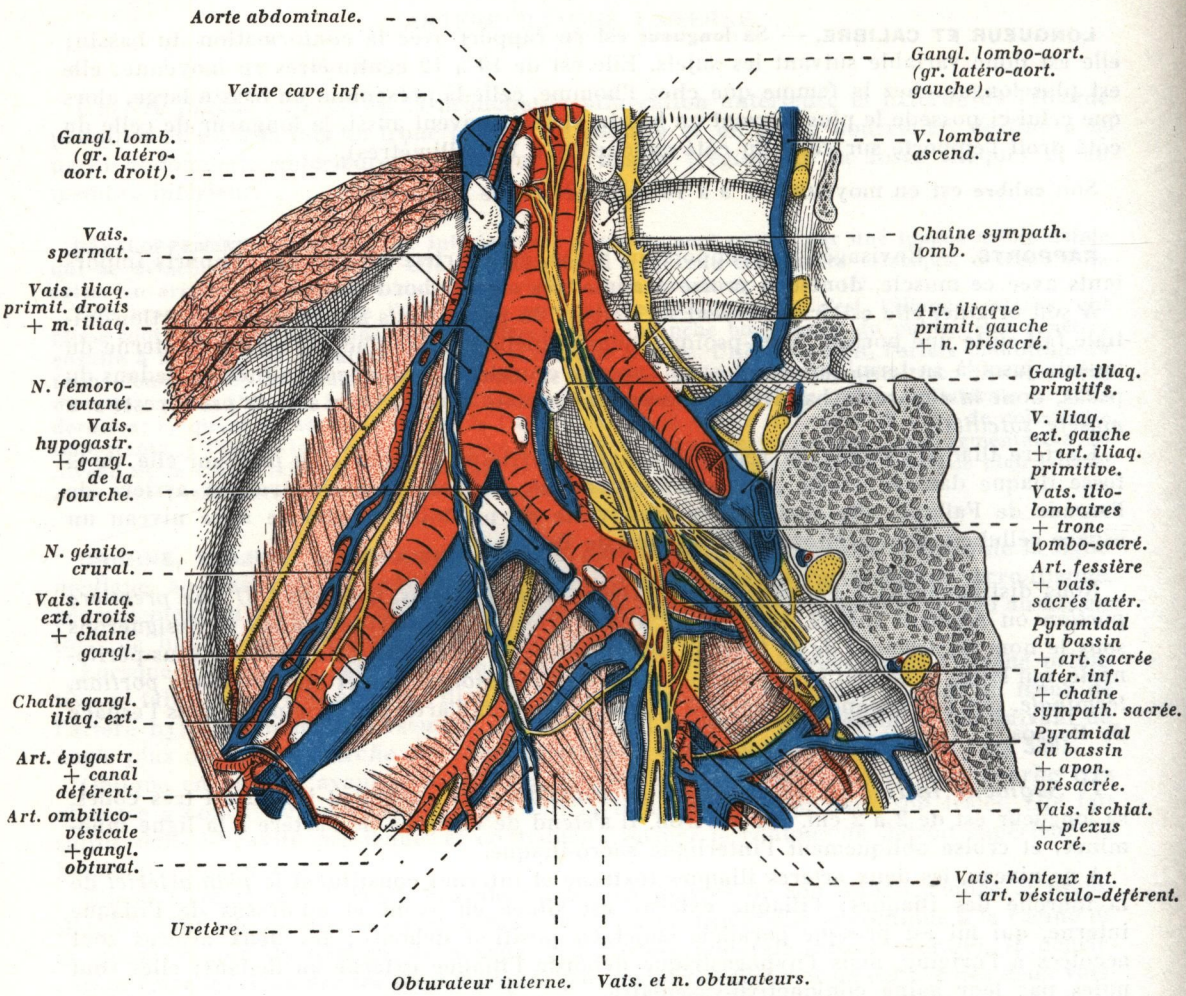

FIG. 330. — *Vaisseaux iliaques et leurs principaux rapports; côté droit, vue endopelvienne* (d'après E. PERNKOPF).

miter à ce niveau la partie inférieure ou plancher de la fossette de Marcille, par le ligament sacro-iliaque antérieur et par les insertions sacrées du muscle iliaque.

Dans la partie la plus inférieure de la fossette de Marcille, signalons le groupe rétro-vasculaire des ganglions iliaques primitifs, plus en rapport avec l'iliaque primitive qu'avec l'iliaque externe et la branche iliaque ou transversale de l'artère ilio-lombaire, qui croise de dedans en dehors la face postérieure des vaisseaux iliaques externes près de leur origine.

En avant, l'artère est croisée par l'*uretère* du côté droit, à 15 millimètres au-dessous de son origine, tandis que du côté gauche, l'uretère croise l'iliaque primitive et n'entre pas en

contact avec l'iliaque externe (Luschka) (voy. : fig. 331) ; toutefois, ces rapports sont variables suivant que la bifurcation de l'iliaque primitive est plus ou moins haute; lorsque la bifurcation est basse, l'uretère croise la partie terminale des iliaques primitives, partant il n'offre aucun rapport avec l'iliaque externe, et cela aussi bien à droite qu'à gauche; par contre, lorsque la bifurcation est haute, l'uretère croise des deux côtés la partie initiale des iliaques externes (Proust et Maurer) (voy. : *Rapports des artères iliaques primitives*); quoi qu'il en soit, du point de vue chirurgical, ce rapport de l'artère avec l'uretère n'est généralement pas dangereux au cours de la recherche de ce conduit, car celui-ci adhère au péritoine et vient avec lui lorsqu'on le décolle.

L'artère iliaque externe est tapissée par le *péritoine pariétal* au point où celui-ci passe de la fosse iliaque dans la cavité pelvienne, mais les rapports sont différents à droite et

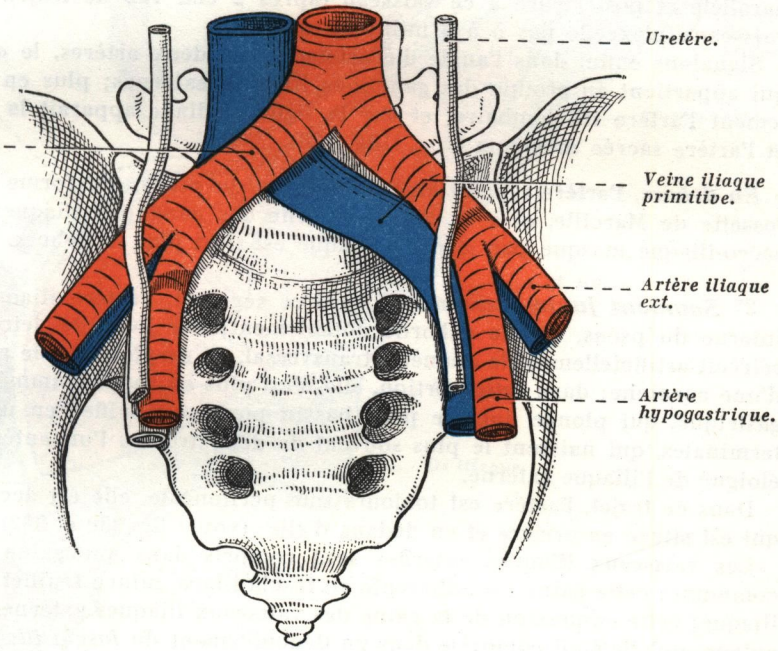

FIG. 331.
Rapports des uretères avec les vaisseaux iliaques; vue antérieure.

à gauche; a) *à droite,* c'est le péritoine pariétal postérieur, avec la terminaison du mésentère assez loin au-dessus du vaisseau; b) *à gauche,* elle répond à la racine oblique ou secondaire du mésocôlon pelvien, et parfois l'artère est située entre les deux feuillets d'insertion de cette racine; dans ce cas, elle entre en rapport intime avec l'artère sigmoïde gauche, branche de la mésentérique inférieure, qui lui est parallèle et qui est située très près d'elle.

La disposition du mésocôlon pelvien est variable suivant le degré d'accolement du mésocôlon descendant, et Quénu et Duval ont montré que, suivant l'étendue de cet accolement, il y avait des mésos longs ou courts, ainsi que des anses sigmoïdes longues ou courtes.

Lorsqu'il y a *accolement par défaut,* la racine secondaire est haute et n'offre pour ainsi dire pas de rapport avec l'artère; celle-ci répond en avant à la large fossette intersigmoïde, au mésosigmoïde et aux vaisseaux sigmoïdes qui se distribuent à cette anse; les rapports de cette anse colique sont plus ou moins immédiats suivant que celle-ci est plus ou moins accentuée, néanmoins l'artère iliaque externe gauche entre toujours en rapport avec elle à son origine.

Lorsqu'il y a *accolement par excès,* la racine secondaire croise le plus souvent l'origine de l'iliaque externe, et la fossette intersigmoïde étant très étroite, le mésocôlon ilio-pelvien vient se plaquer contre le flanc interne de l'artère iliaque externe.

En dedans, et *des deux côtés,* se place entre l'artère iliaque externe et l'hypogastrique, c'est-à-dire au niveau de la *fourche des iliaques,* un angle plus ou moins aigu qui représente chez la femme la limite supérieure de la *fossette ovarienne.*

Cet angle est d'autant plus aigu que la bifurcation de l'iliaque primitive est plus haute (Quénu et Duval). Dans l'angle d'ouverture des deux vaisseaux, on aperçoit la partie terminale de la veine iliaque externe et l'origine de l'iliaque primitive (voy. : fig. 330 et 342).

A ce niveau, l'iliaque externe répond à l'hypogastrique, et plus spécialement à son segment de ligature; cette artère, en partie masquée par l'iliaque externe, est presque parallèle et postérieure à ce vaisseau (après 2 cm. 1/2 de trajet, l'écart entre les deux vaisseaux n'excède pas 5 à 6 millimètres).

Signalons enfin, dans l'angle d'écartement des deux artères, le *ganglion de la fourche,* qui appartient au groupe des ganglions iliaques externes; plus en dedans monte verticalement l'artère ilio-lombaire, et sur la ligne médiane apparaît la saillie du promontoire et l'artère sacrée moyenne (voy. : fig. 330).

En dehors, l'artère répond au bord interne du psoas, qui forme la limite externe de la fossette de Marcille, et à la chaîne externe des ganglions iliaques externes; l'interligne sacro-iliaque masqué par le psoas-iliaque est situé plus en dehors.

*2° **Segment juxta-psoïque.*** — Dans ce segment, l'artère iliaque externe suit le bord interne du psoas, qu'elle déborde notablement; elle longe le détroit supérieur, dont elle rétrécit artificiellement le diamètre transversal, en surplombant le petit bassin à la manière d'une corniche; dans cette portion, elle n'est plus en rapport immédiat avec l'artère hypogastrique, qui plonge dans le petit bassin pour se ramifier en un bouquet de branches terminales, qui naissent le plus souvent de deux troncs, l'un antérieur, l'autre postérieur éloigné de l'iliaque externe.

Dans ce trajet, l'artère est toujours sous-péritonéale, elle est accompagnée par sa veine, qui est située en arrière et en dedans d'elle (voy. : fig. 330 et 332).

Les vaisseaux iliaques externes sont compris dans une gaine conjonctivo-vasculaire commune; cette gaine est adhérente au fascia iliaca, mince feuillet qui les sépare du psoas-iliaque; cette connexion de la gaine des vaisseaux iliaques externes a fait croire à certains auteurs qu'elle était comprise dans un dédoublement du *fascia iliaca,* appelé *fascia d'Abernethy* (1) (voy. : fig. 332).

La veine, plus que l'artère, surplombe le petit bassin; elle sépare cette dernière des fibres les plus élevées de l'obturateur interne (voy. : fig. 330).

Des troncs lymphatiques et des ganglions sont annexés à ces vaisseaux, constituant le groupe des *ganglions iliaques externes*; ce sont d'abord les *ganglions rétro-cruraux* (Cunéo et Marcille): généralement au nombre de trois, ils sont situés à 3 ou 4 centimètres en arrière de la partie moyenne de l'arcade crurale; l'externe est sus-jacent à l'artère, et le moyen, volumineux, est placé en avant de l'intervalle artère-veine (voy. : fig. 329 et 333).

Les ganglions lymphatiques comprennent *trois chaînes* (2), qui partent des ganglions rétro-cruraux et qui remontent vers les ganglions iliaques primitifs, à savoir : la *chaîne externe,* comprise entre le bord interne du psoas-iliaque et l'artère; la *chaîne moyenne,* correspondant à l'intervalle artère-veine, recouvre la face antérieure de ces deux vaisseaux; enfin la *chaîne interne,* appliquée contre le bord interne de la veine, ne répond

(1) Anatomiste et chirurgien anglais (1764-1831), fut professeur d'Anatomie chirurgicale au *Royal College of Surgeons.*

(2) Article à consulter : Cunéo et Marcille : Topographie des ganglions ilio-pelviens. *Bulletin et Mémoires de la Société anatomique de Paris,* 1901, p. 653.

qu'à ce vaisseau et non à l'artère (pour plus de détails, voy. : *Ganglions ilio-pelviens*, tome VI) (voy. : fig. 333).

En avant des vaisseaux iliaques externes, le péritoine tapisse la fosse iliaque et l'excavation pelvienne, passant d'une région à l'autre par-dessus ces vaisseaux. Par l'intermédiaire du péritoine, ils répondent au cæcum dilaté, à la terminaison de l'iléon et à l'appendice, à droite; à l'anse sigmoïde, à son méso et aux artères sigmoïdes supérieure et moyenne, à gauche.

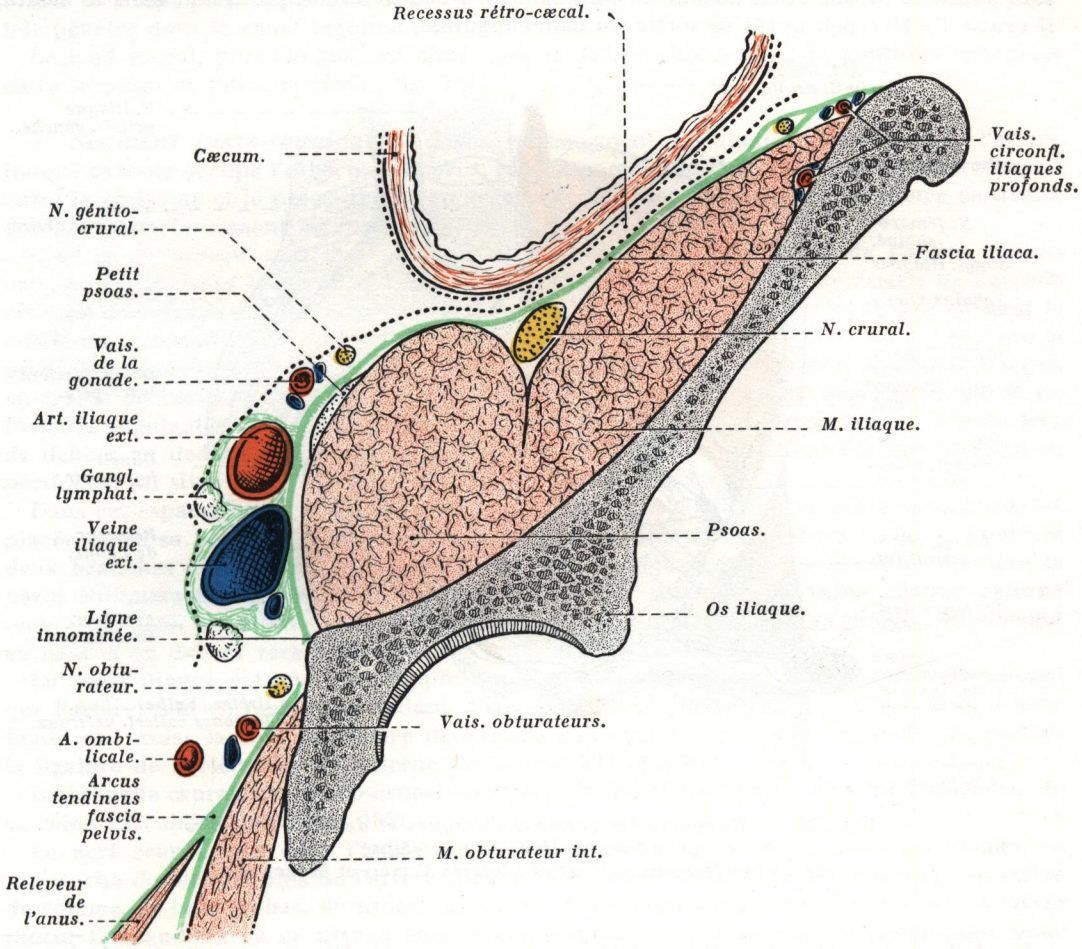

FIG. 332. — *Coupe frontale de la fosse iliaque montrant les rapports des vaisseaux iliaques externes; segment antérieur de la coupe.*

En vert, la gaine des vaisseaux iliaques externes et les aponévroses; *en pointillé*, le péritoine.

Sous le péritoine, les vaisseaux iliaques externes sont croisés *chez la femme* par le *pédicule utéro-ovarien*, constitué par l'artère utéro-ovarienne, un plexus nerveux, des veines homonymes et des troncs collecteurs lymphatiques; le point de croisement, repère important dans l'hystérectomie, est situé un peu en arrière (2 centimètres) du diamètre transverse maximum du détroit supérieur; enfin, dans l'hystérectomie élargie (opération de Wertheim), la dissection du pédicule et de l'uretère est un des temps importants de cette intervention, que l'on doit pratiquer avec méthode et prudence, afin de ne pas blesser les vaisseaux iliaques externes et principalement la veine. A ce niveau, le pédicule

utéro-ovarien soulève le péritoine en un repli qui représente le *ligament infundibulo-pelvien de Henle,* ou *ligament lombo-ovarique de Testut,* partie la plus externe du faîte du ligament large.

Le ligament rond croise les faces interne, puis antérieure des vaisseaux iliaques externes, avant d'aborder l'orifice profond du canal inguinal.

Chez l'homme, les *vaisseaux spermatiques* ne croisent pas l'artère iliaque externe, ils sont situés au-dessus et en dehors d'elle; quant au *canal déférent,* plongeant dans le bassin, il croise l'artère peu après sa sortie du canal inguinal.

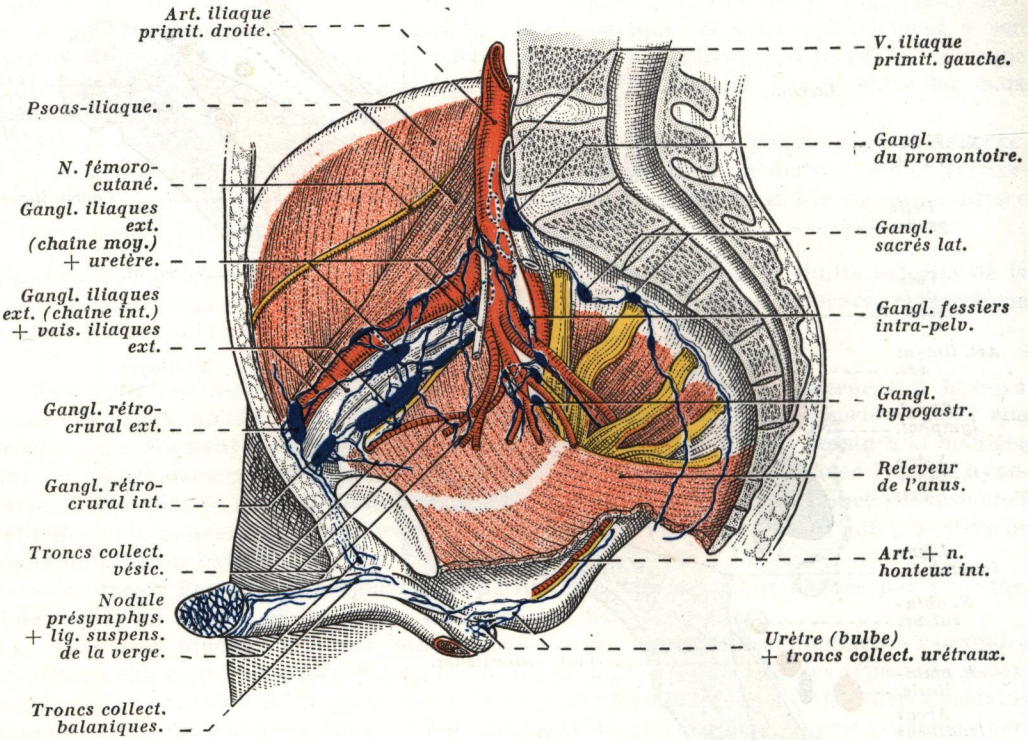

FIG. 333. — *Rapports des vaisseaux iliaques et de leurs branches avec les ganglions ilio-pelviens; vue endopelvienne, côté droit* (d'après CUNÉO et MARCILLE).

En dedans et *en bas,* les vaisseaux iliaques externes entrent en rapport avec le paquet vasculo-nerveux obturateur, dont les éléments se groupent progressivement avant de pénétrer dans le canal sous-pubien; ce paquet, appliqué sur les fibres les plus supérieures de l'obturateur interne, est constitué de haut en bas par le nerf, l'artère et la veine obturatrice; dans la partie antérieure du segment prépsoïque, ces éléments cheminent à 3 centimètres au-dessous de l'artère iliaque externe ; enfin, parfois, lorsqu'il existe un nerf obturateur accessoire, celui-ci accompagne l'artère iliaque externe, parallèlement à ce vaisseau, pour apparaître plus en avant, au-dessus de la branche horizontale du pubis.

Plus en dedans, signalons l'artère ombilicale, qui va aborder la face latérale de la vessie, et qui est très proche des vaisseaux iliaques externes lorsque la vessie est fortement distendue.

Chez la femme, les vaisseaux iliaques externes forment la limite supérieure et externe de la *fossette ovarienne de Krause,* dont les autres limites sont : *a)* l'artère hypogastrique et

l'uretère en arrière et en dedans, prolongée en avant par la partie initiale des artères utérine et ombilicale; *b)* et le ligament large en avant; l'ovaire et le pavillon de la trompe s'appliquent dans cette fossette, et son aire est traversée par le nerf obturateur (voy. : fig. 342).

En dehors, c'est le psoas, qui se rétrécit de plus en plus, et le petit psoas, qui croise l'artère pour venir s'insérer sur la ligne innominée, un peu en arrière de l'éminence ilio-pectinée; le nerf génito-crural longe l'artère iliaque externe, mais sa branche crurale la croise en avant pour apparaître sous l'arcade crurale avec elle, alors que sa branche génitale pénètre dans le canal inguinal (voy. : fig. 335).

Le nerf crural, plus éloigné, est situé sous le *fascia iliaca,* dans la gouttière comprise entre le psoas et l'iliaque (voy. : fig. 334).

*3° **Segment juxta-inguinal.*** — Dans son segment terminal, juxta-inguinal, l'artère iliaque externe occupe l'*espace de Bogros,* espace comblé de tissu cellulo-graisseux compris entre le péritoine et le psoas-iliaque en arrière et la paroi abdominale antérieure en avant, doublée postérieurement du *fascia transversalis* (voy. : fig. 335).

C'est à ce niveau que l'on pratique la *ligature extra-péritonéale* de l'artère iliaque externe, en incisant la paroi abdominale antérieure à un centimètre au-dessus de l'arcade crurale; on effondre le *fascia transversalis,* puis on accroche et refoule de bas en haut le cul-de-sac péritonéal, correspondant à la réflexion du péritoine de la fosse iliaque sur la paroi abdominale antérieure; rappelons à ce sujet que cette réflexion s'effectue un peu au-dessus de l'arcade de Fallope et que le péritoine pariétal dessine derrière la paroi les fossettes inguinales; enfin, la paroi abdominale est parcourue obliquement de haut en bas, de dehors en dedans et d'arrière en avant par le *canal inguinal,* dont l'orifice profond ou péritonéal est situé au-dessus et un peu en dedans de l'artère.

Dans cet espace, l'artère iliaque externe, toujours contenue dans sa gaine vasculaire, est placée entre sa veine satellite en dedans et le psoas-iliaque en dehors ; elle y émet ses deux branches collatérales, qui sont : d'une part, l'*épigastrique,* qui chemine derrière la paroi obliquement en haut et en dedans après avoir surcroisé la veine iliaque externe (voy. : fig. 336), et d'autre part, la *circonflexe iliaque profonde,* qui se dirige obliquement en haut et en dehors vers l'épine iliaque antérieure et supérieure.

La veine iliaque externe tend de plus en plus à se placer sur le même plan horizontal que l'artère, tout en restant en dedans d'elle; elle reçoit la veine circonflexe iliaque profonde qui croise la face antérieure de l'artère à sa terminaison, et ce rapport gêne parfois la ligature de l'artère iliaque externe (voy. : fig. 334 et 336).

La branche crurale du génito-crural est située en avant de l'artère et dans l'épaisseur de sa gaine vasculaire (voy. : fig. 335).

Le nerf crural, logé dans l'angle dièdre que forment les muscles psoas et iliaque, se rapproche de plus en plus de l'artère iliaque externe par suite de la diminution progressive de volume, de haut en bas, du psoas, mais il reste toujours séparé de l'artère par le *fascia iliaca*; il abandonne à ce niveau trois nerfs, à savoir : *a)* un rameau anastomotique pour le fémoro-cutané (branche fémoro-cutanée antéro-externe de Valentin), qui s'éloigne de l'artère; *b)* le nerf du pectiné, qui se rapproche de plus en plus de l'artère pour la croiser inférieurement au niveau de l'anneau crural; *c)* et le rameau satellite de l'artère fémorale de Schwalbe (nerf de Bichat), qui se place contre le bord interne du psoas-iliaque en avant de l'artère (voy. : *Nerf crural,* tome II).

Le nerf obturateur accessoire, ou nerf de Schmidt (inconstant), situé sous le *fascia iliaca,* descend parallèlement à l'artère iliaque externe et en dehors d'elle.

Un peu avant que l'artère iliaque externe ne s'engage sous l'arcade crurale, elle est sous-jacente et située un peu en dedans de l'orifice profond du canal inguinal; elle entre en rapport plus ou moins immédiat avec les organes qui convergent vers cet orifice, à savoir : a) *chez l'homme,* les vaisseaux spermatiques se rapprochent de plus en plus de l'artère iliaque externe, ils restent au-dessus et en dehors d'elle; les troncs collecteurs lymphatiques venus du testicule et de l'épididyme les accompagnent; le canal déférent oppose sa

crosse à celle de l'épigastrique; l'artère déférentielle suit le canal déférent et l'artère funiculaire chemine à la périphérie du cordon spermatique immédiatement appliquée sur la fibreuse commune; b) *chez la femme,* le ligament rond et son artère; c) enfin, *dans les deux sexes,* la branche génitale du nerf génito-crural (voy. : fig. 335).

A ce niveau, le péritoine se déprime en une petite fossette au niveau de l'orifice inguinal profond, où il constitue la fossette inguinale externe. Signalons, enfin, dans la région, les trois ganglions rétro-cruraux externe, moyen et interne (voy. : fig. 333).

4° ***Rapports à sa terminaison.*** — A sa terminaison, l'artère *(artère crurale* ou *fémorale)* est située dans le compartiment interne de l'*espace interilio-pariétal,* ou *anneau crural,* dont elle occupe la partie la plus externe.

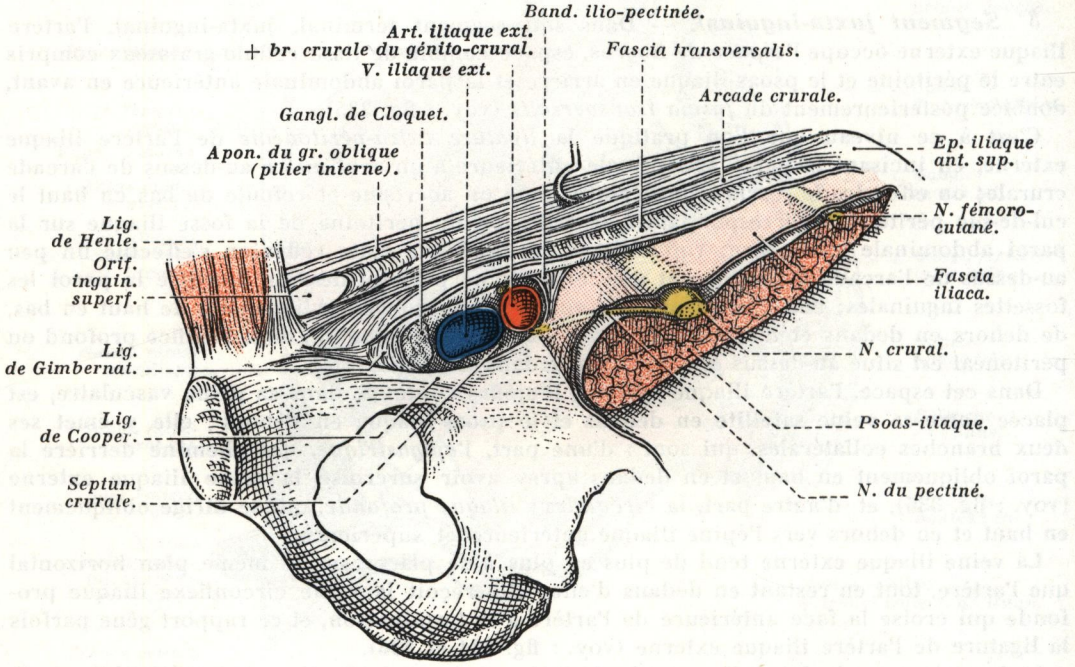

FIG. 334. — *Rapports de l'artère iliaque externe à sa terminaison; côté droit, vue endopelvienne.*

Elle répond : a) *en haut,* à l'arcade de Fallope et à la paroi abdominale antérieure, dont la séparent le rameau crural du génito-crural et le nerf de Bichat qui pénètre à ce niveau la gaine des vaisseaux fémoraux; b) *en bas* et *en arrière,* à la crête pectinéale et au ligament de Cooper, dont elle est séparée par le nerf du pectiné venu du crural et par le nerf de Schmidt lorsqu'il existe, ce dernier gagnant la cuisse en arrière de l'artère crurale; c) *en dehors,* à la bandelette ilio-pectinée qui la sépare du nerf crural et du psoas-iliaque; d) et *en dedans,* à sa veine homonyme, qui la sépare du ganglion de Cloquet, caché en partie sous le ligament de Gimbernat (voy. : fig. 334).

A ce niveau, la gaine des vaisseaux iliaques externes se continue sans ligne de démarcation par la gaine des vaisseaux fémoraux; enfin, l'anneau crural est comblé par une cloison celluleuse mince appelée *septum crurale* ou *femorale de Cloquet* (voy. : *Rapports de l'artère fémorale à son origine,* tome II) (voy. : fig. 334).

BRANCHES COLLATÉRALES. — L'artère iliaque externe fournit dans son trajet : *a)* des *rameaux ganglionnaires* pour les ganglions lymphatiques voisins (ganglions iliaques);

b) des *rameaux musculaires* pour le psoas; *c)* un *rameau urétérique,* inconstant et grêle, qui est plus fréquent à droite qu'à gauche; à gauche, il naît le plus souvent de l'hypogastrique et, lorsqu'il existe, il se détache près de l'origine de l'artère, et parfois de la fourche des iliaques ; en abordant l'uretère, il se divise en *deux branches,* l'une *ascendante,* l'autre *descendante*; *d)* et deux collatérales importantes, l'*épigastrique* et la *circonflexe iliaque profonde.*

Anormalement, elle peut donner une *artère obturatrice accessoire.*

1. — *Artère épigastrique.*

L'*artère épigastrique* est l'artère de la paroi abdominale antérieure; c'est une branche volumineuse qui naît du versant interne de l'iliaque externe, à 10 millimètres environ en arrière de l'arcade crurale, parfois plus loin (2 centimètres au-dessus, *origine haute*), plus rarement au même niveau que l'arcade crurale *(origine basse).*

Son *calibre* est de 3 millimètres à l'origine.

Elle se dirige transversalement en dedans, presque parallèlement à l'arcade crurale, puis, après un court trajet de 15 à 20 millimètres, elle se redresse en décrivant une courbe dont la concavité, regardant en haut et en dehors, circonscrit à distance l'orifice inguinal profond.

Cette portion curviligne, connue sous le nom de *crosse de l'épigastrique,* s'adosse à la paroi postérieure du canal inguinal, puis, se dirigeant obliquement en haut et en dedans, elle se place en arrière du grand droit de l'abdomen, et, au niveau de l'arcade de Douglas, elle pénètre dans la gaine de ce muscle, puis dans le muscle lui-même, où elle se termine en s'anastomosant avec la branche abdominale de la mammaire interne (voy. : fig. 336 et 337).

Dans son trajet, elle chemine beaucoup plus près du bord externe du grand droit que de son bord interne, et dans la majeure partie des cas, elle est située à l'union du tiers externe et des deux tiers internes du muscle.

L'artère épigastrique est accompagnée de deux veines satellites placées de chaque côté de l'artère, et, jusqu'à son entrée dans la gaine du grand droit de l'abdomen, elle est comprise dans l'épaisseur du *fascia transversalis,* lequel représente, selon nous, la lame vasculaire des vaisseaux épigastriques et de ses branches *(lame vasculaire pariétale)*; lorsqu'on effectue une traction sur l'artère épigastrique dans la portion comprise entre son origine et sa pénétration dans la gaine du grand droit de l'abdomen en l'éloignant de la paroi abdominale, on constate que le *fascia transversalis* suit le vaisseau et se déplace avec lui.

RAPPORTS. — On peut lui distinguer *deux portions* : l'une initiale, curviligne, correspondant à la crosse de l'épigastrique, et l'autre oblique, ascendante.

1° Dans sa portion initiale (crosse de l'épigastrique), l'artère surcroise la veine iliaque externe.

En avant, elle répond tout d'abord à l'*espace de Bogros* dans lequel elle est contenue à l'origine (voy. : fig. 335), puis à la paroi postérieure du canal inguinal, et plus spécialement au ligament de Hesselbach, sur lequel elle est appuyée et auquel elle adhère; elle est située en dedans et à distance de l'orifice inguinal profond. Elle traverse l'aire du *triangle de Hesselbach* (voy. : *Canal inguinal,* tome I).

En arrière, elle répond au péritoine, qu'elle soulève en un léger repli à la limite des fossettes inguinales externe et moyenne (voy. : fig. 336).

Par sa concavité, la crosse de l'épigastrique répond :

a) **Chez l'homme,** aux éléments du cordon spermatique qui pénètrent ou sortent du canal inguinal, à savoir : le canal déférent et son artère satellite, les vaisseaux spermatiques, les lymphatiques du testicule et de l'épididyme, et l'artère funiculaire qu'elle abandonne.

b) **Chez la femme,** au ligament rond et à son artère.

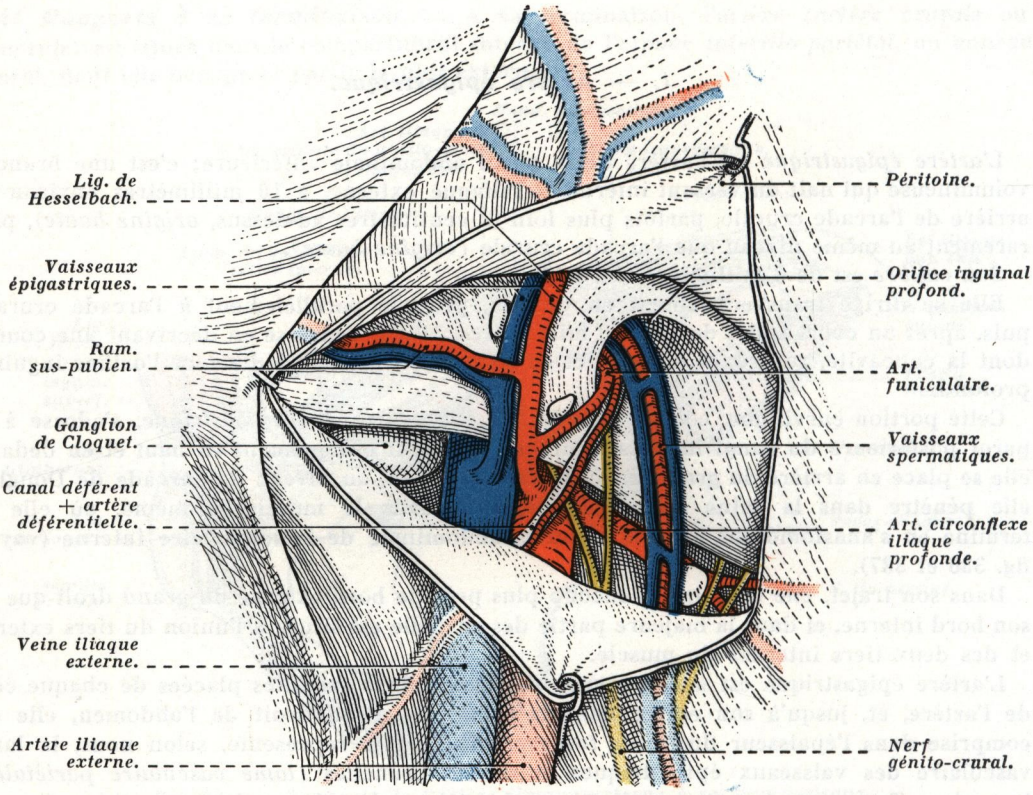

FIG. 335. — *Les vaisseaux iliaques externes à leur terminaison (espace de Bogros). Vaisseaux épigastriques et spermatiques, côté droit* (d'après LAMBERT).

c) **Dans les deux sexes,** le péritoine tapisse l'orifice inguinal profond, où il correspond à la fossette inguinale externe, et parfois il se déprime quelque peu à ce niveau pour constituer l'*entonnoir de Ramonède.*

2° ***Dans sa portion oblique, ascendante,*** elle répond : a) *en avant,* au grand droit de l'abdomen, dont elle reste séparée par la partie haute de l'espace rétro-pariétal antérieur (espace sus-pubien); b) et *en arrière,* au péritoine, et, au-dessus de l'arcade de Douglas, au feuillet postérieur de la gaine du grand droit.

BRANCHES COLLATÉRALES. — Dans son trajet, elle émet : *a)* au niveau de sa *crosse, trois* branches collatérales importantes, qui sont : l'*artère funiculaire* chez l'homme; l'*artère du ligament rond* chez la femme; la *branche anastomotique pour l'artère obturatrice* et le *rameau sus-pubien*; *b)* et dans sa portion *ascendante,* de nombreux *rameaux musculaires* pour la paroi abdominale antérieure.

a) L'ARTÈRE FUNICULAIRE, OU ARTÈRE DU CORDON SPERMATIQUE, est une branche longue, grêle et sinueuse, qui naît de la crosse de l'épigastrique; elle pénètre le canal inguinal par son orifice profond (voy. : fig 335); elle se place, en dehors de la fibreuse commune, à la partie postérieure du cordon spermatique (*artère spermatique externe* de certains auteurs) (voy. : fig. 314). Elle se distribue aux enveloppes du cordon, et plus spécialement au crémaster externe et à la fibreuse commune; après avoir perforé la fibreuse commune, elle se termine à la partie inférieure des bourses, en s'anastomosant avec les artères spermatique

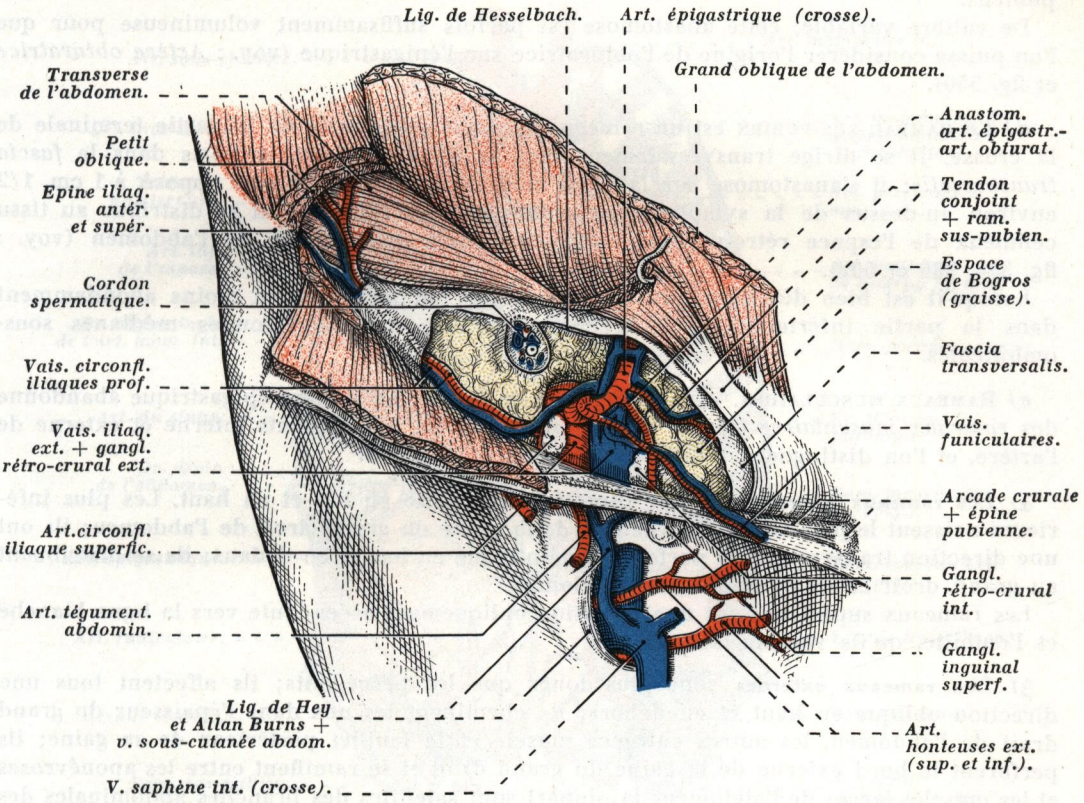

FIG. 336. — *Vaisseaux iliaques externes immédiatement en arrière de l'arcade crurale. Artère épigastrique et ses branches collatérales dans son segment d'origine (crosse de l'épigastrique); côté droit, vue antérieure.*

(par l'intermédiaire de l'artère épididymaire postérieure) et déférentielle (*anastomose funiculo-testiculo-déférentielle* ou *anastomose de Colle*) (voy. : fig. 313) (voy. : *Artères du testicule*, tome V).

b) L'ARTÈRE DU LIGAMENT ROND, équivalente de l'artère funiculaire, se détache comme cette dernière de la crosse de l'épigastrique; très courte, elle se divise en T en abordant le ligament rond, et fournit *deux rameaux* : l'un *abdomino-pelvien*, l'autre *inguinal*, qui accompagne les deux portions correspondantes du ligament rond.

Le *rameau abdomino-pelvien* s'anastomose avec l'artère du ligament rond issue de l'utérine; le *rameau inguinal* traverse le canal inguinal, puis il s'épanouit en trois ou quatre rameaux grêles qui suivent les faisceaux terminaux du ligament rond; ils se terminent dans le tissu cellulo-graisseux du mont de Vénus et dans les grandes lèvres.

c) La BRANCHE ANASTOMOTIQUE DE L'ARTÈRE OBTURATRICE se détache de la convexité de la crosse, peu après l'origine de l'artère funiculaire (voy. : fig. 336 et 337). Elle se dirige obliquement en bas et en dedans, croisant successivement la face postérieure du canal inguinal, l'arcade crurale, le ligament de Gimbernat près de son bord libre, ce qui explique le danger qu'offre ce vaisseau dans le débridement des hernies crurales étranglées; derrière la branche horizontale du pubis, elle se jette sur l'artère obturatrice, un peu avant son entrée dans le canal sous-pubien; de cette anastomose se détachent des rameaux rétro-pubiens.

De calibre variable, cette anastomose est parfois suffisamment volumineuse pour que l'on puisse considérer l'origine de l'obturatrice sur l'épigastrique (voy. : *Artère obturatrice* et fig. 350).

d) Le RAMEAU SUS-PUBIEN est un rameau grêle qui se détache de la partie terminale de la crosse. Il se dirige transversalement vers la ligne médiane, compris dans le *fascia transversalis*; il s'anastomose sur la ligne médiane avec celui du côté opposé, à 1 cm. 1/2 environ au-dessus de la symphyse pubienne; par ses branches, il se distribue au tissu celluleux de l'espace rétro-pariétal antérieur et au grand droit de l'abdomen (voy. : fig. 335, 336 et 502).

Lorsqu'il est bien développé, ce rameau saigne toujours plus ou moins abondamment dans la partie inférieure de la brèche opératoire des laparotomies médianes sous-ombilicales.

e) RAMEAUX MUSCULAIRES. — Tout au long de son trajet, l'artère épigastrique abandonne des *rameaux musculaires* étagés; ceux-ci se détachent des versants interne et externe de l'artère, et l'on distingue des *rameaux internes* et *externes*.

α) Les **rameaux internes** ont une direction différente en bas et en haut. Les plus inférieurs naissent le plus souvent en dehors de la gaine du grand droit de l'abdomen; ils ont une direction transversale ou parfois même oblique en bas et en dedans; ils se distribuent au grand droit et au pyramidal de l'abdomen.

Les rameaux supérieurs ont une direction obliquement ascendante vers la ligne blanche et l'ombilic, qu'ils vascularisent.

β) Les **rameaux externes** sont plus longs que les précédents; ils affectent tous une direction oblique en haut et en dehors; ils cheminent les uns dans l'épaisseur du grand droit de l'abdomen, les autres entre ce muscle et le feuillet postérieur de sa gaine; ils perforent le bord externe de la gaine du grand droit et se ramifient entre les aponévroses et les muscles larges de l'abdomen; la plupart sont satellites des branches abdominales des nerfs intercostaux; quelques-uns s'anastomosent avec les branches abdominales des artères lombaires et avec les rameaux de l'artère épigastrique externe.

Ils se distribuent au grand droit et aux trois muscles larges de l'abdomen (voy. : fig. 337).

Les rameaux musculaires envoient des *branches perforantes* aux téguments paramédians de la paroi abdominale antérieure.

BRANCHES TERMINALES. ANASTOMOSE DE L'ÉPIGASTRIQUE ET DE LA MAMMAIRE INTERNE. — Considérablement réduite à sa partie terminale, l'artère épigastrique remonte généralement jusqu'à l'union du tiers supérieur avec les deux tiers inférieurs du grand droit de l'abdomen; là, elle se termine en se ramifiant dans le muscle.

A sa terminaison, l'artère épigastrique s'anastomose avec la branche abdominale de la mammaire interne, elle-même branche de la sous-clavière. La constitution de cette *anastomose* est des plus variables, mais elle est à peu près constante; *a)* le plus souvent, elle est unique et intra-musculaire, véritable anastomose par inosculation, elle s'établit par l'intermédiaire d'une branche importante venue de chacune des deux artères; *b)* parfois, elle est dédoublée; *c)* plus rarement, l'anastomose s'établit par les ramifications terminales multiples des deux artères *(anastomose réticulaire)* (voy. : fig. 337).

Elle est généralement située au-dessus de l'ombilic (à 5 ou 6 centimètres environ), et elle est toujours plus rapprochée de la face postérieure du muscle que de sa face antérieure.

Exceptionnellement, l'anastomose est rétro-musculaire, comprise entre le muscle et le feuillet postérieur de sa gaine.

Le *système anastomotique épigastrique-mammaire interne* constitue la *voie vasculaire verticale antérieure paramédiane de Goinard et Curtillet* (voy. : *Vascularisation des muscles de la paroi antéro-latérale de l'abdomen*, tome I).

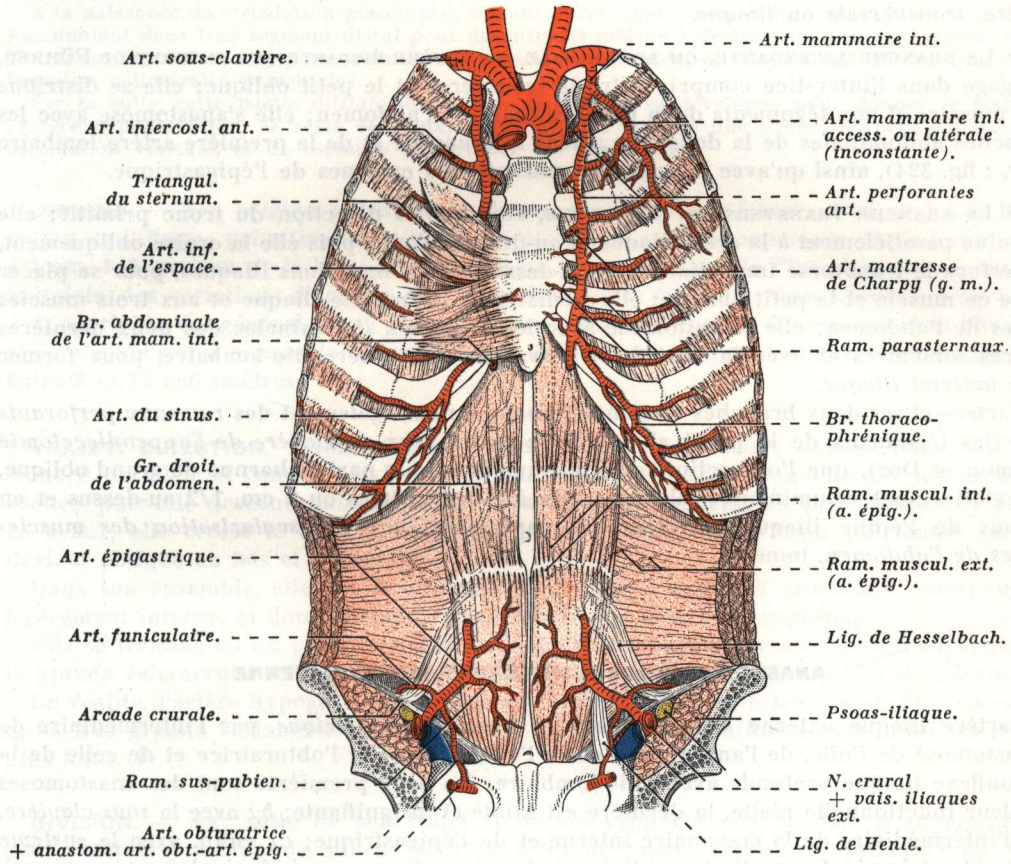

Fig. 337. — *Artères épigastriques et mammaires internes (et leurs branches) sur une vue postérieure des parois abdominale et thoracique antérieures.*

Les rameaux musculaires des artères épigastriques sont représentés en pointillé.

2. — *Artère circonflexe iliaque profonde.*

L'*artère circonflexe iliaque profonde*, moins volumineuse que la précédente, naît du versant externe de l'iliaque externe dans son segment juxta-inguinal, en regard de l'origine de l'artère épigastrique, et presque toujours à moins de un centimètre en arrière de l'arcade de Fallope (voy. : fig. 336).

Son *calibre* et son importance sont des plus variables suivant les sujets.

Dès son origine, elle se dirige obliquement en haut, en dehors et un peu en arrière au

contact du *fascia iliaca,* en longeant l'arcade crurale jusqu'à l'épine iliaque antérieure et supérieure, où elle se termine.

Dans ce trajet, elle est flanquée de ses deux veines satellites et elle est comprise dans l'angle dièdre que forme le *fascia iliaca* avec la paroi abdominale antérieure.

DISTRIBUTION. — Avant sa division, l'artère circonflexe iliaque profonde abandonne *quatre* ou *cinq rameaux ascendants* grêles, destinés aux muscles larges de l'abdomen.

Elle se divise en donnant *deux branches terminales,* l'une, *ascendante* ou *abdominale,* l'autre, *transversale* ou *iliaque.*

a) La BRANCHE ASCENDANTE, OU ABDOMINALE, OU ARTÈRE ÉPIGASTRIQUE EXTERNE DE FÜHRER, s'engage dans l'interstice compris entre le transverse et le petit oblique; elle se distribue aux muscles et aux téguments de la paroi latérale de l'abdomen; elle s'anastomose avec les branches abdominales de la douzième artère intercostale et de la première artère lombaire (voy. : fig. 324), ainsi qu'avec les rameaux musculaires externes de l'épigastrique.

b) La BRANCHE TRANSVERSALE, OU ILIAQUE, continue la direction du tronc primitif; elle chemine parallèlement à la crête iliaque et au-dessous d'elle, puis elle la croise obliquement, et perfore le transverse immédiatement au-dessus de ses insertions iliaques, pour se placer entre ce muscle et le petit oblique; elle se distribue au muscle iliaque et aux trois muscles larges de l'abdomen; elle s'anastomose avec les branches abdominales des deux dernières artères lombaires et avec la branche transversale de l'artère ilio-lombaire, pour former l'*arc artériel iliaque.*

L'artère et ses deux branches terminales abandonnent également des *rameaux perforants* pour les téguments de la paroi abdominale; parmi ceux-ci, l'*artère de l'appendicectomie* (Salmon et Dor), que l'on sectionne fréquemment avec la partie charnue du grand oblique, est relativement volumineuse; elle est située à 2 centimètres ou 2 cm. 1/2 au-dessus et en dedans de l'épine iliaque antérieure et supérieure (voy. : *Vascularisation des muscles larges de l'abdomen,* tome I).

***

ANASTOMOSES DE L'ARTÈRE ILIAQUE EXTERNE

L'artère iliaque externe s'anastomose : *a)* avec l'*hypogastrique,* par l'intermédiaire de l'anastomose de Colle, de l'anastomose entre l'épigastrique et l'obturatrice et de celle de la circonflexe iliaque profonde avec l'ilio-lombaire; les deux premières sont des anastomoses à valeur fonctionnelle réelle, la dernière est faible et insignifiante; *b)* avec la *sous-clavière,* par l'intermédiaire de la mammaire interne et de l'épigastrique; *c)* enfin, avec le *système de l'aorte abdominale,* par l'intermédiaire de la spermatique avec la funiculaire *(anastomose de Colle)* (voy. : fig. 315), des artères lombaires avec la circonflexe iliaque profonde, et indirectement par les intercostales et la mammaire interne avec l'épigastrique.

Ce sont ces anastomoses multiples qui permettent le rétablissement de la circulation dans la ligature du vaisseau.

ARTÈRE ILIAQUE INTERNE OU HYPOGASTRIQUE

L'*artère iliaque interne* ou *hypogastrique* est la branche de bifurcation postéro-interne de l'iliaque primitive; c'est une artère volumineuse, et son territoire est très étendu; par ses branches, elle contribue à l'irrigation des viscères pelviens, des parois de la cavité pelvienne, des organes génitaux externes, du périnée, de la région fessière et de la région obturatrice.

C'est l'*artère principale du bassin* (parois et contenu).

DÉVELOPPEMENT. — L'artère hypogastrique dérive de l'*artère ombilicale du fœtus*; chez celui-ci, les artères ombilicales sont en effet très volumineuses; elles conduisent le sang fœtal de l'aorte au placenta (voy. : fig. 87), elles représentent primitivement les artères principales de la partie inférieure du corps; l'artère iliaque externe et toutes les branches de l'hypogastrique qui en naissent, comme de simples collatérales, ont une importance moindre du fait du développement considérable des artères ombilicales; parmi ces branches, les unes sont destinées aux viscères du bassin encore à l'état rudimentaire, les autres sont destinées aux muscles intra- et extra-pelviens, encore peu développés; mais ces collatérales prennent peu à peu un développement et une importance plus considérables à mesure que se développent le membre inférieur (l'artère ischiatique est primitivement l'artère principale du membre inférieur), le bassin et les viscères pelviens.

A la naissance, la circulation placentaire cessant après ligature du cordon, les artères ombilicales s'atrophient dans leur segment distal pour devenir des artères à destination vésicale (artères ombilico-vésicales) : alors leur portion initiale reste seule perméable, et cela du fait qu'elle fournit les branches collatérales principales.

Par la suite, cette *partie initiale de l'artère ombilicale* se développe pour donner le tronc de l'artère hypogastrique; le reste de l'artère devient chez l'adulte une simple branche collatérale à destination vésicale, et de moindre importance par son calibre.

ORIGINE. — Son origine est située au-dessus du détroit supérieur, et répond à la bifurcation de l'iliaque primitive, c'est-à-dire au niveau du versant supérieur de l'aileron sacré, à 4 cm. 1/2 environ de la ligne médiane, et un peu en dedans de l'interligne sacro-iliaque; toutefois, des variations d'origine sont assez fréquentes (voy. : *Artères iliaques primitives*).

Son origine est généralement placée un peu plus haut chez la femme que chez l'homme, et la distance qui sépare la bifurcation de l'iliaque primitive de l'épine sciatique varie entre 9 et 12 centimètres.

TRAJET, DIRECTION, TERMINAISON. — Dès son origine, l'artère hypogastrique est tout d'abord parallèle et comme accolée à l'iliaque externe, derrière laquelle elle est en partie cachée, puis elle descend dans le bassin presque verticalement, un peu oblique en bas et en avant; elle croise le détroit supérieur, pénètre dans l'excavation pelvienne, où elle devient oblique en bas et en arrière.

Dans son ensemble, elle décrit une courbe de grand rayon à convexité antérieure et légèrement interne, et dont la concavité se moule sur le détroit supérieur.

Elle se termine en un point variable, mais généralement au niveau du bord supérieur de la grande échancrure sciatique, au-dessus du bord supérieur du pyramidal du bassin.

En réalité, l'artère hypogastrique ne possède pas de limite inférieure bien fixe, en raison de la très grande variabilité du tronc et du mode de distribution de ses branches (voyez plus loin) (1).

DIVISION. — Par suite de son trajet et de ses rapports avec le détroit supérieur, on peut considérer à l'iliaque interne *deux portions* nettement distinctes, qui sont : *a)* d'une part, une *première portion (portion initiale)*, où l'artère est située au-dessus du détroit supérieur et repose sur l'aileron sacré, et où elle ne donne pas de branches collatérales; c'est le *segment de la ligature*; *b)* et, d'autre part, une *deuxième portion (portion terminale)*, sous-jacente au détroit supérieur, où elle donne toutes ses branches : c'est le *segment d'épanouissement* de l'artère.

LONGUEUR ET CALIBRE. — Sa **longueur** est variable, elle est en moyenne de 3 à 5 centimètres.

Dans certains cas, l'artère est très courte, ses branches naissant directement de la fourche des iliaques; parfois, au contraire, elle est plus longue, et lorsque l'iliaque primitive se bifurque prématurément, elle peut atteindre 6 à 7 centimètres; toutefois, lorsqu'elle atteint

(1) Ouvrage à consulter : A. Gouazé : Influence du squelette du bassin sur le système artériel hypogastrique. *Thèse de Bordeaux*, 1951.

une certaine longueur, son premier segment (segment de ligature) est toujours suffisamment appréciable pour que l'on ne soit pas gêné par la brièveté de l'artère pour en pratiquer la ligature; dans la majorité des cas, la portion à ligaturer n'excède guère 2 centimètres.

Son **calibre** est en moyenne de 8 à 9 millimètres à l'origine.

RAPPORTS

*1° **Segment initial*** ou ***supra-pelvien*** (1) *(segment de ligature).* — C'est dans ce segment que l'on pratique la *ligature* du vaisseau; il mesure de 20 à 30 millimètres en moyenne; l'artère est située à 4 cm. 1/2 environ de la ligne médiane; elle est tout d'abord en rapport avec l'artère iliaque externe.

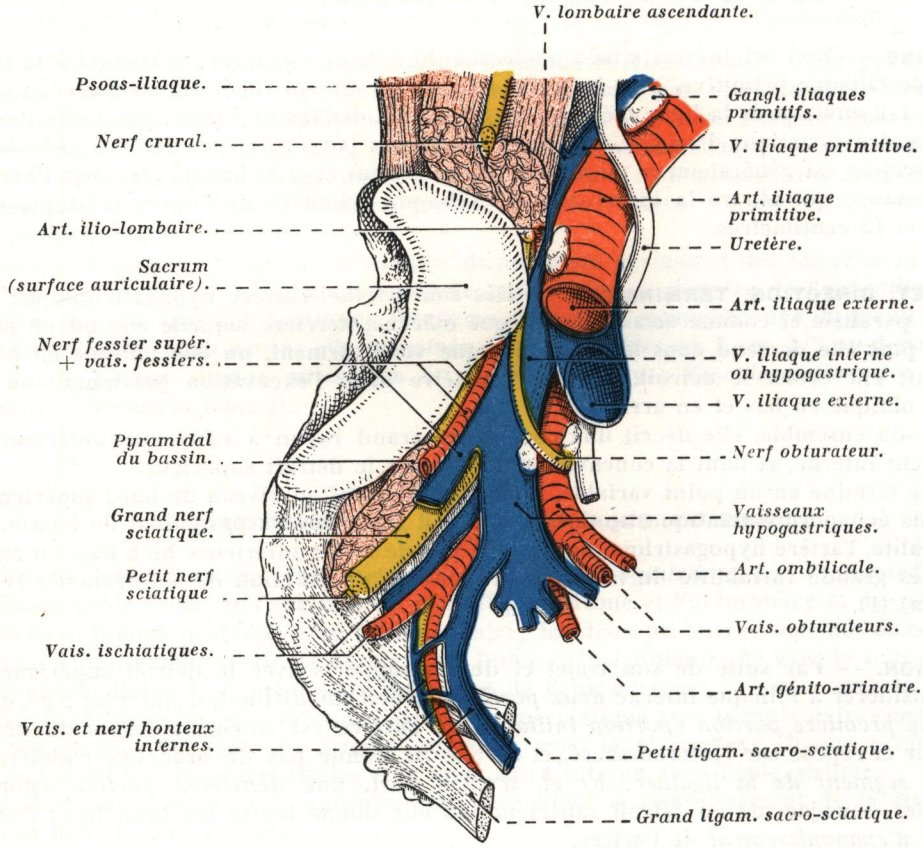

FIG. 338. — *Vaisseaux iliaques et leurs branches; côté droit, vue latérale.*

Ces deux artères ne s'écartent pas l'une de l'autre en faisant un certain angle, comme on l'enseignait autrefois; elles sont, au contraire, presque parallèles et, après un parcours de 15 à 20 millimètres, elles sont à peine séparées par un intervalle de 5 à 6 millimètres *(fourche des iliaques).*

(1) Au-dessus du petit bassin.

L'artère iliaque interne est cachée derrière l'iliaque externe, de telle sorte que de face on aperçoit seulement le bord interne de l'artère qui émerge derrière et en dedans de l'iliaque externe.

L'artère hypogastrique occupe la partie basse de la *région ilio-lombaire,* et *en arrière* elle repose sur l'aileron sacré, mais elle est séparée de ce plan osseux par un *plan veineux* et par un *plan nerveux.*

a) Le **plan veineux**, immédiatement sous-jacent au *plan artériel de la fourche des iliaques,* est constitué par la veine iliaque externe et par la veine hypogastrique; cette dernière, volumineuse, est parfois dédoublée ou plexiforme, et ses rapports avec l'artère hypogastrique sont différents à droite et à gauche, et variables suivant le niveau de la bifurcation de l'iliaque primitive.

La *veine hypogastrique* est en arrière et en dehors de l'artère à droite, en arrière et en dedans à gauche; ce fait s'explique par l'origine à droite de la ligne médiane de la veine cave inférieure, qui déporte vers la droite la veine iliaque primitive et son origine (voy. : fig. 338 et 341). Dans le cas de *bifurcation haute* de l'iliaque primitive, les deux artères iliaques externe et interne sont tout d'abord accolées l'une à l'autre, et la veine hypogastrique est située en arrière et en dedans de son artère homonyme, tant à droite qu'à gauche; par contre, dans le cas de *bifurcation basse,* l'angle de division artérielle (angle d'écartement de la fourche) est plus marqué, et les artères iliaques externe et interne sont divergentes (type divergent); la veine hypogastrique est située, à gauche comme à droite, en arrière de son artère, et légèrement en dehors d'elle.

Quant à la veine iliaque externe, située en dedans de son artère, elle s'engage le plus souvent sous l'origine de l'artère hypogastrique, pour se réunir à la veine hypogastrique; elle sépare donc l'artère hypogastrique du bord interne du psoas (voy. : fig. 339); ainsi, l'origine de la veine iliaque primitive est située en partie derrière l'hypogastrique; cette disposition est assez fréquente à gauche; par contre, à droite, la terminaison de la veine iliaque externe n'atteint pas toujours l'origine de l'artère hypogastrique, si bien que la naissance de la veine iliaque primitive apparaît dans la fourche des iliaques; un groupe ganglionnaire accompagne les vaisseaux iliaques externes; un autre, non moins important, accompagne l'hypogastrique (ganglions hypogastriques), et ce dernier reçoit la majeure partie des lymphatiques des organes génitaux et urinaires pelviens; fréquemment un ganglion est plaqué contre la veine iliaque externe, au niveau de la fourche : c'est le ganglion supérieur du groupe moyen de la chaîne ganglionnaire iliaque externe, ou *ganglion de la fourche* (voy. : fig. 329 et 339) (voy. : *Ganglions ilio-pelviens,* tome VI); des troncs collecteurs accompagnent les vaisseaux iliaques pour gagner les ganglions iliaques primitifs.

b) Le **plan nerveux** chemine derrière le plan veineux; il est représenté par le *tronc lombo-sacré,* constitué aux dépens des branches antérieures des quatrième et cinquième nerfs lombaires; dirigé obliquement en bas et en dehors, il croise tout d'abord l'aileron sacré, où il marque assez souvent son passage par une étroite gouttière, puis il descend en arrière de l'artère et parallèlement à elle (voy. : fig. 340).

Le *nerf obturateur* est situé plus en dehors; il émerge au bord interne du psoas, puis il croise la face postérieure de l'artère hypogastrique, tantôt près de son origine, tantôt en X à branches très serrées, pour émerger plus bas dans l'angle que forment les veines iliaques externe et interne (voy. : fig. 338 et 339).

c) Plus en arrière, le **plan osseux** est représenté par l'*aileron sacré,* sur lequel s'attachent le ligament sacro-iliaque antérieur et le muscle iliaque; à ce niveau, et un peu au-dessus de l'origine de l'artère hypogastrique, le plan osseux de l'aileron sacré forme le plancher de la *fossette de Marcille (fossette ilio-lombaire),* limitée en dedans par le corps de la cinquième vertèbre lombaire et le disque lombo-sacré, et en dehors par le bord interne

du psoas; dans l'aire de cette fossette, comblée en grande partie par du tissu cellulo-graisseux, se trouve le groupe rétro-vasculaire des ganglions iliaques primitifs; l'artère ilio-lombaire, branche de l'hypogastrique, traverse verticalement cette fossette en avant du tronc lombo-sacré; elle s'y divise en ses deux branches terminales, l'une postérieure ou lombaire, à trajet ascendant, l'autre antérieure ou iliaque, à direction transversale.

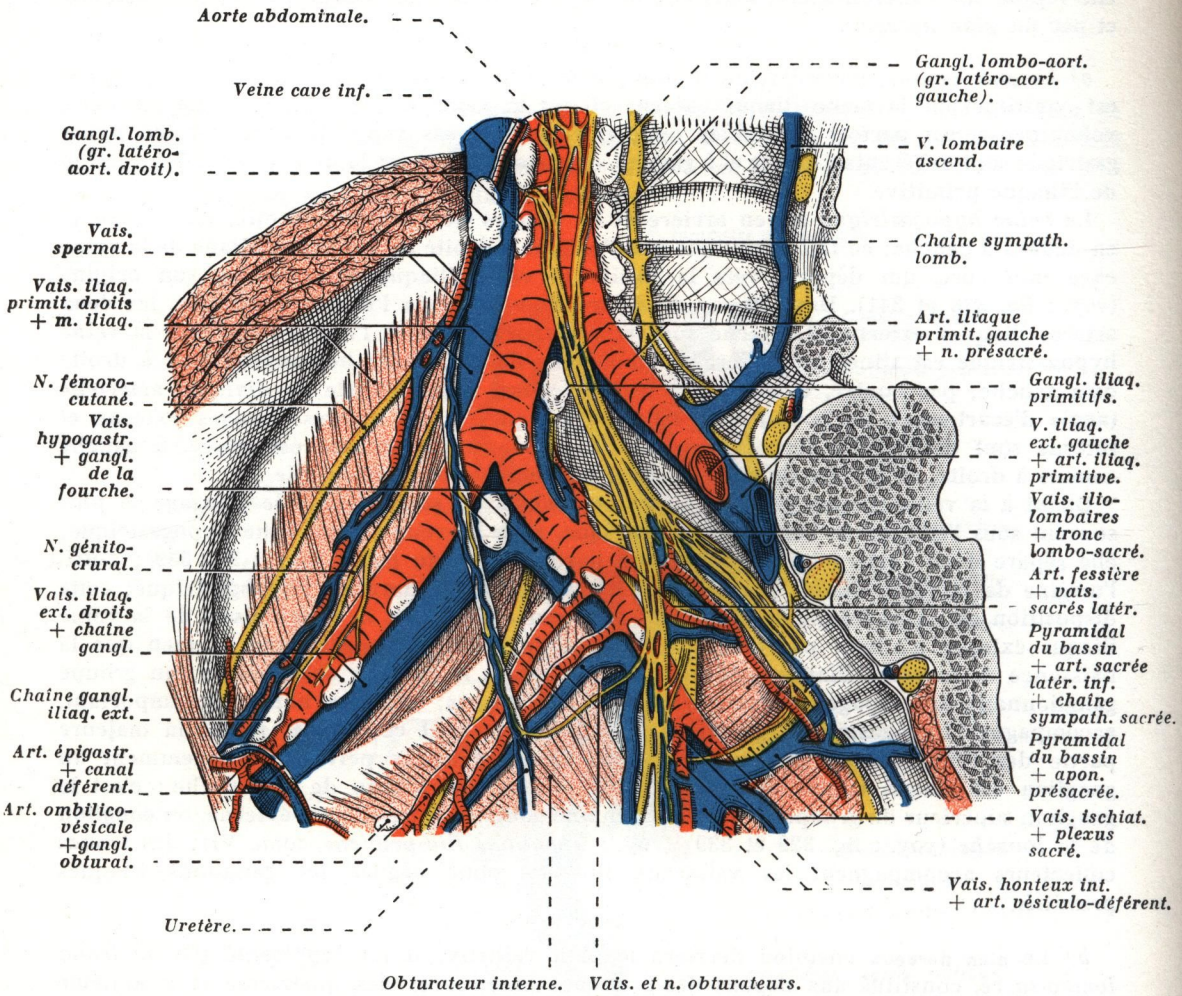

FIG. 339. — *Vaisseaux iliaques; côté droit, vue endopelvienne* (d'après E. PERNKOPF).

En avant, l'artère hypogastrique répond à l'*uretère* qui descend dans le tissu cellulaire sous-péritonéal; ce conduit, adhérent au péritoine, se décolle avec lui et vient avec ce dernier, mais ses rapports avec l'artère sont différents à droite et à gauche; a) *à droite,* l'uretère croise tout d'abord les vaisseaux iliaques externes, à 15 millimètres au-dessous de la bifurcation de l'iliaque primitive, puis il chemine ensuite en avant et en dehors de l'iliaque interne, en croisant sa direction à angle très aigu, presque accolé aux vaisseaux hypogastriques; b) *à gauche,* l'uretère est légèrement plus postérieur qu'à droite; il croise en effet l'iliaque primitive, à 15 millimètres au-dessus de sa bifurcation; puis, plongeant dans le bassin, il vient s'appliquer contre la face interne de l'artère hypogastrique reposant sur la veine homonyme (Luschka) (voy. : fig. 331).

Cette disposition anatomique est sujette à des variations qui sont fonction de la division plus ou moins haute ou basse de l'iliaque primitive; dans le cas de *bifurcation haute,* l'uretère croise presque toujours l'iliaque externe aussi bien à gauche qu'à droite, pour se placer ensuite sur le versant antéro-externe de l'hypogastrique; mais dans le cas de *bifurcation basse,* l'uretère croise la partie terminale de l'iliaque primitive, puis il se place contre le versant antéro-interne de l'hypogastrique (Proust et Maurer) (voy. : *Rapports de l'uretère,* tome V, et *Rapports des artères iliaques primitives,* dans ce tome).

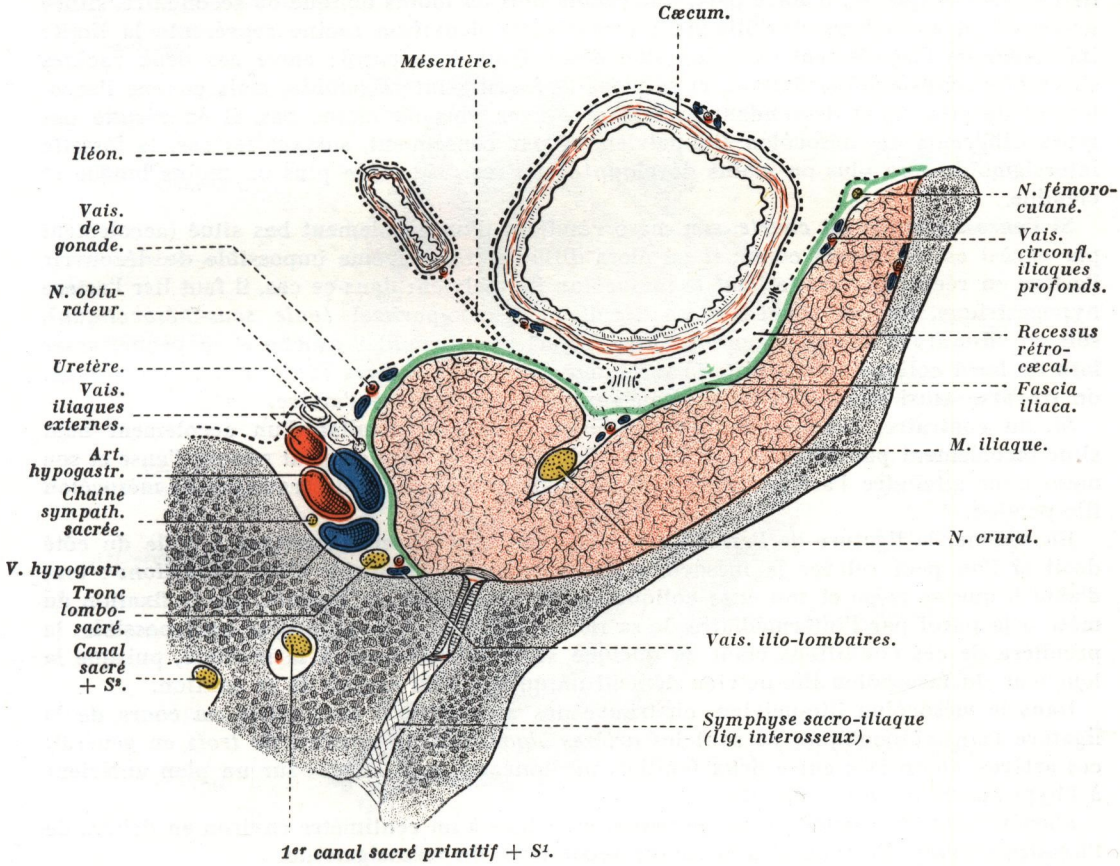

FIG. 340. — *Coupe transversale du bassin passant un peu au-dessous de la fourche des iliaques montrant les rapports des vaisseaux iliaques internes et externes; côté droit, segment inférieur de la coupe.*
Le péritoine est figuré en pointillé.

Les *vaisseaux utéro-ovariens* longent l'uretère en dehors, puis ils croisent les vaisseaux iliaques externes avant de soulever le ligament infundibulo-pelvien de Henle, et par conséquent restent éloignés de l'hypogastrique.

L'*uretère* et les vaisseaux sont recouverts par le *péritoine pariétal,* et celui-ci présente un dispositif différent à droite et à gauche.

α) *A droite,* l'extrémité inférieure de la racine du mésentère est située au-dessus et en dehors de l'artère; le péritoine pariétal se continue donc plus haut par le feuillet gauche du mésentère; enfin le cæcum et l'appendice, en position basse, peuvent se mettre par l'intermédiaire du péritoine en rapport avec l'artère hypogastrique (voy. : fig. 340).

β) *A gauche,* la disposition du péritoine est beaucoup plus complexe, par suite de la

présence du mésocôlon ilio-pelvien et de la fossette intersigmoïde, dont la constitution variable vient compliquer, dans certains cas, la ligature de l'artère de ce côté.

Ces rapports ont été particulièrement bien précisés par Quénu et P. Duval (1) en 1898; l'artère hypogastrique apparaît sous le péritoine pariétal, qui forme le plancher de la fossette intersigmoïde, le toit étant constitué par le mésocôlon ilio-pelvien; celui-ci, situé en avant de l'hypogastrique, présente deux racines d'insertion qui sont : d'une part, une racine interne, verticale et médiane, qui est la racine primitive et qui est située en dedans de l'hypogastrique, et, d'autre part, une racine plus ou moins oblique ou secondaire, située au-dessus et en dehors de l'iliaque interne; cette deuxième racine représente la limite inférieure de l'accolement du mésocôlon descendant à la paroi; entre ces deux racines s'étend le mésosigmoïde flottant, et se place la fossette intersigmoïde, mais comme l'accolement du mésocôlon descendant peut se prolonger plus ou moins bas, il en résulte des types différents de mésocôlon ilio-pelvien, et par conséquent, suivant les cas, la fossette intersigmoïde sera plus ou moins développée et l'anse sigmoïde plus ou moins longue et étendue.

Si l'*anse sigmoïde* est *courte,* son méso résultant d'un accolement bas situé (accolement par excès) est également court; il est alors difficile, voire même impossible de découvrir l'artère en réclinant vers le haut le mésocôlon ilio-pelvien; dans ce cas, il faut lier l'artère hypogastrique, soit en procédant au décollement colo-pariétal *(voie sous-mésocolique),* soit en effondrant le mésosigmoïde entre les artères sigmoïdes gauche et moyenne, assez loin du bord colique, afin d'éviter l'anastomose des deux artères *(voie transmésocolique)*; on traverse ainsi trois feuillets péritonéaux avant d'atteindre l'artère.

Si, au contraire, l'*anse sigmoïde* est *longue,* flottante, résultat d'un accolement haut situé (accolement par défaut), le mésosigmoïde est long : alors on peut relever l'anse et son méso pour atteindre l'artère hypogastrique, sans avoir besoin de traverser le mésocôlon ilio-pelvien.

En somme, la ligature de l'artère hypogastrique gauche sera identique à celle du côté droit si l'on peut relever le mésocôlon ilio-pelvien, ce qui exige *deux conditions* : tout d'abord, que ce méso et son anse colique soient assez longs, et, ensuite, que la fixation du méso à la paroi par l'intermédiaire de sa racine oblique se fasse le plus haut possible, la première de ces conditions étant en quelque sorte subordonnée à la seconde, puisque la longueur du mésocôlon ilio-pelvien dépend uniquement du niveau de sa fixation.

Dans le mésocôlon ilio-pelvien, on trouve des artères qu'il faut éviter au cours de la ligature transmésocolique; ce sont les *artères sigmoïdes,* au nombre de *trois* en général; ces artères, comprises entre deux feuillets péritonéaux, sont situées sur un plan antérieur à l'hypogastrique (voy. : fig. 320).

L'*artère sigmoïde gauche,* ou *supérieure,* est située à un centimètre environ en dehors de l'hypogastrique; elle répond à la racine secondaire du mésosigmoïde.

L'*artère sigmoïde droite,* ou *inférieure,* est située en dedans de l'hypogastrique, très près de la racine verticale du mésosigmoïde, et parallèle à l'artère hémorroïdale supérieure.

L'*artère sigmoïde moyenne* forme la bissectrice de l'angle d'écartement des deux artères précédentes; logée dans le toit de la fossette intersigmoïde, elle est située en avant et un peu en dedans de l'hypogastrique, ce qui explique pourquoi l'on passe entre cette artère et la sigmoïde gauche dans la ligature transmésocolique de l'hypogastrique (voy. : fig. 319).

En dehors, elle répond aux vaisseaux iliaques externes, et plus spécialement à la veine; ces vaisseaux la séparent du bord interne du psoas.

En dedans, l'artère hypogastrique répond au promontoire, à l'artère sacrée moyenne, au nerf présacré et à la chaîne sympathique sacrée (voy. : fig. 330).

---

(1) Article à consulter : E. Quénu et P. Duval : Ligature bilatérale de l'artère hypogastrique par voie transpéritonéale. *Revue de Chirurgie,* 1898, p 979.

2° ***Segment terminal*** ou ***pelvien.*** — Ce segment, dit *segment d'épanouissement,* est situé dans le *petit bassin*; il s'étend du détroit supérieur, marqué par le bord antérieur de l'aileron du sacrum, au bord supérieur de la grande échancrure sciatique. Très courte, l'artère s'épanouit en de multiples branches presque aussitôt après avoir franchi le détroit supérieur. Dirigée obliquement en bas et en arrière, ses rapports avec les parois de la

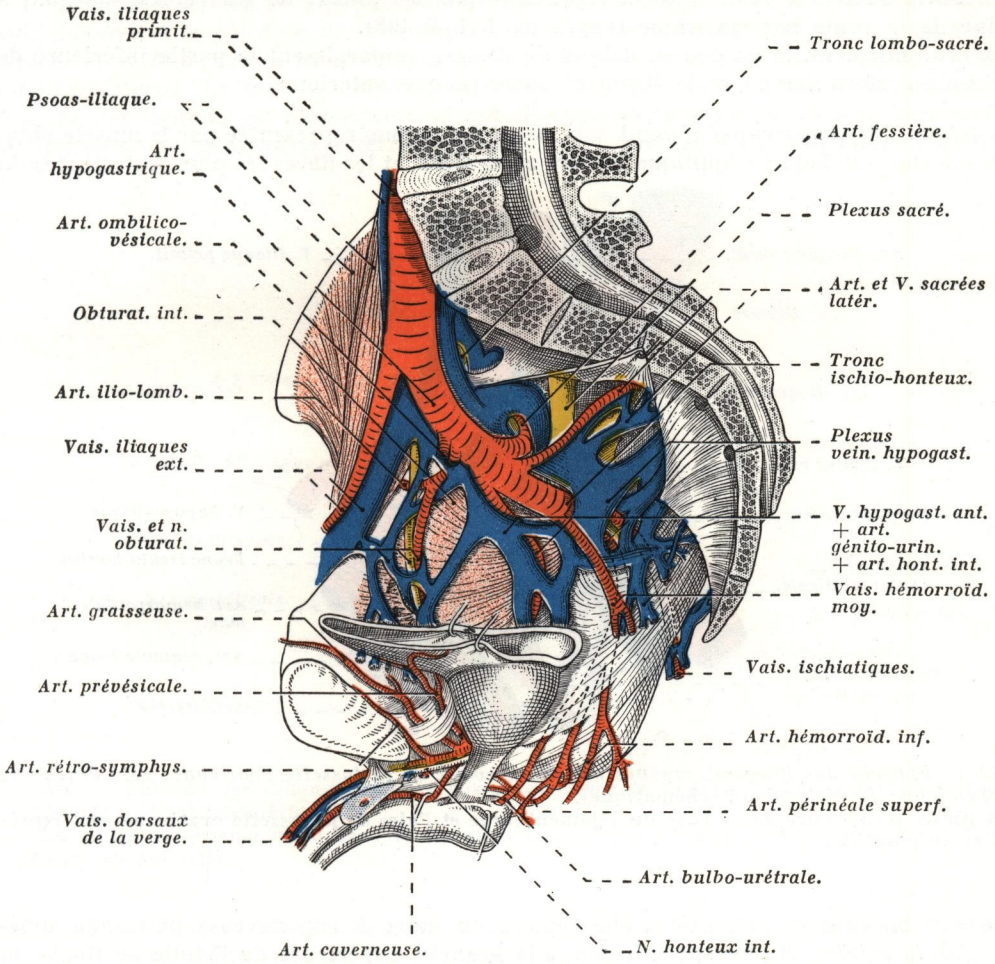

FIG. 341. — *Vaisseaux hypogastriques et artère honteuse interne chez l'homme; côté droit, vue endopelvienne* (d'après FARABEUF).

cavité pelvienne sont les mêmes dans les deux sexes, mais, par contre, ses rapports antérieurs sont différents chez l'homme et chez la femme.

L'artère hypogastrique est un des organes les plus postérieurs de la paroi pelvienne.

En arrière, elle répond à la face antérieure de la partie haute de l'excavation sacrée, et par ce fait l'artère est située en dedans de l'interligne sacro-iliaque.

Placée au niveau du premier trou sacré antérieur, elle répond également au muscle pyramidal du bassin, qui s'insère au-dessous de cet orifice, et dont le corps charnu quitte le bassin par la grande échancrure sciatique ; sur ce muscle, et en arrière de l'artère, s'étalent les racines du plexus sacré, recouvertes par l'aponévrose du pyramidal; mais

toutefois, si l'hypogastrique est à quelque distance de ce plan nerveux, nous verrons ultérieurement que certaines de ses branches (artères ischiatique, honteuse interne et sacrée latérale) présentent des rapports intimes avec les racines du plexus sacré (voy. : fig. 339 et 341).

Entre ce plan nerveux et le plan artériel de l'artère hypogastrique et de ses branches, on rencontre encore le plan veineux représenté par les plexus ou les veines, qui sont à l'origine de la veine hypogastrique (voy. : fig. 341 et 498).

Plus profondément, et un peu en dehors de l'artère, apparaissent la partie inférieure de l'articulation sacro-iliaque et le ligament sacro-iliaque antérieur.

En dehors, l'hypogastrique répond à la paroi pelvienne, représentée par le muscle obturateur interne, sur lequel s'applique le nerf obturateur, et les fibres les plus postérieures du

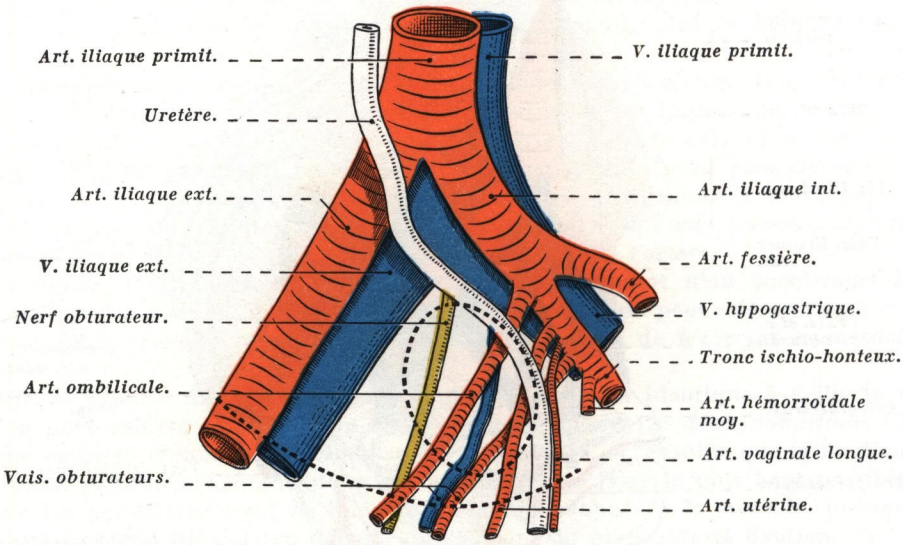

FIG. 342. — *Fourche des iliaques; organes vasculo-nerveux de la fossette ovarienne; côté droit, vue endopelvienne latérale* (demi-schématique).
La limite postérieure de la base du ligament large et l'aire de la fossette ovarienne sont représentées en pointillé.

muscle sont au contact de l'artère; elle répond en outre à l'aponévrose pelvienne supérieure *(fascia pelvis),* et plus spécialement à la branche supérieure de l'étoile de Rogie ou bandelette ischiatique de Bourgery (voy. : *Aponévroses pelviennes*; article : *Etude topographique de la cavité pelvienne,* tome V); enfin, le tronc lombo-sacré apparaît au bord externe de l'hypogastrique avant de se fusionner à la branche antérieure du premier nerf sacré (voy. : fig. 330).

En avant, l'hypogastrique est encore en rapport avec l'uretère dans ce segment; mais tandis que l'uretère droit croise obliquement et à angle très aigu la face antérieure de l'hypogastrique, l'uretère gauche est accolé à la face antéro-interne de l'hypogastrique; le péritoine tapisse en avant ces deux organes, de plus, il est soulevé par ceux-ci en une saillie qui contribue, chez la femme, à limiter la fossette ovarienne.

La *fossette ovarienne de Krause* (1) (fossette haute) est comprise dans l'angle de bifurca-

(1) Anatomiste allemand (1833-1910).

tion des deux artères iliaques. Ses limites sont : a) *en haut* et *en dehors*, les vaisseaux iliaques externes, qui débordent à la manière d'une corniche la partie latérale et supérieure de l'excavation pelvienne; b) *en avant*, la partie externe du ligament large ; c) *en bas*, l'insertion pelvienne de ce ligament; d) et *en arrière* et *en dedans*, l'artère hypogastrique et l'origine des artères utérine et ombilicale, ainsi que l'uretère.

Le péritoine pelvien se déprime plus ou moins dans l'aire de cette fossette pour y recevoir l'ovaire et le pavillon de la trompe. L'étendue de la fossette varie avec l'angle d'écartement de la fourche des iliaques, et aussi avec la ramification plus ou moins précoce de l'iliaque interne. La fossette est d'autant mieux marquée que l'angle d'écartement de la fourche des iliaques est plus ouvert, et que le segment terminal de l'artère hypogastrique ou son tronc de bifurcation antérieur est plus long; quoi qu'il en soit, l'hypogastrique ou

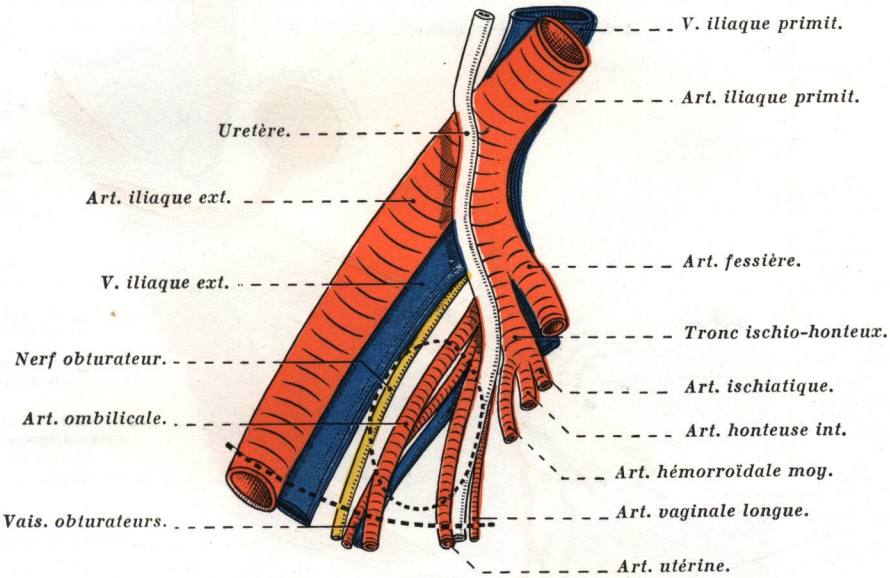

FIG. 343. — *Fourche des iliaques, organes vasculo-nerveux de la fossette ovarienne; côté droit, vue antérieure* (demi-schématique).
La limite postérieure de la base du ligament large et l'aire de la fossette ovarienne sont représentées en pointillé.

ses branches (artères utérine, ombilicale ou obturatrice) contribuent à limiter la fossette ovarienne (voy. : *Rapports de l'ovaire*, tome V).

Dans l'aire de la fossette ovarienne, et sous l'ovaire, chemine le nerf obturateur qui va gagner plus en avant le canal sous-pubien, s'éloignant ainsi de plus en plus de l'hypogastrique (voy. : fig. 342 et 343).

En dedans, et toujours recouverte par le péritoine pariétal, l'artère répond au premier trou sacré antérieur, à la chaîne sympathique sacrée et aux faces latérales du rectum, dont la séparent les recessus pararectaux de Waldeyer, mais comme le rectum est un peu dévié à gauche de la ligne médiane, il est plus rapproché de l'hypogastrique gauche que de l'hypogastrique droite, et lorsque l'ampoule rectale est fortement distendue, ses parois arrivent au contact de l'artère.

Au niveau de la terminaison de l'hypogastrique, des ganglions lymphatiques viennent s'interposer entre les branches de division de l'artère, et autour des veines qui correspondent à ces branches; ce sont les ganglions les plus inférieurs de la chaîne hypogastrique (voy. : fig. 329).

Gaine hypogastrique. — L'artère hypogastrique et ses branches intra-pelviennes cheminent entre le péritoine pelvien et les parois de l'excavation pelvienne, c'est-à-dire dans le tissu cellulaire sous-péritonéal de l'espace pelvi-rectal supérieur.

Ce tissu cellulaire est condensé autour de l'artère hypogastrique et de ses branches, à tel point qu'il y forme une véritable gaine conjonctivo-vasculaire appelée *gaine hypogastrique* (voy. : fig. 344 et 345).

Le tissu cellulaire sous-péritonéal, condensé autour des branches viscérales de l'hypogastrique, forme les *expansions* de la gaine hypogastrique qui sillonnent l'espace pelvi-

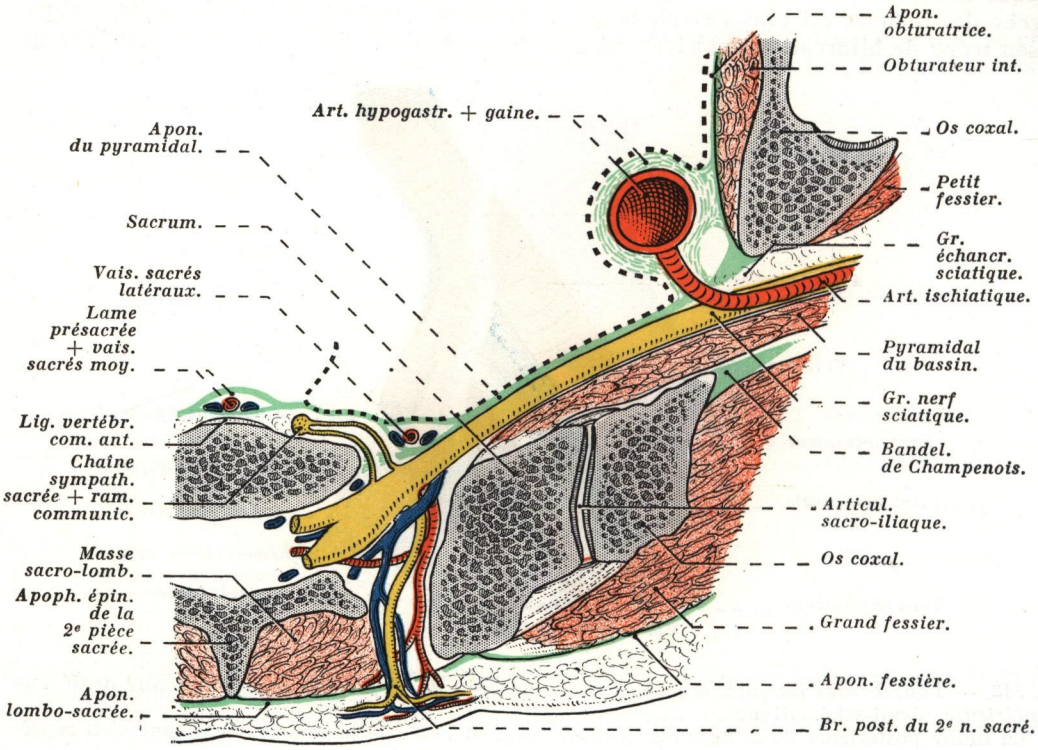

Fig. 344. — *Coupe transversale passant par la partie moyenne de la grande échancrure sciatique et par le deuxième trou sacré antérieur, montrant la situation et les rapports des vaisseaux sacrés, la situation de l'artère hypogastrique et de sa gaine vasculaire.*

En pointillé noir, le péritoine.

rectal supérieur : ce sont les *ailerons latéraux des viscères pelviens,* véritables *lames vasculaires du bassin* (voy. : fig. 345).

Ces *lames vasculaires* rayonnent à partir de l'hypogastrique, et lorsqu'on examine la cavité pelvienne (vue d'en haut) après ablation du péritoine, la gaine hypogastrique et ses dépendances présentent l'aspect d'une vaste lame vasculaire palmée en forme d'éventail, dont le sommet répond à l'hypogastrique et dont les diverses expansions se terminent sur les parties latérales des viscères pelviens; ce sont, d'arrière en avant : *a)* les *ailerons latéraux du rectum,* qui renferment les artères hémorroïdales moyennes (voy. : fig. 318); *b)* le *paramètre* (*ailerons latéro-génitaux* de la femme), disposé autour des artères utérines; il représente la base des ligaments larges et acquiert un grand développement de chaque côté de l'utérus, où il possède l'aspect de deux lames prismatiques à base pelvienne, sous-jacentes aux deux feuillets séreux des ligaments larges (voy. : fig. 369 et 373); chez l'homme,

les artères génito-urinaires de Farabeuf (artères génito-vésicales), homologues des artères utérines, contribuent à la formation de l'*aponévrose prostato-péritonéale de Denonvilliers* (gaine génitale); *c)* et, enfin, les *ailerons latéro-vésicaux,* disposés autour des artères ombilicales (voy. : fig. 345).

En résumé, la gaine hypogastrique, par ses expansions aux viscères pelviens, forme une série de *lames vasculaires disposées* autour des artères viscérales pelviennes et de leurs ramifications, dont certaines soulèvent le péritoine en déterminant des *replis* (ailerons latéraux du rectum).

Mode de ramescence. — Après un court trajet dans la cavité pelvienne (3 à 4 centimètres en moyenne), l'artère hypogastrique se divise en un bouquet de *branches terminales,* mais le mode de ramescence de cette artère est des plus variables (1).

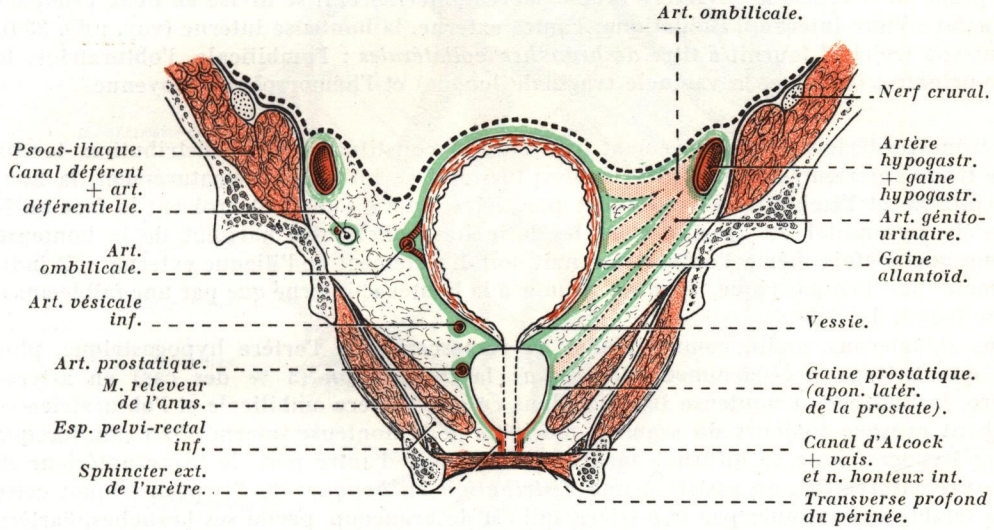

Fig. 345. — *Coupe frontale du bassin chez l'homme montrant la disposition des loges vésicale et prostatique, la gaine hypogastrique et ses expansions* (en vert) (schématique).
En pointillé, le péritoine.

Le plus souvent (65 % des cas), l'hypogastrique se divise en *deux troncs* : l'un *postérieur* ou *fessier,* l'autre *antérieur* ou *ischio-honteux*; le niveau de cette division correspond le plus souvent à la première crête transversale du sacrum, rarement elle s'effectue plus bas; la division a toujours lieu à quelques millimètres du bord supérieur du pyramidal du bassin (voy. : fig. 330 et 341).

1° Le tronc postérieur ou fessier se dirige obliquement en bas et en arrière; il s'engage entre le tronc lombo-sacré et la branche antérieure du premier nerf sacré, puis, s'incurvant en dehors, il sort du bassin entre le pyramidal et le contour osseux de la grande échancrure sciatique (triangle sus-pyramidal) (voy. : fig. 341); dans son ensemble, il décrit une courbe

(1) Articles et ouvrage à consulter : Dubreuil-Chambardel : *Variations des artères du pelvis et du membre inférieur,* 1 vol., Masson et Cie, édit., Paris, 1925.
C. Kosinski : Sur la ramification des artères iliaques. *Comptes rendus de l'Association des Anatomistes,* 1929, p. 316.
R. Grégoire : *Anatomie médico-chirurgicale de l'abdomen. La région lombaire et le petit bassin,* 1 vol., J. B. Baillière et Fils, édit., 1939.

à concavité supéro-externe, qui s'accroche contre le bord supérieur de la grande échancrure sciatique.

Son *calibre* varie entre 4 et 6 millimètres.

Dans le bassin, il donne *trois branches collatérales,* qui sont : l'artère ilio-lombaire et les deux artères sacrées latérales, puis il se continue par l'artère fessière (voy. : fig 339).

2° Le TRONC ANTÉRIEUR ou ISCHIO-HONTEUX est un peu moins volumineux que le précédent; long d'environ 2 cm. 1/2, il descend verticalement en suivant le bord antérieur de la grande échancrure sciatique en avant, et un peu en dehors du tronc postérieur, qu'il masque à son origine.

Il semble continuer la direction du tronc de l'hypogastrique et chemine en avant du pyramidal du bassin et des racines du plexus sacré, dont il est séparé par l'aponévrose pelvienne supérieure (voy. : fig. 341).

Au point où il croise la première racine sacrée antérieure, il se divise en *deux branches terminales* : l'une interne, l'ischiatique; l'autre externe, la honteuse interne (voy. : fig. 339).

Dans son trajet, il fournit à titre *de branches collatérales* : l'ombilicale, l'obturatrice, la génito-urinaire, l'utérine, la vaginale (vaginale longue) et l'hémorroïdale moyenne.

Le tronc postérieur est relativement fixe dans sa constitution et sa distribution, tandis que le tronc antérieur est des plus variables; lorsqu'il se bifurque prématurément, la honteuse interne et l'ischiatique descendent parallèles l'une à l'autre et croisent la face antérieure du pyramidal du bassin; alors les branches collatérales naissent de la honteuse interne, quelquefois même l'obturatrice naît soit directement de l'iliaque externe, soit indirectement par l'épigastrique, et n'est réunie à la honteuse interne que par une faible anastomose (voy. : fig. 350).

Nous signalerons, enfin, comme modes de ramescence de l'artère hypogastrique, plus rares que le type précédemment décrit : *a)* la *trifurcation* (3 % des cas) en artères fessière, ischiatique et honteuse interne; dans ce cas, l'artère ombilicale et l'obturatrice se détachent presque toujours du segment d'origine de la honteuse interne; *b)* enfin, lorsque l'artère hypogastrique se bifurque tardivement et que, d'autre part, le tronc antérieur se divise prématurément, on assiste à une *distribution en bouquet* de l'hypogastrique; cette artère semble se continuer par la fessière, qui est de beaucoup, parmi ses branches, l'artère la plus volumineuse.

***

CLASSIFICATION DES BRANCHES DE L'ARTÈRE HYPOGASTRIQUE

Envisagées d'après leurs territoires d'irrigation, les branches de l'artère hypogastrique peuvent être divisées en *trois groupes,* qui sont : *a)* des *branches pariétales pelviennes,* destinées aux parois du bassin; au nombre de trois, elles continuent vers le bassin la série des artères lombaires, ce sont : l'artère ilio-lombaire et les artères sacrées latérales; *b)* des *branches extra-pelviennes,* les plus volumineuses, au nombre de quatre, à savoir : l'artère fessière, qui quitte le bassin par le triangle sus-pyramidal, l'artère honteuse interne et l'ischiatique, qui sortent du bassin par le triangle sous-pyramidal, et l'artère obturatrice qui, après avoir longé latéralement l'excavation pelvienne, quitte la cavité pelvienne par le canal sous-pubien; *c)* enfin, des *branches viscérales pelviennes,* destinées aux organes du bassin, à savoir : *chez l'homme,* la génito-urinaire ; *chez la femme,* l'utérine et la vaginale; et *dans les deux sexes,* l'ombilicale (ou plus exactement, l'ombilico-vésicale) et l'hémorroïdale moyenne (voy. : fig. 346).

Une telle classification est quelque peu arbitraire, car les branches extra-pelviennes sont intra-pelviennes à leur origine; en outre, la honteuse interne se distribue aux organes génito-urinaires intra-pelviens (vessie, prostate), et l'obturatrice, pendant une grande partie de son trajet, est une artère pariétale endopelvienne.

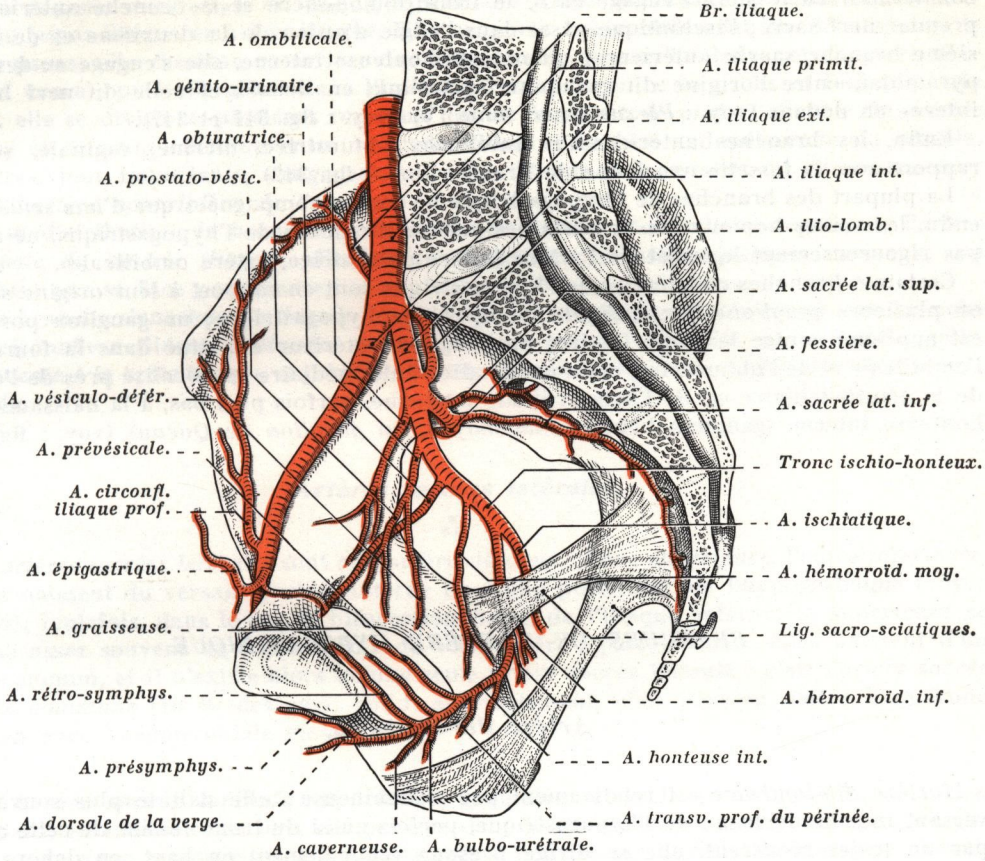

FIG. 346. — *Schéma de l'artère hypogastrique chez l'homme; vue endopelvienne, côté droit.*

***

CARACTÈRES PARTICULIERS AUX BRANCHES DE L'ARTÈRE HYPOGASTRIQUE

Dans le bassin, toutes les branches de l'hypogastrique cheminent dans le *tissu cellulaire sous-péritonéal.*

Les branches viscérales pelviennes sont tout d'abord appliquées contre la paroi postérieure et latérale de l'excavation pelvienne; elles descendent le long de cette paroi, comprises entre le péritoine et le releveur de l'anus, dans la gouttière qui sépare ce muscle des viscères pelviens, c'est-à-dire dans l'espace pelvi-rectal supérieur (voy. : fig. 318 et 369), elles fournissent quelques branches à trajet descendant; chacune de ces branches (artères hémorroïdale moyenne, utérine et ombilicale) se redresse en abordant latéralement l'organe auquel elle est destinée; elles se distribuent ainsi aux faces antérieure et postérieure du rectum, de l'utérus et à la face postéro-supérieure de la vessie.

Toutes ces branches sont accompagnées dans leur trajet par une *lame vasculaire* plus ou moins développée, expansion de la gaine hypogastrique (voyez précédemment).

A leur origine, un certain nombre de branches affectent des rapports avec le *plexus sacré,* situé sur un plan postérieur au tronc de l'hypogastrique, et à l'origine de ses branches collatérales. La fessière s'engage entre le tronc lombo-sacré et la branche antérieure du premier nerf sacré; l'ischiatique passe dans l'angle d'union de la deuxième et de la troisième branche sacrée antérieure; quant à la honteuse interne, elle s'engage au-dessus du pyramidal, entre l'origine du grand nerf sciatique en dehors et celle du nerf honteux interne en dedans (voy. : *Plexus sacré,* tome IV) (voy. : fig. 341 et 347).

Enfin, les branches antérieures : ombilicale, obturatrice, utérine, vaginale, sont en rapport avec la fossette ovarienne de Krause (voy. : fig. 342).

La plupart des branches de l'hypogastrique ne sont accompagnées que d'*une seule veine*; enfin, les veines homonymes de certaines artères, branches de l'hypogastrique, ne suivent pas rigoureusement le trajet de l'artère (artère obturatrice, artère ombilicale).

Certaines branches collatérales de l'hypogastrique sont en rapport à leur origine avec un ou plusieurs *ganglions lymphatiques* de la chaîne hypogastrique; un ganglion postérieur est appliqué contre le tronc fessier; un ganglion antérieur est situé dans la fourche de l'ombilicale et de l'obturatrice, enfin un ganglion intermédiaire est localisé près de l'origine de la génito-urinaire ou de l'hémorroïdale moyenne, parfois plus bas, à la naissance de la honteuse interne (ganglion hémorroïdal moyen, ou *ganglion de Quénu*) (voy. : fig. 333).

***

BRANCHES DE L'ARTÈRE HYPOGASTRIQUE

Artère ilio-lombaire.

L'*artère ilio-lombaire* est relativement peu volumineuse ; elle naît le plus souvent du versant interne du tronc de l'hypogastrique, parfois aussi du tronc fessier de cette artère; par un trajet récurrent, elle se dirige presque verticalement en haut, en dehors et en arrière, elle croise la face postérieure des vaisseaux iliaques internes, en avant du tronc lombo-sacré, elle franchit le détroit supérieur pour aborder la fossette de Marcille, ou fossette lombo-sacrée (voy. : fig. 339).

Dans son trajet, elle décrit une courbe à concavité supérieure, qui embrasse la veine iliaque externe, l'artère homonyme sus-jacente à la veine et le nerf obturateur (Grégoire). A son passage au niveau du détroit supérieur, l'artère est comprise entre deux troncs nerveux : le tronc lombo-sacré en bas et en dedans (ou sa racine supérieure), et le nerf obturateur en haut et en dehors (voy. : fig. 330).

Elle se termine : soit dans l'aire de la *fossette de Marcille (type court)*; soit, plus fréquemment, devant l'interligne sacro-iliaque, après s'être engagée sous le bord interne du psoas *(type long)* (voy. : fig. 340), en se divisant comme les artères lombaires, dont elle présente les mêmes caractères de distribution, en *deux branches*; l'une *ascendante ou lombaire (branche postérieure)*; l'autre, *transversale* ou *iliaque (branche antérieure).*

1° La **branche ascendante** ou **lombaire,** équivalente de la branche dorso-spinale des artères lombaires, monte devant l'interligne sacro-iliaque; elle traverse de bas en haut et d'avant en arrière la partie externe de la fossette de Marcille; elle croise ainsi l'aileron sacré et se distribue au psoas, au carré des lombes et à la masse sacro-lombaire.

En regard du dernier trou de conjugaison, elle abandonne un rameau spinal qui pénètre

le canal rachidien par cet orifice; parfois même elle fournit la cinquième artère lombaire.

Cette branche s'anastomose constamment avec les deux dernières artères lombaires (voy. : fig. 324).

2° La **branche transversale** ou **iliaque**, équivalente d'une intercostoïde lombaire, est destinée au psoas-iliaque et à l'os iliaque. Elle se porte horizontalement en dehors sous le muscle psoas; elle chemine en arrière des branches du plexus lombaire, et en particulier du nerf crural; puis elle glisse dans l'interstice compris entre le psoas et l'iliaque; très courte, elle se divise en plusieurs rameaux qui se ramifient de part et d'autre du muscle iliaque; un rameau chemine entre le *fascia iliaca* et la face endopelvienne du muscle; les autres, plus importants, s'engagent entre l'os iliaque et le muscle; un de ces rameaux fournit l'*artère nourricière de l'os coxal.*

Par sa distribution, la branche transversale de l'artère ilio-lombaire représente l'*artère principale du muscle iliaque*; elle fournit également au psoas quelques rameaux, qui l'abordent par sa face postérieure.

Cette branche s'anastomose dans la fosse iliaque et sous le *fascia iliaca* avec une branche de la circonflexe iliaque profonde, en formant une arcade artérielle, généralement grêle, sous-jacente à la crête iliaque et parallèle à cette dernière : c'est l'*arc artériel iliaque* (voy. : fig. 324).

Artères sacrées latérales.

Les *artères sacrées latérales* sont au nombre de *deux* : l'une *supérieure*, l'autre *inférieure.*

Elles naissent du versant postéro-interne du tronc postérieur de l'hypogastrique (voy. : fig. 339); toutefois, dans le cas de bifurcation basse de l'iliaque interne, la supérieure se détache assez souvent du tronc même de cette artère ; parfois aussi, elles naissent d'un tronc commun, et il n'existe alors qu'une seule artère sacrée latérale : c'est l'*artère sacrée latérale commune* (10 % des cas); enfin, anormalement, elles peuvent naître d'un tronc commun avec l'hémorroïdale moyenne.

1° *L'***artère sacrée latérale supérieure,** généralement grêle, se dirige obliquement en en dedans, en arrière et en bas; elle pénètre dans le premier trou sacré antérieur, où elle se divise en *deux rameaux* : *a)* un *rameau spinal* pour le sac dural et la queue de cheval; *b)* et un *rameau dorsal* qui sort par le premier trou sacré postérieur, pour se distribuer à la partie inférieure des muscles spinaux, au grand fessier, à l'aponévrose lombo-sacrée et aux téguments de la région sacrée (voy. : fig. 344).

Avant de pénétrer le premier trou sacré antérieur, elle envoie une anastomose transversale à la sacrée moyenne et une anastomose descendante à la sacrée latérale inférieure.

2° **L'artère sacrée latérale inférieure,** plus volumineuse que la précédente, naît un peu au-dessous de cette dernière, près de l'origine de l'artère fessière; elle se dirige tout d'abord transversalement en dedans, parallèlement à l'artère sacrée latérale supérieure, puis elle s'infléchit verticalement en bas en abordant la gouttière du deuxième trou sacré antérieur; dans son trajet, elle est située en avant du pyramidal du bassin et des branches antérieures des nerfs sacrés, qu'elle vascularise.

En regard de chaque trou sacré antérieur, elle abandonne, d'une part, une branche qui pénètre celui-ci et se comporte dans le canal sacré comme l'artère sacrée latérale supérieure, et, d'autre part, une branche anastomotique transversale à la sacrée moyenne (voy. : fig. 388).

Les artères sacrées, ainsi que leurs anastomoses, sont comprises dans l'épaisseur de la *lame présacrée,* qui représente la lame vasculaire de ces vaisseaux (voy. : fig. 344).

Artère fessière.

L'*artère fessière* (1) représente la branche terminale du tronc postérieur (tronc fessier) de l'artère hypogastrique; c'est la plus volumineuse des branches collatérales de cette artère; son *calibre* à l'origine atteint 5 millimètres; elle est destinée à la musculature de la région fessière.

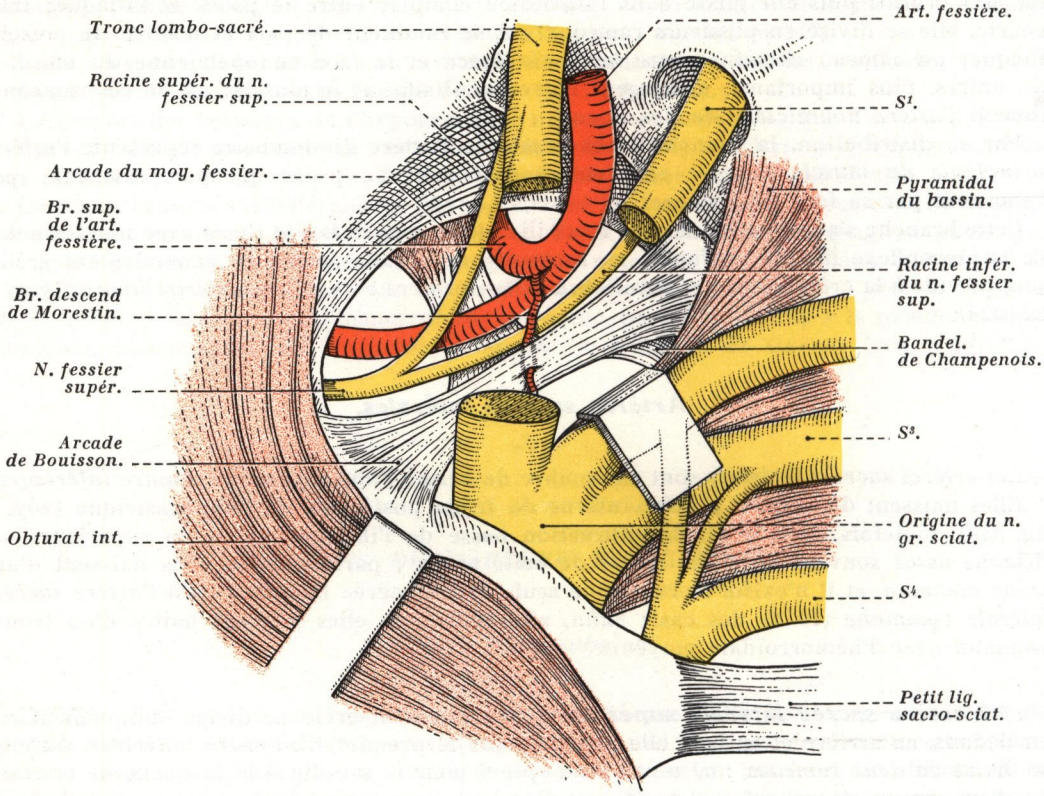

FIG. 347. — *Rapports de l'artère fessière à sa sortie du bassin; côté droit, vue endopelvienne.*

ORIGINE, TRAJET, TERMINAISON. — Elle naît dans le bassin entre les deux premiers trous sacrés antérieurs, au niveau du bord supérieur du pyramidal; dès son origine, elle décrit dans le bassin un trajet curviligne en forme de crosse à convexité inférieure et interne; elle se porte alors obliquement en arrière, en dehors et en bas; elle passe entre le tronc lombo-sacré et la première branche sacrée antérieure, elle longe le bord supérieur du pyramidal du bassin, puis, après un court trajet intra-pelvien de 3 centimètres environ, elle sort du bassin avec le nerf fessier supérieur dans la partie la plus élevée de la grande échancrure sciatique, entre le cintre supérieur osseux de cette échancrure et le bord supérieur du pyramidal *(orifice* ou *triangle sus-pyramidal)* (voy. : fig. 347 et 349).

(1) Article à consulter : HUARD, MONTAGNÉ et PALÈS : L'artère fessière, indications anatomo-chirurgicales. *Annales d'Anatomie pathologique et d'Anatomie normale médico-chirurgicale*, novembre 1930, n° 8, p. 919.

A ce niveau, elle traverse un orifice ostéo-fibreux appelé *canal fessier* (1), ou *canal de Bouisson.* Ce canal est délimité ainsi qu'il suit : *en haut,* par le bord supérieur de la grande échancrure sciatique; *en bas,* par une arcade fibreuse, légèrement convexe en bas, dite *arcade de Bouisson,* tendue entre le bord antérieur de la grande échancrure sciatique en avant et l'articulation sacro-iliaque en arrière; l'orifice externe du conduit est subdivisé en deux orifices secondaires : l'un, antérieur, l'autre, postérieur, par suite de l'insertion de l'arcade du moyen fessier sur le bord externe de l'arcade de Bouisson (voy. : *Muscles fessiers,* tome II) (voy. : fig. 347).

Le plus souvent, l'artère se bifurque en T (Lazorthes) dans le canal fessier, en regard de l'arcade du moyen fessier et donne deux branches, l'une antérieure, l'autre postérieure. La branche antérieure ou profonde émerge à la région fessière, accompagnée du nerf fessier supérieur, par l'orifice antérieur, tandis que la branche postérieure ou superficielle quitte le bassin par l'orifice postérieur; ainsi la bifurcation de l'artère fessière s'oppose à l'étoile fibreuse de la grande échancrure (voy. : fig. 348).

Son émergence dans la région fessière *(canal de Bouisson)* est située à 8 centimètres de la ligne médiane, sur une ligne menée du bord supérieur du grand trochanter à l'épine iliaque postéro-supérieure (ligne ilio-trochantérienne).

Le *nerf fessier supérieur* émerge le plus souvent du bassin par l'orifice antérieur, où il se place un peu au-dessous et en dehors de l'artère fessière; plus rarement, il passe au-dessous de l'arcade de Bouisson, qui le sépare des vaisseaux fessiers, puis il traverse les fibres du moyen fessier pour apparaître dans l'interstice musculaire moyen fessier-petit fessier.

Profondément située dans la région fessière, l'artère se termine bientôt, après un court trajet de 5 à 6 millimètres, de façon différente suivant les sujets ; le plus souvent, elle se divise en *deux branches terminales* : l'une *superficielle,* l'autre *profonde* ; mais parfois aussi, elle se ramifie en un bouquet de trois à quatre branches (Morestin, Chalot), rarement plus, soit cinq à six branches (Lévi), et en pareil cas, il existe fréquemment une *branche descendante* qui chemine tout d'abord dans l'espace celluleux compris entre les deux plans des muscles fessiers, puis derrière le pyramidal du bassin (espace sous-fessier), pour s'anastomoser avec l'ischiatique (voy. : fig. 349) (voyez plus loin).

Pendant son trajet, l'artère fessière est accompagnée par deux veines volumineuses : l'une antérieure, l'autre postérieure, réunies par de multiples anastomoses en échelle autour de l'artère, disposition qui complique notablement sa ligature à ce niveau, et par des troncs collecteurs lymphatiques *(troncs collecteurs fessiers)* issus des muscles fessiers et pelvi-trochantériens; ils aboutissent aux ganglions hypogastriques, et plus spécialement au ganglion postérieur appliqué sur l'origine de l'artère fessière.

BRANCHES COLLATÉRALES. — Dans son trajet intra-pelvien, elle ne fournit que des rameaux grêles au pyramidal du bassin, au plexus sacré et à l'articulation sacro-iliaque.

BRANCHES TERMINALES. — *1°* La ***branche superficielle*** est la moins volumineuse; elle chemine entre le grand et le moyen fessier et se distribue par de multiples rameaux à la moitié supérieure du grand fessier; ceux-ci pénètrent le muscle par sa face profonde.

Cette branche abandonne un rameau qui, né près de son origine, descend verticalement en traversant le plus souvent l'arcade de Bouisson (Lazorthes), il chemine en arrière du pyramidal du bassin lorsque celui-ci sort de la grande échancrure sciatique; ce rameau parfois relativement volumineux, appelé *branche descendante de Morestin,* se distribue au pyramidal du bassin et au grand fessier, puis il se termine en s'anastomosant à plein canal avec une branche ascendante issue de l'ischiatique, continuant ainsi vers la région fessière

---

(1) Il serait plus logique de l'appeler *canal des vaisseaux fessiers.*
Article à consulter : Lazorthes et Ollé : La loge du pyramidal et le canal fessier. Arcade de Bouisson, bandelette de Champenois, arcade du moyen fessier. *Annales d'Anatomie pathologique et d'Anatomie normale médico-chirurgicale,* juillet 1939, n° 7.

la série des anastomoses postérieures de la cuisse (voy. : *Artère fémorale,* tome II) (voy. : fig. 349 et 354).

Ce rameau artériel peut se détacher parfois de la branche profonde, voire même de la terminaison du tronc initial.

Assez souvent, et après un court trajet, la branche superficielle se divise en deux branches secondaires : l'une supérieure; l'autre inférieure (voy. : fig. 349).

2° La ***branche profonde*** se dirige en avant et en haut; satellite du nerf fessier supérieur qui lui est immédiatement sous-jacent, elle chemine entre le moyen et le petit fessier et se distribue à ces deux muscles; elle se termine, près de l'épine iliaque antérieure et supérieure, dans le tenseur du fascia lata qu'elle vascularise (voy. : fig. 349).

Les branches de l'artère fessière fournissent des *rameaux perforants* qui, après avoir traversé le grand fessier, vont irriguer les téguments de la région fessière; parmi ces rameaux, l'un d'eux, le *rameau coccygien,* traverse le grand ligament sacro-sciatique *(artère du grand ligament sacro-sciatique),* accompagné du rameau perforant cutané issu du plexus honteux, puis les insertions inféro-internes du grand fessier, pour se distribuer aux téguments de la région coccygienne; ce rameau naît fréquemment de la branche descendante de l'ischiatique.

Au niveau du bord postérieur du petit fessier, la branche profonde de l'artère fessière abandonne sa principale collatérale, l'*artère du toit du cotyle.* Celle-ci chemine d'arrière en avant et légèrement sinueuse entre l'os coxal et le petit fessier, immédiatement au-dessus du tendon récurrent du droit antérieur et parallèlement à ce dernier; elle se termine entre les insertions du tendon direct du droit antérieur et celles du couturier. Dans son trajet, elle abandonne des *rameaux* : les uns, *ascendants, musculaires,* destinés au petit fessier; les autres, *descendants, ostéo-articulaires,* pour la partie supérieure du sourcil et du bourrelet cotyloïdien ainsi que pour la partie adjacente de la capsule de l'articulation de la hanche.

Cette artère est d'une importance capitale, car c'est elle qui assure la nutrition du toit du cotyle; son défaut de développement ou son absence, constatés chez la plupart des sujets atteints de luxation congénitale de la hanche seraient la cause de l'aplasie du toit cotyloïdien.

L'artère fessière fournit également quelques *branches récurrentes,* qui se dirigent vers les insertions sacrées du muscle grand fessier auquel elles se distribuent, ainsi qu'au grand ligament sacro-sciatique (Salmon et Dor).

Artère ischiatique.

L'*artère ischiatique* provient le plus souvent de la bifurcation du tronc ischio-honteux; elle représente ainsi la branche de bifurcation interne du tronc antérieur de l'hypogastrique; après l'artère fessière, c'est la plus volumineuse des branches de l'iliaque interne. Son *calibre* moyen est de 4 millimètres à l'origine.

ORIGINE, TRAJET, TERMINAISON. — Elle naît à des niveaux variables dans l'excavation pelvienne, en avant du pyramidal du bassin; elle se dirige verticalement en avant de ce muscle et de la première branche sacrée antérieure, puis elle oblique en bas et en dehors pour s'engager dans l'angle que forment en s'unissant les deux premières branches antérieures des nerfs sacrés, plus rarement elle passe entre la troisième et la quatrième branche sacrée antérieure; elle chemine ensuite entre le pyramidal du bassin en arrière et le plexus sacré en avant; elle quitte le bassin par la *grande échancrure sciatique,* en s'engageant, avec les vaisseaux et nerf honteux internes, dans le *triangle sous-pyramidal,* c'est-à-dire

entre le bord inférieur du pyramidal du bassin et le petit ligament sacro-sciatique (voy. : fig. 348 et 354).

A ce niveau, l'artère ischiatique est située dans la partie la plus interne de ce triangle, en dedans des vaisseaux honteux internes, dont elle est séparée par le nerf honteux interne, qui lui, est situé sur un plan plus antérieur que l'artère; le nerf grand sciatique est situé plus en dehors, et le petit sciatique est postérieur à ce dernier; exceptionnellement, elle passe en

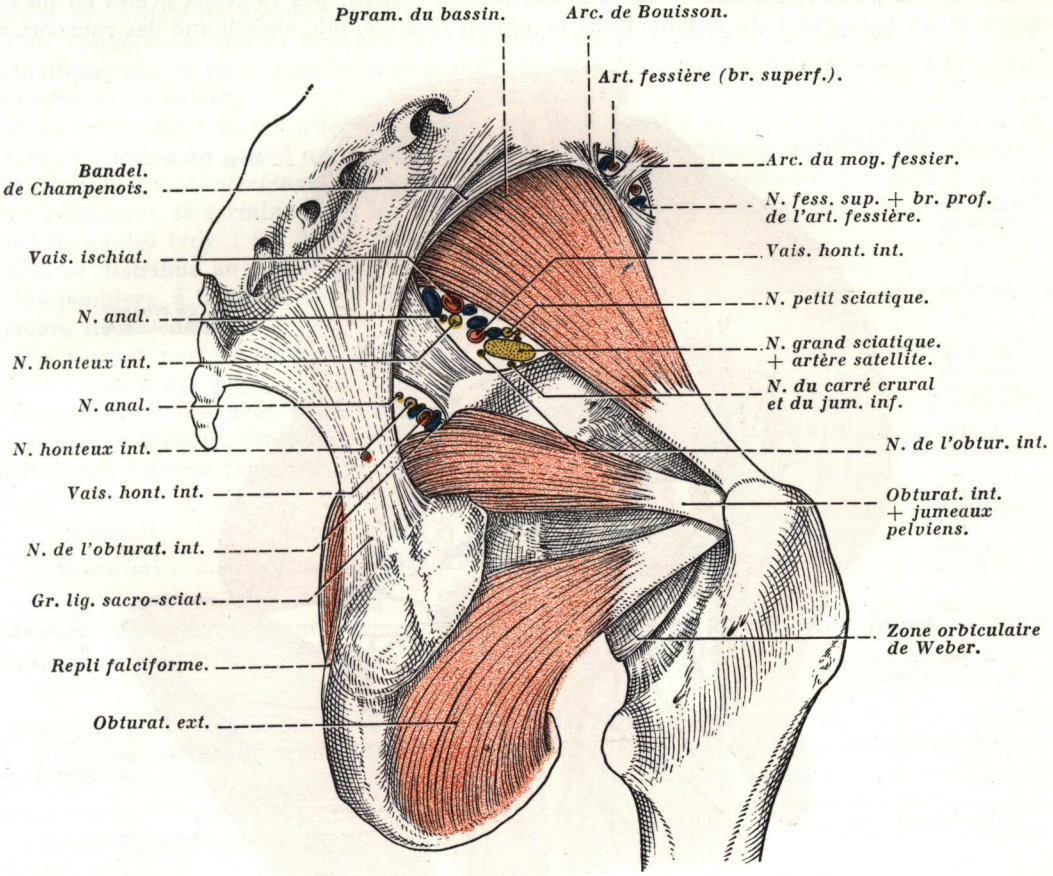

FIG. 348. — *Organes vasculo-nerveux de la grande et de la petite échancrure sciatique; vue postéro-latérale droite.*

Les vaisseaux et les nerfs des échancrures sciatiques sont représentés dans la situation qu'ils occupent à ce niveau. A noter le rameau coccygien de l'artère ischiatique traversant le grand ligament sacro-sciatique.

dehors des vaisseaux honteux internes, entre ceux-ci et les deux nerfs sciatiques (Chalot) (voy. : *Orifices ostéo-fibreux du bassin. Grande échancrure sciatique,* tome V).

Dans la *région fessière,* l'artère ischiatique suit un trajet descendant, légèrement curviligne à concavité externe, qui la rapproche de plus en plus du nerf grand sciatique; elle croise successivement en arrière les vaisseaux et nerfs honteux internes, l'obturateur interne et les deux jumeaux; puis elle se divise, dans la *gouttière ischio-trochantérienne,* en *deux branches* : l'une, *ascendante* ou parfois *transversale* : c'est la *branche fessière*; l'autre, *descendante,* appelée *branche crurale* (voy. : fig. 349).

Dans son trajet, l'artère est accompagnée de deux veines satellites et de troncs collec-

teurs *(troncs collecteurs ischiatiques)*, qui, venus de la région fessière, vont se jeter dans les ganglions hypogastriques.

Dans quelques cas, l'artère ischiatique peut être accompagnée d'une branche accessoire *(artère ischiatique accessoire)*, généralement grêle, qui suit sensiblement le même trajet qu'elle; elle se distribue principalement au pyramidal du bassin et au grand fessier.

BRANCHES COLLATÉRALES. — Dans le *bassin*, elle fournit des rameaux grêles au plexus sacré et au pyramidal du bassin. Dans la *région fessière*, elle abandonne des rameaux au

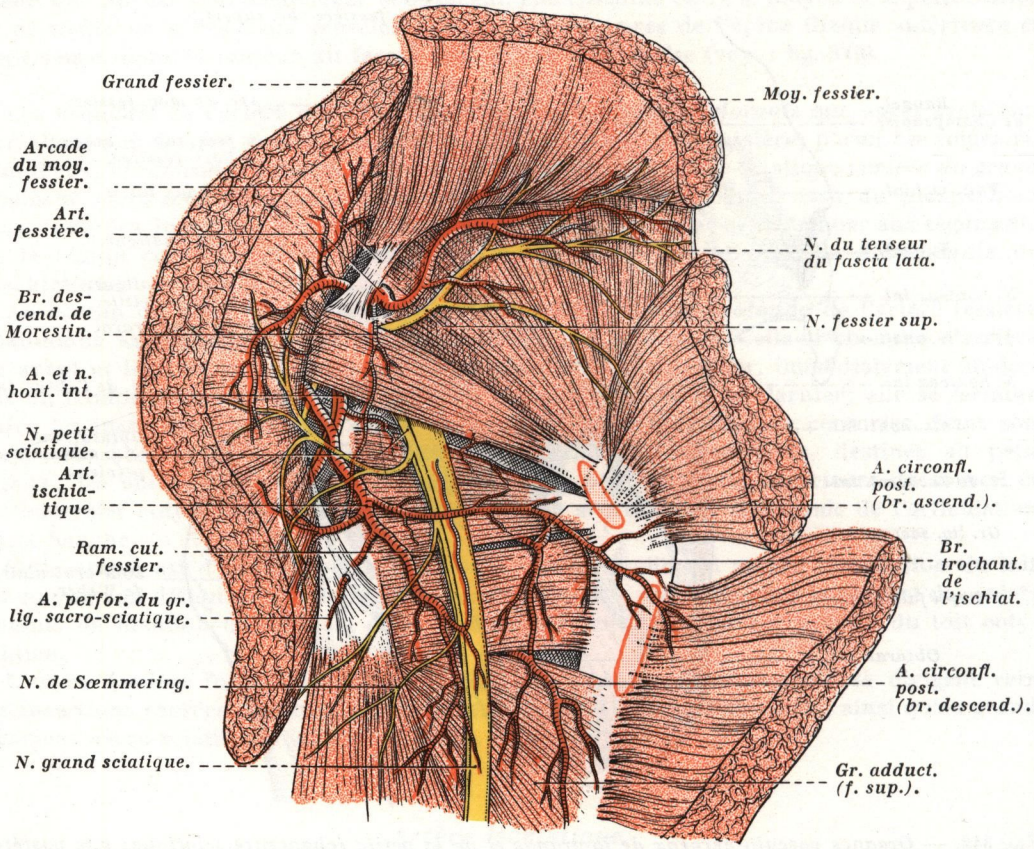

FIG. 349. — *Artères fessière, honteuse interne et ischiatique dans la région fessière; côté droit, vue postérieure.*
Les bourses séreuses sont indiquées en pointillé rouge.

pyramidal, une *branche ascendante* qui s'anastomose avec la branche superficielle de l'artère fessière et une *artère articulaire* pour la face postéro-inférieure de l'articulation de la hanche (voy. : fig. 349).

Dans le cas de division basse de l'ischiatique, le tronc artériel abandonne deux ou trois rameaux au grand fessier; ceux-ci, dirigés obliquement en dehors et en haut, l'abordent par sa face profonde.

BRANCHES TERMINALES. — *1°* La ***branche ascendante*** ou ***fessière***, généralement grêle, très courte, se ramifie très rapidement à la face profonde de la moitié inférieure du muscle grand fessier, auquel elle se distribue.

Cette branche présente assez souvent une direction oblique en haut et en dehors sous le muscle grand fessier, et un de ses rameaux s'anastomose fréquemment avec la branche descendante de Morestin, issue de la branche superficielle de l'artère fessière (voy. : fig. 349).

2° La ***branche descendante*** ou ***crurale*** est très variable dans son développement : elle représente le vestige du dispositif primitif, car chez le fœtus, l'artère ischiatique est l'artère principale du membre inférieur.

Plus volumineuse que la branche fessière, elle semble continuer la direction de l'artère ischiatique; placée en dedans du nerf grand sciatique, elle longe ce dernier jusqu'à la partie moyenne de la cuisse.

Dans la gouttière ischio-trochantérienne, elle abandonne : *a)* un rameau au grand nerf sciatique *(artère du grand nerf sciatique)*; *b)* et une volumineuse branche transversale, dite *branche trochantérienne,* qui, après avoir croisé la face postérieure des nerfs grand et petit sciatiques, se termine dans les muscles grand et moyen fessiers, près de leurs insertions fémorales (voy. : fig. 349).

Elle se distribue aux muscles grand et moyen fessiers, jumeaux pelviens, carré crural, ischio-jambiers, à la partie supérieure du grand adducteur et aux téguments de la face postérieure de la cuisse.

Elle fournit parfois l'*artère perforante du grand ligament sacro-sciatique (rameau coccygien)* (voy. : fig. 349).

Elle s'anastomose avec la circonflexe postérieure, la première perforante et parfois la deuxième perforante, contribuant ainsi à la constitution du *plan artériel postérieur de la cuisse* (voy. : *Artère fémorale,* tome II).

Artère obturatrice.

L'*artère obturatrice* est une artère relativement volumineuse, destinée à la région obturatrice, à la racine de la cuisse et à l'articulation de la hanche.

ORIGINE. — L'origine de l'artère obturatrice est très variable; elle naît le plus souvent de la face antérieure du tronc antérieur de l'hypogastrique, plus rarement de l'ischiatique, ou même de l'artère fessière lorsqu'il y a division prématurée de l'iliaque primitive; parfois aussi, elle se détache directement de l'iliaque externe, en amont de la naissance de l'artère épigastrique (ce mode d'origine est plus fréquent chez l'homme que chez la femme).

Anormalement, elle peut naître de la crosse de l'épigastrique par l'intermédiaire de l'anastomose parfois volumineuse que lui envoie cette artère, rappelant ainsi le *dispositif fœtal* des artères pariétales pelviennes (voy. : fig. 350).

L'origine et la disposition de l'artère obturatrice ne sont pas toujours symétriques et il n'est pas rare d'observer chez le même sujet des origines différentes à droite et à gauche, partant une longueur et une disposition différentes des deux vaisseaux.

Enfin, exceptionnellement, on peut observer l'existence d'une *artère obturatrice accessoire* coexistant avec l'artère obturatrice principale; dans ce cas, l'artère principale naît toujours du tronc ischio-honteux de l'hypogastrique, voire même de cette artère, tandis que l'artère accessoire, généralement grêle, se détache de l'iliaque externe ou d'un tronc commun avec l'artère épigastrique.

TRAJET, DIRECTION, TERMINAISON. — Dès son origine, elle se dirige obliquement en bas, en avant et en dedans, appliquée contre la paroi latérale de l'excavation pelvienne. Elle chemine parallèlement au détroit supérieur (ligne innominée) et à environ 2 cm. 1/2 au-dessous de celui-ci, elle atteint le canal sous-pubien, dans lequel elle s'engage avec le

nerf obturateur; elle se termine, à ce niveau, un peu en arrière de l'orifice antérieur du canal sous-pubien, en se bifurquant en deux *branches terminales,* l'une *antérieure* ou *interne,* l'autre *postérieure* ou *externe.*

CALIBRE. — Le *calibre* de l'artère obturatrice varie à son origine entre 2 mm. 1/2 et 3 millimètres; elle est généralement plus volumineuse chez l'homme que chez la femme.

RAPPORTS. — Par suite de son trajet, l'artère obturatrice occupe successivement le petit bassin et le canal sous-pubien.

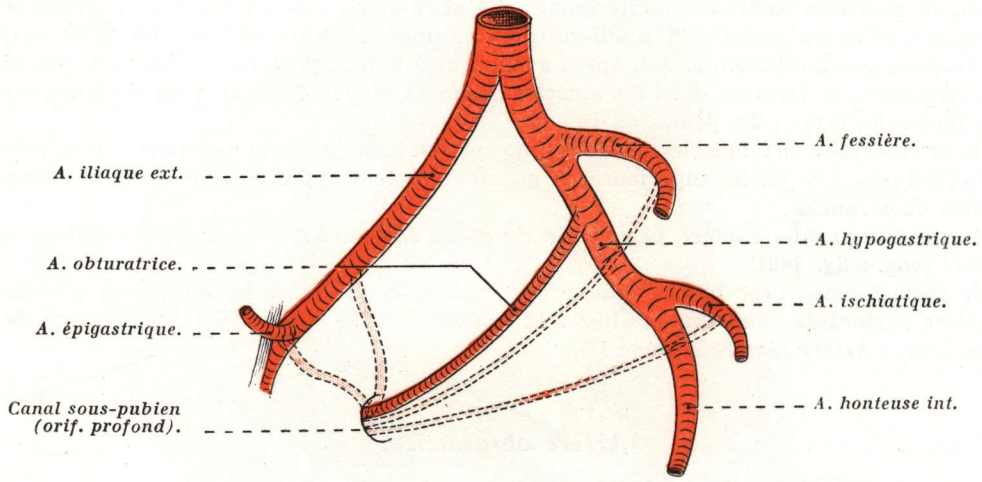

FIG. 350. — *Variations d'origine et de situation de l'artère obturatrice* (en rose); *vue interne, côté droit* (schématique).

*1° **Dans le petit bassin,*** l'artère chemine sous le péritoine pelvien, qui l'applique contre la paroi latérale de l'excavation pelvienne.

Elle répond : a) *en dehors,* à l'obturateur interne recouvert de son aponévrose; dans son trajet, l'artère est accompagnée d'une gaine vasculaire, expansion de la gaine hypogastrique qui adhère à l'aponévrose de revêtement de ce muscle; b) *en dedans,* au péritoine pelvien et aux viscères pelviens; elle est croisée à distance par le canal déférent chez l'homme et par le ligament rond chez la femme, qui se portent l'un et l'autre obliquement de dehors en dedans, d'avant en arrière et de haut en bas après leur sortie du canal inguinal; enfin, la vessie fortement distendue peut se mettre en contact avec les vaisseaux obturateurs; c) *au-dessous,* à la veine obturatrice qui chemine parallèlement à l'artère; d) et *au-dessus,* au nerf obturateur, branche du plexus lombaire, qui, plus oblique que l'artère, se rapproche de plus en plus des vaisseaux obturateurs (voy. : fig. 330 et 341), il sépare l'artère obturatrice du groupe inférieur des ganglions iliaques externes (chaîne interne) immédiatement sus-jacents au nerf (voy. : fig. 333); la veine obturatrice, relativement volumineuse, sépare l'artère des insertions du releveur de l'anus sur l'aponévrose de l'obturateur interne et de l'*arcus tendineus.*

Près de sa naissance, l'artère obturatrice répond : *en bas,* à l'origine de la génito-vésicale et, chez la femme, à l'utérine; *en haut,* à l'origine de l'ombilicale; l'uretère croise parfois en dedans l'artère obturatrice près de son origine; elle répond également à ce niveau

à la partie inférieure de la fossette ovarienne de Krause (voy. : *Fossette ovarienne*; article : *Ovaires*, tome V) (voy. : fig. 342).

Un peu avant son entrée dans le canal sous-pubien, contre la face interne du paquet vasculo-nerveux obturateur, s'applique le *ganglion du trou obturateur* (voy. : fig. 330).

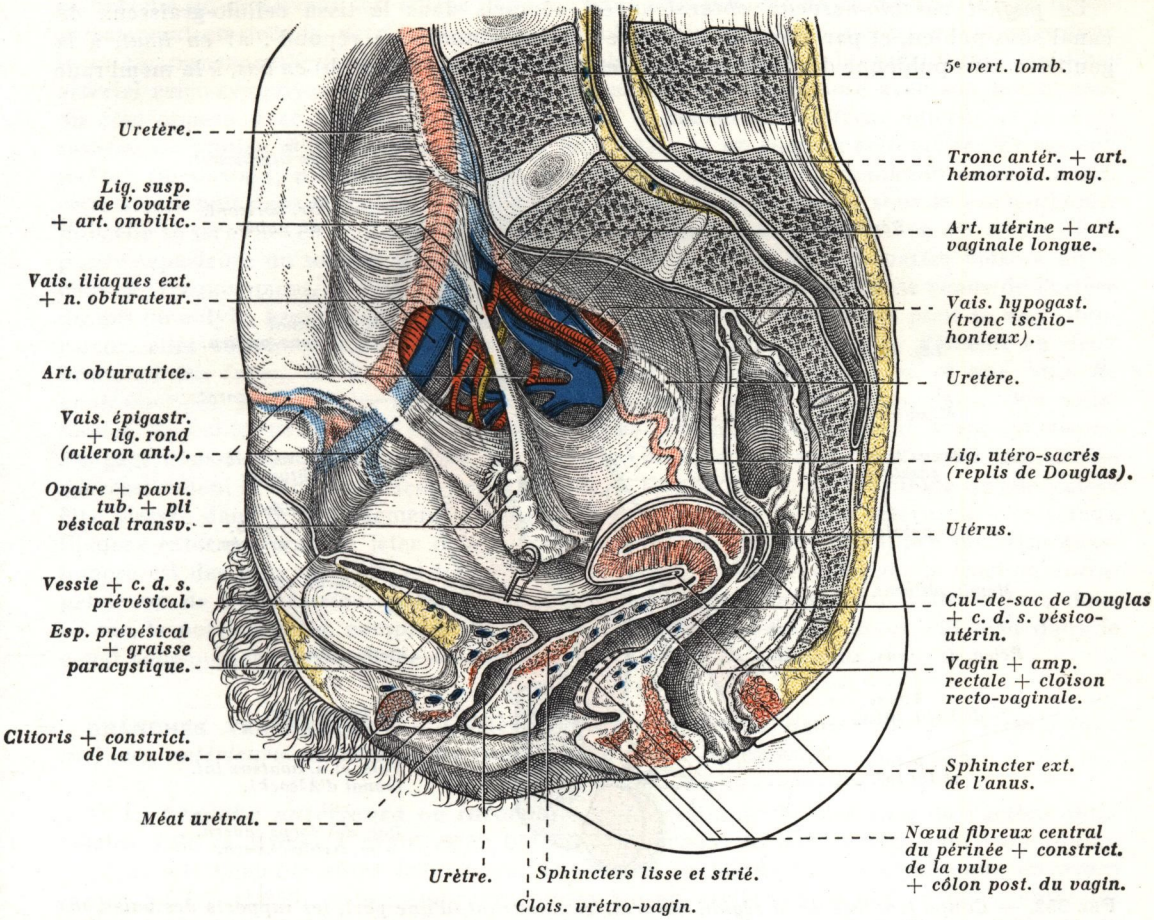

FIG. 351. — *Coupe médio-sagittale d'un bassin de femme montrant les rapports des vaisseaux iliaques et des branches de l'artère hypogastrique dans leur segment d'origine, côté droit.*

Le péritoine a été enlevé : *a)* en arrière du ligament large pour montrer la fossette ovarienne; *b)* au niveau du ligament large pour montrer le trajet des vaisseaux et nerf obturateurs.

2° ***Dans le canal sous-pubien,*** le paquet vasculo-nerveux obturateur traverse obliquement de dehors en dedans et d'arrière en avant ce canal, et les éléments constitutifs du paquet sont disposés de haut en bas comme précédemment, c'est-à-dire nerf, artère, veine; parfois, cependant, on peut observer à ce niveau deux veines : l'une, volumineuse *(veine principale)*, est l'élément le plus supérieur du paquet vasculo-nerveux, appliquée contre la face inférieure de la branche horizontale du pubis; l'autre, inférieure, plus grêle, est sous-jacente à l'artère (voy. : fig. 352); fréquemment, les deux veines obturatrices se détachent d'un véritable confluent veineux, dit *confluent veineux obturateur*, situé un peu en dedans et en avant de l'orifice pelvien du canal sous-pubien (voy. : *Veine obturatrice*, et voy. : fig. 497).

L'artère obturatrice rejoint son nerf homonyme au niveau de l'orifice postérieur ou pelvien du canal sous-pubien; cet orifice, de forme ovalaire, dont le grand axe est parallèle à la branche horizontale du pubis, est constitué en haut par le bord mousse de la gouttière sous-pubienne, et en bas par une *arcade aponévrotique* qui donne insertion par sa convexité à l'obturateur interne (voyez ce muscle, tome II).

Le *paquet vasculo-nerveux obturateur* est compris dans le tissu cellulo-graisseux du canal sous-pubien, et par son intermédiaire l'artère obturatrice répond : a) *en haut,* à la gouttière sous-pubienne dont elle est séparée par le nerf obturateur: b) *en bas,* à la membrane

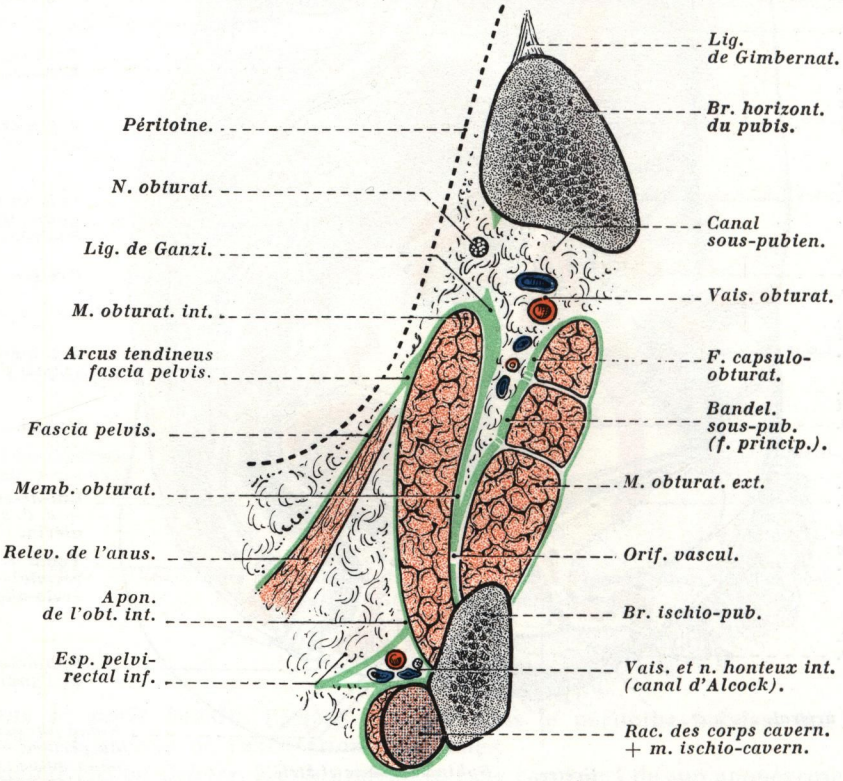

FIG. 352. — *Coupe frontale de la région obturatrice montrant, d'une part, les rapports des vaisseaux obturateurs au niveau du canal sous-pubien et, d'autre part, les vaisseaux honteux internes dans le canal d'Alcock, côté droit; segment antérieur de la coupe* (demi-schématique).

En pointillé, le péritoine.

obturatrice renforcée à ce niveau par le ligament de Ganzi (bandelette sous-pubienne postérieure de Vallois), et doublée intérieurement de l'obturateur interne, et au dièdre compris entre la membrane obturatrice et la bandelette sous-pubienne de Testut (bandelette sous-pubienne antérieure de Vallois); c'est dans ce dièdre, prolongement vers le bas du canal sous-pubien, comblé également par du tissu cellulo-graisseux, que viennent s'étaler les branches terminales de l'artère obturatrice, en s'inscrivant dans le cercle du trou ischio-pubien (voy. : fig. 352 et 353).

BRANCHES COLLATÉRALES. — Les *branches collatérales* de l'artère obturatrice naissent dans son trajet intra-pelvien, elles sont relativement grêles, et pour la plupart destinées aux muscles voisins et au nerf obturateur, ce sont : *a)* des *rameaux musculaires,* dont l'un,

ascendant, pour le psoas-iliaque, et les autres, descendants, pour l'obturateur interne et le releveur de l'anus; parmi ceux-ci, l'un traverse les insertions du releveur anal pour cheminer dans l'espace pelvi-rectal inférieur, contre la face endopelvienne de l'obturateur interne; ce rameau s'anastomose avec une branche ascendante musculaire, venue de la honteuse interne dans son trajet périnéal; *b)* un *rameau rétro-pubien,* généralement grêle, qui se détache un peu avant son entrée dans le canal sous-pubien; ce rameau se dirige transversalement en dedans, derrière le corps du pubis et la symphyse pubienne; compris dans le *fascia transversalis* (lame vasculaire pariétale), il participe à la constitution du plan artériel rétro-symphysaire, bien décrit par Farabeuf; il s'anastomose avec son homonyme du côté opposé, avec l'artère rétro-symphysaire, venue de la honteuse interne et avec le rameau sus-pubien de l'épigastrique (voy. : fig. : 502); *c)* un *rameau articulaire,* dit *rameau pubien* (inconstant, n'existe qu'une fois sur quatre), destiné à l'articulation de la hanche; cette artère naît dans le bassin, croise le bord antérieur de l'os coxal sous le psoas-iliaque, puis elle se termine en se divisant en trois ou quatre branches grêles qui se distribuent à la partie supérieure du sourcil et du bourrelet cotyloïdien, ainsi qu'à la partie voisine de la capsule; fréquemment, ce rameau s'anastomose avec une branche terminale venue de l'artère du toit du cotyle, branche de la fessière; *d)* une ou deux fines artérioles pour le nerf obturateur, elles abordent le nerf perpendiculairement à sa direction et se divisent en deux branches (en forme de T) à son contact (Durand et Commandeur); *e)* et une *branche anastomotique pour l'artère épigastrique*; cette branche est la plus importante des collatérales de l'obturatrice; elle se détache de cette artère immédiatement avant qu'elle ne s'engage dans le canal sous-pubien; elle se dirige obliquement en haut et en dedans, croise successivement la face postérieure du ligament de Gimbernat, ce qui explique qu'elle puisse être blessée dans le débridement d'une hernie crurale, puis la face interne des vaisseaux iliaques externes, pour se jeter dans la crosse de l'épigastrique; le calibre de cette anastomose est des plus variable, et toujours en rapport inverse de celui de la portion intrapelvienne de l'obturatrice; parfois même, elle représente l'origine de cette artère; dans ce cas, la portion grêle, comprise entre l'hypogastrique et l'entrée de ce vaisseau dans le canal sous-pubien, devient une anastomose entre ces deux vaisseaux.

BRANCHES TERMINALES. — L'artère obturatrice donne *deux branches terminales* : *a)* l'une, *antérieure* ou *interne*; *b)* l'autre, *postérieure* ou *externe.*

1° La ***branche antérieure*** ou ***interne*** semble continuer la direction de l'artère obturatrice. Elle se dirige en avant et en bas en contournant le bord interne du trou ischio-pubien; elle chemine entre l'obturateur externe et la bandelette sous-pubienne en avant (voy. : fig. 352 et 353), et la membrane obturatrice en arrière, puis elle se place entre les insertions de l'obturateur externe et la membrane obturatrice. Elle se termine au niveau de la partie moyenne de la branche ischio-pubienne, où elle s'anastomose à plein canal avec la branche postérieure (voy. : fig. 353).

Dans son trajet, curviligne à convexité interne, elle fournit : *a)* des *rameaux ostéo-périostés* au pubis et à la branche ischio-pubienne; *b)* des *rameaux musculaires* pour l'obturateur externe, le pectiné, les moyen et petit adducteurs; *c)* un *rameau prépubien* ou *génital,* qui se termine dans les enveloppes superficielles des bourses et de la verge chez l'homme (voy. : fig. 353); *d)* et des *rameaux labiaux, externes* ou *latéraux,* qui se terminent dans les grandes lèvres chez la femme.

2° La ***branche postérieure*** ou ***externe,*** plus volumineuse que la précédente, chemine dans le dièdre compris entre la membrane obturatrice et la bandelette sous-pubienne; elle s'engage sous l'obturateur externe et se termine en s'anastomosant avec la branche antérieure.

Elle fournit au cours de son trajet, curviligne à convexité externe : *a)* une *artère acétabulaire,* destinée à l'articulation de la hanche; ce rameau naît très près de son origine,

il pénètre dans l'arrière-fond de la cavité cotyloïde par l'échancrure ischio-pubienne, il se distribue à l'acétabulum, et fournit l'*artère du ligament rond,* qui se termine dans la tête du fémur; cette artère assure la nutrition de la tête fémorale dans les fractures sous-capitales du col; *b)* un *rameau articulaire,* descendant, dit *rameau récurrent,* qui se détache parfois d'un tronc commun avec l'artère acétabulaire; cette artère contourne le bord inférieur du col, suit un trajet de bas en haut, parallèle aux insertions de la capsule contre la face postérieure du col fémoral; elle se termine au niveau du bord supérieur du grand trochanter, en s'anastomosant le plus souvent avec une branche terminale issue de l'artère antérieure du grand trochanter de Barkow; cette artère abandonne dans son trajet des branches transversales; les unes, externes, osseuses, destinées à l'extrémité supérieure du

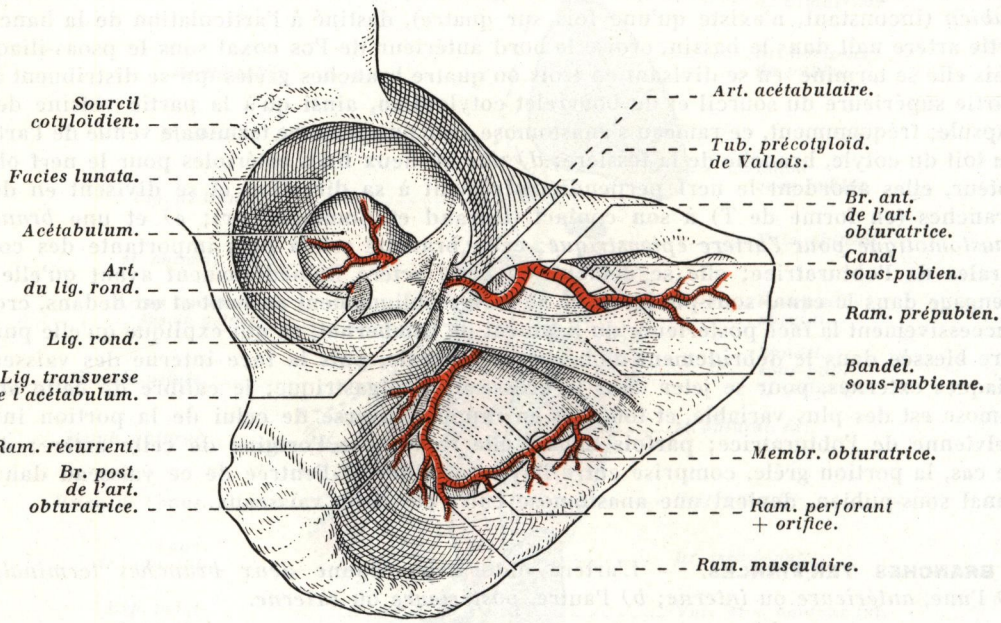

FIG. 353. — *Artère obturatrice et cercle artériel du trou obturateur, côté droit* (demi-schématique).

fémur; les autres, internes, qui se ramifient dans la capsule de l'articulation de la hanche (voy. : *Artères de l'articulation de la hanche,* tome II); *c)* un *rameau intra-pelvien* (Waldeyer), qui naît peu après l'artère acétabulaire; il perfore la membrane obturatrice, glisse sous l'obturateur interne auquel il se distribue, il se termine contre la face interne de l'ischion; *d)* et *des rameaux musculaires* destinés aux muscles obturateurs interne et externe, au carré crural, au grand adducteur et au droit interne; parmi ces rameaux, ceux qui sont destinés à l'obturateur interne *(rameaux perforants)* traversent la membrane obturatrice avec de petits pelotons graisseux, au niveau d'orifices ostéo-fibreux ménagés entre le pourtour osseux du trou obturateur et l'insertion de cette membrane (voy. : *Membrane obturatrice,* tome V) (voy. : fig. 353).

Par ses rameaux musculaires, l'artère obturatrice s'anastomose avec des branches de la circonflexe antérieure et de l'ischiatique; enfin, par l'intermédiaire de leur anastomose, les deux branches terminales de l'artère obturatrice forment le *cercle artériel du trou obturateur,* dont l'origine (bifurcation de l'artère) est située dans le canal sous-pubien (voy. : fig. 353).

Artère honteuse interne.

L'*artère honteuse interne* est la branche de bifurcation externe du tronc antérieur de l'hypogastrique : elle représente l'*artère principale du périnée et des organes génitaux externes* et plus spécialement des *organes érectiles.*

ORIGINE. — Son origine est variable, commandée par le mode de division de l'artère hypogastrique; souvent elle se détache par un tronc commun avec l'ischiatique (tronc antérieur ou ischio-honteux), alors la honteuse interne représente la branche antéro-externe de bifurcation du tronc.

Dans certains cas, elle apparaît comme la branche terminale de l'iliaque interne (lorsque ce n'est pas l'ischiatique), mais alors les branches viscérales de ce tronc se détachent du segment d'origine de la honteuse interne.

Dans la plupart des cas, elle naît, comme l'ischiatique, contre la face latérale du pelvis, à un niveau variable, mais le plus souvent contre la face antérieure du pyramidal du bassin, à 3 ou 4 centimètres au-dessous du détroit supérieur (voy. : fig. 330).

TRAJET ET TERMINAISON. — Après un trajet intra-pelvien oblique en bas et en arrière, mais relativement court, elle sort du bassin avec son nerf homonyme et avec l'ischiatique par le triangle sous-pyramidal de la grande échancrure sciatique, c'est-à-dire entre le bord inférieur du pyramidal et le petit ligament sacro-sciatique; elle apparaît alors dans la partie profonde de la région fessière, où elle contourne l'épine sciatique pour pénétrer à nouveau dans le bassin par la petite échancrure sciatique (voy. : fig. 349); elle aborde le creux ischio-rectal et, à ce niveau, elle change de direction pour devenir oblique en avant, en dedans et en haut; elle chemine tout d'abord contre la paroi latérale du pelvis, appliquée à la face interne de l'obturateur interne; continuant son trajet d'arrière en avant et légèrement ascendant, elle pénètre dans le périnée en longeant la face interne de la branche ischio-pubienne comprise entre les deux feuillets de l'aponévrose périnéale profonde (voy. : fig. 352); elle se rapproche de plus en plus de la ligne médiane; puis elle s'engage sous le ligament arqué sous-pubien, en dehors de la veine dorsale profonde de la verge ou du clitoris, qui la sépare à ce niveau de son homonyme du côté opposé.

Notablement diminuée de volume, elle se termine sous la symphyse pubienne, au niveau de l'*orifice sous-pubien*; puis elle gagne la face dorsale du pénis chez l'homme, du clitoris chez la femme, où elle prend le nom d'*artère dorsale de la verge* ou *du clitoris* (voy. : fig. 359, 362 et 363).

Pour Grégoire, la honteuse interne se termine dans le périnée, un peu en arrière du bord supérieur de la lame fixatrice des organes érectiles (lame intercaverneuse), en donnant *deux branches* : *a)* l'une s'engage au-dessous de la lame pour se rendre à la peau et aux muscles du périnée : c'est l'*artère de nutrition,* ou *artère périnéale superficielle*; *b)* l'autre passe à la face supérieure de la lame et continue la direction de la honteuse interne pour se distribuer aux organes érectiles : c'est l'*artère de fonction,* ou *artère périnéale profonde* (1) (voy. : fig. 361).

Dans son trajet, elle est accompagnée par sa ou ses veines satellites et par le nerf homonyme.

---

(1) Ouvrage à consulter : R. Grégoire : *Anatomie médico-chirurgicale de l'abdomen. La région lombaire et le petit bassin.* 1 vol. J. B. Baillière et Fils, édit., Paris, 1939.

DIRECTION. — La honteuse interne est une longue artère qui décrit dans son ensemble une vaste courbure à concavité antérieure et supérieure; et par sa sortie du bassin, cette courbe accroche l'épine sciatique et l'insertion du petit ligament sacro-sciatique sur cette dernière.

CALIBRE. — Le *calibre* de l'artère honteuse interne est presque toujours inférieur à celui de l'ischiatique; il varie entre 2 mm. 1/2 et 3 millimètres à l'origine.

RAPPORTS

Par suite de son trajet, l'artère honteuse interne présente *six portions;* elle occupe en effet successivement : *a)* l'*excavation pelvienne (portion intra-pelvienne)*; *b)* le *triangle sous-pyramidal* de la grande échancrure sciatique; *c)* la *région fessière*; *d)* la *petite échancrure sciatique*; *e)* le *creux ischio-rectal*; *f)* et le *périnée.*

1° ***A l'origine,*** l'artère honteuse interne est appliquée sur la face antérieure du pyramidal du bassin, devant lequel glissent les branches d'origine du plexus sacré; l'artère est séparée de celles-ci par l'aponévrose pelvienne supérieure.

De l'hypogastrique, se détachent en arrière et en dehors, l'ischiatique; en arrière et en haut, la fessière; en avant et en haut, l'obturatrice; et en dedans, les artères viscérales pelviennes.

2° ***Dans sa portion intra-pelvienne*** *(espace pelvi-rectal supérieur),* l'artère présente une longueur de 2 à 5 centimètres; cette portion est donc variable avec le niveau de la division de l'hypogastrique, elle chemine à peu près parallèlement au bord antérieur de la grande échancrure sciatique.

En arrière, elle répond au *pyramidal du bassin,* sur lequel elle repose, et dont elle est séparée par l'aponévrose pelvienne supérieure; au *plexus sacré* compris entre le muscle et l'aponévrose; les branches constitutives de ce plexus, et plus spécialement les trois premières branches sacrées antérieures, convergent vers la partie inférieure de la grande échancrure sciatique où, en se réunissant au tronc lombo-sacré, elles forment le grand nerf sciatique, tandis que le nerf honteux interne, branche terminale du plexus honteux, dérive des troisième et quatrième branches antérieures des nerfs sacrés.

L'artère honteuse interne croise la partie la plus externe du *plexus sacré,* et, avant d'aborder le triangle sous-pyramidal, elle se place entre le grand nerf sciatique en dehors et le nerf honteux interne en dedans; ces trois organes quittent le bassin par le même orifice (triangle sous-pyramidal) et ils présentent la même disposition, partant les mêmes rapports à leur entrée dans la partie profonde de la région fessière que dans le bassin.

Le plexus sacré donne à ce niveau le *nerf de l'obturateur interne,* qui se place aux côtés de l'artère.

L'*artère ischiatique* est tout d'abord située en dedans de la honteuse interne et sur le même plan qu'elle; puis, se dirigeant plus obliquement en arrière que la honteuse interne, elle s'enfonce sous l'aponévrose du pyramidal du bassin; elle pénètre dans la gaine de ce muscle, puis elle glisse entre les deuxième et troisième branches antérieures des nerfs sacrés.

Quant à l'*artère fessière,* plus supérieure et plus postérieure, elle s'engage dans l'angle aigu que forment en s'unissant le tronc lombo-sacré et la première branche sacrée antérieure (voy. : fig. 330).

Outre ce dernier vaisseau, on voit apparaître sous le bord inférieur du pyramidal du bassin, et avant qu'il ne quitte la cavité pelvienne, de dedans en dehors: l'artère ischiatique;

le nerf honteux interne; l'artère honteuse interne et le grand nerf sciatique, les artères étant accompagnées de leurs veines satellites.

Le *péritoine* tapisse la paroi latérale de l'excavation pelvienne, puis il se réfléchit sur l'ampoule rectale, en constituant les *fosses pararectales* ou *recessus pararectaux de Waldeyer* (1) (voy. : *Rapports du rectum*, tome VI).

En avant, l'artère répond à l'épanouissement des branches de l'hypogastrique (tronc antérieur) ; celles-ci soulèvent à ce niveau le tissu cellulaire sous-péritonéal; elles

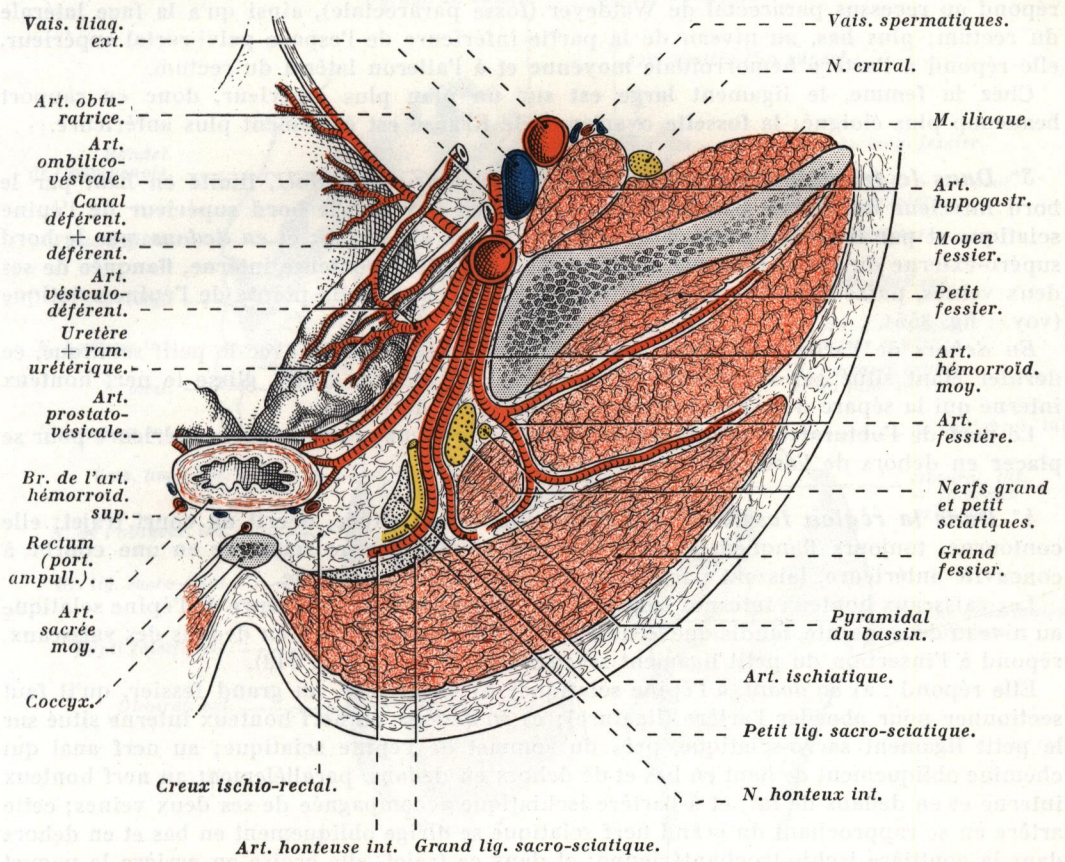

FIG. 354. — *Coupe transversale de la région fessière intéressant la grande et la petite échancrure sciatique, montrant la distribution de l'artère hypogastrique et le trajet de ses principales branches collatérales; côté droit, segment inférieur de la coupe* (schématique).

entraînent avec elles le tissu conjonctivo-vasculaire qui prolonge la gaine hypogastrique; parmi ces branches, l'hémorroïdale moyenne, l'utérine chez la femme et la génito-vésicale de Farabeuf chez l'homme, sont assez proches de la honteuse interne (voy. : fig. 354); les veines qui les accompagnent, parfois plexiformes se jettent dans la veine hypogastrique. Des ganglions lymphatiques de la chaîne hypogastrique sont appliqués en avant de l'artère et près de son origine *(ganglion de Quénu)*.

L'*artère utérine* descend verticalement contre la face antéro-interne de l'hypogastrique, et elle croise parfois l'origine de la honteuse interne.

(1) Anatomiste allemand (1836-1921).

En dehors, elle longe le bord antérieur de la grande échancrure sciatique sur lequel se fixe l'aponévrose pelvienne; elle répond à distance à la paroi latérale du pelvis, aux faisceaux les plus postérieurs de l'obturateur interne revêtu de son aponévrose, et à la bandelette ischiatique de Bourgery *(plica ischiatica),* qui renforce à ce niveau l'aponévrose pelvienne.

En dedans, elle est recouverte par le péritoine pariétal, qui forme à cet endroit la partie la plus supérieure du toit de l'espace pelvi-rectal supérieur, et par son intermédiaire, elle répond au recessus pararectal de Waldeyer (fosse pararectale), ainsi qu'à la face latérale du rectum; plus bas, au niveau de la partie inférieure de l'espace pelvi-rectal supérieur, elle répond à l'artère hémorroïdale moyenne et à l'aileron latéral du rectum.

Chez la femme, le ligament large est sur un plan plus antérieur, donc en rapport beaucoup plus éloigné; la fossette ovarienne de Krause est également plus antérieure.

3° ***Dans le triangle sous-pyramidal*** *(espace sous-pyramidal),* limité *en haut* par le bord inférieur du muscle pyramidal du bassin; *en bas* par le bord supérieur de l'épine sciatique et par le petit ligament sacro-sciatique qui s'y insère; et *en dedans* par le bord supéro-externe du grand ligament sacro-sciatique, l'artère honteuse interne, flanquée de ses deux veines, passe dans la partie du triangle qui repose sur la pointe de l'épine sciatique (voy. : fig. 355).

En dehors de l'artère, le grand nerf sciatique sort du bassin avec le petit sciatique, ce dernier étant situé sur un plan plus superficiel; *en dedans* d'elle, glisse le nerf honteux interne qui la sépare des vaisseaux ischiatiques et du nerf anal.

Le nerf de l'obturateur interne et du jumeau supérieur croise sa face antérieure pour se placer en dehors de l'artère (voy. : fig. 355).

4° ***Dans la région fessière,*** l'artère, profondément située, décrit un court trajet; elle contourne, toujours flanquée de sa ou de ses veines, l'épine sciatique en une courbe à concavité antérieure, laissant parfois sur l'os une légère empreinte.

Les vaisseaux honteux internes sont plaqués contre la face postérieure de l'épine sciatique au niveau de sa pointe, tandis que le nerf homonyme, situé un peu en dedans des vaisseaux, répond à l'insertion du petit ligament sacro-sciatique (voy. : fig. 349).

Elle répond : a) *en avant,* à l'épine sciatique; b) *en arrière,* au grand fessier, qu'il faut sectionner pour aborder l'artère (ligature); c) *en dedans,* au nerf honteux interne situé sur le petit ligament sacro-sciatique, près du sommet de l'épine sciatique; au nerf anal qui chemine obliquement de haut en bas et de dehors en dedans, parallèlement au nerf honteux interne et en dedans de lui; et à l'artère ischiatique accompagnée de ses deux veines; cette artère en se rapprochant du grand nerf sciatique se dirige obliquement en bas et en dehors dans la gouttière ischio-trochantérienne; et dans ce trajet, elle croise en arrière le paquet vasculo-nerveux honteux interne tout en abandonnant des rameaux au muscle grand fessier; signalons en outre, à ce niveau, le nerf perforant cutané (nerf perforant du grand ligament sacro-sciatique de Schwalbe), qui se dirige obliquement de haut en bas et d'avant en arrière pour traverser le grand ligament sacro-sciatique (pour plus de détails, voyez : *Branches collatérales du plexus honteux,* tome IV); d) enfin, *en dehors,* elle répond au grand nerf sciatique, au petit sciatique et au nerf de l'obturateur interne et du jumeau supérieur (voy. : fig. 349 et 354).

5° ***Dans la petite échancrure sciatique,*** l'artère quitte la région fessière pour entrer à nouveau dans le bassin; elle passe à ce niveau dans un orifice ostéo-fibreux, triangulaire, à sommet supéro-interne et à base externe, ischiatique, limité : *en haut* et *en avant,* par le bord inférieur du petit ligament sacro-sciatique et par l'épine sciatique; *en bas* et *en arrière,* par le bord externe du grand ligament sacro-sciatique; et *en dehors,* par l'obturateur interne qui se réfléchit contre le bord postérieur de l'os coxal sur la petite échancrure sciatique; à ce niveau ce muscle est séparé du corps de l'ischion par une bourse

séreuse bilobée, à la fois intra- et extra-pelvienne (bourse séreuse de l'obturateur interne).

Dans cet orifice, l'artère honteuse interne, accompagnée de sa ou de ses veines, s'engage dans la partie la plus externe de l'échancrure, tout contre l'obturateur interne, dont elle est séparée par le nerf destiné à ce muscle; le nerf honteux interne est situé en dedans de l'artère, mais il lui devient bientôt postéro-inférieur; le nerf anal, organe le plus interne de l'espace, s'engage dans l'angle formé par les deux ligaments sacro-sciatiques (voy. : fig. 354 et 355).

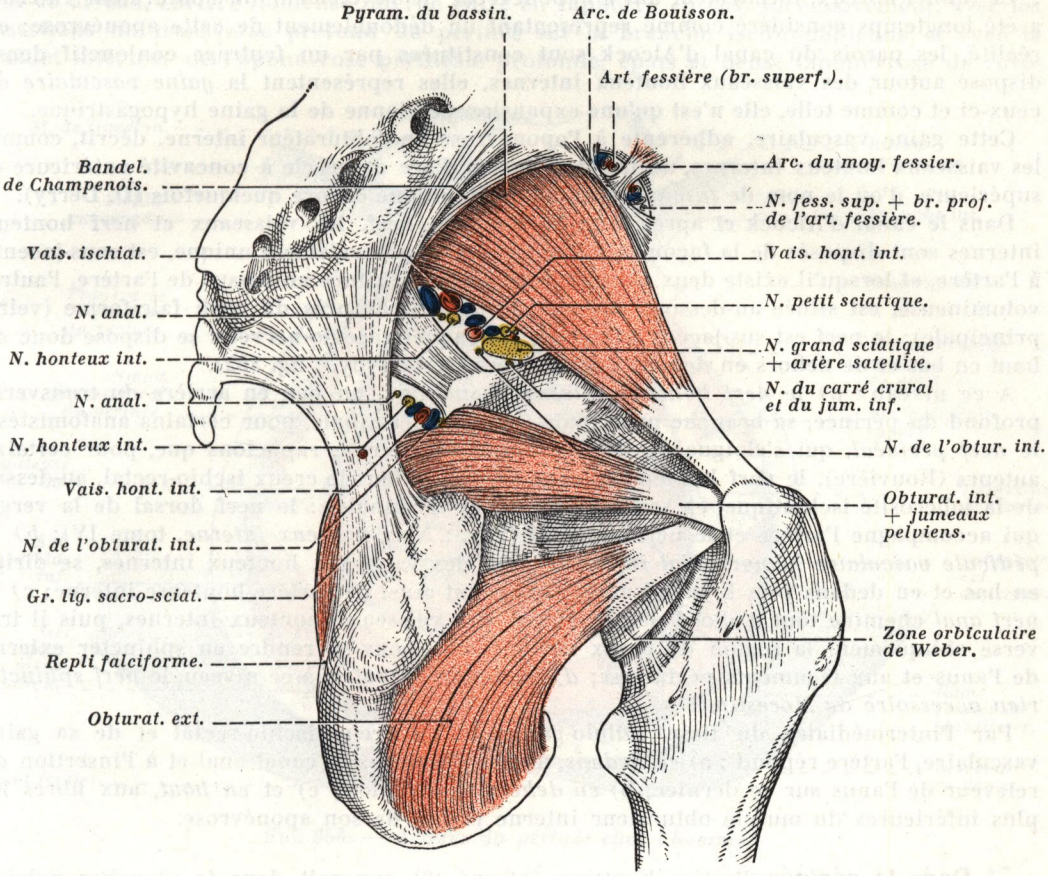

FIG. 355. — *Rapports des vaisseaux et nerf honteux internes à leur sortie du bassin, côté droit.*

6° **Dans le creux ischio-rectal,** l'artère honteuse interne chemine obliquement en avant et en bas sur un parcours d'environ 5 à 6 centimètres; elle est appliquée contre la paroi externe du creux ischio-rectal; celui-ci est limité *en haut,* par le releveur de l'anus, qui descend obliquement de haut en bas et de dehors en dedans vers le rectum; *en bas,* par le sphincter externe de l'anus, par les fibres les plus inférieures du grand fessier et par les téguments du périnée postérieur, et plus spécialement par le *fascia superficialis,* qui remplace l'aponévrose périnéale superficielle dans le périnée postérieur ; *en dedans,* par la partie très courte du canal anal, et *en dehors,* par la face interne de l'ischion doublée du repli falciforme du grand ligament sacro-sciatique, et par le muscle obturateur interne revêtu de son aponévrose.

L'artère est toujours flanquée de sa veine (parfois de deux veines plexiformes), et accompagnée de son nerf satellite; elle chemine tout d'abord au-dessus et en dehors du nerf, puis le nerf croise l'artère en dedans pour se placer au-dessus des vaisseaux honteux internes.

Le *paquet vasculo-nerveux honteux interne* est plaqué contre les insertions les plus inférieures du muscle obturateur interne et compris dans un tunnel fibreux, appelé *canal d'Alcock* (1) (voy. : fig. 352).

Ce tunnel fibreux, intimement uni à l'aponévrose de revêtement de l'obturateur interne, a été longtemps considéré comme représentant un dédoublement de cette aponévrose; en réalité, les parois du canal d'Alcock sont constituées par un feutrage conjonctif dense disposé autour des vaisseaux honteux internes, elles représentent la *gaine vasculaire* de ceux-ci et comme telle, elle n'est qu'une expansion pelvienne de la gaine hypogastrique.

Cette gaine vasculaire, adhérente à l'aponévrose de l'obturateur interne, décrit, comme les vaisseaux honteux internes, un trajet en forme d'arc de cercle à concavité antérieure et supérieure, d'où le nom de *fascia lunata* qu'on lui donne encore quelquefois (D. Derry).

Dans le canal d'Alcock et après le croisement du nerf, les vaisseaux et nerf honteux internes sont disposés de la façon suivante : la veine, généralement unique, est sous-jacente à l'artère, et lorsqu'il existe deux veines, l'une, grêle, est située au-dessus de l'artère, l'autre, volumineuse, est située au-dessous de cette dernière, très près du repli falciforme (veine principale); le nerf est sus-jacent à la veine; le paquet vasculo-nerveux se dispose donc de haut en bas et de dehors en dedans : nerf, artère, veine (voy. : fig. 352).

A ce niveau : *a)* le *nerf honteux interne* abandonne, un peu en arrière du transverse profond du périnée, sa branche principale (branche terminale, pour certains anatomistes), le *nerf périnéal,* qui s'éloigne de l'artère honteuse interne; rappelons que, pour certains auteurs (Rouvière), le nerf honteux interne se divise dans le creux ischio-rectal, au-dessus de la tubérosité ischiatique, en ses deux branches terminales : le nerf dorsal de la verge, qui accompagne l'artère et le nerf périnéal (voy. : *Nerf honteux interne,* tome IV); *b)* le *pédicule vasculaire hémorroïdal inférieur,* issu des vaisseaux honteux internes, se dirige en bas et en dedans vers le canal anal, s'éloignant ainsi de l'artère honteuse interne; *c)* le *nerf anal* chemine tout d'abord parallèlement aux vaisseaux honteux internes, puis il traverse obliquement la région du creux ischio-rectal, pour se rendre au sphincter externe de l'anus et aux téguments périnéaux; *d)* signalons en outre, à ce niveau, le *nerf sphinctérien accessoire de Morestin.*

Par l'intermédiaire du tissu cellulo-graisseux du creux ischio-rectal et de sa gaine vasculaire, l'artère répond : a) *en dedans,* mais à distance, au canal anal et à l'insertion du releveur de l'anus sur ce dernier; b) *en dehors,* à l'ischion; c) et *en haut,* aux fibres les plus inférieures du muscle obturateur interne revêtu de son aponévrose.

7° ***Dans le périnée,*** l'artère honteuse interne (2) apparaît dans le plancher pelvien ou *plancher uro-génital*; elle chemine au-dessus du transverse profond du périnée, au contact même de ses insertions ischiatiques, appliquée contre la branche ischio-pubienne (voy. : fig. 356, 357 et 361).

L'artère est accompagnée de ses deux veines et du nerf honteux interne; ce dernier est situé au-dessus des vaisseaux et sur un plan plus externe (voy. : fig. 358).

Le paquet vasculo-nerveux honteux interne est toujours compris à ce niveau dans un canal fibreux, continuation dans le périnée antérieur du canal d'Alcock; celui-ci est situé à l'union du feuillet supérieur mince, presque celluleux, de l'aponévrose périnéale profonde et de l'aponévrose de l'obturateur interne, et, comme précédemment, il représente la gaine

---

(1) Anatomiste et chirurgien irlandais du XIXe siècle, fut professeur d'Anatomie au Queen's College de Cork.

(2) Ouvrage à consulter : FARABEUF : *Les vaisseaux sanguins des organes génito-urinaires du périnée et du pelvis.* 1 vol. Masson et Cie, édit. Paris, 1905.

vasculaire des vaisseaux honteux internes, le feuillet supérieur de l'aponévrose périnéale profonde n'étant qu'une lame vasculaire émanée de cette gaine et au contact de laquelle cheminent la plupart des branches pelviennes de l'artère honteuse interne.

Sur une partie de leur trajet, les vaisseaux et nerf honteux internes sont isolés les uns des autres par de courtes lamelles fibreuses, à la manière de véritables entretoises fixées sur la branche ischio-pubienne et que l'on doit considérer comme des dépendances de l'aponévrose périnéale profonde.

A ce niveau, l'artère honteuse interne entre en rapport : *en bas,* successivement, avec les insertions du transverse profond du périnée sur la branche ischio-pubienne et avec le feuillet inférieur de l'aponévrose périnéale profonde, épais et dense (aponévrose de revê-

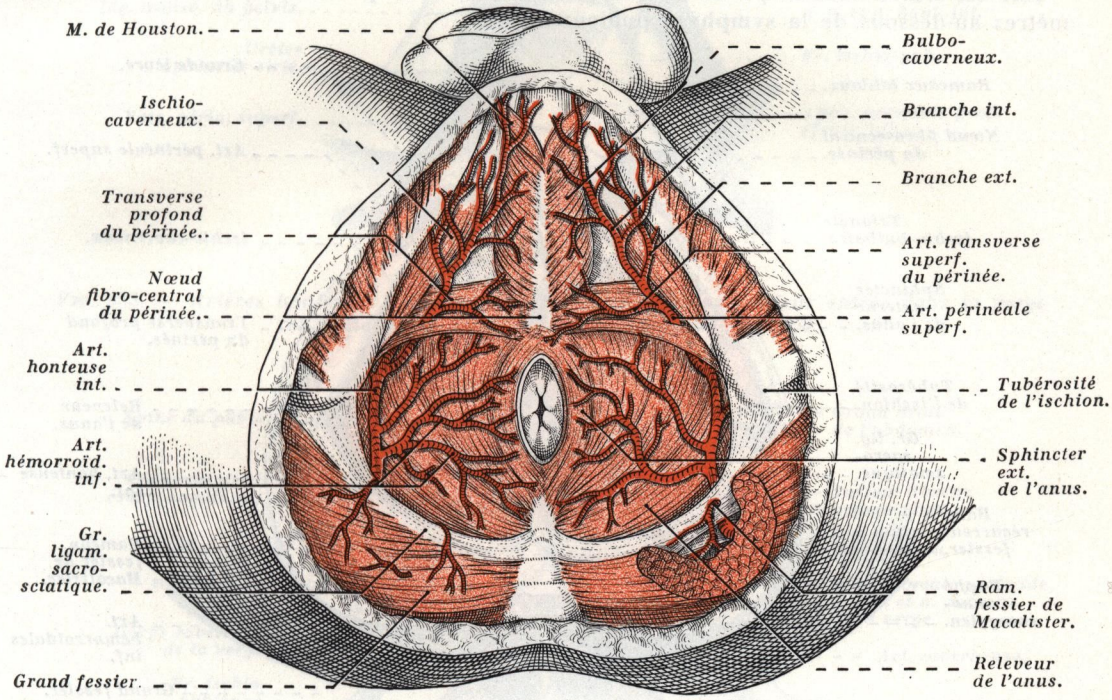

FIG. 356. — *Artères du périnée chez l'homme.*

tement du muscle), ce qui le distingue du feuillet précédent; plus en avant, elle répond au ligament transverse du pelvis de Henle, tendu en avant de l'urètre membraneux d'une branche ischio-pubienne à l'autre; enfin, à la racine des corps caverneux, fixée sur la face interne de la hanche ischio-pubienne (voy. : fig. 359).

Au niveau des attaches osseuses du ligament de Henle, l'artère est comprise dans un tunnel ostéo-fibreux, auquel prennent part la face interne de la branche ischio-pubienne, l'aponévrose de revêtement de l'ischio-caverneux et le ligament de Henle; le pédicule vasculo-nerveux honteux interne apparaît en quelque sorte dans un mince dédoublement de ce ligament (voy. : fig. 360 et 361).

Rappelons qu'entre la racine des corps caverneux, recouverts du muscle ischio-caverneux, en dehors, et le bulbe en dedans, recouvert du muscle bulbo-caverneux, se trouve un espace triangulaire, le *triangle ischio-bulbaire,* dans lequel cheminent les vaisseaux périnéaux superficiels issus de la honteuse interne (voy. : fig. 356).

En haut, elle entre en rapport avec le *prolongement antérieur du creux ischio-rectal,*

comblé de graisse, et limité en bas, par l'aponévrose périnéale profonde et par le transverse profond du périnée, en haut, par le releveur anal, et en dehors, par l'obturateur interne et son aponévrose.

En dehors, elle répond à la branche ischio-pubienne et aux ligaments pubo-caverneux, et *en dedans* aux viscères pelviens : au vagin et à l'urètre chez la femme; à l'urètre, au bec de la prostate et à la loge préprostatique renfermant le plexus de Santorini chez l'homme.

*8° **A sa terminaison** (orifice sous-pubien),* l'artère honteuse interne occupe avec son homonyme du côté opposé l'*orifice sous-pubien*; à ce niveau, elle passe du périnée antérieur dans la verge ou le clitoris (voy. : fig. 358).

Elle est située dans la partie latérale de l'orifice, donc paramédiane, à 10 ou 15 millimètres au-dessous de la symphyse pubienne.

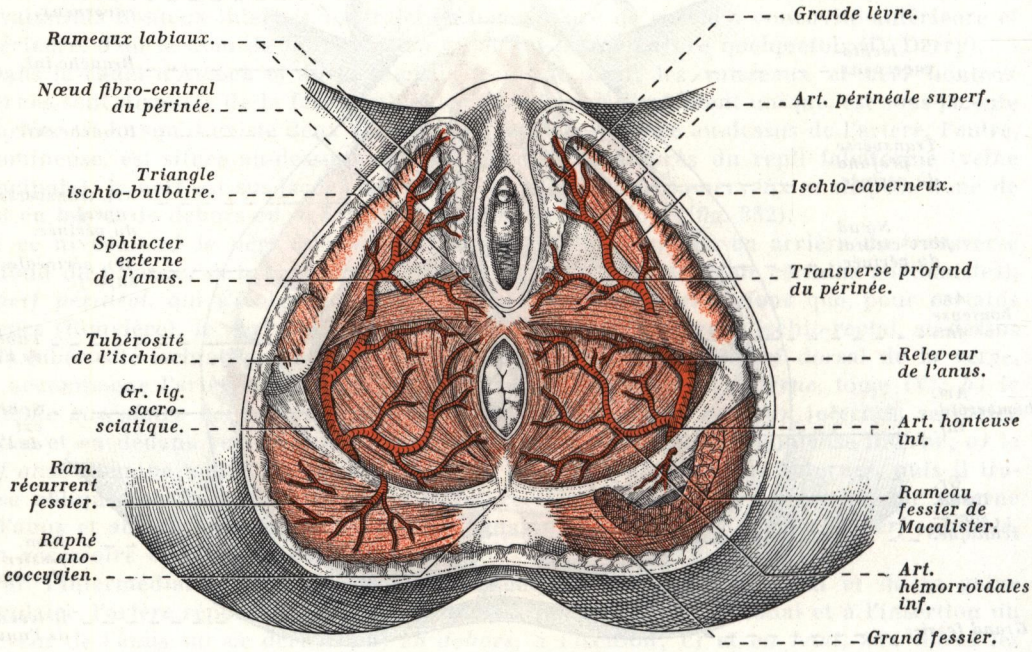

FIG. 357. — *Artères du périnée chez la femme.*

Elle répond : a) *en haut,* au ligament arqué sous-pubien (ligament de Lauth); ce ligament, d'aspect falciforme, revêt le bord inférieur de la symphyse pubienne et la partie la plus supérieure de l'ogive pubienne; b) *en arrière,* au bord antérieur du ligament de Henle, duquel se détache la lame sus-urétrale, lame comprise dans l'angle d'écartement des corps caverneux (voy. : fig. 358 et 359); c) et *en dehors,* aux ligaments pubo-caverneux qui unissent les corps caverneux à la branche descendante du pubis.

En avant de l'orifice sous-pubien s'ouvre chez l'homme l'étui fibreux de la verge, constitué par le *fascia penis* ou *fascia de Buck* (voy. : fig. 365), qui se continue au niveau du périnée par l'aponévrose périnéale superficielle (voy. : *Verge,* tome V).

Sur la *ligne médiane,* la veine dorsale profonde de la verge (ou la veine dorsale profonde du clitoris) traverse d'avant en arrière l'orifice sous-pubien pour se jeter dans le plexus veineux de Santorini (voy. : fig. 361); elle est donc comprise entre les deux artères honteuses internes; le plus souvent, c'est à ce niveau que cette veine se divise en deux troncs veineux, l'un droit, l'autre gauche, dont l'ensemble constitue le *delta veineux*

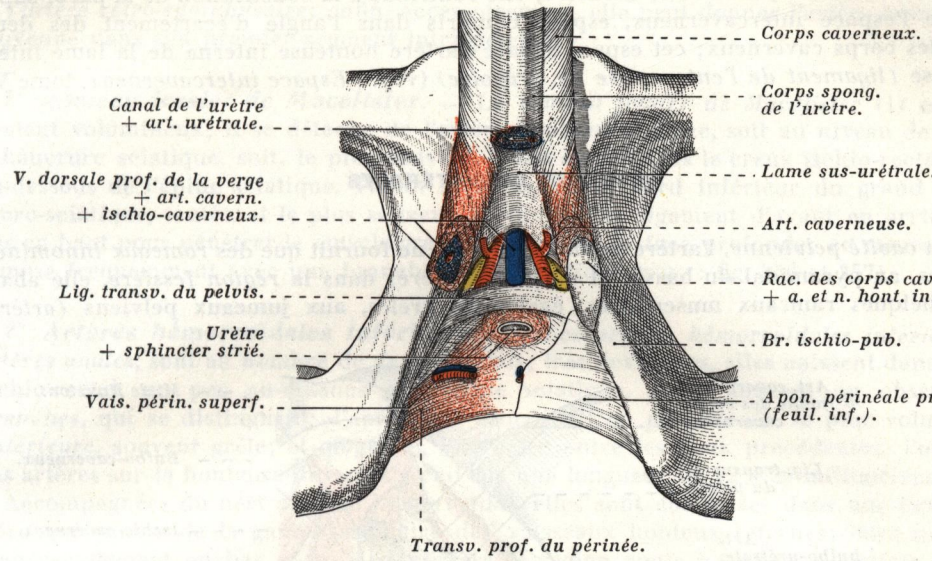

FIG. 358. — *Artères honteuses internes à leur terminaison, avant leur entrée dans la verge et veine dorsale profonde à sa sortie de la verge.*

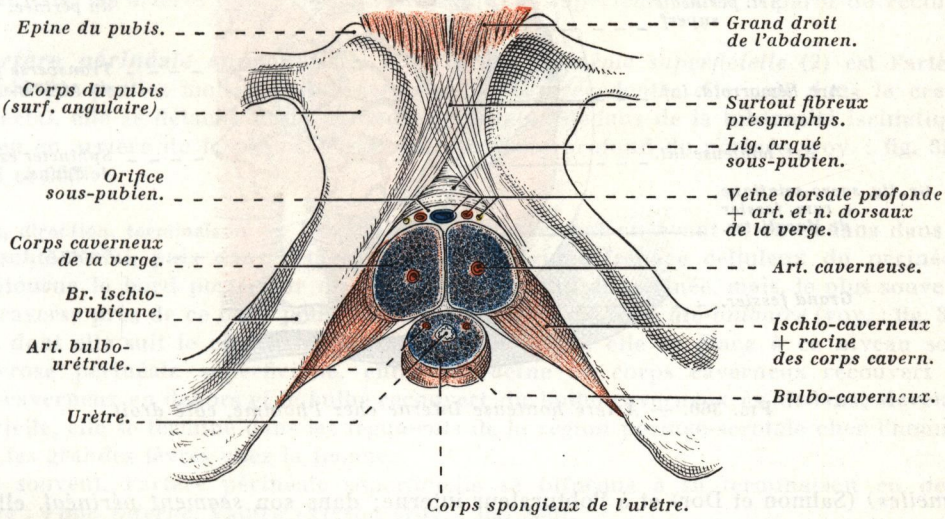

FIG. 359. — *Coupe transversale de la racine de la verge, parallèle aux branches ischio-pubiennes, montrant la situation des vaisseaux dorsaux de la verge, des artères caverneuses et bulbo-urétrales.*

de Farabeuf; chacun de ces troncs représente l'origine de la veine honteuse interne; quant au nerf honteux interne, il se place à son entrée dans la verge entre cette veine et l'artère, mais sur un plan supérieur (voy. : fig. 365).

A sa terminaison, l'artère honteuse interne est comprise dans une lame vasculaire, la *lame sus-urétrale de Paul Delbet* (voy. : fig. 358), expansion de l'aponévrose périnéale profonde

(ligament de Henle) et, avec cette dernière, elle contribue à la constitution de la paroi supérieure de l'espace intercaverneux, espace compris dans l'angle d'écartement des deux racines des corps caverneux; cet espace sépare l'artère honteuse interne de la lame intercaverneuse *(ligament de l'entrecuisse de Grégoire)* (voy. : *Espace intercaverneux,* tome V).

BRANCHES COLLATÉRALES

Dans la *cavité pelvienne,* l'artère honteuse interne ne fournit que des *rameaux innominés,* très grêles, au pyramidal du bassin et au plexus sacré; dans la *région fessière,* elle abandonne quelques rameaux musculaires, également grêles, aux jumeaux pelviens *(artères*

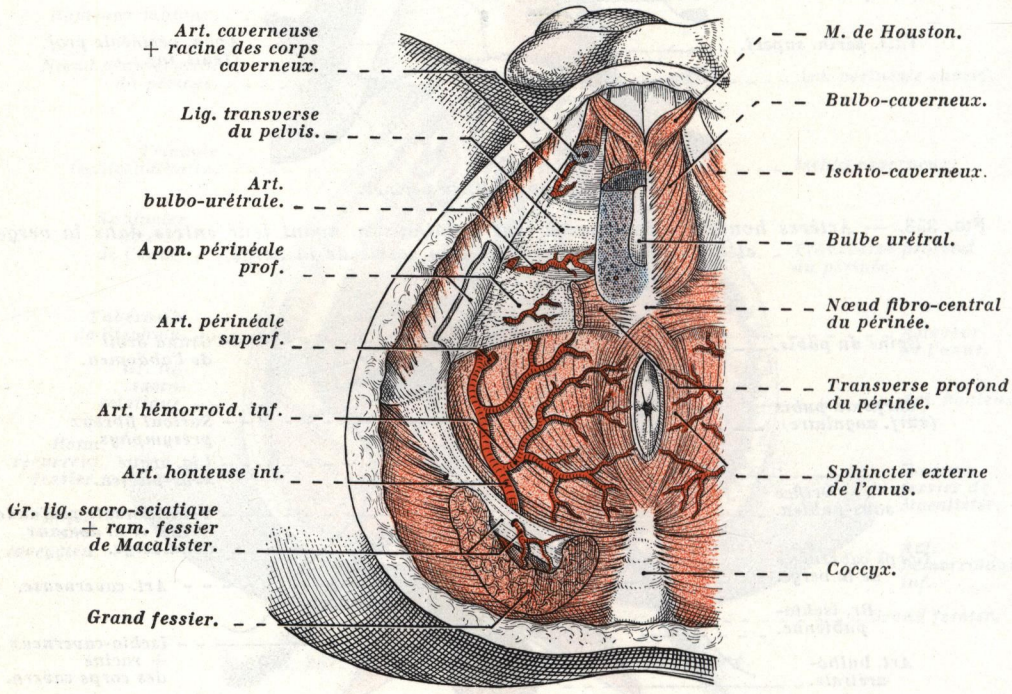

FIG. 360. — *Artère honteuse interne chez l'homme, côté droit.*

jumelles) (Salmon et Dor) et à l'obturateur interne; dans son *segment périnéal,* elle abandonne également des rameaux musculaires au transverse profond du périnée et à l'obturateur interne; parmi ceux-ci, l'un d'eux, à trajet ascendant, généralement plus volumineux que les autres, chemine sur la face endopelvienne de l'obturateur interne qu'il vascularise; il se termine en s'anastomosant avec un rameau descendant de l'artère obturatrice, lequel s'engage sous l'*arcus tendineus* (voy. : fig. 497).

Ses principales *branches collatérales* naissent dans le *creux ischio-rectal* et dans le *périnée*; destinées en majeure partie aux parties molles du périnée et aux organes érectiles, elles présentent un trajet descendant ou transversal; elles sont au nombre de *dix* à *douze,* à savoir : le *rameau fessier de Macalister*; les *hémorroïdales inférieures*; la *périnéale superficielle*; la *bulbaire*; la *bulbo-urétrale*; la *caverneuse*; et les trois rameaux pelviens ascendants, bien décrits par Farabeuf, qui se détachent du segment terminal de

l'artère, en avant de l'urètre membraneux; ce sont : l'*artère prévésicale,* l'*artère graisseuse* et l'*artère rétro-symphysaire*; enfin, accessoirement, elle peut donner l'artère hémorroïdale moyenne dans son premier segment intra-pelvien.

1° **Rameau fessier de Macalister.** — Le *rameau fessier de Macalister* (1) est relativement volumineux; il se détache de l'artère honteuse interne, soit au niveau de la petite échancrure sciatique, soit, le plus souvent, à son entrée dans le creux ischio-rectal, un peu au-dessous de l'épine sciatique. Tantôt il contourne le bord inférieur du grand ligament sacro-sciatique, tantôt, et le plus souvent, il traverse ce ligament d'avant en arrière et de bas en haut pour pénétrer le muscle grand fessier par sa face profonde; ce rameau s'anastomose fréquemment avec une branche de l'ischiatique (voy. : fig. 356 et 357).

2° **Artères hémorroïdales inférieures.** — Les *artères hémorroïdales inférieures,* ou *artères anales,* sont au nombre de *deux* ou *trois*; très flexueuses, elles naissent dans le creux ischio-rectal, un peu au-dessous de l'épine sciatique. Assez souvent on observe *trois branches,* qui se distinguent, d'après leur situation : en *postérieure,* la plus volumineuse; *antérieure,* souvent grêle; et *moyenne,* intercalée entre les deux précédentes; l'origine de ces artères sur la honteuse interne s'étend sur une longueur de 12 à 20 millimètres environ.

Accompagnées du nerf anal ou hémorroïdal, elles sont comprises dans une lame vasculaire qui émane de la gaine vasculaire des vaisseaux honteux internes; elles se dirigent transversalement en bas et en dedans vers la région anale à travers la graisse du creux ischio-rectal; elles se distribuent au releveur anal, au sphincter externe de l'anus, au canal anal, à l'anus et aux téguments de la marge de l'anus; les artères hémorroïdales inférieures représentent les *artères du périnée postérieur* (voy. : fig. 356 et 357). Elles s'anastomosent avec les artères hémorroïdales moyennes et supérieure dans la paroi du rectum.

3° **Artère périnéale superficielle.** — L'*artère périnéale superficielle* (2) est l'artère principale des parties molles du périnée; comme la précédente, elle naît dans le creux ischio-rectal, elle se détache de la honteuse interne en dedans de la tubérosité ischiatique et un peu en arrière du bord postérieur du transverse profond du périnée (voy. : fig. 356, 357, 362 et 363).

Trajet, direction, terminaison. — Elle se dirige obliquement en avant et en dedans dans le creux ischio-rectal, puis dans l'étage moyen du périnée (espace celluleux du périnée); elle contourne le bord postérieur du transverse profond du périnée, mais, le plus souvent, elle le traverse près de ce bord pour pénétrer dans le *triangle ischio-bulbaire* (voy. : fig. 356 et 357), dont elle suit le côté externe d'arrière en avant; elle se place à ce niveau sous l'aponévrose périnéale superficielle, entre la racine du corps caverneux recouvert de l'ischio-caverneux en dehors et le bulbe recouvert du bulbo-caverneux en dedans; devenue superficielle, elle se termine dans les téguments de la région périnéo-scrotale chez l'homme et dans les grandes lèvres chez la femme.

Assez souvent, l'artère périnéale superficielle se bifurque à sa terminaison en *deux branches* : l'une *interne,* l'autre *externe* (voy. : fig. 356).

La branche *interne* se termine dans le scrotum, où elle fournit l'artère de la cloison des bourses. La branche *externe,* plus grêle que la précédente, suit la racine des corps caverneux et s'épuise dans les téguments du périnée, où quelques rameaux superficiels et externes vont irriguer les téguments du sillon génito-crural, et chez la femme, ceux des grandes lèvres, auxquelles elle fournit ses *rameaux labiaux postérieurs (pédicule principal de la grande lèvre)* (voy. : fig. 357).

---

(1) Anatomiste anglais de la fin du XIXe siècle.

(2) Ouvrage à consulter : LÉON CERF : Les vaisseaux sanguins du périnée. *Thèse de Paris,* 1896

A sa terminaison, l'artère périnéale superficielle s'anastomose avec des branches des honteuses internes, ainsi qu'avec de fines artérioles venues de l'artère obturatrice.

Elle est accompagnée dans son trajet par le nerf périnéal superficiel, branche du nerf honteux interne, et par ses veines homonymes.

Chez la femme, l'artère périnéale superficielle est la plus volumineuse des branches périnéales de la honteuse interne; c'est l'*artère vulvaire* des anciens anatomistes (Bourgery et Jacob). Après avoir perforé le feuillet ischio-vulvaire de l'aponévrose profonde du périnée, elle se termine en donnant des rameaux aux organes génitaux externes, et plus spécialement aux grandes lèvres *(rameaux labiaux postérieurs)*, au bulbe vestibulaire (équivalent du bulbe de l'urètre), au vestibule et à la glande de Bartholin (voy. : fig. 357).

Artère transverse superficielle du périnée. — A son entrée dans le triangle ischio-bulbaire, l'artère périnéale superficielle fournit l'*artère transverse superficielle du périnée*, qui se dirige obliquement en avant et en dedans; cette branche se distribue plus spécialement au

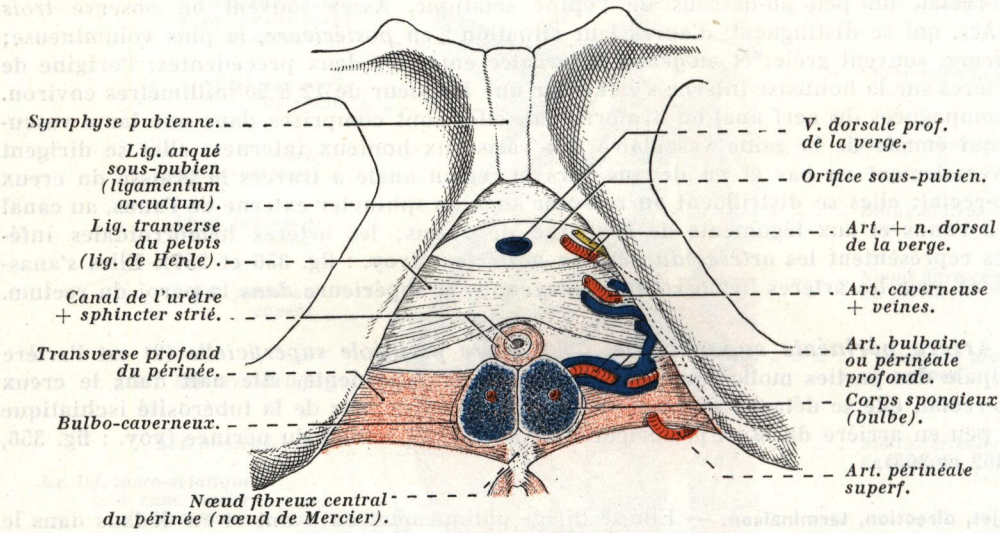

FIG. 361. — *Branches de l'artère honteuse interne gauche chez l'homme dans son segment périnéal.* Le trajet de l'artère honteuse interne et le segment initial de ses branches collatérales contre la branche ischio-pubienne sont représentés en pointillé.

sphincter externe de l'anus, aux transverses superficiel et profond du périnée, au bulbo-caverneux, à l'ischio-caverneux et aux téguments de la partie antérieure de la marge de l'anus (voy. : fig. 356).

4° **Artère bulbaire.** — L'*artère bulbaire (artère du bulbe)*, ou *transverse profonde du périnée (artère périnéale profonde)*, est une branche relativement volumineuse (2 millimètres de diamètre), mais courte.

Elle naît de la honteuse interne peu après son entrée dans le plancher uro-génital, qu'elle traverse de haut en bas; très sinueuse, elle se dirige obliquement en bas, en avant et en dedans, puis elle pénètre le bulbe au niveau de son versant postéro-supérieur en arrière et en dehors de l'urètre (voy. : fig. 361 et 362).

Dans son trajet, elle est accompagnée par un nerf, le rameau profond du périnée, issu du nerf périnéal, branche du nerf honteux interne.

Au point où elle aborde le bulbe, elle abandonne un rameau à la glande de Méry-Cowper du même côté.

Elle se ramifie dans le bulbe et, indépendamment du bulbe, elle irrigue le quart postérieur du corps spongieux, la portion périnéo-scrotale de l'urètre et le cul-de-sac bulbaire.

Chez la femme, après avoir perforé le feuillet ischio-vulvaire de l'aponévrose périnéale profonde, elle se termine dans le bulbe vestibulaire, qu'elle pénètre par son versant externe, après s'être ramifiée en quatre ou cinq rameaux (voy. : fig. 363).

5° ***Artère bulbo-urétrale.*** — L'*artère bulbo-urétrale,* ou plus simplement *artère urétrale,* est beaucoup plus grêle que la précédente; elle se détache à 2 cm. 1/2 environ en avant de l'artère bulbaire. Dirigée transversalement en bas, en avant et en dedans, elle perfore, puis pénètre le corps spongieux de l'urètre dans l'espace intercaverneux, un peu en avant de l'urètre; elle se ramifie dans le corps spongieux, auquel elle se distribue, ainsi qu'à l'urètre spongieux.

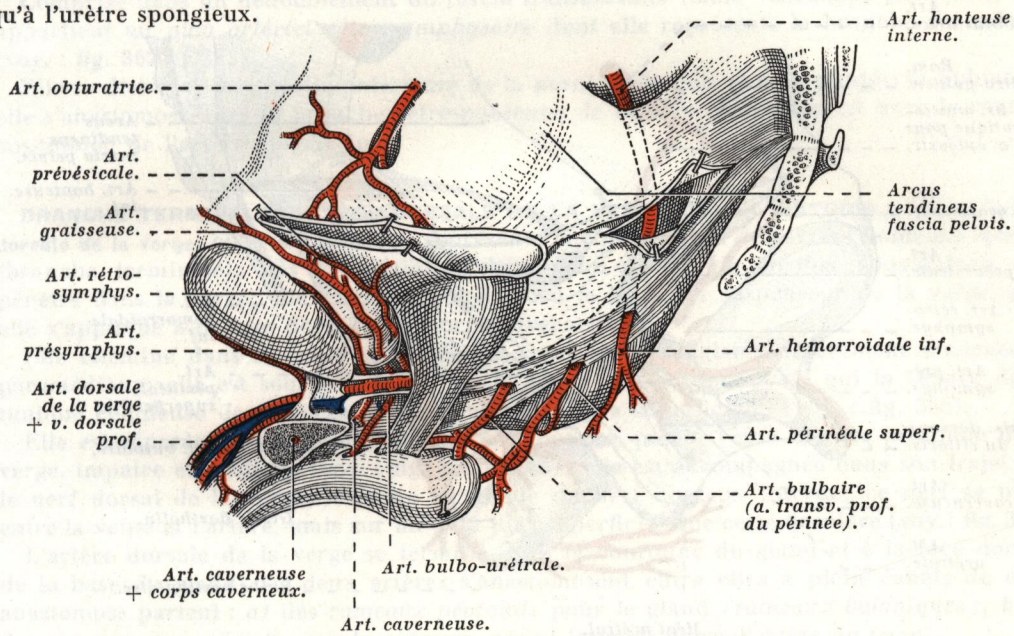

FIG. 362. — *Artère honteuse interne et ses branches chez l'homme, côté droit* (d'après FARABEUF) (demi-schématique).

Dans le corps spongieux, elle est située sur un plan inférieur au canal de l'urètre.

Chez la femme, cette artère est courte et grêle; elle se distribue par deux branches, d'une part, à l'urètre, et d'autre part, au bulbe vestibulaire, qu'elle aborde par son bord interne.

6° ***Artère caverneuse.*** — L'*artère caverneuse* est une des branches principales de la honteuse interne; certains auteurs la considèrent même comme une branche terminale de cette artère; le calibre de la honteuse interne diminue très rapidement après sa naissance (voy. : fig. 362 et 363).

Très courte, elle se détache de l'artère honteuse interne, un peu en arrière et au-dessous de la symphyse pubienne; elle se dirige obliquement en bas et en avant; elle traverse la lame intercaverneuse pour se placer dans la partie latérale de l'espace intercaverneux, puis elle aborde la racine du corps caverneux, qu'elle pénètre par sa face interne.

Elle se divise dans cette racine en *deux branches* : *a)* l'une *postérieure* ou *récurrente,* grêle; *b)* l'autre *antérieure,* plus volumineuse, qui continue la direction du tronc primitif

et qui occupe la partie centrale du corps caverneux correspondant (voy. : fig. 365) (voy. : *Verge*, tome V).

Chez la femme, où cette artère est beaucoup plus grêle que chez l'homme, elle est spécialement destinée au clitoris; elle représente la branche profonde de l'artère honteuse interne (voy. : *Artères du clitoris*, tome V).

7° ***Artère prévésicale.*** — L'*artère prévésicale*, ou *artère vésicale antérieure*, naît un peu en arrière de l'orifice sous-pubien, dans le même plan frontal que l'urètre membraneux. Située à l'origine dans l'épaisseur de l'aponévrose périnéale profonde, elle se dirige tout d'abord obliquement en haut, en avant et en dedans; elle s'applique chez l'homme sur

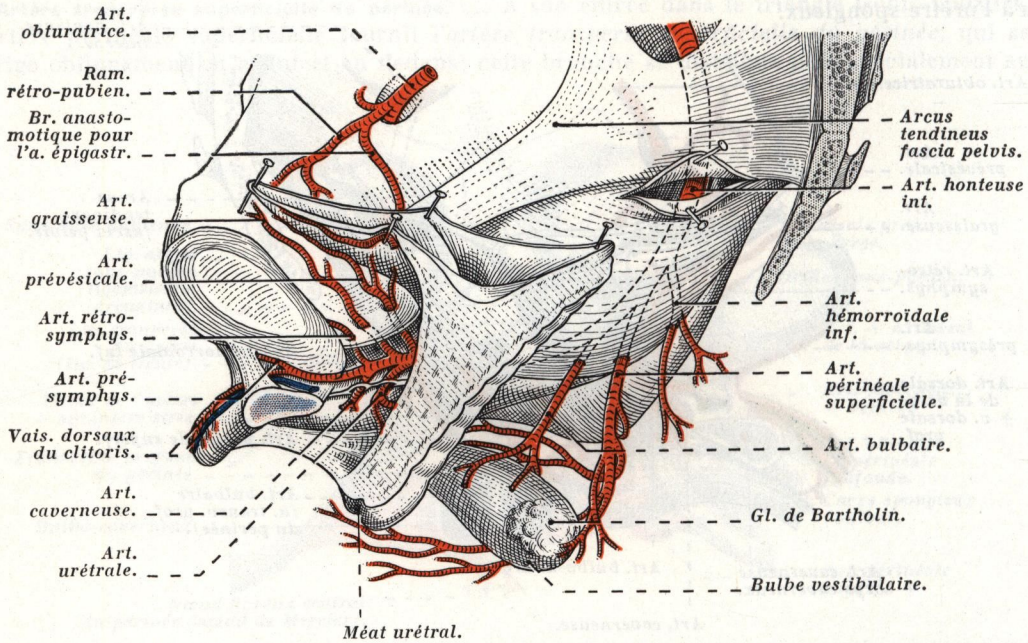

FIG. 363. — *Artère honteuse interne et ses branches collatérales chez la femme, côté droit* (d'après FARABEUF) (demi-schématique).

la face antérieure de la prostate, puis elle traverse les ligaments pubo-vésicaux; devenue paramédiane, elle chemine, parallèlement à celle du côté opposé, sur la face antérieure de la vessie, à laquelle elle se distribue (voy. : fig. 362 et 363).

Elle s'anastomose avec les branches vésicales de l'ombilicale (artères vésicales supérieures), et avec les branches de la génito-vésicale de Farabeuf (artère vésicale inférieure), sur la face antéro-latérale de la vessie. Ces anastomoses unissent le système artériel pelvien avec le système artériel périnéal.

Les artères prévésicales sont accompagnées des veines vésicales antérieures; elles sont pourvues d'une lame vasculaire, la *lame prostato-vésicale antérieure*, qui contribue à la constitution de la loge prostatique et de la loge vésico-ouraquale (voy. : *Vessie* et *Prostate*, tome V).

8° ***Artère graisseuse.*** — L'*artère graisseuse* est une branche longue et grêle qui naît de la honteuse interne, près de sa terminaison, à quelques millimètres en avant de la précédente; elle occupe successivement la loge préprostatique, où elle apparaît au sein du

plexus veineux de Santorini, puis l'espace prévésical, où elle se distribue à la graisse paracystique (voy. : fig. 362 et 363).

Elle remonte généralement au-dessus de la symphyse pubienne, où elle se termine dans la partie haute de l'espace prévésical.

9° ***Artère rétro-symphysaire.*** — *L'artère rétro-symphysaire* représente la dernière branche collatérale de l'artère honteuse interne. Véritable branche pariétale pelvienne, elle est généralement grêle; elle naît sous le ligament de Lauth, un peu en avant de l'artère caverneuse; obliquement dirigée en haut et en avant, parallèlement à la ligne médiane, elle s'applique à la face postérieure du pubis et de la symphyse pubienne.

Comprise dans un dédoublement du *fascia transversalis* (lame vasculaire pariétale), elle appartient au *plan artériel rétro-symphysaire* dont elle représente la branche ascendante (voy. : fig. 362 et 363).

Elle se distribue à la partie antérieure de la paroi du bassin et à la symphyse pubienne; elle s'anastomose avec la branche rétro-pubienne de l'artère obturatrice et avec le rameau sus-pubien de l'artère épigastrique.

BRANCHE TERMINALE. ARTÈRE DORSALE DE LA VERGE OU DU CLITORIS. — 1° **L'artère dorsale de la verge,** ou **artère pénienne,** représente la continuation de l'artère honteuse interne (branche terminale); dès sa sortie du bassin, au niveau de l'orifice sous-pubien, elle pénètre dans la verge; elle traverse tout d'abord le ligament suspenseur de la verge, puis elle s'applique à la face dorsale des corps caverneux.

Elle chemine dans la verge d'arrière en avant jusqu'au gland, légèrement sinueuse et paramédiane; elle est sous-jacente au *fascia penis (fascia de Buck),* qui la sépare de la tunique celluleuse de la verge et de la veine dorsale superficielle (voy. : fig. 365).

Elle est séparée de son homonyme du côté opposé, par la veine dorsale profonde de la verge, impaire et médiane (voy. : fig. 364 et 365); elle est accompagnée dans son trajet par le nerf dorsal de la verge, branche terminale du nerf honteux interne; ce nerf se place entre la veine et l'artère, mais sur un plan plus superficiel que cette dernière (voy.: fig. 365).

L'artère dorsale de la verge se termine dans la couronne du gland et à la face dorsale de la base du gland; les deux artères s'anastomosent entre elles à plein canal; de cette anastomose partent : *a)* des *rameaux profonds* pour le gland *(rameaux balaniques)*; *b)* et des *rameaux superficiels* pour le prépuce, parmi lesquels figure l'*artère du frein.*

Dans son trajet, l'artère dorsale de la verge fournit un certain nombre de *branches collatérales,* qui sont : *a)* une branche ascendante grêle, l'*artère présymphysaire,* ou *artère prépubienne,* qui naît à quelques millimètres de son origine; elle traverse le ligament suspenseur de la verge, puis elle s'applique sur la face antérieure du corps du pubis et de la symphyse pubienne auxquels elle se distribue (voy. : fig. 362); *b)* des branches courtes, destinées aux corps caverneux, qu'elles pénètrent par leur face dorsale, de chaque côté de la gouttière sus-caverneuse; *c)* des branches longues, au nombre de huit à dix, ce sont : les *artères circonflexes de la verge,* qui contournent de haut en bas et d'arrière en avant les faces latérales des corps caverneux; elles se distribuent au corps spongieux de l'urètre, qu'elles pénètrent par la face latérale correspondante; *d)* des *rameaux caverneux latéraux,* relativement grêles pour les corps caverneux (voy. : fig. 364); *e)* et des branches superficielles pour les enveloppes de la verge.

2° **L'artère dorsale du clitoris** est une artère très grêle et très courte. qui présente chez la femme la même disposition que l'artère dorsale de la verge chez l'homme. A sa sortie du bassin, elle traverse le ligament suspenseur du clitoris, s'engage sous le *fascia clitoridien* équivalent du *fascia penis*; elle se distribue au corps du clitoris par des rameaux circonflexes, au gland et au capuchon clitoridien. Sa branche présymphysaire est plus grêle que chez l'homme (voy. : fig. 363).

Tant chez l'homme que chez la femme, si l'on compare la *distribution artérielle des deux artères honteuses internes*, d'une part, par rapport aux organes érectiles de l'appareil génital, et, d'autre part, par rapport aux tuniques enveloppantes de ces organes et aux parties molles du périnée, on constate que, dans chaque artère honteuse interne, on peut

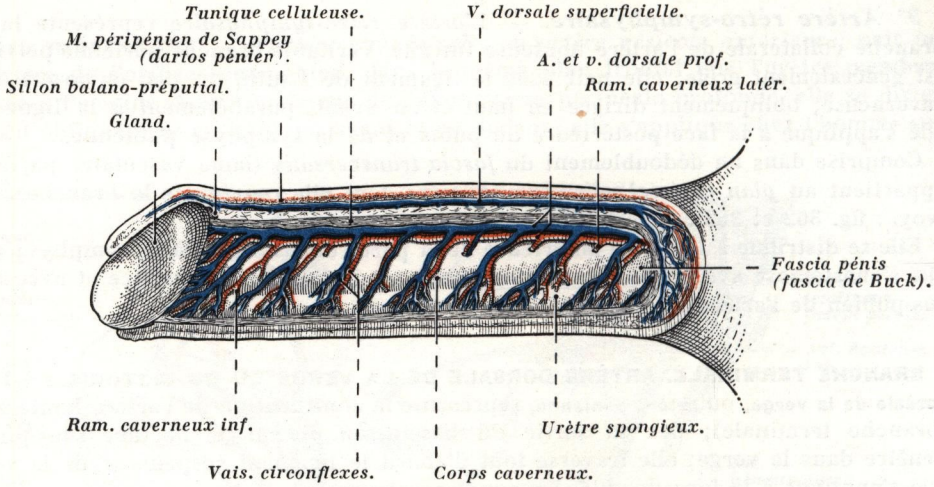

FIG. 364. — *Vaisseaux de la verge* (d'après CHARPY).

reconnaître, avec Grégoire, *deux systèmes artériels* bien distincts : *a)* l'un est le *système artériel de fonction,* destiné aux corps érectiles; il préside à l'érection; il est représenté par les artères bulbaires ou transverses profondes du périnée (artères périnéales profondes de certains auteurs) et par les artères caverneuses; *b)* l'autre est le *système artériel de*

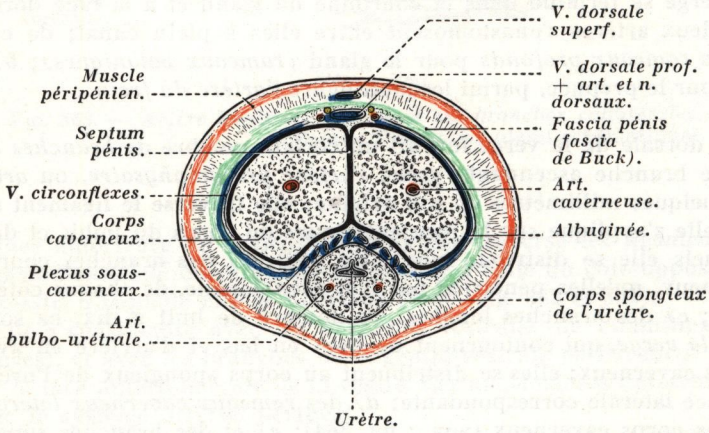

FIG. 365. *Coupe transversale de la verge.*

nutrition; plus étendu que le précédent, il est représenté par toutes les branches collatérales et terminales des artères honteuses internes, d'où l'on peut conclure, suivant l'expression de Farabeuf, que l'artère honteuse interne est la véritable *artère du périnée et des organes qui s'y trouvent.*

ANASTOMOSES. — L'artère honteuse interne s'anastomose : *a)* avec l'*ischiatique,* par l'intermédiaire du rameau fessier; *b)* avec les *hémorroïdales moyenne* et *supérieure,* par

l'intermédiaire des branches ascendantes des artères hémorroïdales inférieures; *c)* avec l'*ombilicale* et la *génito-vésicale,* par l'intermédiaire de l'artère prévésicale; *d)* avec la *fémorale,* par l'intermédiaire de la périnéale superficielle et des artères honteuses externes; *e)* avec l'*épigastrique,* par l'intermédiaire de son rameau sus-pubien et de l'artère rétro-symphysaire; *f)* enfin, avec l'*obturatrice,* par l'intermédiaire de son rameau rétro-pubien et de l'artère rétro-symphysaire (voy. : fig. 362), par les branches musculaires de l'obturateur interne et par l'intermédiaire de la branche externe de la périnéale superficielle.

Artère ombilicale.

L'*artère ombilicale* (1), ou *artère ombilico-vésicale,* est, aussi bien chez l'homme que la femme, l'*artère principale de la vessie,* à laquelle elle est destinée.

Elle naît de la face antérieure du tronc antérieur de l'artère hypogastrique, généralement un peu au-dessus de l'artère obturatrice (voy. : fig. 330), qui la sépare de l'origine de l'artère utérine chez la femme et de la génito-urinaire chez l'homme, et parfois d'un tronc commun avec l'artère obturatrice.

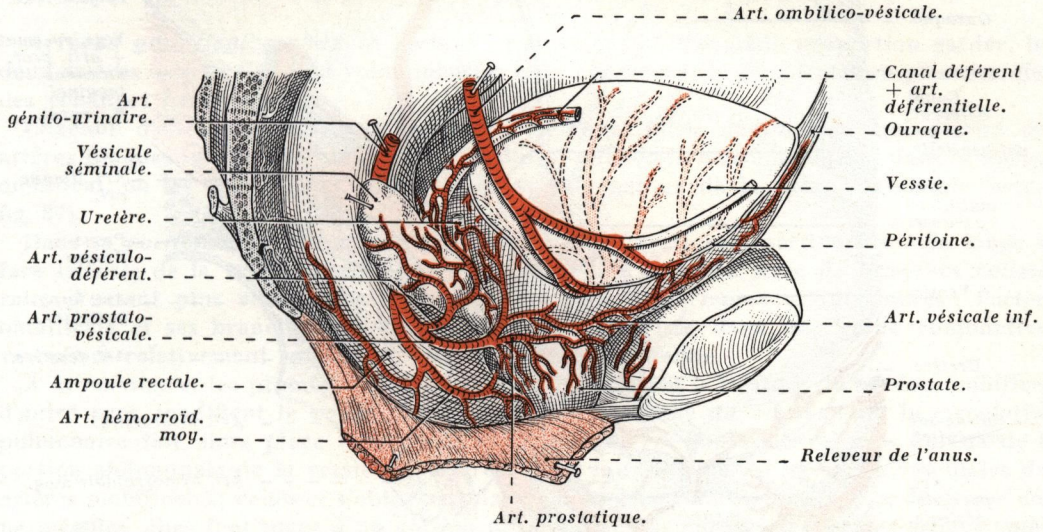

FIG. 366. — *Artères viscérales pelviennes chez l'homme après ablation de la moitié latérale droite de la paroi du bassin* (d'après FARABEUF) (demi-schématique).

Le muscle releveur de l'anus est rabattu.

Les artères situées sous le péritoine vésical sont représentées en pointillé et en rose.

Appliquée tout d'abord contre la paroi pelvienne, elle est placée entre le nerf obturateur qui lui est sus-jacent et les vaisseaux obturateurs qui lui sont sous-jacents; elle répond à la partie inféro-externe de la fossette ovarienne (voy. : fig. 342), puis elle chemine sous le péritoine pelvien, de haut en bas et d'arrière en avant, pour aborder ensuite la face latérale de la vessie, contre laquelle elle s'applique et où elle se ramifie en *deux* ou *trois* branches, appelées *artères vésicales supérieures* (voy. : fig. 366 et 375).

Dans son ensemble, elle décrit une vaste courbe à concavité supérieure, courbe qui la rapproche de plus en plus de la ligne médiane en abordant la vessie (voy. : fig. 367).

(1) La présente description se rapporte à l'artère ombilicale de l'adulte.

L'artère ombilicale est entourée d'une *gaine vasculaire* émanant de la gaine hypogastrique (voy. : fig. 345); cette gaine s'épanouit sur les faces dorsale et latérale de la vessie avec les branches vésicales, contribuant ainsi à former la *lame vasculaire latéro-vésicale supérieure,* ou *lame vasculaire de l'artère ombilicale.*

Contre la face latérale de la vessie, elle s'engage sous le canal déférent chez l'homme et sous le ligament rond chez la femme (voy. : fig. 367) (pour plus de détails, voy. : *Rapports de la vessie* et *Artères de la vessie,* tome V).

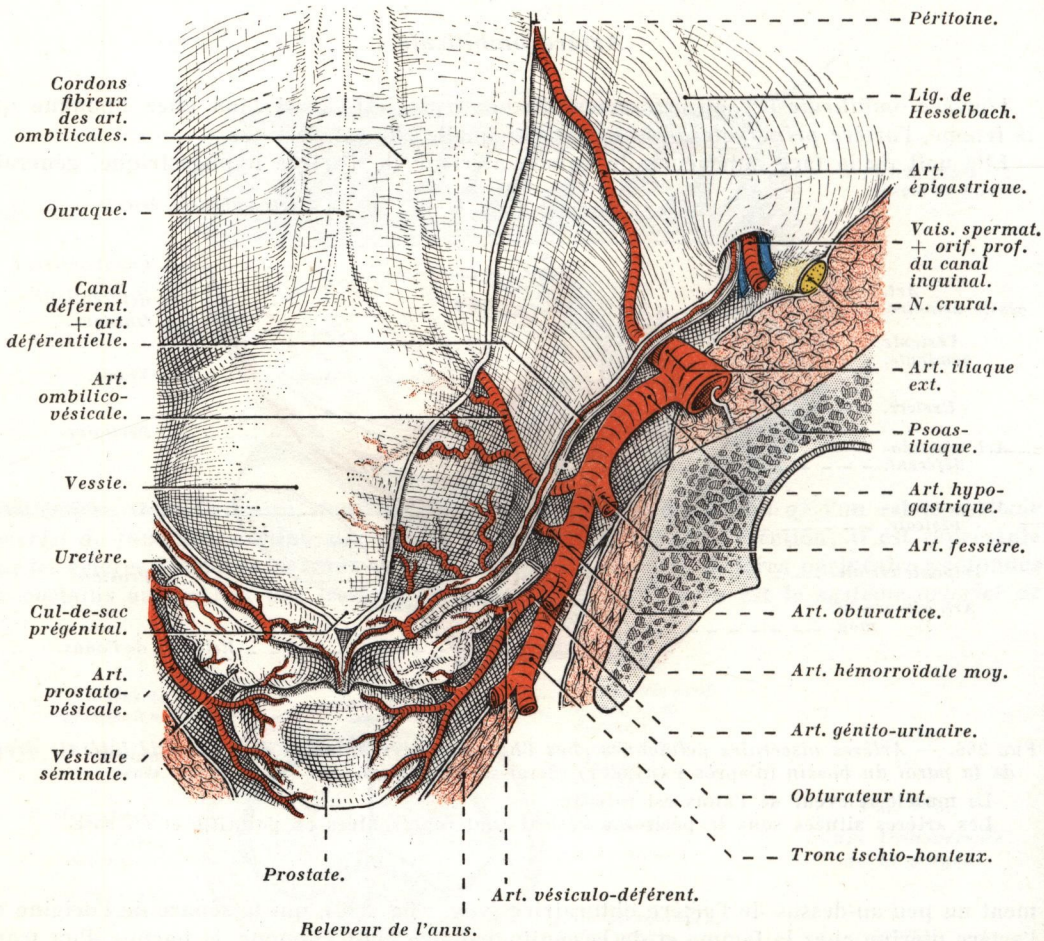

FIG. 367. — *Artères des organes uro-génitaux pelviens de l'homme; côté droit, vue postérieure.*

Le trajet de l'artère vésiculo-déférentielle est représenté en pointillé dans sa partie non apparente.

Artères vésicales supérieures. — Les *artères vésicales supérieures* sont au nombre de *deux* ou *trois,* que l'on qualifie d'antérieure, moyenne et postérieure, la moyenne étant généralement grêle et inconstante, l'antérieure représente la terminaison de l'artère ombilicale.

Elles se détachent de l'artère ombilicale bien avant que celle-ci ne vienne côtoyer la face latérale de la vessie; elles cheminent sous le péritoine, obliquement dirigées de bas en haut et d'arrière en avant; puis, devenues sinueuses, elles s'engagent entre la face supé-

rieure de la vessie et le péritoine qui la recouvre, en déterminant, à ce niveau, de petits replis vasculaires (voy. : *Vessie,* tome V) (voy. : fig. 366 et 367).

La branche antérieure abandonne un fin rameau, le *rameau ouraqual,* qui accompagne l'ouraque sur une partie de son trajet, parfois même, mais plus rarement, jusqu'à l'ombilic.

Ces artères abandonnent : *a)* des *rameaux descendants,* courts et grêles, pour la face latérale de la vessie; ils s'anastomosent avec des rameaux ascendants venus de l'artère vésicale inférieure, branche de la génito-urinaire; *b)* et des *rameaux ascendants,* plus nombreux et plus volumineux, qui se ramifient à la face dorsale de la vessie; ces rameaux s'anastomosent sur la ligne médiane avec ceux du côté opposé, et sur la face antéro-latérale de la vessie avec des rameaux issus de l'artère prévésicale, branche de la honteuse interne (voy. : fig. 366).

Par l'intermédiaire de la lame vasculaire des branches vésicales de l'artère ombilicale, la gaine de l'artère ombilicale, expansion de la gaine hypogastrique, participe à la constitution de la *gaine allantoïdienne,* ou *gaine vésico-ouraquale* (voy. : fig. 345) (voy. : *Vessie,* tome V).

Artères ombilicales chez le fœtus. — *Chez le fœtus* et toute proportion gardée, les deux artères ombilicales sont volumineuses; elles conduisent le sang fœtal au placenta, lieu des échanges fœto-maternels.

Chacune d'elles présente *deux portions* : *a)* l'une, *intra-abdominale,* qui s'étend des artères iliaques internes à l'ombilic; *b)* et l'autre, *intra-funiculaire,* comprise dans le cordon ombilical, où les artères sont enroulées en spirale autour de la veine ombilicale (voy. : fig. 87).

Dans sa *portion intra-abdominale,* l'artère ombilicale est sous-péritonéale, elle longe la face latérale de la vessie (allantoïde), et s'y distribue par une série de branches collatérales d'autant plus volumineuses qu'elles sont plus postérieures et inférieures ; l'artère ombilicale et ses branches allantoïdiennes sont comprises dans une gaine conjonctivo-vasculaire relativement épaisse : c'est la *gaine allantoïdienne.*

A la naissance, les premières inspirations, d'une part, et la ligature du cordon ombilical, d'autre part, modifient le cours de la circulation sanguine du nouveau-né; la circulation pulmonaire fait alors place à la circulation placentaire; l'ouraque, reliquat fibreux de la portion abdominale de la vessie fœtale, résulte de la réduction du territoire vasculaire des artères ombilicales; celles-ci s'oblitèrent dans leur segment latéro-ouraqual et devenues non perméables, elles font place à un cordon fibreux : c'est le *cordon fibreux des artères ombilicales,* qui s'étend des faces latérales de la vessie à la face postérieure de l'ombilic (voy. : fig. 367) (voy. : *Circulation sanguine du fœtus à terme et du nouveau-né*).

Artère génito-urinaire.

L'*artère génito-urinaire* ou *génito-vésicale de Farabeuf* est équivalente chez l'homme à l'artère utérine chez la femme, mais toutefois elle est moins volumineuse que cette dernière; elle est destinée à la vessie et à l'appareil génital de l'homme : vésicule séminale, canal déférent et prostate.

ORIGINE, TRAJET, TERMINAISON. — Elle naît du tronc antérieur de l'artère hypogastrique, ou de la honteuse interne, très près de son origine, lorsque la division de l'iliaque interne est prématurée.

Elle est tout d'abord appliquée contre la paroi pelvienne; puis elle se dirige obliquement en bas, en avant et en dedans, jusqu'à la base de la vésicule séminale, et dans son trajet elle croise l'uretère en avant.

A un niveau variable, mais généralement à distance du bas-fond vésical, elle se divise en

deux branches terminales : la *vésico-prostatique* et la *vésiculo-déférentielle* (voy. : fig. 367).

Parfois la génito-vésicale se dédouble précocement dans le bassin, à tel point que le tronc commun d'origine est très court; parfois aussi, chacune de ces artères peut naître isolément de l'hypogastrique ou d'une de ses grosses branches collatérales (30 % des cas); c'est ainsi que la vésico-prostatique peut se détacher d'un tronc commun avec l'hémorroïdale moyenne, et que la vésiculo-déférentielle peut naître, soit de l'ombilicale ou de la honteuse interne, soit directement de l'hypogastrique.

BRANCHES TERMINALES. — *1° Artère vésico-prostatique.* — *L'artère vésico-prostatique,* ou *prostato-vésicale,* se divise en abordant la base de la vessie, parfois plus tôt, en *deux branches* : l'une, l'*artère prostatique*; l'autre, plus grêle, la *vésicale inférieure* (voy. : fig. 366 et 368).

a) **L'artère prostatique** est une branche relativement volumineuse; elle atteint la face latérale de la prostate près de sa base; elle se dirige horizontalement d'arrière en avant, comprise dans les épaisses *lames latérales de la prostate*; elle se termine à la face antérieure de la prostate.

Dans son trajet, elle abandonne des *rameaux descendants* pour les faces latérales et le bec de la prostate, et des *rameaux ascendants,* qui s'interposent entre la vessie et la prostate dans l'épaisseur de la lame intervésico-prostatique *(lame de Rosthorn),* où ils se distribuent à la base des deux organes (voy. : fig. 368).

L'artère prostatique est parfois dédoublée en deux branches parallèles : l'une supérieure, l'autre inférieure.

b) **L'artère vésicale inférieure** est généralement grêle, elle atteint la partie latérale de la base de la vessie en se dirigeant parallèlement à la précédente; appliquée contre la face latérale de la vessie, dans l'étage sous-péritonéal de cet organe, elle se distribue par des *rameaux ascendants* et *descendants,* et par des *rameaux postérieurs* à la face latérale de la vessie, à sa base, et plus spécialement au trigone vésical : c'est l'*artère du trigone vésical et de la base de la vessie* (voy. : fig. 366).

Elle s'anastomose avec des branches vésicales descendantes de l'artère ombilicale, et avec des branches de l'artère prévésicale, issue de la honteuse interne (voy. : fig. 366).

Par l'épanouissement du tissu conjonctivo-vasculaire qui entoure ses branches, l'artère vésico-prostatique contribue à la formation de la *lame vasculaire prostato-vésicale latérale,* située contre les faces latérales de la vessie et de la prostate; rappelons que cette lame correspond au *ligament postérieur de la vessie de Morris* (1) (voy. : *Prostate,* tome V).

2° Artère vésiculo-déférentielle. — L'*artère vésiculo-déférentielle* est beaucoup plus plus grêle que la précédente; elle aborde la vésicule séminale au niveau de sa base et croise la face antérieure de l'uretère près de sa terminaison; elle pénètre ainsi dans l'épaisseur de l'*aponévrose prostato-péritonéale de Denonvilliers,* et prend part à la constitution de la *loge génitale* par sa lame vasculaire; cette lame vasculaire est comprise entre les fascias d'accolement prégénital et prérectal.

Elle chemine dans l'épaisseur de la *gaine génitale* (voy. : *Vésicules séminales,* tome V), le plus souvent appliquée contre la face postérieure de la vésicule séminale, et toujours plus près de son bord interne que de son bord externe.

A l'union du tiers inférieur et des deux tiers supérieurs de la vésicule séminale, elle se bifurque en *deux branches terminales* : l'*artère vésiculaire* et l'*artère déférentielle*; mais

(1) Anatomiste anglais de la fin du XIXe siècle.

au cours de son trajet juxta-vésiculaire, elle a déjà abandonné de nombreux rameaux vésiculaires, qui se distribuent respectivement aux faces antérieure et postérieure de l'organe; parfois aussi, elle fournit un *rameau urétérique* (voy. : fig. 368).

a) L'**artère vésiculaire** continue le trajet de l'artère et se termine au niveau du col de la vésicule séminale, en se distribuant à cet organe.

b) L'**artère déférentielle** chemine tout d'abord entre la vésicule séminale et l'ampoule déférentielle; très courte, elle se divise en T en abordant cette dernière et fournit *deux rameaux* : α) l'un, *descendant*, très court, qui accompagne le canal déférent jusqu'au canal

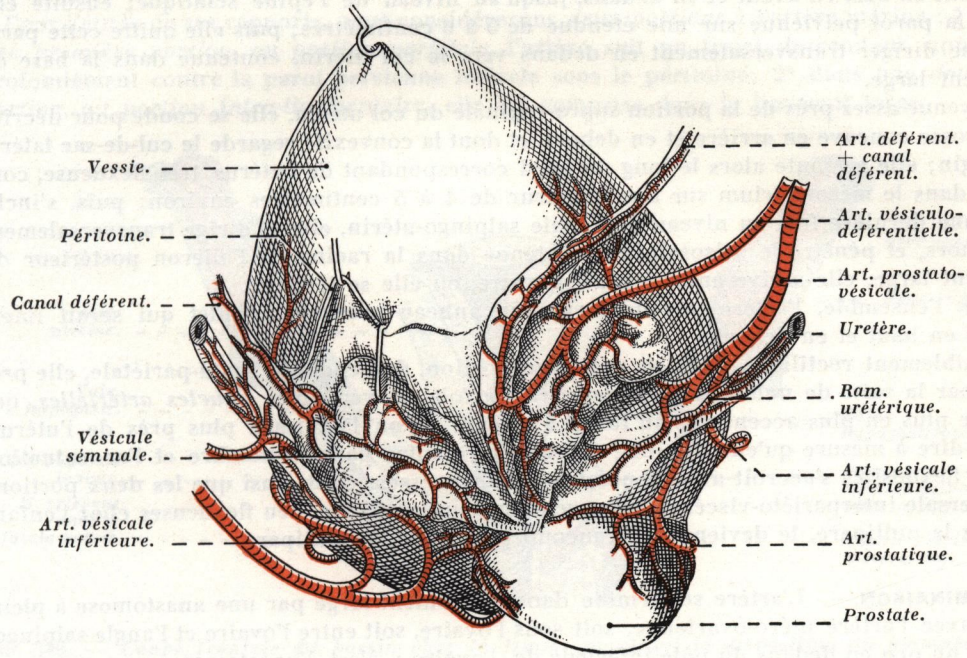

FIG. 368. — *Artères des vésicules séminales, des canaux déférents, de la prostate et de la partie terminale de l'uretère; vue postérieure* (d'après FARABEUF).

Du côté gauche, le péritoine tapissant la face postérieure de la vessie est représenté relevé par un crochet.

éjaculateur; β) l'autre, *ascendant*, long et grêle, qui suit le trajet inverse du canal déférent auquel il est accolé (voy. : fig. 314 et 367); il se termine dans les bourses, au niveau de la queue de l'épididyme *(coude épididymo-déférentiel)*, en s'anastomosant à plein canal avec l'artère épididymaire postérieure, branche de l'artère spermatique; cette anastomose constitue l'*anse testiculo-déférentielle* (voy. : fig. 315) (voy. : *Artères du testicule*, tome V).

Artère utérine.

L'*artère utérine*, ou *artère nourricière principale de l'utérus* est une des branches viscérales les plus volumineuses de l'artère hypogastrique; elle est destinée, non seulement à l'utérus, mais encore elle contribue pour une large part, à l'irrigation des annexes (trompe et ovaire) et, accessoirement, à une partie du vagin et de la vessie.

Elle est équivalente à la vésiculo-déférentielle chez l'homme.

ORIGINE. — Son origine est variable suivant le mode de division de l'hypogastrique. Elle naît le plus souvent du tronc antérieur de l'iliaque interne, qui donne successivement l'obturatrice, l'ombilicale et l'utérine; dans ce cas, elle peut naître soit d'un tronc commun avec l'une ou l'autre de ces branches, soit isolément lorsque l'hypogastrique se ramifie en un bouquet de branches terminales; enfin, elle peut naître également d'un tronc commun avec la honteuse interne, la vaginale longue ou, plus rarement, avec l'hémorroïdale moyenne.

TRAJET ET DIRECTION. — De cette origine, elle se dirige tout d'abord presque verticalement en bas, en avant et en dedans, jusqu'au niveau de l'épine sciatique; ensuite elle longe la paroi pelvienne sur une étendue de 5 à 6 centimètres; puis elle quitte cette paroi pour se diriger transversalement en dedans vers le col utérin, contenue dans la base du ligament large.

Parvenue assez près de la portion supra-vaginale du col utérin, elle se coude pour décrire une crosse concave en arrière et en dehors, et dont la convexité regarde le cul-de-sac latéral du vagin; elle remonte alors le long du bord correspondant de l'utérus, très flexueuse, contenue dans le mésométrium sur une longueur de 4 à 5 centimètres environ; puis, s'inclinant une dernière fois au niveau de l'angle salpingo-utérin, elle se dirige transversalement en dehors, et pénètre le mésosalpinx; contenue dans la racine de l'aileron postérieur du ligament large, elle arrive enfin jusqu'à l'ovaire, où elle se termine.

Dans l'ensemble, l'artère utérine forme un anneau presque complet qui serait interrompu en haut et en dehors.

Sensiblement rectiligne dans sa première portion, descendante, juxta-pariétale, elle présente par la suite de nombreuses *flexuosités,* parfois de véritables *boucles artérielles,* qui sont de plus en plus accentuées au fur et à mesure qu'on l'envisage plus près de l'utérus, c'est-à-dire à mesure qu'elle diminue de calibre; d'autre part, le nombre et l'accentuation de ces flexuosités s'accroît avec le nombre des grossesses; c'est ainsi que les deux portions transversale interpariéto-viscérale, et ascendante juxta-utérine, peu flexueuses chez l'enfant et chez la nullipare, le deviennent beaucoup plus chez la multipare.

TERMINAISON. — L'artère se termine dans le ligament large par une anastomose à plein canal avec l'artère utéro-ovarienne, soit sous l'ovaire, soit entre l'ovaire et l'angle salpingo-utérin, un peu en dedans du pôle inférieur de l'ovaire : c'est l'*anastomose sous-ovarienne* ou *parovarienne,* et son calibre est si régulier et si uniforme qu'il est parfois difficile de préciser le point où finit chaque artère.

Ajoutons, d'autre part, que l'on peut rencontrer des *variations individuelles* dans le mode de terminaison de ces deux artères.

Quoi qu'il en soit, il n'en reste pas moins vrai que, du point de vue embryologique, il existe deux territoires vasculaires génitaux internes distincts chez la femme; l'utérus et la trompe de Fallope, formés aux dépens des canaux de Müller, sont irrigués chez l'embryon par les artères utérines; quant à l'artère utéro-ovarienne, « *artère génitale primitive* » ou *artère de la gonade,* émanée de l'aorte abdominale dans la région lombaire, elle se distribue primitivement à l'ovaire; son territoire vasculaire est indépendant de celui de l'utérine, et ce n'est qu'au cours de la descente de l'ovaire dans la cavité pelvienne que l'anastomose s'établit entre les deux systèmes vasculaires génital primitif et artériel utérin; cette anastomose est toujours située au voisinage de l'ovaire (1).

CALIBRE ET LONGUEUR. — Son **calibre** est d'environ 3 millimètres dans sa partie moyenne; il double au cours de la grossesse, en même temps qu'elle s'allonge notablement

(1) Ouvrage à consulter : L. Dieulafé et R. Dieulafé : *La vascularisation de l'appareil génital de la femme.* 1 vol. L'Expansion scientifique française, édit., Paris, 1935.

grâce au déroulement de ses flexuosités, qui représentent de véritables *réserves d'allongement* adaptées aux variations de volume de l'utérus et à son ascension abdominale au cours de la gestation.

Déroulée, sa **longueur** est normalement de 15 centimètres ; elle triple au cours de la grossesse.

RAPPORTS DE L'ARTÈRE UTÉRINE

Pour l'étude de ses rapports, nous considérerons *deux portions* à l'artère utérine : 1° dans une *première portion*, ou *portion pariétale*, l'artère suit un trajet descendant, appliquée profondément contre la paroi pelvienne latérale sous le péritoine; 2° dans une *deuxième portion*, ou *portion intra-ligamentaire*, elle est comprise dans le ligament large.

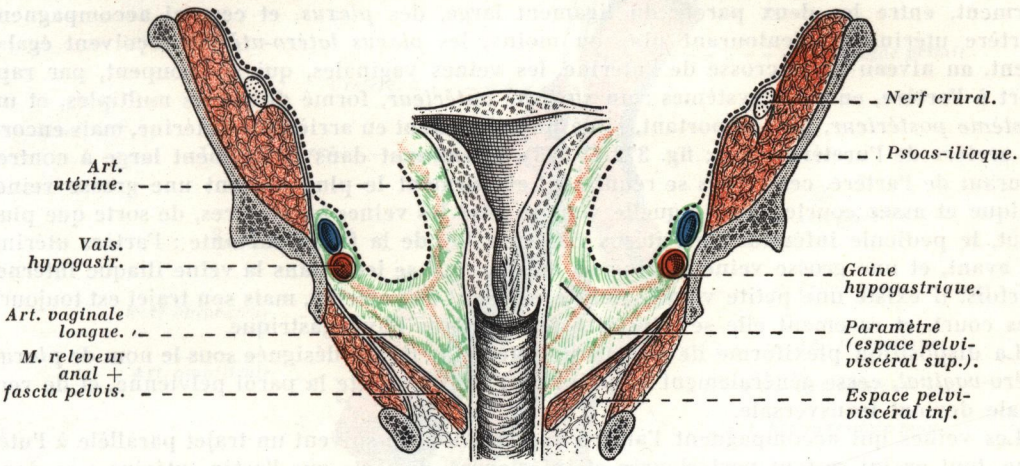

FIG. 369. — *Coupe frontale du bassin chez la femme montrant la disposition du paramètre, des artères utérines et vaginales longues par rapport aux organes génitaux (utérus et vagin)* (schématique).

En pointillé, le péritoine.

Avant d'envisager ses rapports successivement dans ces deux portions, nous décrirons les rapports qu'elle affecte avec la gaine hypogastrique et son expansion juxta-utérine, ainsi qu'avec les vaisseaux et les nerfs qui l'accompagnent dans son trajet.

1° Rapports avec la gaine hypogastrique. — L'artère utérine est située au-dessus de l'aponévrose pelvienne supérieure, et au-dessous du péritoine pelvien. Née de l'hypogastrique, elle entraîne avec elle, comme toutes les branches viscérales de cette artère, un manchon conjonctivo-vasculaire, dépendance de la gaine hypogastrique.

L'artère utérine, comprise dans l'*espace pelvi-sous péritonéal (espace pelvi-viscéral supérieur)*, est entourée, ainsi que les vaisseaux et les nerfs qui l'accompagnent, par une expansion de la gaine hypogastrique (voy. : fig. 369); le tissu cellulaire de l'espace se condense, autour de l'artère utérine et de ses branches, en une véritable gaine fibreuse conjonctivo-vasculaire, difficile à dissocier; dans son trajet, l'artère soulève les éléments fibreux de cette gaine, à mesure qu'elle s'écarte de plus en plus du plancher pelvien et qu'elle se rapproche de l'utérus; elle détermine ainsi deux replis aponévrotiques *(aponévrose cache-vaisseaux de Farabeuf et Cerf)* qui forment les deux versants d'un toit dont l'utérine serait

le faîte; les deux versants sont parsemés de nombreuses fibres musculaires lisses, condensées sous le péritoine (Rouget) : ce sont les *aponévroses antérieure* et *postérieure du ligament large*; d'autre part, ces deux versants sont doublés de part et d'autre par le péritoine, et cette disposition est des plus nettes au niveau de la base du ligament large (voy. : fig. 373), où l'ensemble du revêtement conjonctivo-vasculaire constitue le *paramètre* ou *lame vasculaire des vaisseaux utérins (mésométrium)*.

Au fur et à mesure que l'utérine s'éloigne de la paroi pelvienne latérale, elle s'écarte de plus en plus du plancher pelvien, et la gaine conjonctivo-vasculaire qu'elle soulève devient de plus en plus élevée, de telle sorte qu'au voisinage de l'utérus elle atteint son maximum de hauteur et de développement.

Cette gaine accompagne également les branches de l'artère utérine; s'unissant plus ou moins à celles du côté opposé, en avant et en arrière de l'utérus, elle prend part à la constitution du *paramètre*, surtout accusé au niveau de l'isthme et du col de l'utérus.

2° ***Rapports vasculo-nerveux.*** — *a)* Les *veines* qui proviennent des bords de l'utérus forment, entre les deux parois du ligament large, des *plexus*, et ceux-ci accompagnent l'artère utérine en l'entourant plus ou moins; les *plexus latéro-utérins* reçoivent également, au niveau de la crosse de l'utérine, les veines vaginales, qui se groupent, par rapport à l'artère, en deux systèmes : un *système antérieur*, formé de veines multiples, et un *système postérieur*, plus important, situé non seulement en arrière de l'utérine, mais encore en arrière de l'uretère (voy. : fig. 372 et 373). Cheminant dans le ligament large à contre-courant de l'artère, ces veines se réunissent en formant le plus souvent une grosse veine, unique et assez courte, dans laquelle vont se jeter les veines antérieures, de sorte que plus haut, le pédicule inférieur de l'utérus est constitué de la façon suivante : l'artère utérine en avant, et une grosse veine utérine en arrière, qui se jette dans la veine iliaque interne. Parfois, il existe une petite veine satellite en avant de l'utérine, mais son trajet est toujours très court, et rarement elle se jette directement dans l'hypogastrique.

La disposition plexiforme de ces deux systèmes veineux, désignée sous le nom de *plexus utéro-vaginal*, cesse généralement au point où l'utérine quitte la paroi pelvienne, et de verticale devient transversale.

Les veines qui accompagnent l'artère vaginale longue suivent un trajet parallèle à l'utérine, tout en lui restant postérieures et inférieures, de sorte que l'artère utérine sera dans la majeure partie de son trajet en rapport avec de grosses veines anastomosées en échelle, et dont le plus grand nombre est sous-jacent à l'artère.

Enfin, à la partie supérieure du ligament large, près de la terminaison de l'utérine, les plexus juxta-utérins se continuent avec les plexus utéro-ovariens.

b) Les *troncs collecteurs lymphatiques*, qui suivent le trajet des veines satellites de l'artère utérine, proviennent principalement de la partie latérale du col (voie principale utérine); ils sont au nombre de trois à six; ils passent, les uns avec l'artère en avant de l'uretère *(groupe pré-urétérique)*; les autres en arrière de l'uretère *(groupe rétro-urétérique)* en suivant les veines utérines; ils vont aboutir, les premiers aux ganglions iliaques externes, les seconds aux ganglions hypogastriques situés soit à la naissance de l'utérine sur l'hypogastrique, soit dans la bifurcation de l'iliaque primitive.

Au niveau de la crosse de l'utérine, les troncs lymphatiques sont souvent pelotonnés et constituent le *peloton lymphatique juxta-cervical*, que l'on considérait autrefois à tort comme un ganglion *(pseudo-ganglion de Lucas-Championnière)*.

c) Des *nerfs* accompagnent l'artère utérine; ce sont des filets sympathiques. Indépendamment de ces nerfs, l'artère entre en rapport avec le *plexus hypogastrique*, formation à la fois plexiforme et ganglionnaire *(plexus ganglionné)*, placée de champ contre la partie latérale du col, au-dessous du croisement de l'uretère avec l'artère utérine (voy. : *Plexus hypogastrique*, tome IV).

3° ***Rapports de la portion pariétale.*** — Dans sa portion pariétale descendante, l'artère utérine repose sur la paroi pelvienne latérale.

Elle entre en rapport *en dehors* avec la partie postérieure de la surface quadrilatère de l'os coxal, près de la grande échancrure sciatique, et avec l'obturateur interne, et le releveur de l'anus, doublés de leurs aponévroses; l'artère est appliquée contre cette paroi par la gaine hypogastrique et par le péritoine pariétal pelvien qu'elle soulève légèrement (voy. : fig. 369).

A *son origine*, l'artère est donc profonde, franchement pariétale, située sous le péritoine; une incision de ce dernier permet de découvrir l'artère et de la lier. A ce niveau, l'artère utérine est en rapport avec l'épanouissement du tronc antérieur de l'artère hypogastrique, dont les branches sont étagées contre la paroi : ce sont, indépendamment de l'utérine, l'obturatrice, l'ombilicale, la vaginale longue, l'hémorroïdale moyenne et la honteuse interne (voy. : fig. 370 et 371).

L'*obturatrice* se dirige obliquement en bas, et en avant, parallèle au détroit supérieur et

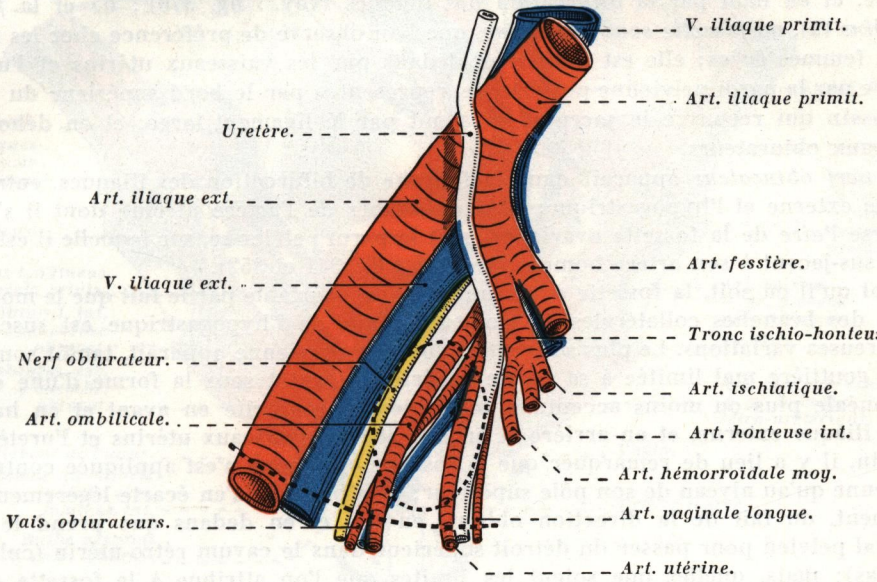

FIG. 370. — *Rapports de l'artère utérine à son origine et dans l'aire de la fossette ovarienne (en pointillé); côté droit, vue antérieure.*

au-dessous de lui, elle reste toujours pariétale. L'*ombilicale* se dirige obliquement en bas, en avant et en dedans pour gagner la face latérale de la vessie; à l'origine, elle est située au-dessus de l'utérine, elle s'accole souvent à cette dernière, à tel point qu'au cours de la ligature, la discrimination entre les deux vaisseaux est parfois difficile. La *vaginale longue*, dite *vaginale de renfort de Farabeuf*, longe le trajet de l'utérine en se plaçant derrière elle, et parfois même elle naît de l'artère utérine (voy. : fig. 374). L'*hémorroïdale moyenne* naît généralement du tronc antérieur, plus bas que l'utérine; elle s'éloigne d'elle en se dirigeant en dedans vers l'ampoule rectale; quant à la *honteuse interne*, située sur un plan plus postérieur, elle continue la direction du tronc antérieur de l'hypogastrique (voy. fig. 376).

Ce *plan artériel* recouvre un *plan veineux* que forme, soit la *veine hypogastrique*, soit le *plexus veineux hypogastrique*, lui-même constitué par des veines volumineuses où l'on peut distinguer cependant les veines satellites de l'artère utérine (voy. : fig. 498 et 500).

Des *ganglions lymphatiques* sont disposés autour des vaisseaux iliaques; ils entrent en rapport avec l'origine de l'artère utérine : ce sont les *ganglions hypogastriques*; ils reçoivent les troncs collecteurs lymphatiques des principaux viscères pelviens, et plus spécialement ceux de l'utérus.

Dans cette portion, l'artère utérine entre en rapport avec l'*ovaire* et la *fossette ovarienne,* d'une part, et avec l'*uretère,* d'autre part, et ce sont là de précieux points de repère pour la ligature de l'artère utérine à l'origine.

La *fossette ovarienne* est une dépression du péritoine dont les deux bords, saillants et obliques en bas et en dedans, sont soulevés en haut et en dehors par le *pédicule utéro-ovarien* qui se continue par le faîte du ligament large; en bas et en dedans par le segment initial de l'artère utérine *(pédicule utérin)* et par l'uretère; en réalité, les limites de la fossette ovarienne sont variables, et nous distinguerons *deux types* de fossettes, à savoir : *a)* la *fossette de Krause* (1), qui s'observe principalement chez les jeunes filles et les nullipares; de forme quadrangulaire, elle est limitée en haut et en dehors par les vaisseaux iliaques externes, en dedans et en arrière par les vaisseaux hypogastriques et par l'origine des artères utérine et ombilicale, en avant par l'insertion du ligament large sur la paroi pelvienne, et en haut par la bifurcation des iliaques (voy. : fig. 370) ; *b)* et la *fossette de Claudius* (2), ou *fossette sous-ovarienne,* que l'on observe de préférence chez les multipares et les femmes âgées; elle est limitée en dedans par les vaisseaux utérins et l'uretère; en arrière par la paroi pelvienne postérieure, représentée par le bord supérieur du pyramidal du bassin qui recouvre le sacrum; en avant par le ligament large; et en dehors par les vaisseaux obturateurs.

Le *nerf obturateur* apparaît dans la fourche de bifurcation des iliaques, entre la veine iliaque externe et l'hypogastrique; situé en dehors de l'artère utérine dont il s'éloigne, il traverse l'*aire* de la fossette ovarienne, suit la paroi pelvienne, sur laquelle il est appliqué; il est sus-jacent à son artère homonyme (voy. : fig. 341 et 352).

Quoi qu'il en soit, la fossette ovarienne est aussi variable par le fait que le mode d'émergence des branches collatérales du tronc antérieur de l'hypogastrique est susceptible de nombreuses variations. Le plus souvent, la fossette ovarienne apparaît, tantôt sous la forme d'une gouttière mal limitée à sa partie supérieure, tantôt sous la forme d'une dépression péritonéale plus ou moins accentuée, mais bien circonscrite en avant et en haut par la veine iliaque externe, et en arrière et en bas par les vaisseaux utérins et l'uretère.

Enfin, il y a lieu de remarquer que la fossette ovarienne n'est appliquée contre la paroi pelvienne qu'au niveau de son pôle supérieur; plus bas, elle s'en écarte légèrement, et naturellement, du fait de la direction oblique en bas et en dedans que prend le péritoine pariétal pelvien pour passer du détroit supérieur dans le cavum rétro-utérin (cul-de-sac de Douglas); mais, quelles que soient les limites que l'on attribue à la fossette ovarienne, l'artère utérine contribue à la formation de celle-ci : soit fossette de Krause; soit fossette sous-ovarienne (fossette de Claudius), qu'occupent parfois l'ovaire et la trompe prolabés chez les multipares. L'artère utérine forme la berge interne, plus ou moins saillante, de la fossette ovarienne; toutefois, ce n'est pas là un repère immuable, car l'ovaire ne l'occupe pas toujours.

L'*uretère* reste le rapport chirurgical le plus important de l'artère utérine, car c'est un repère utile dans sa ligature à l'origine. L'uretère pénètre dans la cavité pelvienne en longeant le versant antéro-externe de l'artère hypogastrique, il côtoie l'artère utérine en passant en avant d'elle à son origine (voy. : fig. 377); il descend contre la paroi pelvienne et l'accompagne jusqu'à son entrée dans le ligament large; il se place en dedans d'elle en soulevant un léger repli péritonéal (voy. : fig. 371). Dans cette portion, l'uretère est encadré par deux artères, l'utérine en avant et en dehors, et la vaginale longue en arrière.

Les rapports entre l'utérine et l'uretère, à ce niveau, ne sont pas toujours très intimes, fait qui possède d'ailleurs un intérêt chirurgical, et le rapport le plus intime est encore le péritoine; l'uretère vient toujours avec le péritoine quand on décolle ce dernier; aussi,

---

(1) Anatomiste allemand (1833-1910), fut professeur aux Universités de Göttingen et de Berlin.
(2) Anatomiste allemand de la deuxième moitié du XIXe siècle.

dans l'opération de Wertheim, après avoir lié le pédicule utéro-ovarien, lorsqu'on décolle le péritoine de la fossette ovarienne, l'uretère suit et la ligature de l'artère utérine qui est située en dehors de lui devient ainsi plus facilement praticable.

4° ***Rapports de la portion intra-ligamentaire.*** — L'artère utérine et le paramètre occupent le segment latéro-génital de l'espace pelvi-sous-péritonéal, compris entre le péritoine, l'aponévrose pelvienne supérieure doublant le releveur anal, et la face latérale des viscères pelviens.

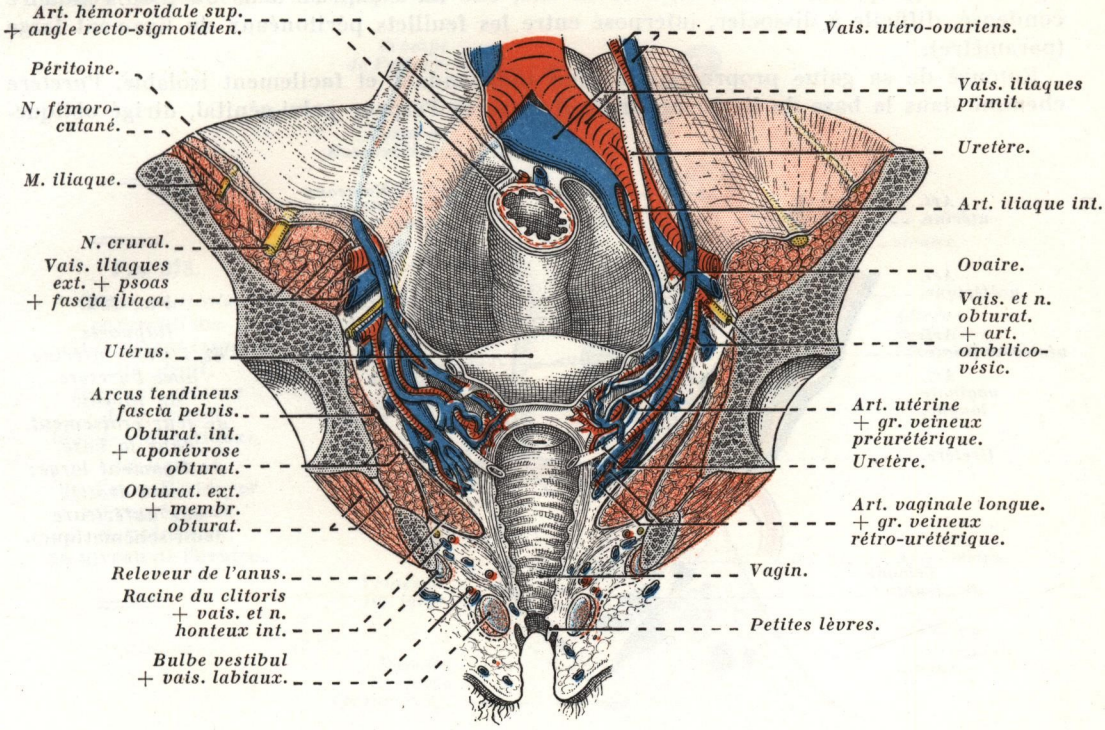

FIG. 371. — *Coupe frontale du bassin chez la femme; segment postérieur de la coupe* (imité de WALDEYER).

L'utérus est représenté en antéflexion normale.

En pointillé, l'aponévrose périnéale superficielle. Le péritoine tapissant la fosse iliaque n'est représenté qu'à droite.

Dans la base du ligament large, ce segment, véritable *espace pelvi-génital,* est l'équivalent de l'espace pelvi-rectal supérieur au niveau du rectum; il contient en effet le pédicule génital, c'est-à-dire les artères utérine et vaginale, les plexus veineux satellites; les troncs collecteurs lymphatiques génitaux, et les nerfs satellites.

Nous avons vu précédemment que le pédicule vasculo-nerveux génital est entouré d'une gaine conjonctivo-vasculaire, émanée de la gaine hypogastrique (gaine de l'utérine et de la vaginale longue).

Dans le ligament large, l'artère utérine présente *trois segments* dont les directions sont différentes, qui sont : *a)* un *segment transversal,* interpariéto-utérin, où l'artère utérine occupe la base du ligament large et décrit sa *crosse*; *b)* un *segment ascendant,* latéro-

utérin ou marginal, où l'artère, très sinueuse, longe le bord correspondant de l'utérus ; *c)* et un *segment terminal* ou juxta-annexiel, où l'artère est comprise dans la zone des ailerons.

a) **Segment interpariéto-utérin.** — En quittant la paroi latérale du bassin, l'artère utérine devient transversale et entre dans la *base* du ligament large, où elle est plus *sous-ligamentaire* qu'intra-ligamentaire.

A son entrée dans le ligament large, l'artère est située sous le feuillet postérieur du ligament large qu'elle soulève et, à ce niveau, elle est comprise dans du tissu cellulaire condensé, difficile à dissocier, interposé entre les feuillets péritonéaux du ligament large (paramètre).

Entouré de sa gaine propre qui le rend indépendant et facilement isolable, l'*uretère* chemine dans la base du ligament large; il traverse l'espace pelvi-génital, dirigé oblique-

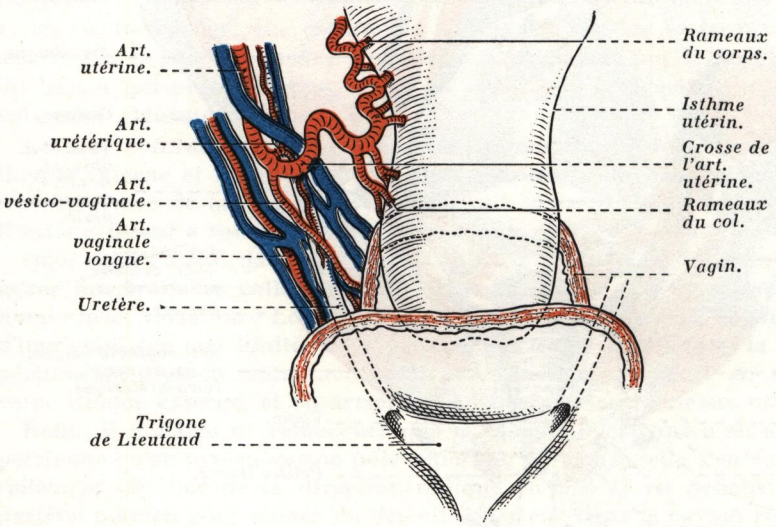

FIG. 372. *Rapports de l'artère utérine avec l'uretère au niveau de leur croisement dans la base du ligament large; côté droit, vue antérieure* (demi-schématique).

ment en bas, en avant et en dedans, et entre en rapport avec l'artère utérine. Ce rapport est d'une grande importance dans toutes les interventions chirurgicales sur l'utérus, voire même sur le petit bassin.

L'artère utérine est dirigée plus transversalement que ne l'est l'uretère, qui, lui, se dirige très nettement de dehors en dedans, en quittant la paroi latérale du pelvis pour se porter vers la partie supra-vaginale du col utérin; dans ce trajet, l'artère utérine croise la face antérieure de l'uretère avant de se redresser contre le bord latéral de l'isthme utérin; toutefois, la disposition de l'artère par rapport à l'uretère est assez variable; tantôt, l'artère utérine présente de nombreuses flexuosités et envoie souvent une boucle artérielle en arrière de l'uretère, de telle sorte que le conduit urinaire se trouve entouré complètement par l'artère utérine, ce qui explique que l'on peut trouver l'artère simultanément en avant et en arrière de ce conduit; tantôt, au contraire, le croisement se fait obliquement, et les deux organes se croisent en X; parfois aussi, ils restent au contact l'un de l'autre, parallèlement sur une longueur de 1 à 2 centimètres. Le croisement a lieu le plus souvent entre l'origine des branches vésico-vaginales et l'origine des branches cervico-vaginales de l'utérine, à la hauteur de l'isthme utérin, parfois un peu au-dessous (voy. : fig. 372 et 375).

Topographiquement, le point de croisement est situé à des distances variables de l'utérus et du vagin, suivant les sujets, et l'on peut même observer des variations d'un côté à l'autre, en rapport avec la latéro-position de l'utérus. Dans la majorité des cas, il est situé

à 2 centimètres en dehors de l'isthme, et à 1 cm. 1/2 au-dessus du cul-de-sac latéral du vagin; malgré tout, le croisement se fait toujours à une distance de l'utérus telle que l'on peut pincer et lier l'utérine sans prendre l'uretère; toutefois, au cours de l'hystérectomie abdominale, il sera prudent de placer les pinces le plus près possible de l'utérus, de mordre même sur le muscle utérin pour éviter de léser l'uretère; enfin, la traction sur l'utérus déroule l'artère utérine en effaçant temporairement ses flexuosités, disposition qui accentue la distance entre le croisement et l'isthme.

Par rapport à la paroi pelvienne, le croisement est situé à mi-distance entre le bord de l'utérus et la paroi latérale du pelvis.

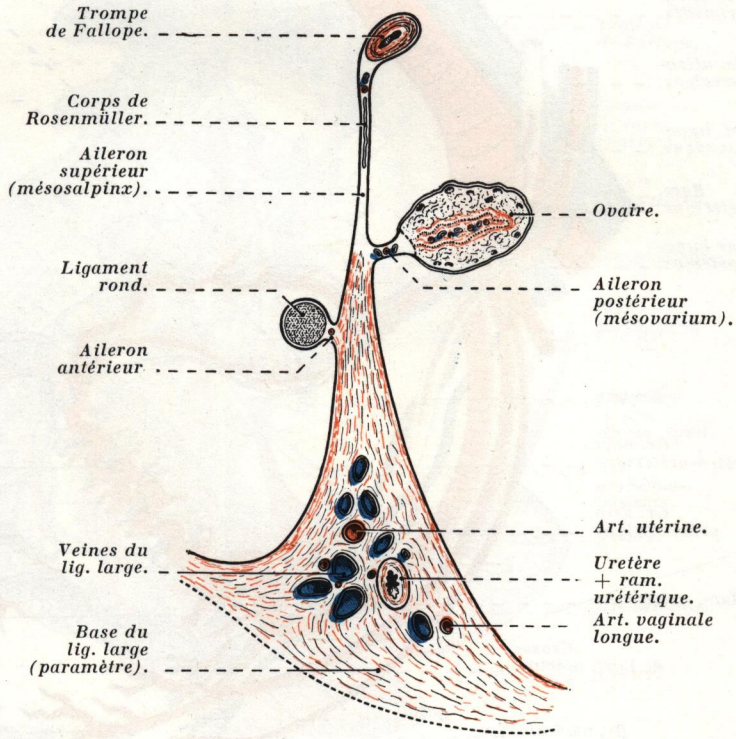

FIG. 373.

Coupe sagittale paramédiane du ligament large; côté droit, segment externe de la coupe (demi-schématique).

La ligne de Farre-Waldeyer est représentée en pointillé au niveau de l'ovaire.

Pratiquement, au cours de l'hystérectomie, l'élévation (hystérectomie abdominale) ou l'abaissement (hystérectomie vaginale) de l'utérus augmentent sensiblement la distance qui sépare l'uretère de l'utérus (J. L. Faure).

La CROSSE DE L'UTÉRINE (*portion sus-vaginale* de certains auteurs) entre en rapport : *en dedans* avec l'isthme utérin; *en bas* avec le cul-de-sac latéral du vagin, et l'on peut, dans certains cas, percevoir les pulsations de l'artère utérine par le toucher vaginal, et cela principalement au cours de la gestation, lorsqu'il s'agit d'une crosse utérine bas située : c'est le *pouls vaginal d'Osiander*.

L'espace compris entre la crosse de l'utérine et le vagin est comblé par du tissu cellulaire très dense (paramètre); et celui-ci est traversé, d'une part, par l'uretère, et, d'autre part, par de nombreux rameaux artériels issus de l'utérine (branches vésico - vaginales) et par les plexus veineux utéro-vaginaux.

L'utérine abandonne en effet à ce niveau une série de *branches collatérales* qui contractent avec l'uretère des rapports importants; certaines, comme les vaginales postérieures, passent en arrière de l'uretère; d'autres, comme les vésico-vaginales, passent en

avant et accompagnent l'uretère jusqu'à sa terminaison, rendant ainsi l'hémostase plus difficile au cours de l'hystérectomie.

Quant à l'*artère vaginale longue,* issue le plus souvent de l'hypogastrique, et que nous avons vu longer le versant postéro-interne de l'uretère dans sa portion pariétale, elle est située au-dessus de l'utérine et en arrière d'elle, au point où l'uretère croise l'utérine.

A ce niveau, l'*uretère* est entouré de vaisseaux; il glisse entre l'artère utérine en avant,

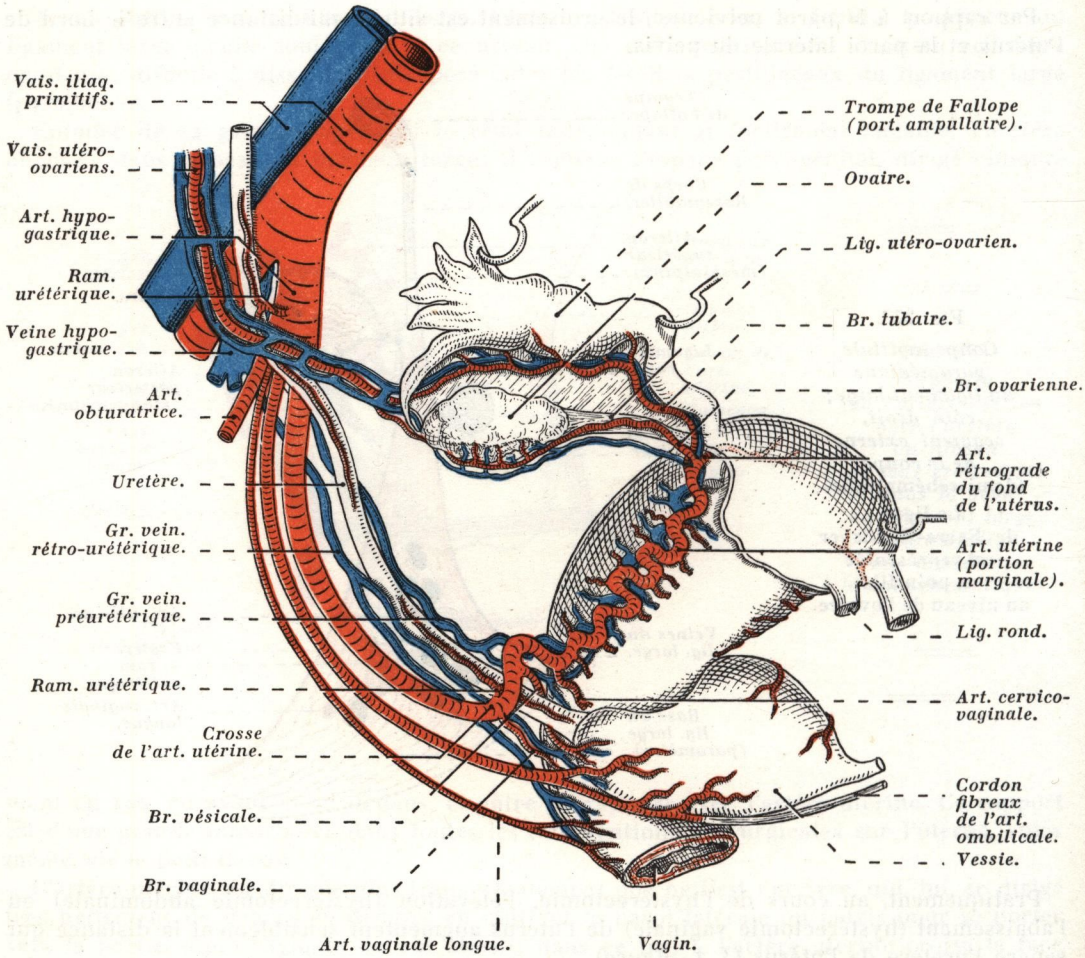

FIG. 374. — *Artères utérine, ombilico-vésicale et vaginale longue; côté droit* (demi-schématique).

la vaginale longue en arrière, les vésico-vaginales en avant et en dehors, et les cervico-vaginales en arrière et en dedans.

Les *veines* issues des plexus utéro-vaginaux sont disposées sur *deux plans* : *a)* un *plan préartériel,* comprend les veines utérines antérieures (véritables veines utérines), il passe devant l'uretère, dont le sépare la crosse de l'artère utérine; *b)* et un *plan rétro-artériel,* qui comprend les veines utérines postérieures et qui est situé derrière l'uretère; ces deux plans veineux s'anastomosent entre eux par des branches qui encadrent l'uretère et la crosse de l'utérine.

Si nous résumons les rapports de l'utérine avec l'uretère, nous voyons qu'à l'origine

l'uretère croise l'artère en passant en avant d'elle; il longe ensuite son versant interne; puis il la croise à nouveau en passant en arrière d'elle (crosse); il en résulte donc un enroulement en spirale des deux organes.

b) **Segment latéro-utérin ou marginal.** — L'artère utérine, diminuée dans son calibre par l'émission de ses branches cervico- et vésico-vaginales, se redresse après avoir décrit sa crosse; sa direction devient celle de l'utérus, par conséquent elle n'est pas franchement ascendante, mais oblique en avant, en haut et légèrement en dehors ; son obliquité en

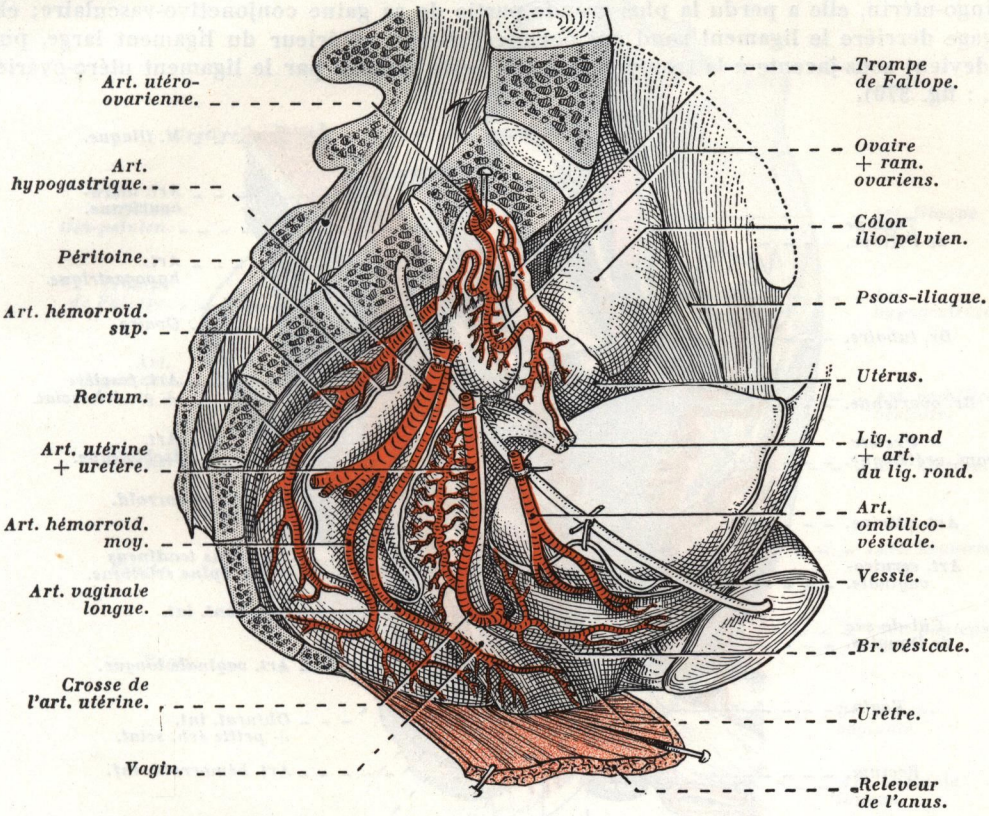

FIG. 375. — *Artères viscérales pelviennes chez la femme après ablation de la moitié latérale droite de la paroi du bassin* (d'après FARABEUF) (demi-schématique).
Le muscle releveur de l'anus est rabattu.

dehors augmente avec les grossesses, par suite de l'élargissement du fond de l'utérus chez les multipares.

Elle devient alors véritablement intra-ligamentaire en longeant le bord correspondant de l'utérus; elle est comprise à ce niveau entre les deux feuillets antérieur et postérieur du ligament large; comprise aussi en plein *mésométrium* dans une gangue musculo-conjonctive; chez la jeune fille et la nullipare, elle est peu flexueuse, elle est tout d'abord située à 1 cm. 1/2 du col, puis elle se rapproche de l'isthme et chemine à quelques millimètres du bord latéral du corps de l'utérus; par contre, chez la multipare, elle est très flexueuse et entre en contact par ses flexuosités avec le muscle utérin (myomètre), dans lequel elle s'incruste plus ou moins par l'intermédiaire des rameaux artériels du corps (voy. : fig. 374 et 375).

Chez les multipares, elle envoie assez souvent une flexuosité préisthmique en forme de boucle *(boucle artérielle préisthmique)* avant d'atteindre le bord latéral du corps utérin.

Dans ce segment, elle entre en rapport avec toute la portion sus-vaginale de l'utérus, et avec le canal de Malpighi-Gartner. Elle est accompagnée par des veines plexiformes, généralement volumineuses, au nombre de deux, l'une antérieure, l'autre postérieure; par des vaisseaux lymphatiques et par des nerfs.

c) **Segment terminal, juxta-annexiel.** — Au niveau de la corne utérine, l'artère se coude à nouveau transversalement en dehors pour pénétrer dans le mésosalpinx. Dans l'angle salpingo-utérin, elle a perdu la plus grande partie de sa gaine conjonctivo-vasculaire; elle s'engage derrière le ligament rond qui occupe l'aileron antérieur du ligament large, puis elle devient sous-jacente à la trompe, dont elle reste séparée par le ligament utéro-ovarien (voy. : fig. 379).

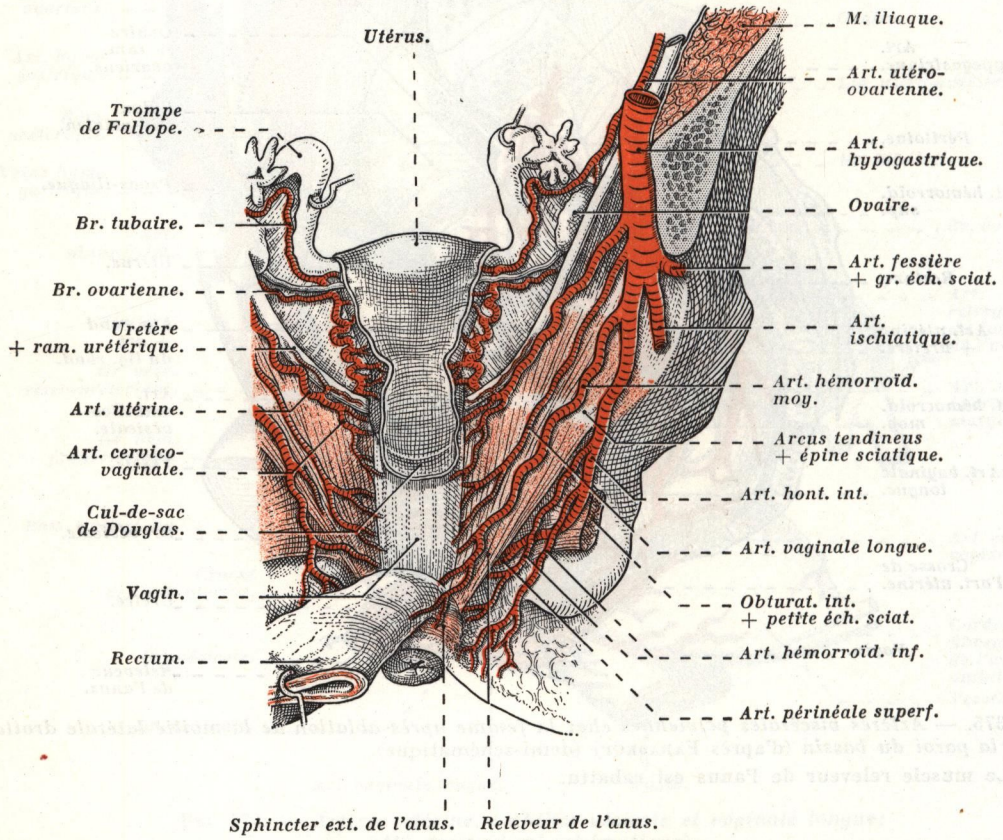

FIG. 376. — *Artère hypogastrique et ses branches chez la femme; côté droit, vue postérieure.*

BRANCHES COLLATÉRALES. — Au cours de son trajet, l'artère utérine fournit un certain nombre de *branches collatérales*; toutes naissent dans sa portion intra-ligamentaire.

1° Dans son segment interpariéto-utérin *(base du ligament large)*, la plupart de ses branches partent de la crosse de l'utérine.

L'artère fournit :

a) Des rameaux pour le ligament large.

b) Des *rameaux urétériques*, au nombre de un ou deux; ceux-ci naissent au niveau du

croisement de la crosse avec l'uretère; ils se bifurquent aussitôt en T, en donnant une branche ascendante et une branche descendante qui suivent l'uretère (voy. : fig. 374).

c) Des *branches cervico-vaginales,* qui naissent au niveau de la crosse de façon différente suivant les sujets; tantôt par deux ou trois troncs; tantôt, et le plus souvent, par un seul tronc qui se détache de l'artère un peu en dedans et au-dessous du point de croisement de l'utérine avec l'uretère.

Toujours volumineuse, l'*artère cervico-vaginale,* dont le calibre est parfois sensiblement

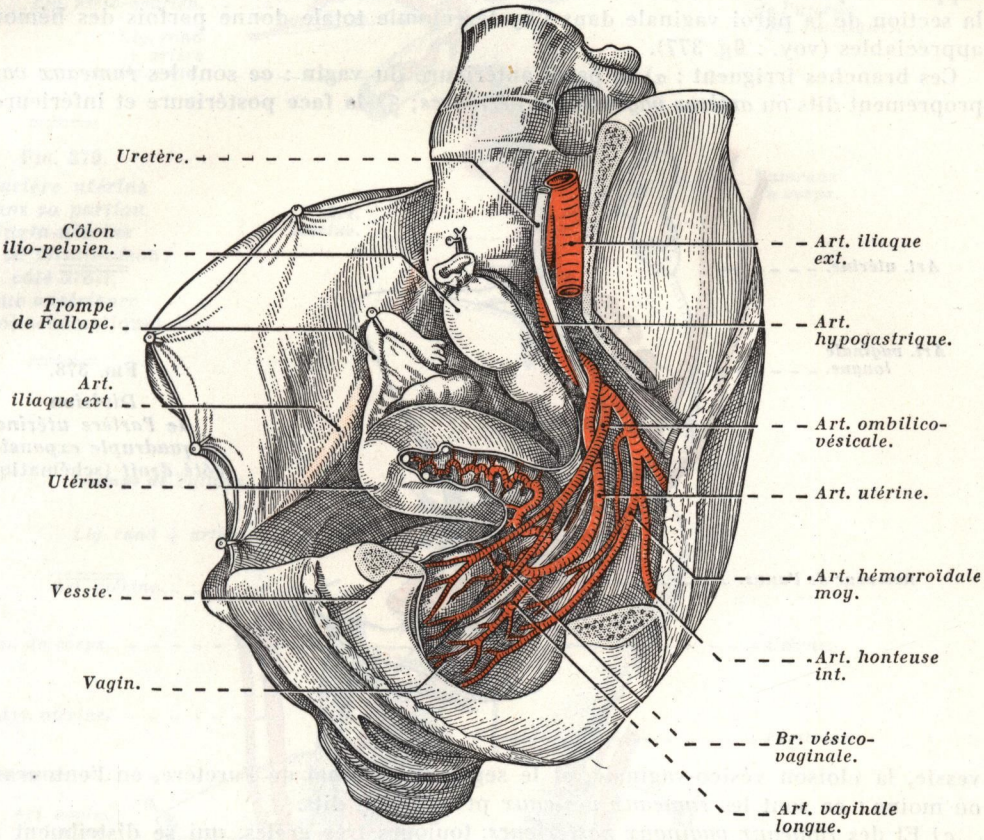

FIG. 377. — *Branches de l'artère hypogastrique chez la femme, côté gauche* (d'après P. DESCOMPS).
La partie latérale gauche de la paroi pelvienne a été réséquée pour montrer la disposition des viscères pelviens et de leurs artères.

égal à celui de l'utérine, pourrait être considérée comme représentant la branche de bifurcation inférieure de cette dernière; peu après son origine, elle se dirige obliquement en avant, en bas et en dedans; elle se place en dedans de l'uretère, puis longe les faces latérales du col et du vagin; elle se divise en donnant plusieurs rameaux qui vont, les uns, et pour la plupart, au col utérin, les autres à la paroi antérieure et au cul-de-sac latéral du vagin (voy. : fig. 381).

Lorsque les branches cervico-vaginales sont ramifiées dès la crosse de l'utérine, elles se placent, les unes (les plus nombreuses) en dedans de l'uretère, les autres en dehors de ce conduit, et elles l'accompagnent jusqu'à la vessie, rendant ainsi le segment terminal de l'uretère plus difficilement accessible.

L'artère cervico-vaginale fournit beaucoup plus de branches au col utérin qu'au vagin;

c'est avant tout une *artère du col (artère cervicale)* (voy. : fig. 381), si bien que dans l'hystérectomie totale, la désinsertion du vagin saigne toujours moins que la section sur le col.

d) Des *branches vésico-vaginales,* dont quelques-unes viennent de la branche précédente; elles naissent pour la plupart de l'utérine, un peu en dehors du point de croisement avec l'uretère. En nombre variable (cinq à six en moyenne), et toujours très grêles et sinueuses, elles se placent les unes en avant, les autres en arrière de l'uretère; elles contractent des rapports importants avec les culs-de-sac latéral et antérieur du vagin, et, quoique grêles, la section de la paroi vaginale dans l'hystérectomie totale donne parfois des hémorragies appréciables (voy. : fig. 377).

Ces branches irriguent : α) la paroi antérieure du vagin : ce sont les *rameaux vaginaux* proprement dits ou *artères vaginales supérieures*; β) la face postérieure et inférieure de la

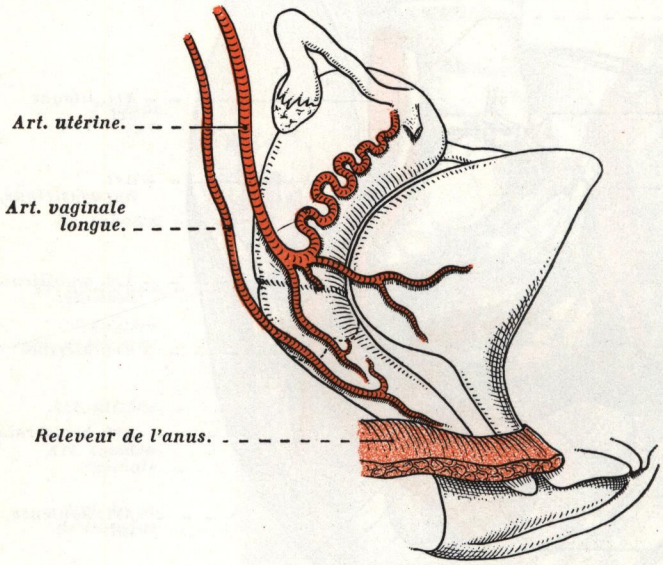

FIG. 378.
Division de l'artère utérine à quadruple expansion; côté droit (schématique).

vessie, la cloison vésico-vaginale, et le segment terminal de l'uretère, en l'entourant plus ou moins : ce sont les *rameaux vésicaux* proprement dits.

e) Et des *rameaux vaginaux postérieurs,* toujours très grêles, qui se distribuent au cul-de-sac postérieur du vagin.

L'artère utérine se divise parfois au niveau de sa crosse en un *bouquet* de *quatre branches (division à quadruple expansion)* : *a)* une *branche principale,* ascendante, sinueuse, se dirige vers l'utérus et les annexes; cette branche correspond au *segment marginal* de l'artère; *b)* une branche se dirige en avant vers la face postérieure de la vessie *(branche vésicale)* (voy. : fig. 375); *c)* une branche très courte se distribue au col qu'elle pénètre; c'est la *branche cervicale*; *d)* enfin, une branche descendante aborde les faces latérales de la partie supérieure du vagin, auquel elle se distribue; c'est la *branche vaginale* (voy. : fig. 378).

2° ***Dans son segment latéro-utérin*** *(portion marginale),* l'artère utérine donne :

a) Des *rameaux pour le ligament large.*

b) Une *artère du ligament rond,* qui naît dans l'angle salpingo-utérin; elle s'anastomose avec l'artère du ligament rond, issue de la crosse de l'épigastrique (artère funiculaire).

c) Et des *rameaux utérins (artères de l'utérus).*

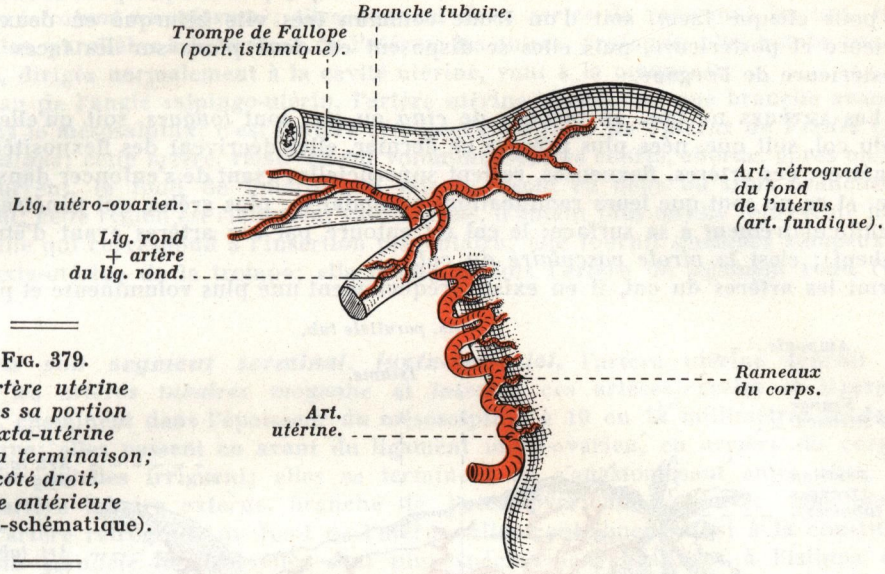

FIG. 379. *L'artère utérine dans sa portion juxta-utérine et à sa terminaison; côté droit, vue antérieure* (demi-schématique).

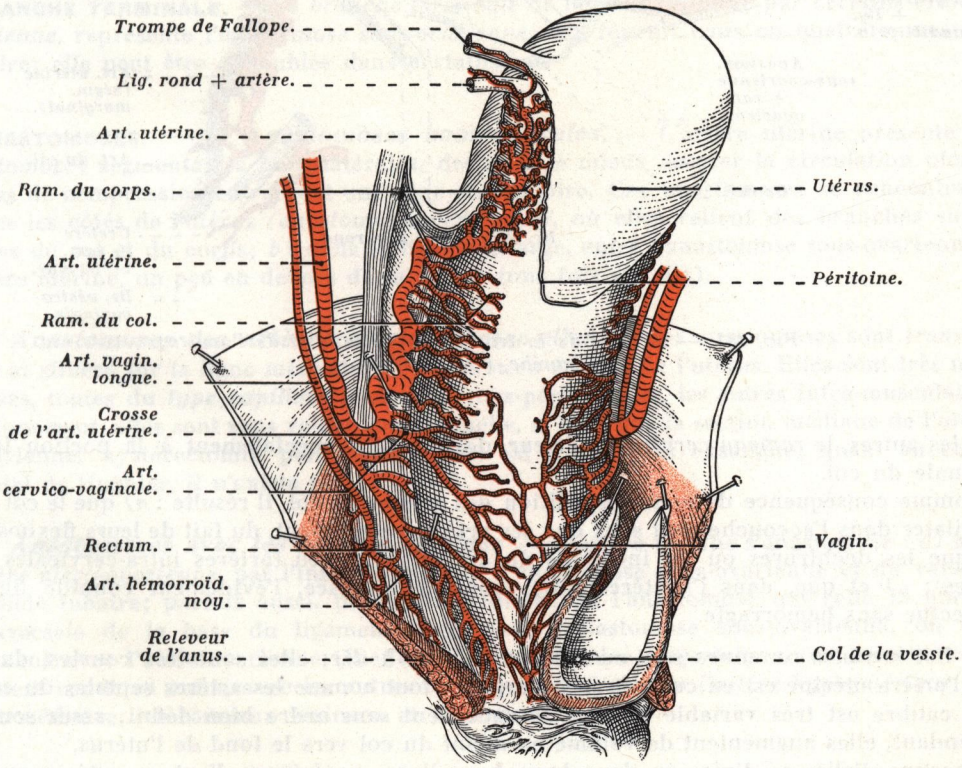

FIG. 380. — *Artères utérine et vaginale longue; côté droit, vue antérieure* (d'après FARABEUF).

Les **artères de l'utérus** naissent unilatéralement soit par paires à peu près au même niveau (une pour chaque face), soit d'un tronc commun très vite bifurqué en deux branches antérieure et postérieure, puis elles se disposent en *deux plans* sur les faces antérieure et postérieure de l'organe.

α) Les ARTÈRES DU COL, au nombre de *cinq* ou *six*, sont *longues*, soit qu'elles naissent loin du col, soit que, nées plus près de ce dernier, elles décrivent des flexuosités avant de le pénétrer; ces artères, flexueuses, restent superficielles avant de s'enfoncer dans le muscle utérin, et ce ne sont que leurs ramifications secondaires, plus grêles, qui pénètrent l'utérus perpendiculairement à sa surface; le col est entouré par ses artères avant d'être pénétré (Farabeuf); c'est la *virole vasculaire du col.*

Parmi les artères du col, il en existe fréquemment une plus volumineuse et plus longue

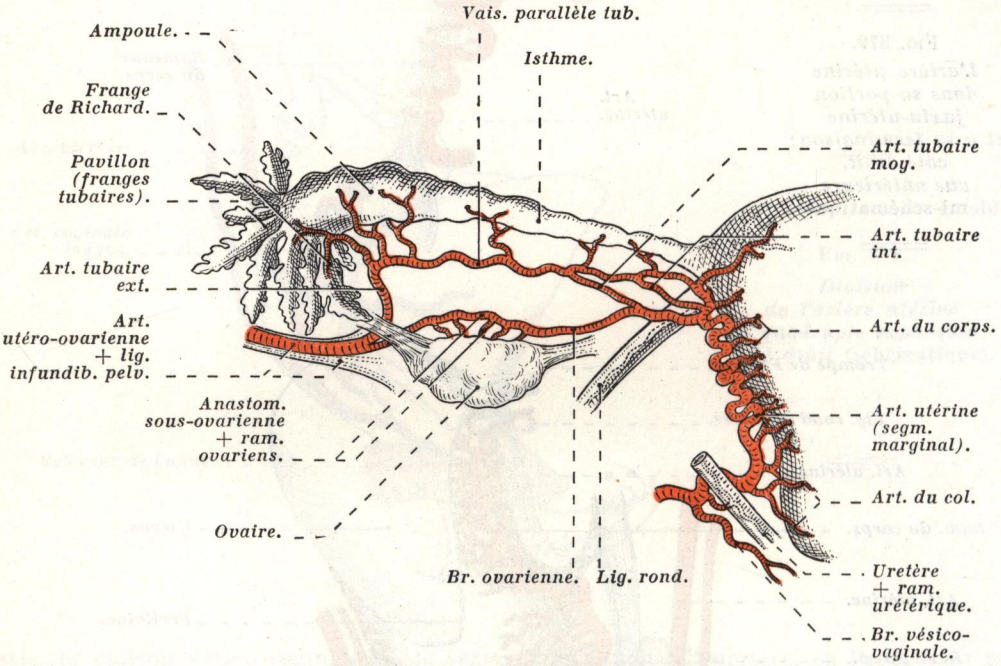

FIG. 381. — *Artères de la trompe de Fallope et de l'ovaire; côté gauche, vue postérieure.*

que les autres, le *rameau cervical inférieur*, destiné plus spécialement à la portion intra-vaginale du col.

Comme conséquence de cette disposition des artères du col, il résulte : *a)* que le col peut se dilater dans l'accouchement sans que ses artères se rompent, du fait de leurs flexuosités; *b)* que les déchirures ou les incisions du col saignent peu (artères intra-cervicales très grêles); *c)* et que, dans l'hystérectomie subtotale totalisée, l'évidement conoïde du col s'effectue sans hémorragie.

β) Les ARTÈRES DU CORPS sont au nombre de *huit* à *dix*; elles sont très courtes, du fait que l'artère utérine est en contact avec l'organe; tout comme les artères septales du cœur, leur calibre est très variable et elles se succèdent sans ordre bien défini; assez souvent cependant, elles augmentent de volume en allant du col vers le fond de l'utérus.

Chacune d'elles se divise en *deux branches* : l'une *antérieure*, l'autre *postérieure*; ces branches sont disposées en forme de vrilles et plongent d'emblée « *jusqu'à la garde* » *dans le muscle utérin* (voy. : fig. 375 et 380).

Elles s'étalent et se divisent en plusieurs rameaux dans la couche musculaire moyenne de l'utérus *(stratum vasculosum)*; elles donnent *deux sortes* de rameaux; les uns, *superficiels,* grêles, parallèles à la surface de l'utérus; les autres, *profonds,* plus nombreux, mais très grêles, dirigés normalement à la cavité utérine, vont à la muqueuse.

Au niveau de l'angle salpingo-utérin, l'artère utérine abandonne une branche avant son entrée dans le mésosalpinx; c'est l'*artère rétrograde du fond de l'utérus de Fredet* (1) ou *artère fundique*; cette artère, relativement volumineuse, très courte, aborde, après un court trajet récurrent, le fond de l'utérus, où elle se résout en deux ou trois branches qui le pénètrent; cette région est richement vascularisée, d'autant plus qu'elle représente le plus souvent celle qui correspond à l'insertion placentaire; elle fournit quelques rameaux à la portion juxta-utérine de la trompe; elle donne parfois l'artère du ligament rond (voy. : fig. 379).

*3° **Dans son segment terminal, juxta-annexiel,*** l'artère utérine fournit *deux branches,* les *artères tubaires moyenne* et *interne*; ces artères, grêles et légèrement flexueuses, cheminent dans l'épaisseur du mésosalpinx, à 10 ou 12 millimètres au-dessous de la trompe; elles passent en avant du ligament utéro-ovarien, en arrière du corps de Rosenmüller qu'elles irriguent; elles se terminent en s'anastomosant entre elles, ainsi qu'avec l'artère tubaire externe, branche de l'utéro-ovarienne, et avec une branche issue de l'artère rétrograde du fond de l'utérus, elles contribuent ainsi à la constitution du *vaisseau parallèle tubaire*; elles sont plus spécialement destinées à l'isthme de la trompe (voy. : fig. 381).

BRANCHE TERMINALE. — La *branche terminale* de l'utérus, appelée par certains *branche ovarienne,* représente l'*anastomose sous-ovarienne,* elle fournit trois ou quatre rameaux à l'ovaire; elle peut être dédoublée dans certains cas.

ANASTOMOSES. — *1° **Anastomoses homolatérales.*** — L'artère utérine présente des anastomoses segmentaires homolatérales, destinées à mieux assurer la circulation utérine en cas de compression entraînant une gêne circulatoire. Ces anastomoses se rencontrent : *a)* sur les côtés de l'utérus *(anastomoses verticales),* où elles relient des branches superposées du col et du corps; *b)* dans le ligament large, entre l'anastomose sous-ovarienne et l'artère utérine, un peu en dehors de sa crosse (une fois sur dix).

*2° **Anastomoses des artères utérines entre elles.*** — Ces anastomoses sont *transversales* et situées sur la ligne médiane, en avant et en arrière de l'utérus. Elles sont très nombreuses, toutes du *type capillaire*; les unes sous-péritonéales, les autres intra-musculaires; pratiquement, elles sont sans valeur fonctionnelle, si bien que la section médiane de l'utérus (césarienne, hystérectomie par hémisection) est à peu près exsangue; quant au cercle artériel de Hughier, il n'existe pas.

*3° **Anastomoses avec les artères voisines*** — L'artère utérine s'anastomose : *a)* avec l'*artère utéro-ovarienne,* par l'intermédiaire de l'anastomose sous-ovarienne et du vaisseau parallèle tubaire; parfois aussi, par l'intermédiaire de l'anastomose qui relie la portion transversale de la base du ligament large avec l'anastomose sous-ovarienne, ou plus rarement avec l'utéro-ovarienne (Rieffel); *b)* avec l'*artère épigastrique,* par les artères du ligament rond; *c)* enfin, avec les autres *branches viscérales de l'artère hypogastrique,* par l'intermédiaire des rameaux vésicaux et vaginaux.

---

(1) Ouvrage à consulter : P. Fredet : Artères de l'utérus. *Thèse de Paris,* 1899.

Artère vaginale.

L'*artère vaginale*, plus communément désignée sous le nom d'*artère vaginale longue*, pour la différencier des branches vaginales courtes issues de l'artère utérine *(artères vaginales supérieures)* ou encore d'*artère vaginale de renfort* (Farabeuf) pour indiquer son rôle de suppléance, est une branche longue et grêle qui naît tantôt directement du tronc antérieur de l'hypogastrique, tantôt d'un tronc commun avec l'artère utérine (voy. : fig. 377) ou plus rarement avec l'hémorroïdale moyenne.

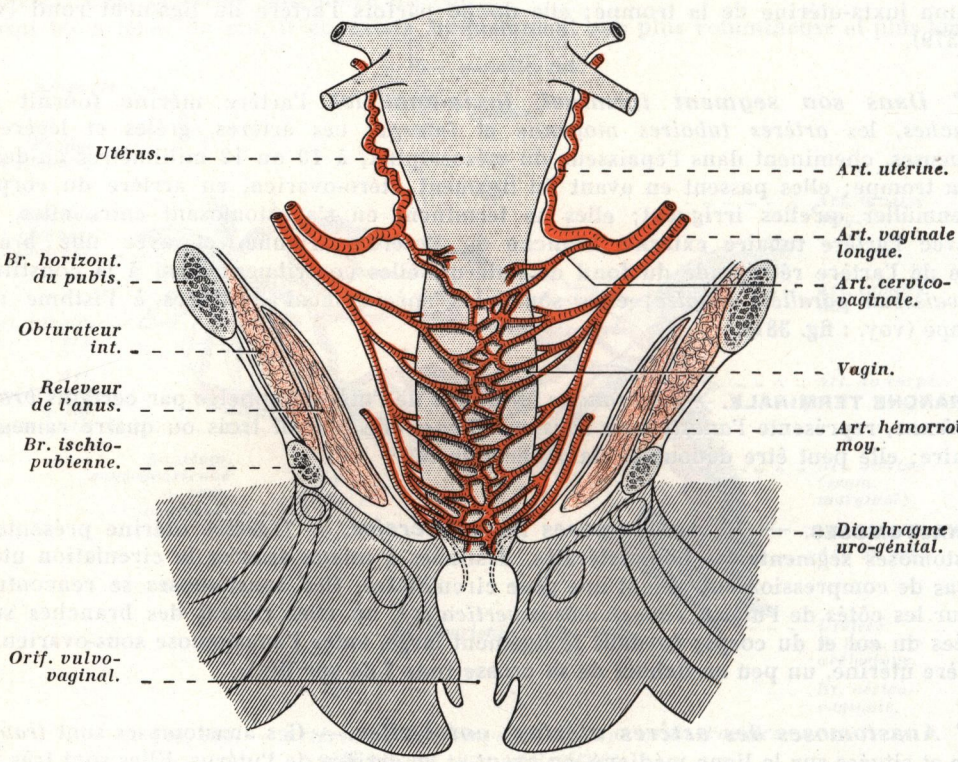

FIG. 382. — *Artères utérines et vaginales* (d'après P. DESCOMPS) (schématique).

Dès son origine, elle se dirige obliquement en bas, en avant et en dedans; elle chemine tout d'abord au côté de l'utérine sous le péritoine de la fossette ovarienne, et, au niveau de cette dernière, l'uretère s'interpose entre l'artère utérine en avant et en dehors et la vaginale longue en arrière; puis elle occupe la base du ligament large, où elle est sous-jacente à l'artère utérine; dans ce segment, elle est postérieure et interne par rapport à l'uretère, cet organe cheminant entre la vaginale longue en arrière, la crosse de l'utérine et ses branches cervico- et vésico-vaginales en avant (voy. : fig. 373 et 374).

Elle aborde la face latérale du vagin un peu au-dessous du cul-de-sac latéral du vagin; elle se distribue à ce conduit en se divisant en un bouquet de branches terminales, au nombre de *trois* à *cinq* en moyenne, qui se disposent en *rameaux antérieurs* et *postérieurs* pour chacune des faces du vagin : ce sont les *artères vaginales moyennes*; ces branches s'anastomosent largement avec celles du côté opposé, ainsi qu'avec les artères vaginales supérieures, issues de l'utérine, et les vaginales inférieures venues de l'hémorroïdale

moyenne, à tel point qu'une injection poussée par l'artère hypogastrique injecte la totalité des artères du vagin (voy. : fig. 382).

Elle fournit également quelques rameaux à la face postérieure de la vessie, à son col et à l'urètre.

L'artère vaginale longue se distribue à la moitié inférieure du vagin (voy. : *Artères du vagin*, tome V).

Artère hémorroïdale moyenne.

L'*artère hémorroïdale moyenne* est la branche collatérale viscérale la plus postérieure de l'iliaque interne; principalement destinée au rectum pelvien, elle est variable dans son origine et dans son calibre.

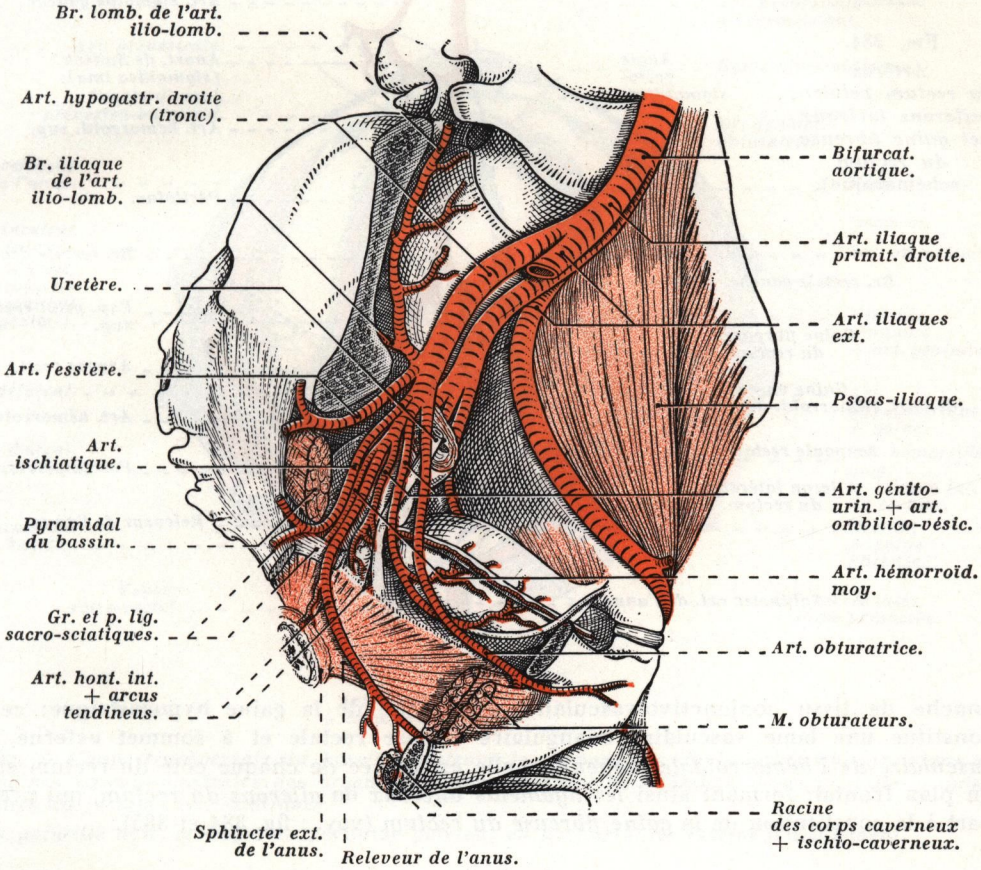

FIG. 383. — *Branches de l'artère hypogastrique chez l'homme, côté droit, après ablation de la paroi latérale du bassin et du muscle psoas-iliaque droit.*

ORIGINE ET TRAJET. — Elle naît tantôt directement du tronc antérieur de l'hypogastrique, tantôt comme une collatérale de la honteuse interne, près de sa naissance (voy. : fig. 377); parfois, mais plus rarement, elle se détache d'un tronc commun avec la vaginale longue chez la femme, ou avec la génito-vésicale chez l'homme (voy. : fig. 388).

Dès son origine, elle se dirige très obliquement en bas, en dedans et en avant, vers la face latérale correspondante de l'ampoule rectale, où elle se termine.

Près de son origine, elle est croisée en dedans par l'uretère, puis elle glisse dans l'espace pelvi-rectal supérieur (espace pelvi-sous-péritonéal), comprise entre le péritoine en haut, qui forme à ce niveau le recessus pararectal de Waldeyer; le releveur de l'anus recouvert de son aponévrose *(fascia pelvis)* en bas, et la face latérale du rectum en dedans; à ce niveau, elle est comprise dans une nappe de tissu cellulo-graisseux.

TERMINAISON. — A 3 centimètres environ au-dessus du releveur de l'anus, et en dehors du rectum, elle se divise en un bouquet de *trois* ou *quatre* branches terminales qui se ramifient à la manière de *pinces artérielles* sur les faces antérieure et postérieure de l'ampoule rectale (voy. : fig. 375 et 385).

L'artère hémorroïdale moyenne et ses branches de division entraînent avec elles une

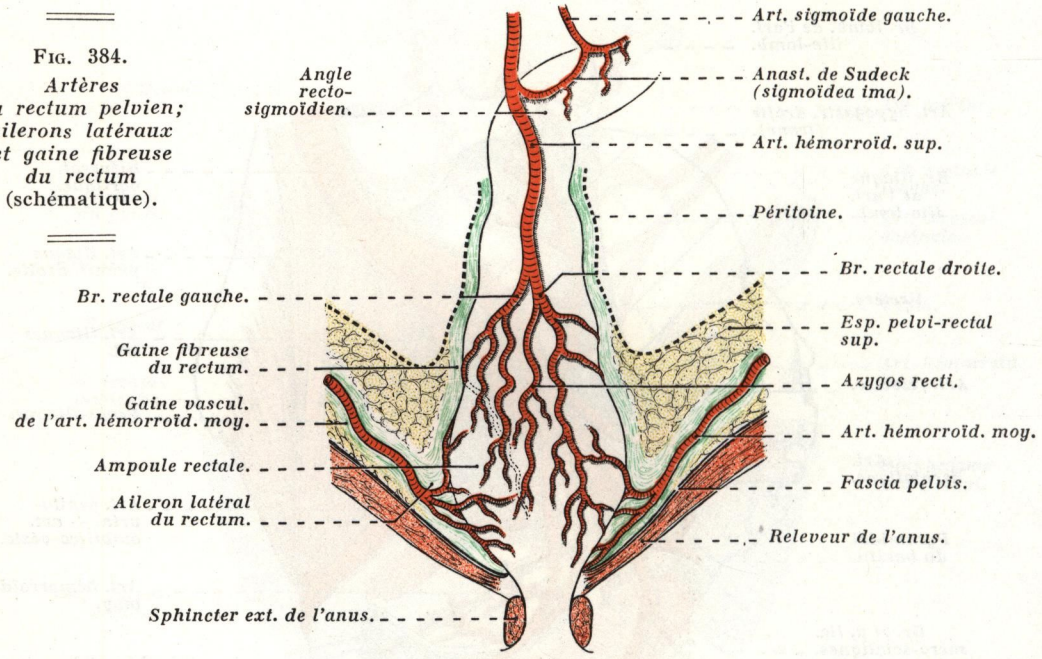

FIG. 384. *Artères du rectum pelvien; ailerons latéraux et gaine fibreuse du rectum* (schématique).

couche de tissu conjonctivo-vasculaire, émanation de la gaine hypogastrique; ce tissu constitue une lame vasculaire triangulaire à base rectale et à sommet externe *(lame vasculaire de l'hémorroïdale moyenne)*, elle est placée de chaque côté du rectum et dans un plan frontal; formant ainsi les *ligaments latéraux* ou *ailerons du rectum*, qui prennent part à la constitution de la *gaine fibreuse du rectum* (voy. : fig. 384 et 385).

DISTRIBUTION. — Dans son trajet, l'artère hémorroïdale moyenne fournit quelques *branches collatérales*, qui sont : *a)* des *rameaux vésicaux* pour la face postérieure de la vessie, et parfois même l'*artère vésicale inférieure*; *b)* des *rameaux vésiculaires* pour la vésicule séminale; *c)* les *artères vaginales inférieures*, destinées à la partie inférieure du vagin; *d)* des *rameaux masculaires* pour le releveur de l'anus; *e)* enfin, accessoirement, l'*artère prostatique*.

Par sa distribution, l'artère hémorroïdale moyenne est autant une *artère génitale* et *vésicale* qu'une artère rectale.

Elle s'anastomose avec les artères rectales droite et gauche issues de l'hémorroïdale supérieure, et avec les artères hémorroïdales inférieures venues de la honteuse interne.

*
**

ANASTOMOSES DE L'ARTÈRE HYPOGASTRIQUE

Le système artériel de l'hypogastrique communique avec celui du *côté opposé,* par l'intermédiaire des nombreuses anastomoses qui existent entre les différentes branches de chaque côté, mais ces anastomoses sont pour la plupart très grêles (artères sacrées, artères

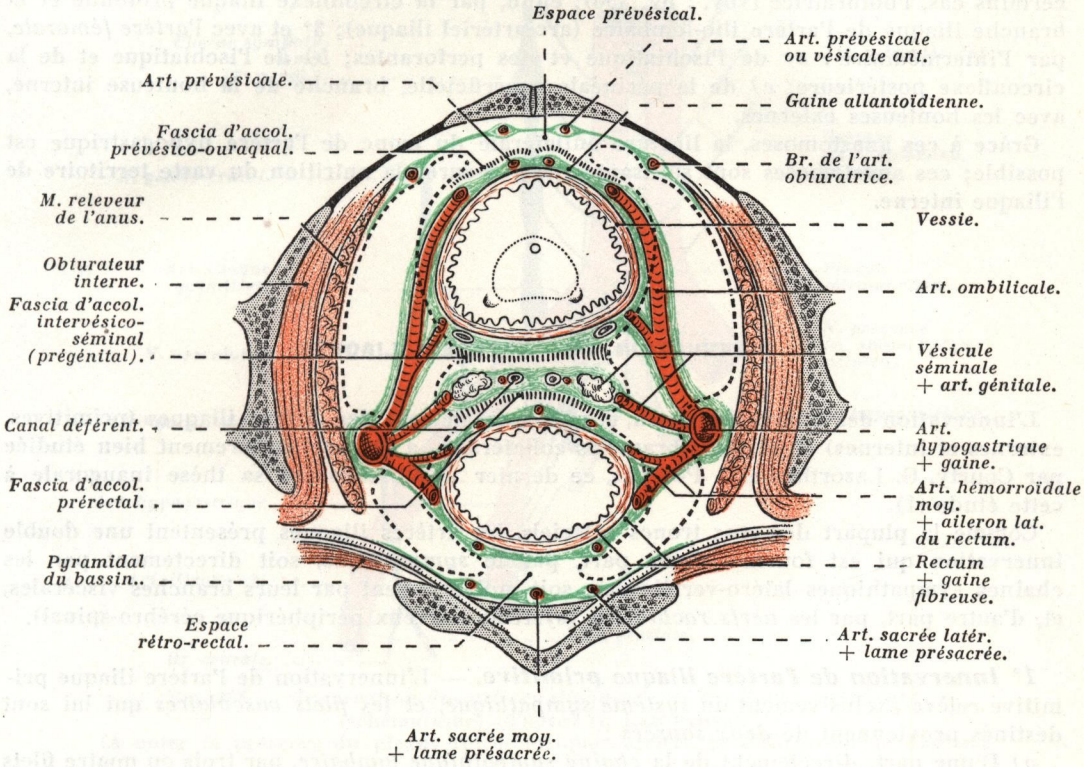

FIG. 385. — *Coupe transversale du bassin montrant les expansions de la gaine hypogastrique et les gaines vasculo-viscérales des organes pelviens (gaine allantoïdienne, gaine génitale et gaine fibreuse du rectum)* (schématique).

En pointillé noir, le trajet du péritoine pelvien; *en hachures,* les fascias d'accolement.

dorsales de la verge, artères rétro-symphysaires, rameaux rétro-pubiens des obturatrices, artères prévésicales et vésicales supérieures, artères bulbaires, artères bulbo-urétrales, artères utérines, artères vaginales).

D'autre part, chaque territoire de l'hypogastrique présente de multiples anastomoses entre les différentes branches d'un *même côté,* qu'elles soient pelviennes ou extra-pelviennes; celles-ci s'anastomosent entre elles; à ce sujet, nous citerons : *a)* les anastomoses de la honteuse interne et de l'obturatrice, par les rameaux musculaires de l'obturateur interne et par les branches rétro-symphysaire et rétro-pubienne; *b)* les anastomoses de la

fessière et de l'ischiatique; *d)* celles de l'hémorroïdale moyenne et de la honteuse interne, par l'intermédiaire des artères hémorroïdales inférieures; *e)* les anastomoses des artères vaginales supérieures, moyennes et inférieures (artères utérine, vaginale et hémorroïdale moyenne).

Enfin, l'hypogastrique s'anastomose également avec les *systèmes artériels voisins,* à savoir : 1° avec l'*aorte,* par l'intermédiaire : *a)* des artères spermatique et déférentielle; *b)* de l'utéro-ovarienne avec l'utérine; *c)* des deux dernières artères lombaires avec l'ilio-lombaire (branche ascendante); *d)* des hémorroïdales supérieure et moyenne; *c)* et des artères sacrées moyenne et latérales; 2° avec l'*iliaque externe,* par l'intermédiaire de l'anastomose entre l'obturatrice et l'épigastrique, cette dernière paraissant donner, dans certains cas, l'obturatrice (voy. : fig. 350); enfin, par la circonflexe iliaque profonde et la branche iliaque de l'artère ilio-lombaire (arc artériel iliaque); 3° et avec l'*artère fémorale,* par l'intermédiaire : *a)* de l'ischiatique et des perforantes; *b)* de l'ischiatique et de la circonflexe postérieure; *c)* de la périnéale superficielle, branche de la honteuse interne, avec les honteuses externes.

Grâce à ces anastomoses, la ligature unilatérale du tronc de l'artère hypogastrique est possible; ces anastomoses sont suffisantes pour assurer la nutrition du vaste territoire de l'iliaque interne.

⁂

INNERVATION DES ARTÈRES ILIAQUES

L'innervation des artères du bassin, et plus spécialement des artères iliaques (primitives, externes et internes) et de leurs branches collatérales, a été particulièrement bien étudiée par Courty, G. Lazorthes et J. Poulhès, ce dernier ayant consacré sa thèse inaugurale à cette étude (1).

Comme la plupart des gros troncs artériels, les artères iliaques présentent une double innervation qui est fournie, d'une part, par le *sympathique,* soit directement par les chaînes sympathiques latéro-vertébrales, soit indirectement par leurs branches viscérales, et, d'autre part, par les *nerfs rachidiens* (système nerveux périphérique cérébro-spinal).

1° Innervation de l'artère iliaque primitive. — L'innervation de l'artère iliaque primitive relève exclusivement du *système sympathique,* et les *filets vasculaires* qui lui sont destinés proviennent de *deux sources* :

a) D'une part, directement de la *chaîne sympathique lombaire,* par trois ou quatre filets qui se détachent des troisième et quatrième ganglions lombaires; ces filets cheminent le plus souvent en arrière de la bifurcation aortique; ceux qui passent en avant s'accolent au bord latéral correspondant du plexus interartério-iliaque (nerf présacré); la plupart de ces filets s'anastomosent derrière la bifurcation aortique ou dans l'écartement des vaisseaux iliaques primitifs, constituant le *plexus rétro-aortique*; c'est de ce plexus que partent des filets vasculaires que l'on peut suivre à la face postérieure de l'artère iliaque primitive jusqu'à sa bifurcation et, parfois même, jusqu'à l'artère hypogastrique; cette formation

(1) Article et ouvrages à consulter : A. Courty : Contribution à l'étude de l'innervation vasculaire du membre inférieur (iliaques primitive, externe et fémorale). Déductions anatomiques et chirurgicales. *Bulletin et Mémoires de la Société anatomique de Paris,* 7 avril 1938, et *Annales d'Anatomie pathologique et d'Anatomie normale médico-chirurgicale,* avril 1938, n° 4, p. 445.
G. Lazorthes : Le sympathique du membre inférieur. Les nerfs vasculaires. L'innervation des vaisseaux du bassin et du membre inférieur. *Thèse de Toulouse,* 1938. Maloine, édit., Paris.
J. Poulhès : Recherches anatomiques à propos de l'innervation des vaisseaux du bassin. *Thèse de Toulouse,* 1946.

constante est désignée sous le nom de *nerf des artères iliaques primitive et interne* (G. Lazorthes) (voy. : fig. 386).

Parfois, le deuxième ganglion lombaire fournit un filet qui, avant d'atteindre l'aorte, abandonne un rameau à l'artère iliaque primitive; ce rameau longe sur plusieurs centimètres le versant latéral de la partie terminale de l'aorte pour se placer ensuite à la face antérieure de l'iliaque primitive, sur laquelle il s'épanouit (voy. : fig. 386).

b) Et, d'autre part, du *plexus interartério-iliaque (nerf présacré)*, qui abandonne des filets vasculaires très grêles et très courts; ceux-ci naissent soit à la face antérieure de la bifurcation aortique, soit un peu au-dessous; ils se distribuent au versant antéro-interne de l'artère iliaque primitive et se prolongent sur l'hypogastrique.

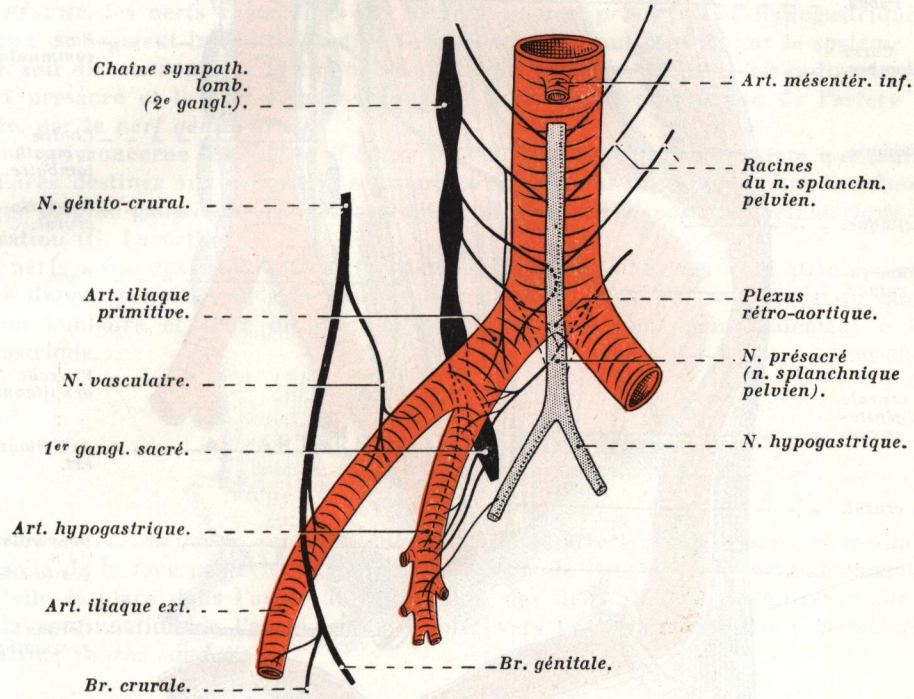

FIG. 386. — *Innervation des artères iliaques; côté droit, vue antérieure* (schématique) (d'après G. LAZORTHES).
(A noter la présence du plexus rétro-aortique derrière la bifurcation de l'aorte.)

2° ***Innervation de l'artère iliaque externe.*** — Du point de vue de son innervation, l'artère iliaque externe peut être divisée en *deux segments* (Delmas et Laux) :

a) Dans un **premier segment,** très court (*segment initial* ou *proximal*), l'artère tire son innervation du *système sympathique* par des filets très courts; les uns proviennent directement de la chaîne sympathique lombaire et sont communs à l'iliaque primitive et à l'origine de l'iliaque externe; les autres, situés à la face postérieure du vaisseau, sont fournis soit par le plexus rétro-aortique, soit par le nerf présacré.

b) Dans un **deuxième segment** *(segment distal)*, qui représente les trois quarts de la longueur du vaisseau, les filets vasculaires sont fournis par le *nerf génito-crural* (branche du plexus lombaire); ce nerf pouvant être considéré comme le *nerf principal de l'artère iliaque externe* (voy. : fig. 387).

Les *rameaux vasculaires* fournis à l'artère iliaque externe par le nerf génito-crural sont au nombre de *trois* ou *quatre* et les deux plus importants sont généralement situés aux extrémités du tronc artériel.

Le premier nerf fourni par le génito-crural se détache du tronc nerveux, quelquefois très haut sur la face antéro-interne du psoas, bien avant que le génito-crural n'arrive au contact de l'artère iliaque externe; il atteint l'artère un peu au-dessous de la fourche des iliaques

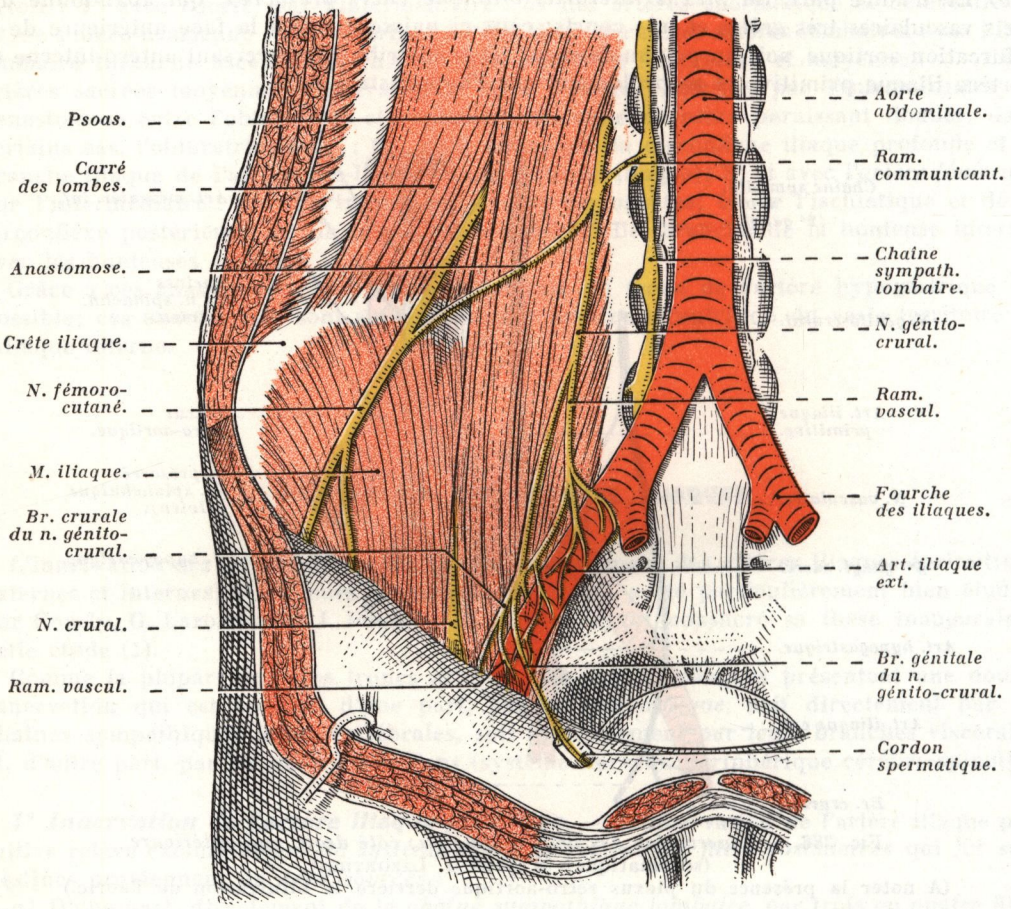

FIG. 387. — *Innervation de l'artère iliaque externe; côté droit, vue antérieure* (d'après G. LAZORTHES).

et là il se ramifie en ses branches terminales, dont certaines vont par un trajet récurrent s'anastomoser avec les nerfs vasculaires de l'artère iliaque primitive (G. Lazorthes).

Le dernier rameau vasculaire fourni par le génito-crural naît de sa branche crurale, un peu au-dessus de la terminaison de l'artère iliaque externe, donc près de l'arcade crurale; ce nerf se ramifie sur l'artère iliaque externe et se prolonge même sur la face antérieure de l'artère crurale (voy. : *Innervation de l'artère fémorale,* tome II); il abandonne des rameaux vasculaires aux artères circonflexe iliaque profonde et épigastrique (voy.: fig. 387).

3° ***Innervation de l'artère iliaque interne.*** — L'artère iliaque interne est innervée exclusivement par le système sympathique, soit par des filets directs issus de la chaîne sympathique latéro-vertébrale, soit par des filets venus du plexus interartério-iliaque (nerf présacré).

a) La **chaîne sympathique latéro-vertébrale** fournit : α) un filet vasculaire issu du *quatrième ganglion lombaire,* qui glisse à la face postérieure de l'artère iliaque primitive, puis se continue à la face postérieure de l'hypogastrique, où il se ramifie; β) et un filet, qui naît du *premier ganglion sacré* et qui se distribue au tronc de l'artère hypogastrique jusqu'à la naissance de l'artère fessière.

b) Le **nerf présacré** fournit un ou deux filets vasculaires constants, qui sont communs à l'artère iliaque primitive et à l'artère hypogastrique (voyez précédemment).

Enfin, le nerf présacré, ou le nerf hypogastrique, abandonne de chaque côté deux ou trois filets, très grêles, pour le tronc de l'artère hypogastrique (voy. : fig. 386).

En résumé, les nerfs vasculaires des artères iliaque primitive et hypogastrique, ainsi que ceux du segment initial de l'artère iliaque externe, sont fournis par le *système sympathique,* soit directement par la chaîne sympathique latéro-vertébrale, soit indirectement par le nerf présacré et le nerf hypogastrique, et pour la majeure partie de l'artère iliaque externe, par le *nerf génito-crural.*

En ce qui concerne les *artères iliaques primitive et interne,* on constate que leurs nerfs vasculaires destinés aux différents segments artériels sont superposés dans le même ordre que leur origine ganglionnaire, correspondant ainsi à une *disposition métamérique* de leur innervation (G. Lazorthes).

Les nerfs issus des deuxième et troisième ganglions lombaires vont principalement à l'artère iliaque primitive et à la fourche des iliaques; ceux qui sont issus du quatrième ganglion lombaire et ceux du premier ganglion sacré vont principalement à l'artère hypogastrique.

ARTÈRE SACRÉE MOYENNE

L'*artère sacrée moyenne,* ou *aorte caudale,* est une artère grêle, impaire et médiane, qui se détache de la face postérieure de la terminaison de l'aorte, puis verticalement descendante, elle se place dans l'angle de bifurcation des deux iliaques primitives; elle représente la continuation de l'aorte très atrophiée vers l'extrémité caudale (coccygienne) de l'organisme *(aorta caudalis).*

ORIGINE, TRAJET, TERMINAISON. — Elle naît dans la région lombaire basse, devant le corps de la quatrième vertèbre lombaire, et, dès son origine, elle s'engage sous la partie terminale de la veine iliaque primitive gauche (voy. : fig. 388); elle se dirige alors verticalement en bas, en avant du corps de la cinquième vertèbre lombaire, dans l'aire du *triangle promonto-iliaque,* où elle représente sensiblement la bissectrice de l'angle sous-aortique (voy. : fig. 326); elle croise le promontoire, au-devant duquel elle s'applique comme une corde sur un chevalet, puis elle pénètre dans le bassin, où elle suit sur la ligne médiane l'excavation sacrée.

Appliquée au-devant du sacrum et du coccyx, elle se termine, considérablement diminuée de calibre, un peu au-dessous de la pointe du coccyx, dans la *glande coccygienne de Luschka,* qu'elle vascularise.

RAPPORTS. — *Au niveau du promontoire,* elle répond au nerf présacré, ainsi qu'aux ganglions du promontoire, qui représentent l'amas sous-veineux des ganglions iliaques primitifs, et, *dans sa portion pelvienne,* elle est côtoyée latéralement à distance par les artères sacrées latérales; elle est comprise, ainsi que les sacrées latérales, dans l'épaisseur de la *lame présacrée,* qui représente la lame vasculaire des vaisseaux sacrés (voy. : fig. 344 et 385).

En avant, elle répond à la racine primitive du mésocôlon pelvien jusqu'à la troisième pièce sacrée; puis, au-dessous de cette dernière, à l'angle recto-sigmoïdien, à la face postérieure de l'ampoule rectale, dont elle est séparée par l'espace celluleux rétro-rectal (voy. : fig. 385).

BRANCHES COLLATÉRALES. — Dans son trajet, la sacrée moyenne donne : *a)* la *cinquième artère lombaire,* qui naît le plus souvent très près de son origine; elle passe derrière les vaisseaux iliaques primitifs, et sa branche antérieure ou lombaire se distribue

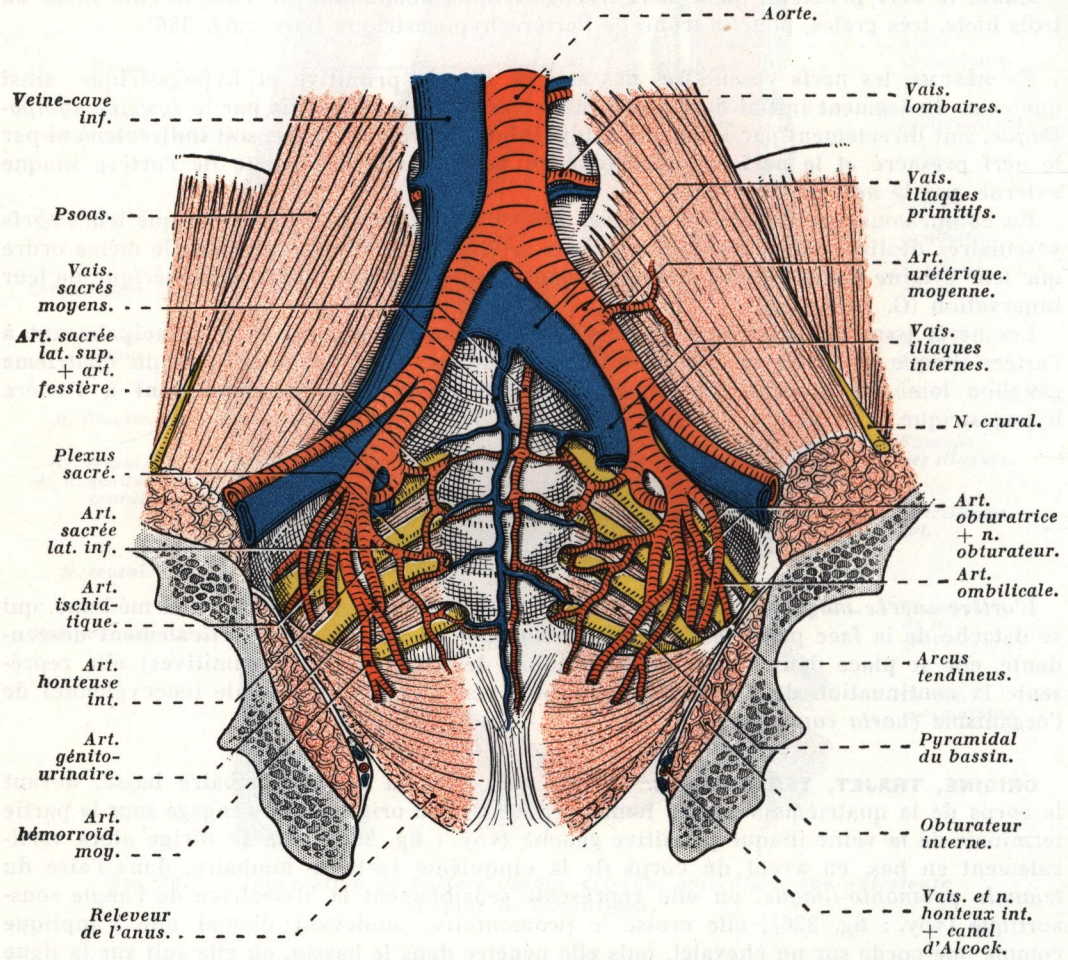

FIG. 388. — *Vaisseaux iliaques et leurs branches et vaisseaux sacrés moyens; vue antérieure.*

au psoas-iliaque; *b)* et quatre *rameaux transversaux* qui s'anastomosent soit directement avec la sacrée latérale, soit avec le rameau correspondant, qu'elle abandonne au trou sacré antérieur (voy. : fig. 388).

Soit directement, soit par ses collatérales, elle fournit quelques *rameaux ostéo-périostiques* à la cinquième vertèbre lombaire, au sacrum et au coccyx, ainsi que quelques fins *rameaux musculaires* aux muscles ischio-coccygiens et aux muscles sacro-coccygiens antérieurs.

Accessoirement, elle fournit deux ou trois rameaux à la gaine fibreuse du rectum; ceux-ci naissent au niveau des deux derniers trous sacrés antérieurs.

ARTÈRE PULMONAIRE

L'artère pulmonaire est l'artère de la petite circulation; bien que veineuse par son contenu, elle justifie son appellation d'*artère* par son *origine ventriculaire* et par sa *structure* : c'est la *veine artérielle* (*vena arteriosa* des anciens).

Malgré sa dénomination, son calibre important et sa riche distribution dans les deux poumons, elle ne participe nullement à leur nutrition; c'est avant tout une « *artère fonctionnelle* » qui conduit aux poumons le sang veineux non oxygéné du ventricule droit pour qu'il y subisse l'*hématose*; les artères nourricières pulmonaires étant les artères bronchiques, branches de l'aorte thoracique.

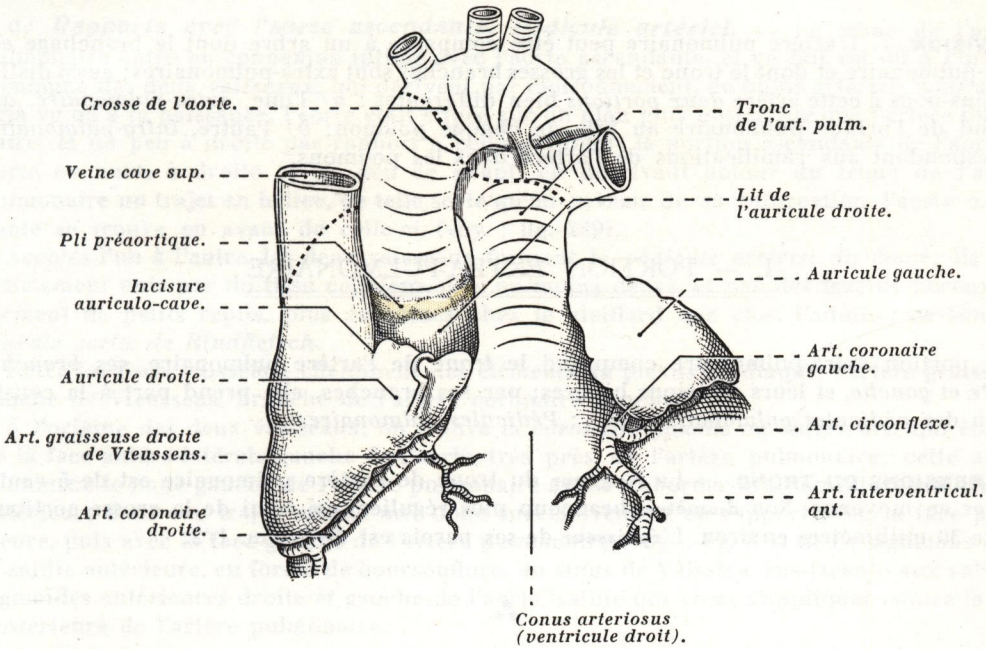

FIG. 389. — *Pédicule artériel du cœur; vue antérieure.*

ORIGINE. — Elle naît de la base du ventricule droit, où elle fait suite à l'infundibulum de Wolff (voy. : fig. 4); elle présente à ce niveau un orifice circulaire, *l'orifice pulmonaire*, sur lequel nous reviendrons.

TRAJET, DIRECTION, TERMINAISON. — De cette origine, l'artère pulmonaire se dirige en haut, en arrière et à gauche, en contournant en pas de vis le flanc gauche de la portion ascendante de la crosse de l'aorte; elle traverse le sac fibreux péricardique, puis elle se divise au-dessous de la portion horizontale de la crosse aortique en se bifurquant en *deux*

branches terminales, l'une *droite* et l'autre *gauche*; ces branches se dirigent transversalement au-dessus de la base du cœur, pour aborder le hile du poumon correspondant auquel elles se distribuent (voy. : fig. 389 et 392).

La séparation des deux branches n'est indiquée qu'à la face postérieure de la bifurcation par un court sillon longitudinal à direction sagittale et toujours peu profond, tandis qu'en avant et en haut, la convexité du vaisseau se continue d'une branche à l'autre sans délimitation apparente. Dans la lumière de l'artère, une *crête sagittale,* semi-lunaire, répond au sillon postérieur (Hovelacque).

Les branches droite et gauche de l'artère pulmonaire se ramifient dans les poumons; leurs divisions accompagnent les divisions bronchiques. Leurs ramifications se terminent au niveau des lobules pulmonaires auxquels elles sont destinées et où elles se capillarisent.

Le *tronc de l'artère pulmonaire,* c'est-à-dire la portion comprise entre l'orifice pulmonaire et la bifurcation, est presque *horizontal,* de telle sorte qu'une coupe transversale du thorax passant à son niveau l'intéresse sur presque toute sa longueur (voy. : fig. 105); d'autre part, une longue aiguille enfoncée horizontalement dans l'extrémité antérieure du deuxième espace intercostal gauche, en rasant le bord supérieur du troisième cartilage costal, embroche la presque totalité du tronc de l'artère (voy. : fig. 390).

Le tronc de l'artère pulmonaire n'est pas rectiligne, il décrit une courbe peu accentuée, à concavité droite, qui embrasse l'aorte ascendante.

DIVISION. — L'artère pulmonaire peut être comparée à un arbre dont le branchage est intra-pulmonaire et dont le tronc et les grosses branches sont extra-pulmonaires; aussi distinguerons-nous à cette artère *deux portions* bien différentes : *a)* l'une, *extra-pulmonaire,* qui s'étend de l'orifice pulmonaire au hile de chaque poumon; *b)* l'autre, *intra-pulmonaire,* correspondant aux ramifications de l'artère dans les poumons.

I. — PORTION EXTRA-PULMONAIRE

La portion extra-pulmonaire comprend le *tronc* de l'artère pulmonaire, ses *branches droite* et *gauche,* et leurs divisions hilaires; par ses branches, elle prend part à la constitution des *pédicules pulmonaires* (voy. : *Pédicules pulmonaires*).

DIMENSIONS DU TRONC. — La **longueur** du tronc de l'artère pulmonaire est de 5 centimètres en moyenne. Son **diamètre,** beaucoup plus régulier que celui de la crosse aortique, est de 30 millimètres environ. L'**épaisseur** de ses parois est de 1 mm. 1/2.

***

RAPPORTS DE L'ARTÈRE PULMONAIRE

Nous envisagerons successivement ses rapports : 1° à l'*origine,* c'est-à-dire au niveau de l'*orifice pulmonaire*; 2° dans le *segment du tronc*; 3° à la *bifurcation*; 4° et, enfin, au niveau des segments extra-pulmonaires des *branches droite* et *gauche* de l'artère.

1° **RAPPORTS A L'ORIGINE. ORIFICE PULMONAIRE.** — Soulevée par l'infundibulum de Wolff, l'artère pulmonaire naît de la partie la plus supérieure du ventricule droit; l'orifice pulmonaire est donc sus-jacent à cet entonnoir prévalvulaire (infundibulum), qui est compris entre la paroi du ventricule droit et la valve antérieure de la tricuspide.

C'est le plus antérieur et le plus supérieur des orifices du cœur; il est situé à 15 millimètres au-dessus de l'orifice aortique, en avant et un peu à gauche de cet orifice, au-dessus, en avant et à gauche de l'orifice tricuspidien; il est séparé de ce dernier orifice par la saillie de l'éperon de Wolff, qui tend à le soulever et à le déjeter en avant et en haut (voy. : fig. 8 et 14) (voy. : *Ventricule droit*).

L'orifice pulmonaire se projette sur la paroi thoracique suivant une surface elliptique allongée, dont le grand axe est oblique en bas et à gauche, au niveau du troisième cartilage costal gauche, de l'articulation chondro-sternale correspondante et du sternum; les trois quarts de l'aire de projection sont situés en dehors du bord sternal gauche (voy. : fig. 28 et 390).

2° **RAPPORTS DU TRONC DE L'ARTÈRE PULMONAIRE.** — Le tronc de l'artère pulmonaire est situé presque entièrement à l'intérieur du péricarde, de telle sorte qu'on peut lui considérer *deux portions* : *a)* l'une, *intra-péricardique,* qui affecte des rapports importants avec l'aorte ascendante et avec la séreuse péricardique; *b)* l'autre, *extra-péricardique,* très courte.

Nous décrirons successivement les rapports du tronc de l'artère pulmonaire avec l'*aorte,* puis ses rapports avec la *séreuse péricardique,* avec le *sac fibreux péricardique* et, enfin, ses *rapports extra-péricardiques* avec les organes du médiastin.

a) ***Rapports avec l'aorte ascendante. Pédicule artériel.*** — Le tronc de l'artère pulmonaire entre en connexion intime avec l'aorte ascendante, et ce fait est dû à l'origine commune des deux vaisseaux, qui dérivent par cloisonnement, du bulbe artériel; nous avons déjà vu qu'à sa naissance, l'aorte était située sur un plan plus postérieur que l'artère pulmonaire, et un peu à droite par rapport à cette dernière; la portion ascendante de l'aorte se porte en haut, à droite et un peu en avant, en décrivant autour du tronc de l'artère pulmonaire un trajet en hélice, de telle sorte qu'au niveau de sa bifurcation l'aorte ascendante se trouve en avant de celle-ci (voy. : fig. 389).

Accolés l'un à l'autre, les deux vaisseaux forment le *pédicule artériel du cœur*; ils sont intimement unis par du tissu celluleux plus ou moins dense, et par des tractus fibreux qui forment de petits replis, plus accentués chez le vieillard que chez l'adulte : ce sont les *vincula aortæ de Rindfleisch.*

Entre les deux vaisseaux cheminent des éléments du plexus cardiaque, l'artère graisseuse gauche de Vieussens, branche de l'artère coronaire gauche.

A l'origine des deux vaisseaux, on trouve la *coronaire gauche* ou *antérieure,* qui émerge de la face antéro-latérale gauche de l'aorte, très près de l'artère pulmonaire; cette artère contourne le flanc gauche de l'artère pulmonaire avant d'aborder le sillon interventriculaire antérieur; dans son trajet, elle se met donc successivement en rapport avec la face postérieure, puis avec la face gauche de l'artère pulmonaire (voy. : fig. 8 et 389); signalons enfin la saillie antérieure, en forme de boursouflure, du sinus de Valsalva, sus-jacente aux valvules sigmoïdes antérieures droite et gauche de l'aorte, saillie qui vient s'appliquer contre la face postérieure de l'artère pulmonaire.

b) ***Rapports avec le péricarde.*** — L'artère pulmonaire et l'aorte ascendante sont engainées dans un manchon séreux commun.

Le *feuillet viscéral de la séreuse péricardique,* accolé aux vaisseaux artériels, se réfléchit sur le feuillet pariétal suivant une ligne que nous allons décrire. Partie du bord inférieur de l'origine de la branche gauche de l'artère pulmonaire, cette ligne se dirige obliquement en haut et à droite sur la face antérieure du tronc de l'artère pulmonaire, très près de sa bifurcation, puis elle s'insinue entre l'artère pulmonaire et l'aorte pour former la *corne inférieure de Haller*; elle croise ensuite la face antérieure de l'aorte pour atteindre à son point culminant l'origine du tronc artériel brachio-céphalique *(corne supérieure de Haller)* (voy. : fig. 64); de là, elle descend à la face postérieure de l'aorte, puis elle s'insinue entre cette artère et la face antérieure de la branche droite de l'artère pulmonaire, elle croise la

face inférieure de la bifurcation de cette artère pour rejoindre la branche gauche à son point de départ.

La *séreuse péricardique* remonte sur l'artère pulmonaire sur une longueur de 4 centimètres environ, tandis qu'elle remonte obliquement plus haut sur l'aorte, puisqu'elle atteint l'origine du tronc artériel brachio-céphalique (voy. : fig. 64 et 65).

A sa partie inférieure, le manchon séreux du pédicule artériel n'est pas régulier; il présente de petits replis adipo-péricardiques : ce sont les *plis semi-lunaires de Rindfleisch.* Le *pli infundibulaire,* ou *pli de l'artère pulmonaire (repli prépulmonaire),* situé sur la face antérieure et gauche de l'origine de cette artère, immédiatement au-dessus et en arrière de l'infundibulum, est presque vertical; il répond à l'orifice gauche du canal de Theile, et, dans sa partie la plus inférieure, à l'auricule gauche (voy. : fig. 67).

Par l'intermédiaire de sa gaine séreuse péricardique, l'artère pulmonaire répond à la cavité péricardique, et plus spécialement à un diverticule de cette cavité, le *canal de Theile* ou *sinus transverse de Henle.*

Le *canal de Theile* est un tunnel séreux dans lequel l'index peut pénétrer en chargeant le pédicule artériel; dû à la plicature du tube cardiaque primitif qui place le sinus veineux en arrière du bulbe artériel, il est situé en arrière des vaisseaux artériels: aorte ascendante et artère pulmonaire, qui forment sa limite antérieure.

Le canal de Theile présente une forme prismatique triangulaire, incurvée en avant, dont l'arête inférieure s'enfonce entre les artères précitées et la face antérieure de l'oreillette gauche, qui représente sa limite postérieure; sa limite supérieure, ou toit du sinus, est constituée par la bifurcation de l'artère pulmonaire, et surtout par la branche droite de cette artère; le toit contient dans son épaisseur le pli vestigial de Marshall et parfois l'origine de la veine oblique de l'oreillette gauche (voy. : *Veines du Cœur* et *Péricarde*) (voy. : fig. 66 et 71).

Sur une coupe transversale, le canal de Theile est concave en avant, et dans sa concavité il embrasse l'artère pulmonaire et l'aorte ascendante; par ses deux orifices, il communique avec la cavité péricardique, et son orifice gauche est limité par le tronc de l'artère pulmonaire en dedans, l'auricule gauche en dehors et la branche gauche de l'artère pulmonaire en haut (voy. : fig. 67).

Par l'intermédiaire du canal de Theile, l'artère pulmonaire répond *en arrière* à la face antérieure de l'oreillette gauche et à l'aorte ascendante à son origine.

En avant, elle répond à l'*auricule gauche,* dont le sommet s'avance plus ou moins sur l'artère pulmonaire, et elle repose parfois dans une petite dépression, appelée *lit* de *l'auricule gauche,* délimitée par des replis adipo-péricardiques.

Elle répond également au péricarde fibreux, sur lequel s'insère le ligament sterno-péricardique supérieur; le sac fibreux péricardique se fixe sur l'artère pulmonaire au niveau de sa bifurcation, en se continuant avec l'adventice artérielle.

Enfin, elle répond : *à gauche,* à l'auricule gauche, et *à droite,* dans les deux tiers supérieurs du pédicule artériel, à la portion ascendante de la crosse aortique, et dans sa partie inférieure au sommet de l'auricule droite, qui atteint généralement le sillon aortico-pulmonaire.

c) ***Rapports extra-péricardiques.*** — Par l'intermédiaire du péricarde fibreux, l'artère pulmonaire répond : *en avant,* aux culs-de-sac pleuraux médiastino-costaux antérieurs, et plus spécialement au cul-de-sac gauche et à sa languette pulmonaire; ce cul-de-sac est séparé du péricarde et de la saillie que forme l'infundibulum du ventricule droit par du tissu cellulo-graisseux, dans lequel on rencontre le thymus chez l'enfant, ses reliquats chez l'adulte (corps adipeux rétro-sternal), et parfois même des thyroïdes aberrantes; le ligament sterno-péricardique supérieur s'attache sur le péricarde, en avant des vaisseaux artériels.

Plus en avant, l'artère pulmonaire répond au plastron sterno-costal, derrière lequel cheminent verticalement, à 1 cm. 1/2 environ en dehors du bord sternal, les vaisseaux mammaires internes.

A gauche, elle répond à la face médiastinale du poumon gauche revêtue de sa plèvre, au nerf phrénique gauche et aux vaisseaux diaphragmatiques supérieurs qui l'accompagnent.

A droite, elle est contournée par la portion ascendante de la crosse de l'aorte, qui la sépare du poumon droit, de la veine cave supérieure et du nerf phrénique droit (voy. : fig. 105 et 107).

Projection du tronc de l'artère pulmonaire sur la paroi thoracique. — La projection du tronc de l'artère pulmonaire est peu étendue sur la paroi thoracique antérieure : elle répond à l'extrémité interne du deuxième espace intercostal gauche, empiétant légèrement sur le

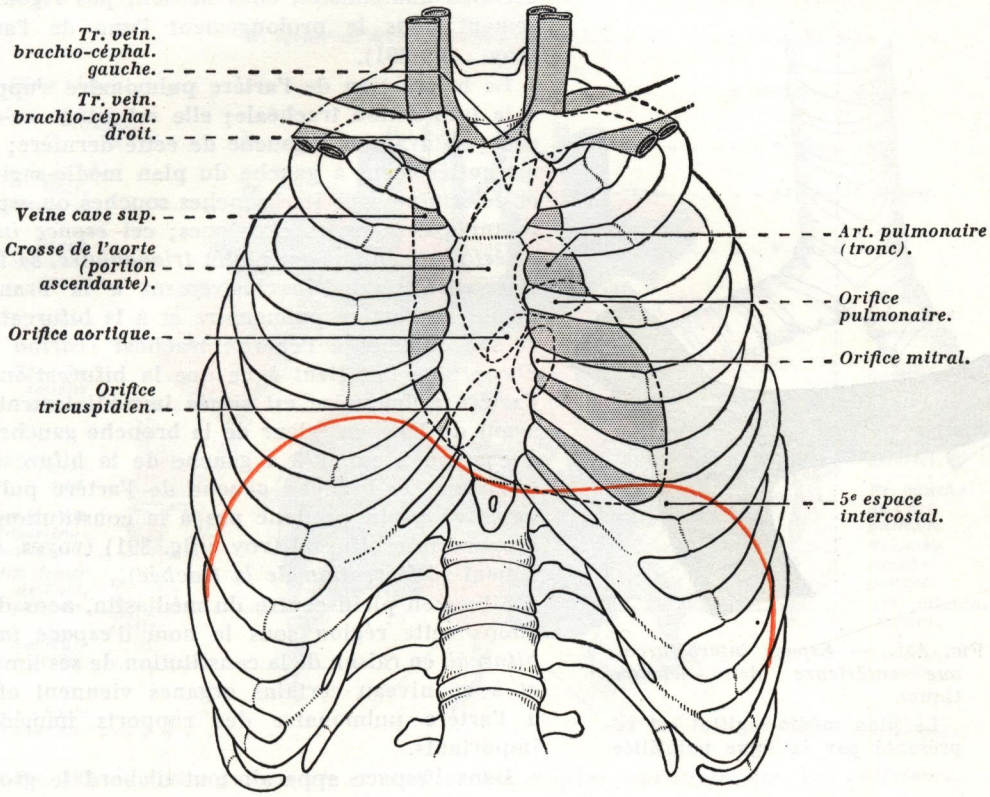

FIG. 390. — *Projection sur la paroi thoracique antérieure des orifices du cœur et des gros vaisseaux de la base.*
En rouge, projection du diaphragme.

bord gauche du sternum; la ligne qui la limite en dehors s'étend entre les deuxième et troisième cartilages costaux, à 15 ou 18 millimètres environ du bord sternal gauche.

L'étroitesse relative de cette aire de projection tient à ce que l'artère pulmonaire possède une direction presque horizontale, et en raison de cette disposition son *aire* de projection correspond au foyer d'auscultation de l'orifice pulmonaire (voy. : fig. 390).

A. Delmas et Eralp (1) ont montré que l'aire de projection du tronc artériel pulmonaire était variable suivant les sujets et que l'on pouvait observer des *projections hautes* attei-

(1) Article à consulter : A. DELMAS et ERALP : Projection de l'artère pulmonaire sur la paroi thoracique. *Comptes rendus de l'Association des Anatomistes,* 1954, p. 658.

gant le bord inférieur du premier cartilage costal (plus fréquentes chez la femme que chez l'homme) et des *projections basses* qui atteignent le quatrième cartilage costal; enfin, l'âge et le volume du cœur modifient la position de l'artère; l'âge abaisse la projection, tandis que l'augmentation de volume du cœur l'élève.

3° **RAPPORTS DE LA BIFURCATION. ESPACE INTERBIFURCAL.** — Peu après sa sortie du sac fibreux péricardique, le tronc de l'artère pulmonaire se divise en T; ses deux branches terminales, droite et gauche, s'écartent l'une de l'autre en formant un angle obtus de 130 à 150 degrés ouvert en haut, en arrière et à droite, et, contrairement à l'opinion émise par certains anatomistes, elles ne sont pas rigoureusement dans le prolongement l'une de l'autre (voy. : fig. 391).

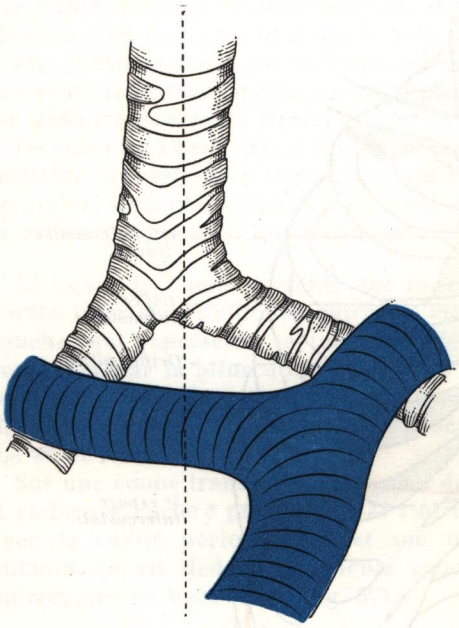

Fig. 391. — *Espace interbifurcal; vue antérieure* (demi-schématique).

Le plan médio-sagittal est représenté par la ligne pointillée.

La bifurcation de l'artère pulmonaire s'oppose à la bifurcation trachéale; elle est située au-dessous, en avant et à gauche de cette dernière; elle est entièrement à gauche du plan médio-sagittal, et détermine avec les bronches souches un espace losangique pour les classiques; cet *espace inter-artério-bronchique* est plutôt *triangulaire,* sa base inférieure répond exclusivement à la branche droite de l'artère pulmonaire et à la bifurcation, et son sommet à l'éperon trachéal *(carina tracheae)*; ce fait tient à ce que la bifurcation de l'artère pulmonaire est située immédiatement en avant du bord inférieur de la bronche gauche, et à environ 2 cm. 1/2 à gauche de la bifurcation trachéale; la branche gauche de l'artère pulmonaire ne participe donc pas à la constitution de l'espace interbifurcal (voy. : fig. 391) (voyez, également : *Bifurcation de la trachée*).

Située en plein centre du médiastin, nous désignons cette région sous le nom d'*espace interbifurcal,* en raison de la constitution de ses limites, et à ce niveau certains organes viennent offrir à l'artère pulmonaire des rapports immédiats importants.

Dans l'espace apparaît tout d'abord le groupe des ganglions interbronchiques de Baréty, disposés en avant de l'œsophage dans l'angle de la bifurcation trachéale.

Avant d'enjamber la bronche gauche, la *crosse de l'aorte* passe au-dessus de la branche droite de l'artère pulmonaire; la bifurcation de l'artère pulmonaire est donc placée à gauche de la portion ascendante et au-dessous de la portion horizontale de la crosse; aussi peut-on dire que, par rapport à la crosse aortique, la *bifurcation de l'artère pulmonaire* est à la fois *rétro-* et *sous-aortique* (voy. : fig. 392).

En bas, elle répond à l'oreillette gauche, aux veines pulmonaires gauches, séparées des veines pulmonaires droites par le cul-de-sac de Haller, et au canal de Theile qu'elle domine.

En haut, elle répond à la crosse de l'aorte, qui la surplombe dès qu'elle a contourné la branche droite de l'artère pulmonaire; de la bifurcation et de l'origine de sa branche gauche se détache un petit cordon fibreux, oblique en haut, en arrière et à droite, qui s'attache, d'autre part, sur la face inférieure concave de la portion horizontale de la crosse aortique, en un point diamétralement opposé à l'origine de l'artère sous-clavière gauche : c'est le *ligament artériel,* reliquat du canal artériel du fœtus *(canal de Botal* ou *ductus arteriosus)*;

ce ligament, long de 1 centimètre, épais de 3 à 4 millimètres, présente tous les caractères structuraux d'une artère (voy. : fig. 393).

Le ligament artériel forme la limite gauche d'un petit espace quadrilatère, dont les limites supérieure et droite sont représentées par la crosse aortique, et dont la limite inférieure est constituée par la bifurcation de l'artère pulmonaire et par sa branche droite : c'est la *loge quadrilatère du ganglion de Wrisberg,* dans laquelle se trouve le ganglion de Wrisberg, et où convergent la plupart des nerfs constitutifs du plexus cardiaque (voy. : fig. 393) (voy. : *Nerfs du Cœur*).

Vus antérieurement et les organes du médiastin en place, *ligament artériel* et *ganglion de*

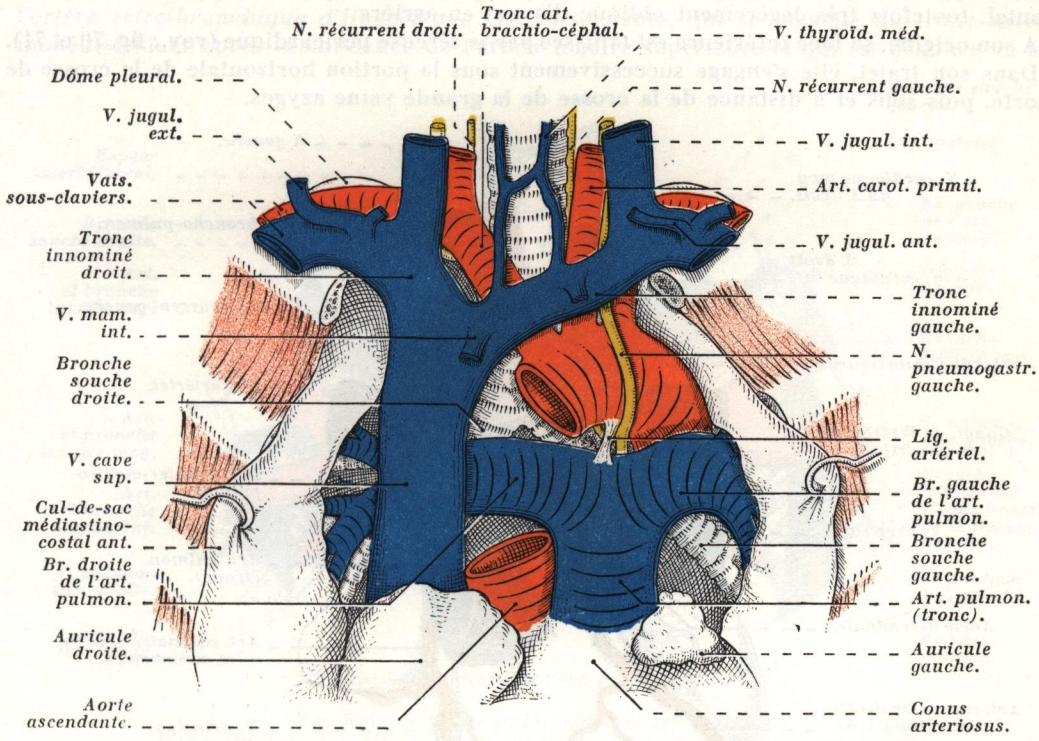

FIG. 392. — *Artère pulmonaire et ses branches et veine cave supérieure; vue antérieure.*
La portion ascendante de la crosse de l'aorte a été réséquée pour montrer la branche droite de l'artère pulmonaire.

Wrisberg apparaissent dans un espace triangulaire, dit *triangle de Gross* limité : *en avant,* par le nerf phrénique gauche; *en arrière,* par le nerf pneumogastrique gauche; et *en bas,* par la bifurcation de l'artère pulmonaire et par le segment d'origine de sa branche gauche (voy. : fig. 59) (voy. : *Nerf phrénique* et *Nerf pneumogastrique,* tome IV).

Dans l'angle que forme le ligament artériel avec la portion horizontale de la crosse de l'aorte s'engage, sous la crosse, donc au-dessus de la bifurcation artérielle pulmonaire, le nerf récurrent gauche, branche du pneumogastrique, où il décrit sa courbe dite *anse du récurrent gauche*; quant au pneumogastrique gauche, il continue son trajet descendant en passant derrière la bronche gauche, qui le sépare de la branche gauche de l'artère pulmonaire.

Entre la bifurcation de l'artère pulmonaire et la crosse aortique passent des rameaux cardiaques du pneumogastrique et du sympathique, qui aboutissent au plexus cardiaque (voy. : *Plexus cardiaque*) (voy. : fig. 393).

4° DESCRIPTION ET RAPPORTS DES BRANCHES DROITE ET GAUCHE DE L'ARTÈRE PULMONAIRE. — De la bifurcation de l'artère pulmonaire partent *deux branches* : l'une *droite*, l'autre *gauche*, destinées respectivement à chaque poumon.

1° Branche droite. — La *branche droite* est la plus volumineuse et la plus longue.

Sa **longueur** est de 5 à 6 centimètres; son **calibre** moyen est de 20 millimètres à sa naissance.

De son origine à sa terminaison, elle est à peu près *horizontale*, et elle se dirige transversalement de gauche à droite vers le hile pulmonaire; elle est située dans un plan presque frontal, toutefois très légèrement oblique d'avant en arrière.

A son origine, sa face inférieure est tapissée par la séreuse péricardique (voy.: fig. 70 et 71).

Dans son trajet, elle s'engage successivement sous la portion horizontale de la crosse de l'aorte, puis sous et à distance de la crosse de la grande veine azygos.

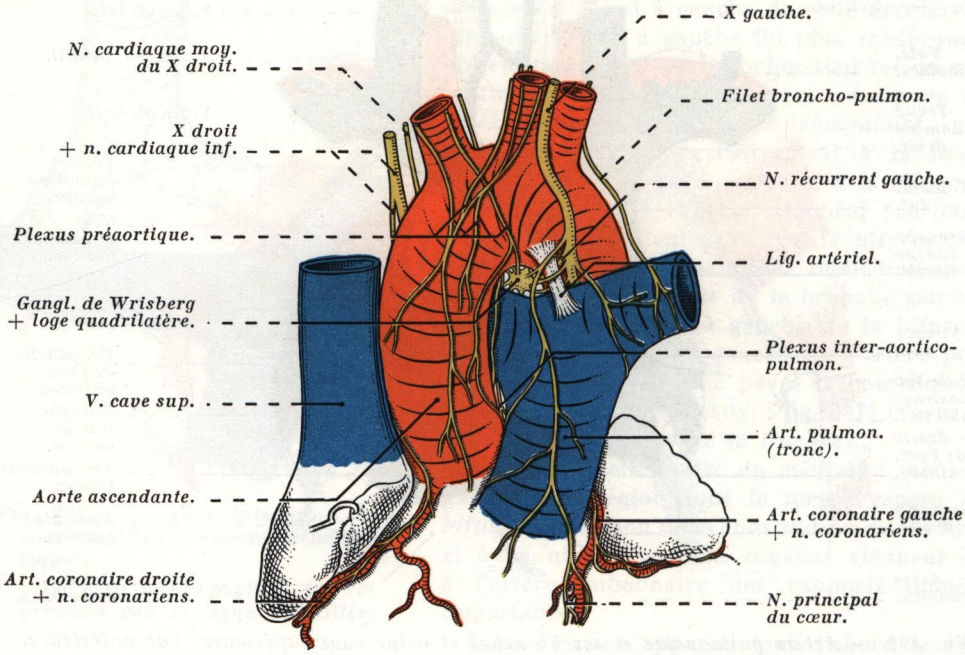

FIG. 393. — *Rapports de l'artère pulmonaire à sa bifurcation et loge quadrilatère du ganglion de Wrisberg; vue antérieure.*

En avant, elle répond à l'aorte ascendante, à l'intervalle aortico-cave, à la veine cave supérieure et au nerf phrénique droit; elle forme le toit du canal de Theile (voy. : fig. 71) et par son intermédiaire, elle répond *en bas* aux oreillettes, et plus spécialement à l'oreillette gauche, sur laquelle elle repose à l'union des faces antérieure et supérieure, puis aux veines pulmonaires droites.

En arrière et en haut, elle répond tout d'abord à l'espace interbifurcal, dont elle forme la base, puis elle croise la face antérieure de la bronche souche droite à 1 cm. 1/2 ou 2 centimètres au-dessous et en dehors de la bifurcation trachéale; ce croisement a lieu le plus souvent un peu au-dessous de l'origine de la bronche lobaire supérieure, c'est-à-dire sur la face antérieure de la bronche intermédiaire *(bronchus intermedius)* masquant fréquemment l'origine de la bronche lobaire moyenne (voy. : fig. 394), et c'est à ce niveau, mais assez loin du hile, qu'elle abandonne sa première branche collatérale importante, l'artère lobaire supérieure *(troncus anterior)*; après la naissance de cette

branche et toujours considérablement réduite dans son calibre, elle change de direction et devient oblique en bas, en dehors et à droite, puis elle glisse à droite de la bronche lobaire moyenne (en arrière pour Hovelacque); elle s'applique sur la face antéro-externe de la bronche lobaire inférieure, ne laissant libre que son versant interne (voy. : fig. 394).

Dans son trajet curviligne et sensiblement contre le cratère hilaire, l'artère décrit une courbe à convexité externe. Satellite de la bronche intermédiaire et de la bronche lobaire inférieure avant de pénétrer la partie inférieure du hile du poumon, elle prend alors le nom d'*artère lobaire inférieure (tronc artériel de la pyramide basale)*, mais avant sa pénétration hilaire, elle fournit un certain nombre de *branches collatérales* qui entrent dans la constitution du *pédicule pulmonaire principal droit*, et parmi celles-ci nous citerons l'*artère rétro-bronchique d'Hovelacque* (1), inconstante, qui se détache du tronc artériel immédiatement après la naissance de l'artère lobaire supérieure et qui est destinée au lobe

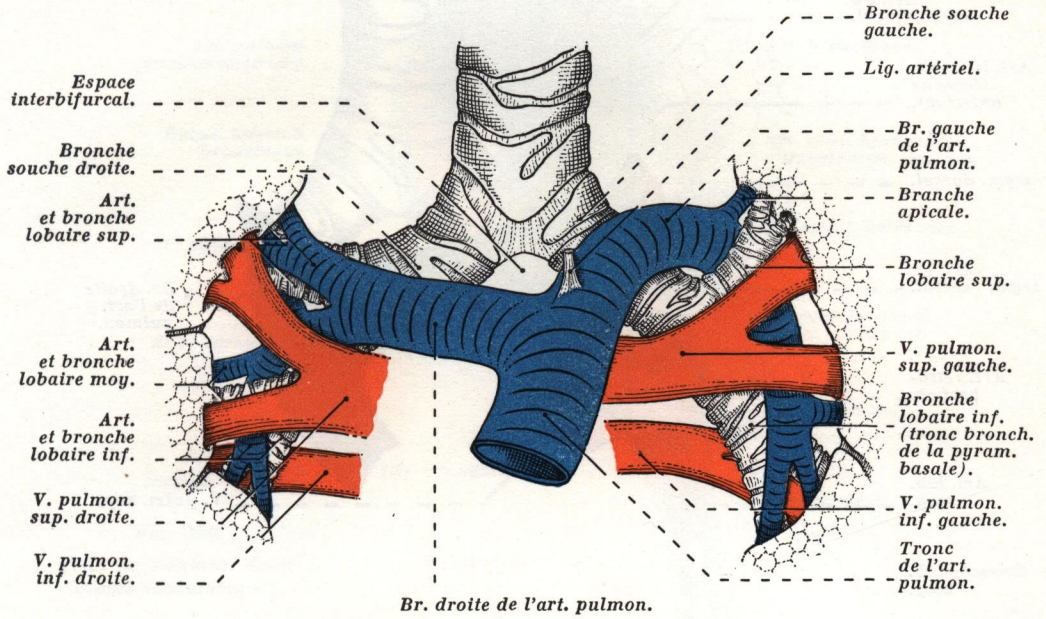

FIG. 394. — *Artère pulmonaire et ses branches. Rapports avec les éléments des pédicules pulmonaires; vue antérieure* (d'après HOVELACQUE, MONOD et EVRARD).

supérieur (voy. : fig. 395), et l'*artère du lobe moyen (artère lobaire moyenne)* (voy. : fig. 394).

Quant à la *veine pulmonaire supérieure* née par la convergence de plusieurs troncs issus des lobes supérieur et moyen, elle se place en avant et au-dessous de l'artère; volumineux, le tronc veineux se dirige obliquement en bas et en dedans, glisse derrière la veine cave supérieure, pour traverser ensuite le sac fibreux péricardique (voy. : fig. 395).

Ainsi, le *pédicule pulmonaire principal droit* est constitué d'avant en arrière par les veines, l'artère et la bronche, et de haut en bas par la bronche, l'artère et les veines; mais tandis que la bronche est franchement descendante, l'artère est sensiblement horizontale et constitue le plan moyen du pédicule dans les deux sens (voy. : fig. 394 et 654); le tronc

(1) Anatomiste français (1880-1939), fut chef des travaux pratiques d'Anatomie à la Faculté de Médecine de Paris.

artériel ne devenant descendant qu'après la naissance de sa première grosse collatérale, l'artère lobaire supérieure.

Parmi les *éléments du pédicule pulmonaire droit,* la bronche souche (avec ses vaisseaux bronchiques) est l'élément le plus supérieur et le plus postérieur, les veines pulmonaires occupant la partie antéro-inférieure du pédicule, l'artère est en position intermédiaire et disposée dans un plan prébronchique (voy. : fig. 394).

Vu par sa face antérieure, après écartement de dedans en dehors de la portion préhilaire du poumon, le pédicule pulmonaire droit apparaît dans son ensemble, sur toute la hauteur

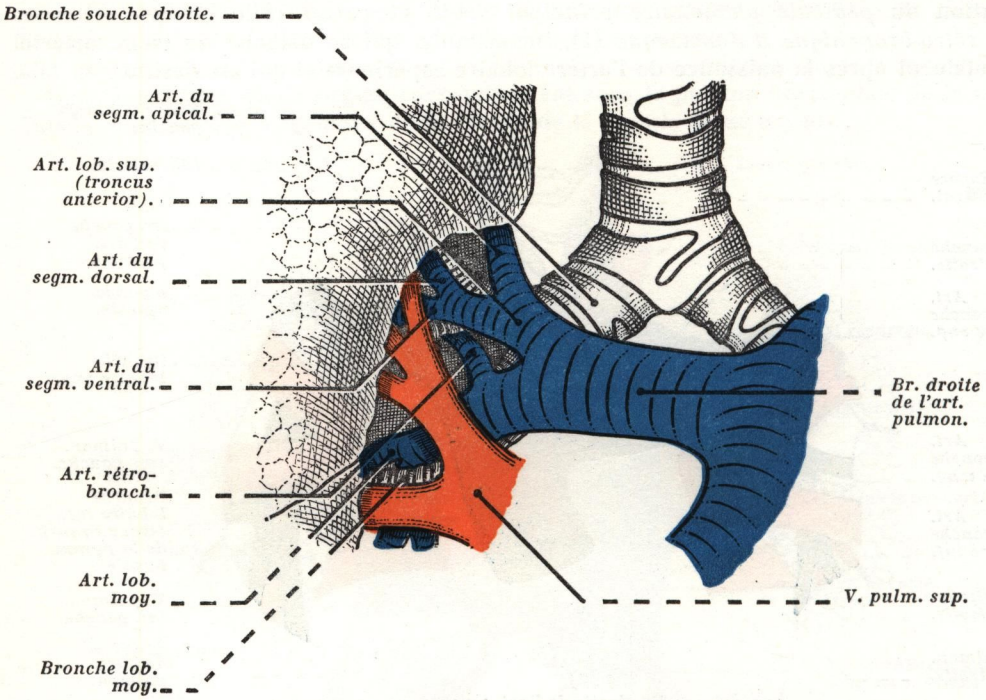

FIG. 395. — *Division de la branche droite de l'artère pulmonaire; artère lobaire supérieure et artère rétro-bronchique; vue antérieure* (imité d'HOVELACQUE).

du hile, entre : *en dedans,* le sac fibreux péricardique et la veine cave supérieure; *en haut,* la crosse de la grande veine azygos; *en dehors,* le cratère hilaire bordé par la réflexion de la plèvre médiastine; et *en bas,* le ligament triangulaire du poumon.

2° ***Branche gauche.*** — La *branche gauche* est plus courte et moins volumineuse que la précédente.

Sa **longueur** est de 3 centimètres à 3 cm. 1/2 en moyenne; son **calibre** moyen est de 18 à 20 millimètres.

A l'inverse de la branche droite, elle n'est ni transversale, ni rectiligne; dès son origine, elle se dirige obliquement en haut, en arrière et à gauche, vers la partie supérieure du hile pulmonaire gauche, elle semble continuer la direction du tronc primitif (voy. : fig. 391).

Dans son trajet, elle croise la face antérieure de la bronche gauche presque à angle droit, puis elle s'infléchit en bas et en dehors au-dessus de la bronche gauche, pour aborder le

hile; dans son ensemble, elle décrit une courbe concave en bas, située au-dessous et à gauche de la crosse aortique, donc concentrique à la courbe que décrit cette dernière et, comme elle, à cheval sur la bronche gauche, au niveau de laquelle elle apparaît accrochée dans l'angle ouvert en haut que représente la bronche souche et la bronche lobaire supérieure (voy. : fig. 392, 394 et 397).

Elle répond : *en avant,* à la plèvre médiastine gauche et au poumon gauche, et près du hile aux branches constitutives de la veine pulmonaire supérieure gauche et à la bronche lobaire supérieure, qui croisent obliquement sa face antérieure; *en arrière,* à la bronche

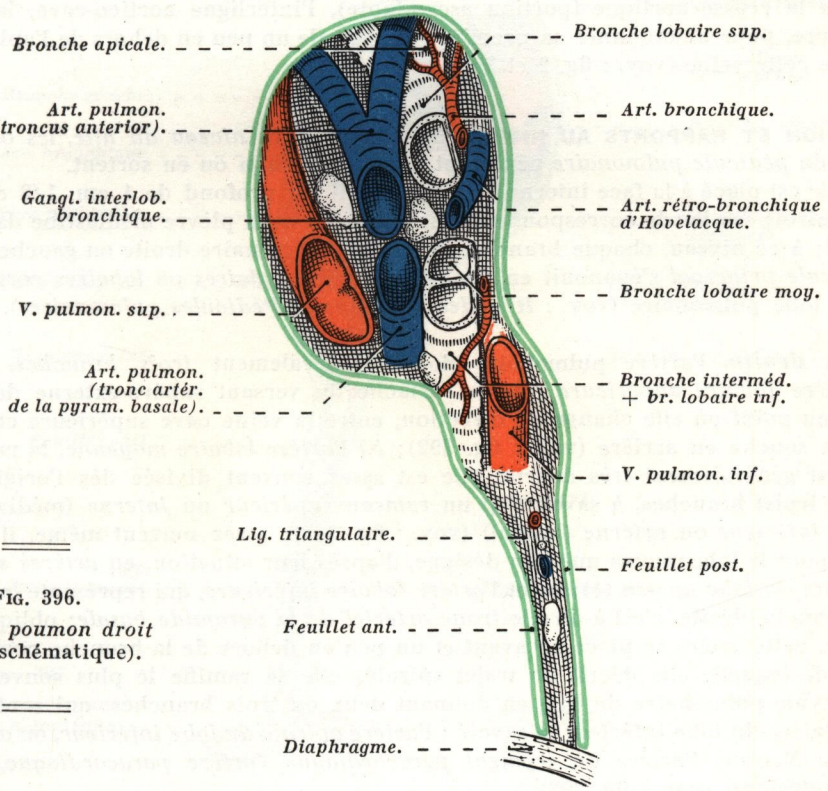

FIG. 396.
Hile du poumon droit (demi-schématique).

gauche et au pneumogastrique gauche; *en bas,* à l'oreillette gauche, et *en haut,* à la portion horizontale de la crosse aortique qui la surplombe et à laquelle elle est rattachée à son origine par le ligament artériel compris dans l'aire du *triangle de Gross* (fig. 393 et 394).

Comme celle du côté opposé, elle prend part à la constitution du *pédicule pulmonaire principal.* Dans ce pédicule, l'artère et les veines sont ascendantes et la bronche descendante; les rapports des éléments entre eux sont les mêmes qu'à droite, toutefois l'artère s'insinue derrière la bronche lobaire supérieure, pour s'appliquer ensuite sur la face antérieure de la bronche lobaire inférieure.

Vu antérieurement après écartement de dedans en dehors du poumon gauche, le pédicule pulmonaire gauche apparaît compris entre : *en dedans,* le tronc de l'artère pulmonaire et le péricarde fibreux; *en haut,* la crosse aortique; *en dehors,* le cratère hilaire avec la réflexion de la plèvre médiastine sur les bords du hile; et *en bas,* le ligament triangulaire du poumon en grande partie masqué par le péricarde et le cœur.

*3° **Des deux côtés,*** les branches de l'artère pulmonaire entrent en rapport dans le pédicule pulmonaire avec les branches du plexus broncho-pulmonaire, avec les troncs collecteurs lymphatiques des poumons et avec les ganglions inter- et péribronchiques (voy. : fig. 598, 654 et 681).

En résumé, la portion extra-péricardique de l'*artère pulmonaire gauche* est courte, obliquement ascendante en dehors et à gauche (presque verticale), elle est située devant la bronche souche gauche, sous-jacente à la crosse de l'aorte et sus-jacente à l'oreillette gauche, tandis que l'*artère pulmonaire droite* est longue, horizontale; elle passe successivement derrière la crosse aortique (portion ascendante), l'interligne aortico-cave, la veine cave supérieure, pour abandonner sa première collatérale un peu en dehors de l'aplomb du bord droit de cette veine (voy. : fig. 2 et 392).

DIVISION ET RAPPORTS AU NIVEAU DU HILE. — *Au niveau du hile,* les organes constitutifs du *pédicule pulmonaire* pénètrent dans le poumon ou en sortent.

Le *hile* est placé à la face interne du poumon; il est profond de 1 cm. 1/2 environ (cratère hilaire); ses bords correspondent à la réflexion de la plèvre médiastine dans le feuillet viscéral; à ce niveau, chaque branche de l'artère pulmonaire droite ou gauche se divise, et le *pédicule principal* s'épanouit en des *pédicules secondaires* ou *lobaires* correspondant à chaque lobe pulmonaire (voy. : *Hile des poumons* et *Pédicules pulmonaires*).

*1° **A droite,*** l'artère pulmonaire donne généralement *trois branches,* qui sont : *a)* l'*artère lobaire supérieure,* qui se détache du versant supéro-externe de la branche droite, au point où elle change de direction, entre la veine cave supérieure en avant et la bronche souche en arrière (voy. : fig. 392); *b)* l'*artère lobaire moyenne,* la moins volumineuse est généralement très courte; elle est assez souvent divisée dès l'origine en deux (parfois trois) branches, à savoir : α) un *rameau supérieur* ou *interne* (médial); β) et un *rameau inférieur* ou *externe* (latéral) (voy. : fig. 398); assez souvent même, il existe deux artères pour le lobe moyen que l'on désigne, d'après leur situation, en *artères supérieure* et *inférieure du lobe moyen* (1); *c)* et l'*artère lobaire inférieure,* qui représente la terminaison de la branche droite, c'est-à-dire le *tronc artériel de la pyramide basale*; oblique en bas et à droite, cette artère se place en avant et un peu en dehors de la bronche correspondante, autour de laquelle elle décrit un trajet spiralé; elle se ramifie le plus souvent contre le parenchyme pulmonaire du hile en donnant deux ou trois branches, qui sont des artères segmentaires du lobe inférieur, à savoir : l'*artère apicale du lobe inférieur,* ou *artère du segment de Nelson*; l'*artère du segment paracardiaque (artère paracardiaque)* et l'*artère basale antérieure* (voy. : fig. 398).

La partie de la branche droite de l'artère pulmonaire comprise entre les origines des deux premières grosses collatérales, l'artère lobaire supérieure ou *troncus anterior* et l'artère lobaire moyenne est désignée sous le nom de *tronc intermédiaire (troncus intermedius)* ou de *pars interlobaris* (voy. : fig. 398); c'est de ce tronc que naît le plus souvent l'*artère rétro-bronchique d'Hovelacque,* ou *artère ascendante du lobe supérieur d'Appleton (artère dorsale scissurale de Cordier et Cabrol)*; inconstante, cette branche est destinée au segment dorsal du lobe supérieur, elle tire sa dénomina ion de son trajet (ascendant) et de sa situation en arrière de la bronche lobaire supérieure (voy. : fig. 395 et 396).

*2° **A gauche,*** la disposition de l'artère pulmonaire est quelque peu différente au niveau du hile; le tronc artériel décrit une courbe concave en bas et en dedans, à cheval

(1) A noter que la disposition artérielle du lobe moyen n'est pas toujours équivalente et calquée sur la disposition bronchique.

sur la bronche du lobe supérieur (voy. : fig. 397), puis après avoir donné la ou les artères destinées à ce lobe, elle pénètre le poumon où elle se ramifie en donnant les artères segmentaires du lobe inférieur *(artère apicale inférieure* ou *artère du segment de Nelson, tronc artériel ventro-paracardiaque* et *artères basales externe* et *postérieure*).

Lorsqu'elle abandonne deux (parfois trois) branches collatérales au lobe supérieur (1), celles-ci sont toujours très courtes dans leur portion juxta-hilaire et, à l'exception de l'artère lingulaire, elles pénètrent le hile au-dessus de la bronche lobaire supérieure (voy. : fig. 397).

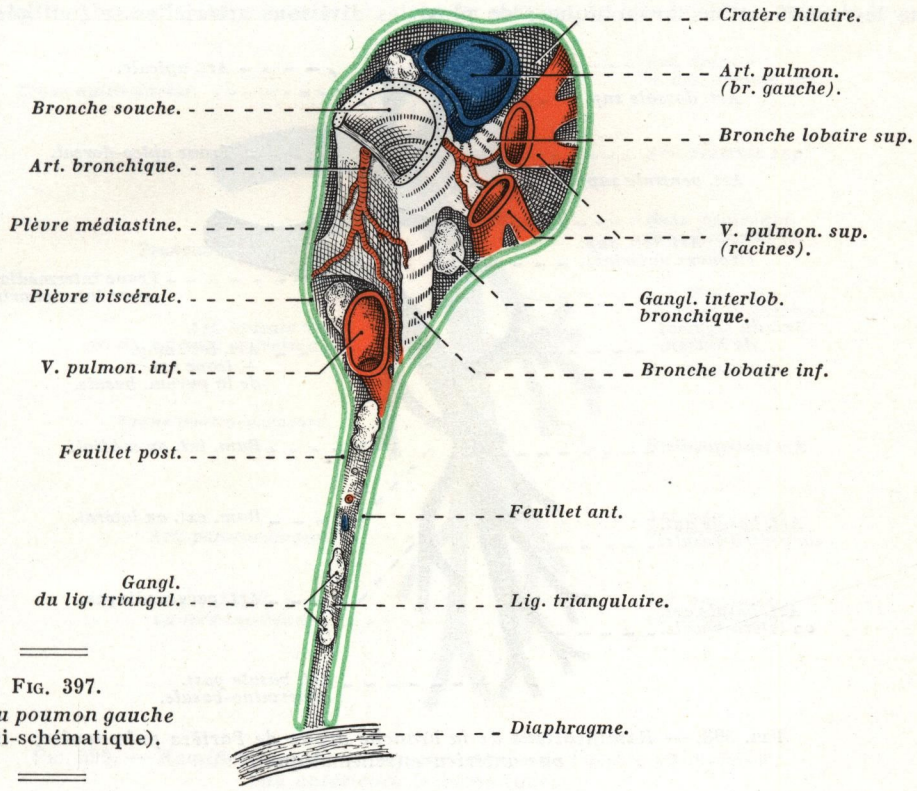

FIG. 397.
Hile du poumon gauche (demi-schématique).

Toutes ces collatérales naissent soit du versant externe, soit du versant antérieur de l'artère pulmonaire.

Comme à droite, on réserve le nom de *tronc intermédiaire (troncus intermedius)* au segment de la branche gauche de l'artère pulmonaire compris entre les deux premières grosses collatérales (artère lobaire supérieure et artère lingulaire) (voy. : fig. 399).

Avant de pénétrer dans le poumon, et des deux côtés, les ramifications de l'artère pulmonaire entrent en rapport avec les *ganglions du hile* (voy. : fig. 396, 397 et 598).

Pour la constitution des pédicules lobaires et segmentaires des poumons, voyez plus loin : *Pédicules pulmonaires.*

(1) Article à consulter : G. CORDIER et C. CABROL : Les artères du lobe supérieur du poumon gauche. *La Semaine des Hôpitaux*, 26 mars 1954, p. 7.

II. — PORTION INTRA-PULMONAIRE

Dans le poumon, les branches de l'artère pulmonaire suivent les bronches et sont à leur contact; l'artère se ramifie comme la bronche, et il est possible de la suivre jusqu'à la bronchiole terminale; cependant, les ramifications de l'artère pulmonaire sont moins régulières que les ramifications bronchiques; de plus, les divisions artérielles se font généralement

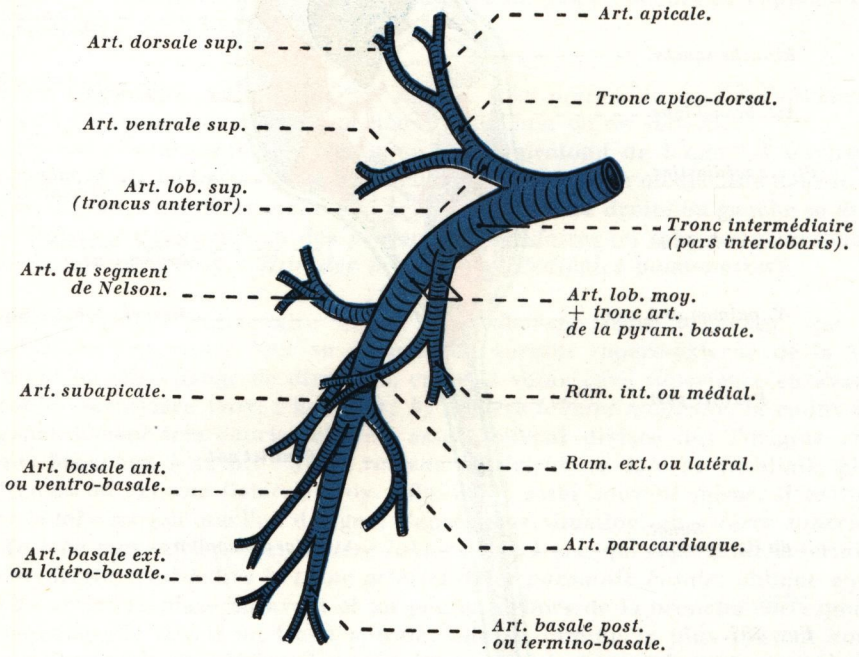

FIG. 398. — *Ramifications de la branche droite de l'artère pulmonaire; vue antérieure* (schématique).

plus précocement que les divisions bronchiques, de telle sorte qu'il existe un « *décalage* » entre les origines bronchiques et artérielles d'un même segment.

A l'intérieur du poumon et à l'*échelle du segment* et *du lobule*, les veines occupent les cloisons conjonctives intersegmentaires et interlobulaires (voy. : fig. 645 et 650), tandis qu'artère et bronche cheminent en compagnie des rameaux nerveux du plexus broncho-pulmonaire, des troncs collecteurs lymphatiques, des ramifications des artères bronchiques, qui accompagnent elles-mêmes les divisions bronchiques (voy. : fig. 649); tous ces organes sont contenus dans une *gaine* de tissu conjonctif émané du tissu conjonctif juxta-hilaire *(mediastinum)* et dont l'ensemble forme la *péribronche*; ce tissu conjonctif péribronchique et conjonctivo-vasculaire *(gaine conjonctive broncho-vasculaire)* est principalement développé dans la partie comprise entre le hile et les lobules pulmonaires; il est, d'autre part, intimement uni à la bronche et à l'adventice artérielle (artères pulmonaires et bronchiques).

En certains points des lobules pulmonaires, les artères ne suivent pas toujours fidèlement les bronches segmentaires, et certaines collatérales d'un tronc peuvent se substituer à des collatérales d'un tronc voisin, à tel point qu'il existe des *artères indépendantes des*

bronches (artères accessoires); cette disposition s'observe principalement dans les lobes supérieurs, et parfois aussi dans le lobe moyen droit.

Dans chaque lobe, les artères semblent occuper des positions particulières par rapport aux bronches; dans le lobe supérieur, les artères sont en principe internes ou antérieures par rapport aux ramifications bronchiques; inversement, dans le lobe inférieur, les artères, et plus spécialement les artères ventrales (basales antérieures), sont externes par rapport aux bronches; enfin, dans le lobe moyen droit, les artères sont à la fois externes et supérieures par rapport aux bronches (voy. : fig. 654).

Au niveau du lobule, la *branche lobulaire (artère lobulaire)* pénètre ce dernier avec la bronche satellite (bronche intra-lobulaire), près du sommet du lobule (hile); dans le lobule

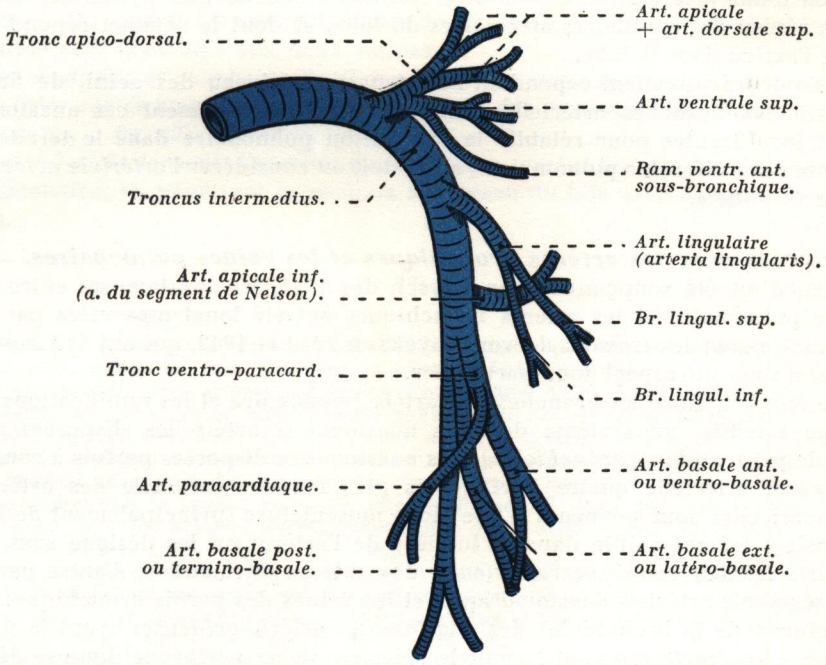

FIG. 399. — *Ramifications de la branche gauche de l'artère pulmonaire; vue antérieure* (schématique).

pulmonaire, elle fournit des rameaux artériels de plus en plus fins, par suite de leurs subdivisions successives, aux *atria* et aux *sacculi alveolares*; ces rameaux sont accompagnés dans le lobule par des nerfs, des vaisseaux lymphatiques et par du tissu conjonctif, qui leur forme un manchon conjonctivo-élastique, jusqu'à la bronchiole terminale (bronchiole respiratoire) (voy. : fig. 650).

L'artériole acineuse se ramifie en de multiples branches terminales au niveau de l'implantation de l'alvéole pulmonaire sur la bronchiole (vestibule ou *atrium*); ces ramifications artérielles, presque capillaires, rampent à la surface des acini où elles cheminent dans le tissu conjonctif interacineux, et là, elles forment un vaste réseau de capillaires richement anastomosés : c'est le *réseau périacineux* (voy. : fig. 649 et 674) au niveau duquel s'effectue l'*hématose (réseau de l'hématose)*.

*
**

ANASTOMOSES

Existe-t-il des anastomoses entre les différentes branches de l'artère pulmonaire ? On admet actuellement qu'à l'échelle du lobe, du segment et du lobule, les branches de l'artère pulmonaire (artères lobaires, segmentaires et lobulaires) sont terminales; le réseau de distribution d'une artère lobaire peut être considéré comme une pyramide, dont la base répond au réseau des capillaires alvéolaires du lobe, et dont le sommet répond à la pénétration de l'artère dans le lobe.

Certains auteurs admettent cependant l'existence, au niveau des acini, de fines anastomoses entre des branches artérielles voisines, mais pratiquement ces anastomoses sont totalement insuffisantes pour rétablir la circulation pulmonaire dans le territoire atélectasié au cours des infarctus pulmonaires, aussi doit-on considérer l'*artériole acineuse* comme une *artère terminale.*

Anastomoses avec les artères bronchiques et les veines pulmonaires. — Bien que leur existence ait été soupçonnée par Ruysch dès 1721, les anastomoses entre le système de l'artère pulmonaire et les artères bronchiques ont été longtemps niées par la plupart des auteurs; ce sont les travaux de von Hayek, en 1940 et 1942, qui ont fait apparaître ces anastomoses sous un aspect tout particulier.

Il existe en effet, entre les branches de l'artère pulmonaire et les ramifications de l'artère bronchique satellite, un système de fines anastomoses artérielles disposées autour des bronches de petit calibre *(bronchioles)*; ces anastomoses disposées parfois à contre-courant ont une paroi artérielle quatre à cinq fois plus épaisse que celle des artères qu'elles anastomosent; elles sont pourvues d'une riche musculature (principalement de fibres lisses longitudinales) faisant saillie dans la lumière de l'artère; on les désigne sous le nom de *segment artériel d'arrêt* (« *sperrarterien* » des auteurs allemands); d'autre part, il existe entre ces segments artériels anastomotiques et les veines des parois bronchiques adjacentes (réseau veineux de la bronchiole) des *anastomoses artério-veineuses* ayant la même structure que les « *sperrarterien* », et comme le réseau veineux péribronchique se déverse dans les veines pulmonaires, ces anastomoses artério-veineuses constituent de véritables *voies de dérivation* en « *court circuit* » susceptibles de faire dériver le sang (sang veineux) de l'artère pulmonaire dans les veines pulmonaires, lorsque les segments d'arrêt sont contractés; la circulation des alvéoles pulmonaires se trouve ainsi privée d'une partie du sang veineux qui normalement lui est cependant destiné (voy. : fig. 404) (1).

Ces anastomoses ont été également observées sous la plèvre à la périphérie du poumon, au pourtour du hile et au niveau des scissures interlobaires incomplètes, entre les rameaux pleuraux de l'artère pulmonaire et des artères bronchiques.

Il faut voir dans ces dérivations artério-veineuses de véritables « *shunts* » réglables par l'intermédiaire des segments d'arrêt, qui établissent : *a)* d'une part, une régulation synchrone entre l'irrigation sanguine pulmonaire et la ventilation alvéolaire; *b)* et, d'autre part, une action régulatrice sur le cours du sang et sur la pression sanguine dans le territoire de l'artère pulmonaire.

---

(1) Article à consulter : VERLOOP : The arteriæ bronchiales and their anastomoses with arteriæ pulmonales. *Acta Anatomica,* 1948, p. 171.

*
**

INNERVATION DE L'ARTÈRE PULMONAIRE

Le *tronc de l'artère pulmonaire* est innervé par des rameaux issus du *plexus cardiaque antérieur* (plexus préaortique); parmi ces branches, le nerf principal du cœur (Arnulf) chemine sur la face antérieure du tronc pulmonaire, auquel il abandonne des filets nerveux.

A noter, entre l'aorte ascendante et l'artère pulmonaire, l'existence d'un *plexus inter-aortico-pulmonaire* issu du plexus ganglionné de Wrisberg (voy. : fig. 43), dont les rameaux de distribution sont communs aux deux vaisseaux.

Les *branches droite* et *gauche* de l'artère pulmonaire reçoivent des filets issus des *nerfs cardiaques inférieur* et *moyen,* mais principalement des rameaux issus des *nerfs broncho-pulmonaires* (voy. : fig. 42).

La plupart des filets sont anastomosés en *anses nerveuses* autour des branches de l'artère pulmonaire; ils pénètrent le poumon au niveau du hile avec les pédicules broncho-vasculaires.

*
**

DÉVELOPPEMENT. — Le développement de l'artère pulmonaire est intimement lié à celui de l'aorte ascendante; toutes les deux dérivent en effet du *bulbe artériel.*

La formation de ces deux artères est due à l'apparition d'une lame qui cloisonne le bulbe artériel en deux vaisseaux; cette lame, connue sous le nom de *septum aorticum* ou de *lame spirale* (voy. : fig. 115), apparaît tout d'abord sous l'aspect de deux crêtes, l'une antérieure, l'autre postérieure; ces crêtes se réunissent ensuite, de haut en bas, par leurs bords libres, en constituant une cloison qui descend en spirale depuis la partie supérieure du bulbe artériel jusqu'au septum interventriculaire auquel elle se soude; en outre, elle sectionne les deux valvules majeures qui sont situées à la base du bulbe artériel, déterminant ainsi deux orifices artériels pourvus chacun de trois valvules sigmoïdes (voy. : fig. 115 et 116).

Cette origine commune de l'aorte ascendante et du tronc de l'artère pulmonaire explique : *a)* la disposition des deux vaisseaux qui s'enroulent en pas de vis; *b)* leur manchon séreux péricardique commun; *c)* et la situation des orifices aortique et pulmonaire, ainsi que la disposition de leurs valvules (voy. : *Cloisonnement du Bulbe artériel*).

Le *septum aorticum,* se continuant par la cloison interventriculaire, est disposé de telle façon que le sang du ventricule droit passe uniquement dans le tronc de l'artère pulmonaire, alors que le sang du ventricule gauche passe dans tous les arcs aortiques situés en avant du cinquième arc, mais les arcs aortiques subissent d'importantes modifications; le quatrième arc aortique gauche va fournir la portion horizontale de la crosse aortique qui s'unira à sa portion ascendante par l'intermédiaire du quatrième segment intermédiaire antérieur gauche, tandis que le cinquième arc aortique régresse et disparaît précocement (voy. : *Développement de la Crosse de l'Aorte*).

Près de son embouchure sur le bulbe artériel, le *sixième arc aortique gauche* émet deux bourgeons vasculaires qui se distribuent aux poumons; l'apparition de ces deux bourgeons divise cet arc aortique en *deux parties* : *a)* l'une *proximale* ou *interne,* très courte, qui se trouve incorporée au tronc de l'artère pulmonaire après le cloisonnement du bulbe artériel *(zone de la bifurcation)*; *b)* l'autre *distale* ou *externe,* qui persiste pendant toute la durée de la vie fœtale en constituant le *canal artériel* ou *canal de Botal,* qui fait communiquer l'aorte avec l'artère pulmonaire.

A droite, le sixième arc aortique disparaît en totalité.

En résumé, l'artère pulmonaire dérive : *a)* pour le tronc, du dédoublement du bulbe artériel; *b)* et pour la bifurcation et les branches droite et gauche, de la partie proximale du sixième arc aortique gauche et des bourgeons vasculaires qui s'en détachent (voy. : fig. 114).

Pendant toute la *vie intra-utérine,* les poumons ne fonctionnent pas comme organes de l'hématose, aussi ne reçoivent-ils pas, dans leurs alvéoles atélectasiées, le sang charrié par le tronc de l'artère pulmonaire; celui-ci passe directement de l'artère pulmonaire dans l'aorte par le canal de Botal (voy. : fig. 87, 89 et 400).

A la naissance, les premiers mouvements respiratoires du nouveau-né remplissent les poumons d'air, en même temps qu'il se produit un déplissement des alvéoles pulmonaires, et un appel sanguin dans la circulation pulmonaire par les deux branches droite et gauche de l'artère pul-

monaire; le sang déversé au niveau des poumons s'oxygène au contact de l'air inspiré, il passe dans les veines pulmonaires et de là dans l'oreillette gauche, ainsi se trouve établie la *circulation pulmonaire.*

La *respiration,* fonction nouvellement créée après la naissance, oblige le sang à abandonner la voie du canal de Botal pour s'engager dans les branches droite et gauche de l'artère pulmonaire; le canal artériel ne possédant dès lors aucun rôle, s'oblitère rapidement dans les jours qui suivent la naissance.

Canal de Botal. — *Chez le fœtus à terme,* le *canal de Botal* (1) ou *canal artériel (ductus arteriosus)* (2) est compris entre la branche gauche de l'artère pulmonaire et la crosse aortique, près de sa terminaison *(isthme de l'aorte)* (voy. : fig. 400); oblique en haut et en arrière, sa longueur moyenne est d'environ 12 millimètres, avec des chiffres extrêmes allant de 4 à 20 millimètres; son calibre moyen est de 4 à 6 millimètres. Il n'est pas régulièrement cylindrique, mais légèrement évasé à ses extrémités, il présente un aspect en sablier; il est entièrement extra-péricardique, et croisé en dehors par le nerf récurrent gauche, branche du pneumogastrique (voy. : fig. 89).

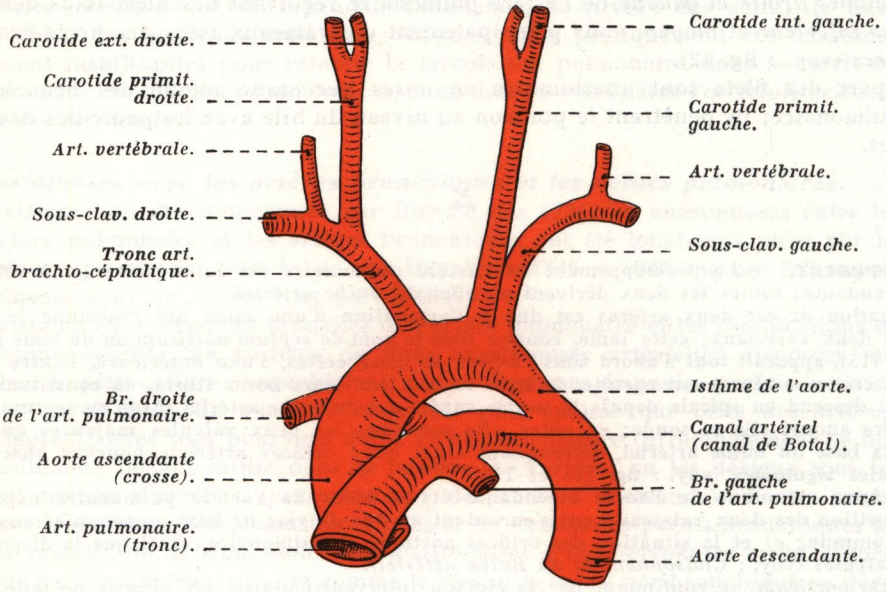

Fig. 400. — *Artère pulmonaire, canal artériel et crosse de l'aorte à la naissance; vue antérieure.*

Oblitération du canal artériel. Ligament artériel. — L'oblitération du canal artériel a été bien étudiée par Gérard en 1900 et par Baron en 1942; elle passe par *deux phases,* à savoir : *a)* une *phase d'occlusion physiologique* par contraction réflexe, qui dure de quatre à cinq jours; le canal artériel est perméable mais ne laisse pas circuler le sang; cette occlusion résulte de l'établissement de la respiration et du changement brusque dans l'équilibre des organes du thorax par suite de l'ampliation thoracique; *b)* et une *phase d'oblitération anatomique (oblitération vraie),* qui débute peu de temps après la naissance pour être complète vers la fin de la deuxième année; l'oblitération est due à la prolifération de l'endartère et à la disparition lente et progressive de la lumière du canal par la condensation du tissu conjonctif.

Chez l'adulte, le canal artériel oblitéré se présente sous l'aspect d'un cordon fibreux blanchâtre, le plus souvent oblique en haut, en arrière et à droite, parfois vertical, disposé dans un plan sagittal, long de 1 centimètre, épais de 3 millimètres : c'est le *ligament artériel* (3).

(1) Leonardo Botallo : Anatomiste italien du xvie siècle.

(2) Ouvrage à consulter : Emilia Odé : De ductus arteriosus. *Thèse de Leyde,* 1951.

(3) Article à consulter : A. Delmas et Heffez : Sur le ligament artériel. *Comptes rendus de l'Association des Anatomistes,* 1954, p. 663.

Son implantation au niveau de la bifurcation de l'artère pulmonaire est généralement située à la face supérieure de la naissance de sa branche gauche; son implantation sur la crosse de l'aorte est située au niveau de la face inférieure concave du tronc artériel et le plus souvent à l'opposé de la naissance de l'artère sous-clavière gauche (voy. : fig. 393).

Ce ligament a conservé tous les caractères histologiques des artères (pour plus de détails, voyez : *Modifications cardio-vasculaires chez le nouveau-né*; article : *Oblitération du canal artériel*).

PHYSIOLOGIE. — L'artère pulmonaire est l'artère de la *petite circulation* ou *circulation pulmonaire*, dont le cycle complet comprend successivement : le ventricule droit, l'artère pulmonaire, les capillaires alvéolaires, les veines pulmonaires et l'oreillette gauche.

Après la naissance, elle apporte au poumon le sang veineux chargé d'acide carbonique pour y subir l'*hématose*.

Du fait de la grande étendue de la surface respiratoire, qui est de 90 mètres carrés chez l'homme adulte, et de la capillarisation à l'extrême de l'artère pulmonaire (la surface des capillaires sanguins du poumon est de 140 mètres carrés), le sang se renouvelle sans cesse à grand débit dans le système capillaire alvéolaire, de telle sorte qu'il passe dans le réseau 20 litres de sang en moyenne par minute, et que chaque litre de sang emprunte à l'air inspiré 160 centimètres cubes d'oxygène à la minute.

L'*hématose* est ainsi favorisée : *a)* par la *grande étendue de la surface respiratoire*; *b)* par la *quantité de sang* qui circule dans l'artère pulmonaire; *c)* et par la *multitude* et l'*exiguïté des capillaires du réseau de l'hématose*.

Progression du sang dans l'artère pulmonaire. — La progression du sang dans l'artère pulmonaire résulte : *a)* de la *contraction du ventricule droit* (systole); *b)* de *l'élasticité* de l'artère pulmonaire; *c)* et de l'*action de la respiration*.

L'énergie de la systole ventriculaire droite est quatre fois moindre que celle du cœur gauche; aussi la pression du sang dans l'artère pulmonaire est-elle quatre fois moindre que celle de l'aorte; d'autre part, le trajet de la petite circulation étant plus court que celui de la grande, le synchronisme des deux circulations est rétabli par le fait que la *vitesse du sang* est plus grande dans la grande circulation que dans la petite, fait qui résulte de l'inégalité des pressions.

La systole ventriculaire droite projette le sang veineux dans l'artère pulmonaire; après la poussée sanguine et la fermeture des valvules sigmoïdes, l'artère, très élastique, revient sur elle-même et, par son élasticité, elle aide le ventricule droit, en régularisant la circulation pulmonaire par ses multiples divisions intra-pulmonaires.

Pendant l'inspiration, les capillaires alvéolaires se dilatent : ils déterminent ainsi un *appel de sang*, et, par ce fait, la déplétion des artères pulmonaires se trouve favorisée; ainsi par ses nombreux capillaires et par l'accumulation de sang qui s'y trouve, la circulation pulmonaire joue le rôle d'un véritable « *shunt* » établi sur la circulation sanguine générale.

CAPILLAIRES SANGUINS

Les capillaires sanguins sont des canalicules d'une finesse extrême (d'où leur nom) qui permettent le passage du sang des artères dans les veines, ou entre deux systèmes veineux, l'un divergent, l'autre convergent; Malpighi (1) les a découverts en 1661 en examinant le poumon d'une grenouille vivante.

Les uns sont exclusivement veineux *(capillaires veineux)*, et ne contiennent que du sang veineux; spéciaux au foie, ils sont interposés entre les ramifications de la veine porte et les ramifications des veines sus-hépatiques *(réseau admirable veineux)*; les autres sont interposés entre artères et veines *(capillaires artério-veineux)* et s'observent dans les deux circulations (*petite* et *grande circulations*).

Les uns et les autres représentent le *lieu des échanges osmotiques* entre le sang (milieu intérieur circulant), les tissus, les organes et l'air des voies respiratoires; ceux de la *petite circulation* (capillaires des alvéoles plumonaires) assurent les échanges gazeux indispensables à la vie aérienne (absorption d'oxygène, rejet d'anhydride carbonique; $O \rightleftarrows CO^2$); ceux de la *grande circulation* jouent un rôle capital en assurant la nutrition et les échanges des tissus ambiants : c'est au travers de leurs minces parois que s'effectuent ces échanges.

DESCRIPTION GÉNÉRALE. — Leur *calibre* varie de 6 à 30 μ, et à l'exception des capillaires des glandes endocrines, ils sont régulièrement calibrés.

Ils sont très fins *(petits capillaires)* dans les muscles striés, la rétine, la substance grise du névraxe, où leur calibre n'excède guère 6 à 7 μ; les hématies n'y circulent que grâce à leur extrême malléabilité; ils sont, au contraire, plus volumineux *(gros capillaires*, ou *capillaires géants)* (2) dans les organes glandulaires, dans le foie, la rate (30 μ), la choroïde, les os (20 à 25 μ), la pulpe dentaire et les papilles de la peau.

A l'inverse des artères et des veines, ils se divisent et s'anastomosent sans que leur calibre subisse de variations proportionnelles.

Enfin, nous verrons plus loin que le calibre des capillaires n'est pas constant et qu'il varie sous l'influence de causes multiples et diverses.

Dans un même tissu ou organe, leur *abondance* est en rapport direct avec l'activité fonctionnelle de ces derniers; c'est ainsi qu'ils sont très richement répartis dans le poumon où ils constituent le *réseau de l'hématose*; dans les centres nerveux; dans le rein; dans les muqueuses du tube digestif, et plus spécialement dans les villosités intestinales et dans les papilles de la langue; dans les glandes; dans les muscles striés et sous la papille des follicules pileux.

La *disposition* des capillaires est variable dans les différentes parties de l'organisme.

Le plus souvent, ils sont largement anastomosés entre eux, prenant de ce fait le *type en réseau*; les mailles du réseau ont des dimensions et une forme différentes suivant les tissus ou les organes; elles sont : a) *polygonales* dans le derme cutané, et principalement autour

---

(1) Anatomiste italien (1628-1694).

(2) *Giant capillaries* des anatomistes anglo-américains.

des pelotons glomérulaires des glandes sudoripares, dans les alvéoles pulmonaires, et dans les glandes; b) *rectangulaires* dans les muscles striés et les tendons; c) le réseau prend un aspect en *doigt de gant* dans les villosités intestinales *(réseau ansiforme)*.

Parfois aussi, les capillaires affectent le *type ansiforme (anses capillaires)*, comme cela s'observe dans les papilles de la peau ou des muqueuses à type dermo-papillaire (gencives); les franges synoviales, le limbe scléro-cornéen, et dans la pulpe dentaire.

Dans certains organes, ils présentent tantôt un *dispositif radiaire* caractéristique, que l'on observe dans les organes lymphoïdes (nodules et amas lymphoïdes, follicules clos, plaques de Peyer, ganglions lymphatiques, corpuscules de Malpighi de la rate), dans le foie (lobule hépatique) et dans le corps jaune de l'ovaire; tantôt, au contraire, ils prennent un aspect en *pelotons* (procès ciliaires).

On admettait autrefois que la disposition des capillaires du *glomérule rénal* constituait un *floccule (floccule de Renaut)*, de telle sorte que le vaisseau afférent qui leur donne naissance (artère glomérulaire) se divise brusquement sans aucune transition en une multitude de gros capillaires, très courts, irréguliers, pelotonnés, puis ceux-ci se rejoignant donnaient naissance à un vaisseau unique, l'artère efférente du glomérule; ainsi, les capillaires du floccule compris dans la capsule de Bowman forment le glomérule de Malpighi;

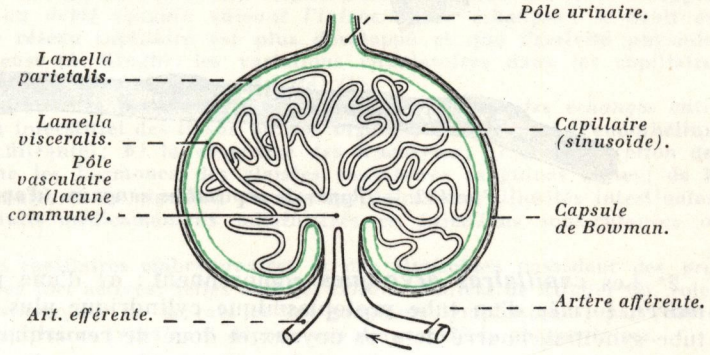

FIG. 401.
Disposition schématique du système capillaire du glomérule de Malpighi (d'après A. TRABUCCO et F. MARQUEZ).
La flèche indique le sens du courant sanguin.

celui-ci est donc *bipolarisé*, d'une part, par rapport au vaisseau afférent, et, d'autre part, par rapport au vaisseau efférent du glomérule; le floccule représentant ce que les anciens désignaient sous le nom de *réseau admirable (rete mirabile)*. Ajoutons qu'en opposition avec le réseau admirable du foie, qui est veineux, celui du rein est artériel.

Les récents travaux de A. Trabucco et F. Marquez (1) sur l'origine, le développement et la disposition des *capillaires glomérulaires* ont montré que ceux-ci partent d'un même point de l'artère glomérulaire et au niveau d'une *lacune commune* représentant le *pôle artériel* du glomérule, à la manière d'*anses vasculaires capillaires (sinusoïdes)* pelotonnées sur elles-mêmes et entourées par la capsule de Bowman (voy. : fig. 401) (pour plus de détails, voy. : *Tubes urinifères* et *Circulation artérielle du rein*, tome V).

CLASSIFICATION ET STRUCTURE. — Suivant leurs *caractères structuraux*, on peut classer les capillaires en *deux catégories*, qui sont : les *capillaires types* et les *capillaires atypiques*.

1° Les ***capillaires types*** sont constitués par un *endothélium*, lui-même formé de cellules aplaties, polygonales, à contours irréguliers, déchiquetés en « jeu de patience », ou en

(1) Article à consulter : A. TRABUCCO et F. MARQUEZ : Conformacion del ovillejo glomerular del riñon. *Revista Argentina de Urologia*, 1950.

« fiords norvégiens », et dont le grand axe est allongé dans le sens du capillaire; le noyau aplati fait saillie dans la lumière du capillaire; la nitratation des capillaires permet de mettre facilement en évidence le pourtour des cellules endothéliales, ainsi que l'existence, par endroits, de lacunes intercellulaires *(stomates)*, qui résultent du passage des leucocytes (diapédèse); une mince membrane basale *(propria)*, hyaline, double extérieurement le tube endothélial, toutefois elle fait défaut sur de nombreux capillaires.

Enfin la *propria* est elle-même enveloppée par places par des cellules rameuses contractiles, dont les prolongements s'étalent autour des capillaires : ce sont les *cellules adventitielles* ou *rameuses de Rouget* (1), ou *cellules périthéliales d'Eberth*, dont l'ensemble constitue l'*adventitia capillaris* ou *périthélium d'Eberth* (voy. : fig. 402).

C'est à la présence des cellules périthéliales que les capillaires doivent leur vaso-motricité (capillo-motricité).

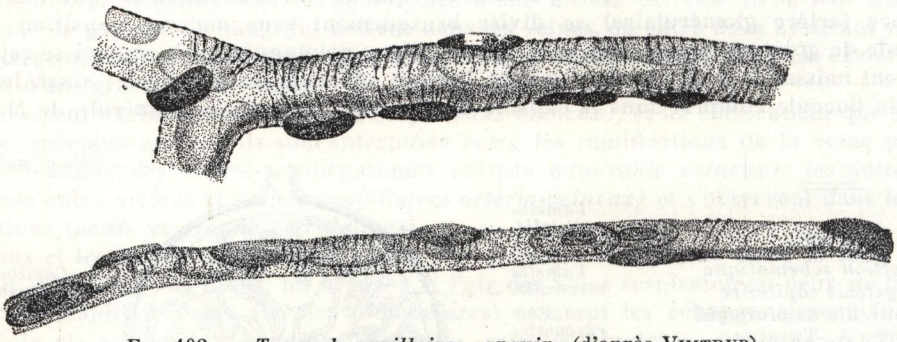

FIG. 402. — *Types de capillaires sanguins* (d'après VIMTRUP).

2° Les **capillaires atypiques** comprennent : *a)* d'une part, les *capillaires embryonnaires*, formés d'un tube protoplasmique cylindrique plus ou moins irrégulier, véritable tube syncitial, bourré de gros noyaux et doué de remarquables propriétés phagocytaires; dans ce groupe on peut ranger les capillaires des capsules surrénales, des villosités intestinales, de la choroïde et des glomérules de Malpighi; *b)* et, d'autre part, les *sinusoïdes* (S. Minot), dans lesquels le tube endothélial est discontinu et fenêtré par des fentes intercellulaires qui facilitent les échanges, du fait que le sang se place au contact des cellules glandulaires; on les observe dans les glandes à sécrétion interne (corps thyroïde, parathyroïdes, etc.), dans la rate, et dans le foie.

Dans la rate, l'endothélium des sinusoïdes est entouré par des fibres circulaires conjonctives et élastiques disposées en collier interrompu; ce sont les *fibres annulaires de Henle*.

Les capillaires embryonnaires et les sinusoïdes sont des vaisseaux relativement volumineux, des *capillaires dilatés*, et la circulation qui s'y établit est soit exclusivement artérielle (glomérules du rein), soit exclusivement veineuse (sinusoïdes du foie et de la rate), ce qui les oppose aux capillaires types qui, eux, sont interposés entre un système artériel et un système veineux.

Capillaires embryonnaires et sinusoïdes paraissent répondre à la forme primitive la plus simple de la circulation, et leurs éléments endothéliaux ont conservé tous leurs caractères embryonnaires.

DÉVELOPPEMENT. — Les capillaires sont les premiers vaisseaux sanguins qui apparaissent sur l'œuf humain; ils font leur apparition chez l'homme, lorsque l'œuf a 10 millimètres environ (embryon de 1 millimètre), dans le mésoderme qui constitue la lame fibro-intestinale ou lame splanchnique.

(1) Histologiste et physiologiste français (1824-1904).

Ils apparaissent à la partie postérieure de la plaque embryonnaire, au niveau de l'*aire opaque (fer à cheval* ou *croissant de Julin)*. Primitivement, ce sont de simples bourgeons de cellules mésodermiques qui font saillie à la fois dans la cavité cœlomique et à la surface de la splanchnopleure *(bourgeons vasculaires d'Uskow)*; c'est la confluence de ces bourgeons qui donne naissance à l'aire opaque. Plus tard, les cellules mésodermiques des bourgeons vasculaires se différencient : *a)* les unes, *périphériques*, s'agencent de façon à constituer un tube cylindrique, puis elles s'aplatissent et prennent le type endothélial : ce sont les *angioblastes de His* ou *cellules vasothéliales*, qui vont constituer l'endothélium vasculaire, et primitivement les premiers vaisseaux sanguins ne sont représentés que par cette seule tunique; ils sont tous du *type capillaire et à structure exclusivement endothéliale*; *b)* les autres, *centrales*, d'aspect arrondi, constituent les cellules sanguines primitives.

L'ensemble de ces formations constitue chez l'embryon les *îlots sanguins de Wolff et Pander*.

Par la suite, et cela aussi bien chez le fœtus que dans la vie extra-utérine, les capillaires se développent suivant deux mécanismes: *a)* d'une part, par *bourgeonnement* de la paroi endothéliale en un point des capillaires : c'est la *pointe d'accroissement* qui, d'abord pleine, se creuse, puis progresse à la rencontre d'un capillaire voisin avec lequel elle s'anastomose; c'est ce mécanisme que l'on observe dans la formation des capillaires des bourgeons charnus qui établissent la cicatrisation des plaies; *b)* et, d'autre part, par *néoformations « in situ »* en milieu conjonctif, par transformation des cellules conjonctives (fibroblastes ou histiocytes) en cellules endothéliformes (cellules vasothéliales), puis en capillaires.

ROLE PHYSIOLOGIQUE. — Indépendamment de leur rôle circulatoire, qui consiste à laisser passer des myriades de colonnes sanguines des artérioles aux veinules, les capillaires, par leurs multiples réseaux, assurent un *réglage au débit sanguin suivant l'intensité des échanges* ; le débit est d'autant plus abondant que le réseau capillaire est plus développé et que l'activité physiologique des organes est plus intense (A. Krogh); les variations circulatoires dans les capillaires résultent de la contractilité de ces derniers *(capillo-motricité)* (1).

Les capillaires sont perméables; cette *perméabilité* permet : *a)* le *réglage des échanges* entre le sang, d'une part, et le milieu interstitiel des tissus ou des organes, d'autre part (l'endothélium joue le rôle d'une membrane filtrante); *b)* la *diapédèse* des leucocytes; *c)* et l'*absorption* des produits de sécrétions, tels que les hormones des glandes vasculaires sanguines closes; de la sécrétion intestinale et des produits de la digestion par les capillaires des villosités intestinales; et, enfin, l'absorption des produits médicamenteux administrés en injections sous-cutanées ou intra-musculaires.

Les cellules endothéliales des capillaires embryonnaires et des sinusoïdes possèdent des *propriétés phagocytaires* et *fixatrices* fort actives; telles sont les *cellules étoilées de Kupffer* (2) (foie), les *cellules endothéliales des sinusoïdes* de la rate et des ganglions lymphatiques; par contre, les cellules endothéliales des capillaires types sont dépourvues de propriétés phagocytaires.

CAPILLO-MOTRICITÉ ET INNERVATION. — Les capillaires subissent des variations de calibre intermittentes (vaso-dilatation et vaso-constriction) qui contribuent à la *régulation de la pression sanguine*; ces changements de calibre s'effectuent grâce à l'action contractile du périthélium.

Les variations de tonus et de capillo-motricité sont commandées par le système nerveux; les capillaires reçoivent des filets nerveux à la fois du système sympathique (filets vaso-moteurs) et du système cérébro-spinal, sensitif : *a)* le premier commande la contraction des capillaires, ceux-ci se contractent *(vaso-constriction)* quand le sympathique est excité, inversement ils perdent leur tonus et se dilatent *(vaso-dilatation)* quand le sympathique est inhibé ou détruit; cette propriété explique l'utilité de la sympathectomie périartérielle (Leriche), qui favorise les échanges nutritifs et lutte contre les troubles trophiques par vaso-dilatation capillaire; *b)* le second détermine par excitation mécanique la dilatation des capillaires. Les mêmes effets peuvent être obtenus par l'action de certaines substances chimiques ou hormonales (ergotine, atropine, nitrite d'amyle, histamine, adrénaline).

---

(1) Ouvrage à consulter : A. Krogh : *The Anatomy and Physiology of Capillaries*. 1 vol. Yale University Press, édit., Newhaven, 1936.

(2) Anatomiste et histologiste allemand (1829-1902).

TABLE DES MATIÈRES SOMMAIRE
DU FASCICULE PREMIER

La table complète et l'index alphabétique se trouvent à la fin du deuxième fascicule.

APPAREIL CIRCULATOIRE

CŒUR

Configuration extérieure du cœur 12
Cavités cardiaques 24
Orifices et valvules du cœur 44
Orifices artériels et leurs valvules 51
Rapports des orifices du cœur avec le squelette 53
Mode d'ouverture et de fermeture des valvules 56
Rapports du cœur 57
Anatomie radiologique du cœur et des gros vaisseaux 64
Artères du cœur 67
Veines du cœur 78
Lymphatiques du cœur 84
Nerfs du cœur 87
Constitution anatomique du cœur 95
Péricarde 110
Développement du cœur 138
Principales malformations congénitales du cœur et des gros vaisseaux artériels 152
Circulation sanguine du fœtus à terme et du nouveau-né 155

VAISSEAUX SANGUINS

Artères.

Formations conjonctivo-vasculaires 184

Anatomie descriptive des systèmes artériels aortique et pulmonaire 193

Aorte 195
Artères coronaires 243
Tronc artériel brachio-céphalique 243
Artère thyroïdienne moyenne de Neubauer 247
Artères carotides primitives 248
Artère carotide externe 258
Artère carotide interne 324
Artère sous-clavière 363
Artères bronchiques 427

Artères œsophago-trachéales 432
Artères œsophagiennes 433
Artères médiastinales postérieures 435
Artères diaphragmatiques postéro-supérieures 435
Artères intercostales 436
Artères diaphragmatiques inférieures 450
Artères diaphragmatiques accessoires 452
Artères des piliers 453
Tronc cœliaque 453
Artère coronaire stomachique 459
Artère hépatique 463
Artère splénique 479
Artères capsulaires moyennes 489
Artère mésentérique supérieure 489
Artères rénales 511
Artères de la gonade 526
Artère mésentérique inférieure 533
Artères lombaires 543
Artères iliaques primitives 548
Artère iliaque externe 554
Artère iliaque interne 568
Artère sacrée moyenne 639

Artère pulmonaire 641

Capillaires sanguins.

Veines. ..... Fascicule II

MASSON et Cie, Editeurs,
Libraires de l'Académie de Médecine
120, B^d^ St-Germain, Paris (VIe).
MARCA REGISTRADA
Dépôt légal : 4e trim. 1957.
N° 2773.

Imprimé
en France.

SOULISSE ET CASSEGRAIN,
Imprimeurs, Niort.
Dépôt légal : 4e trim. 1957.
N° 373.